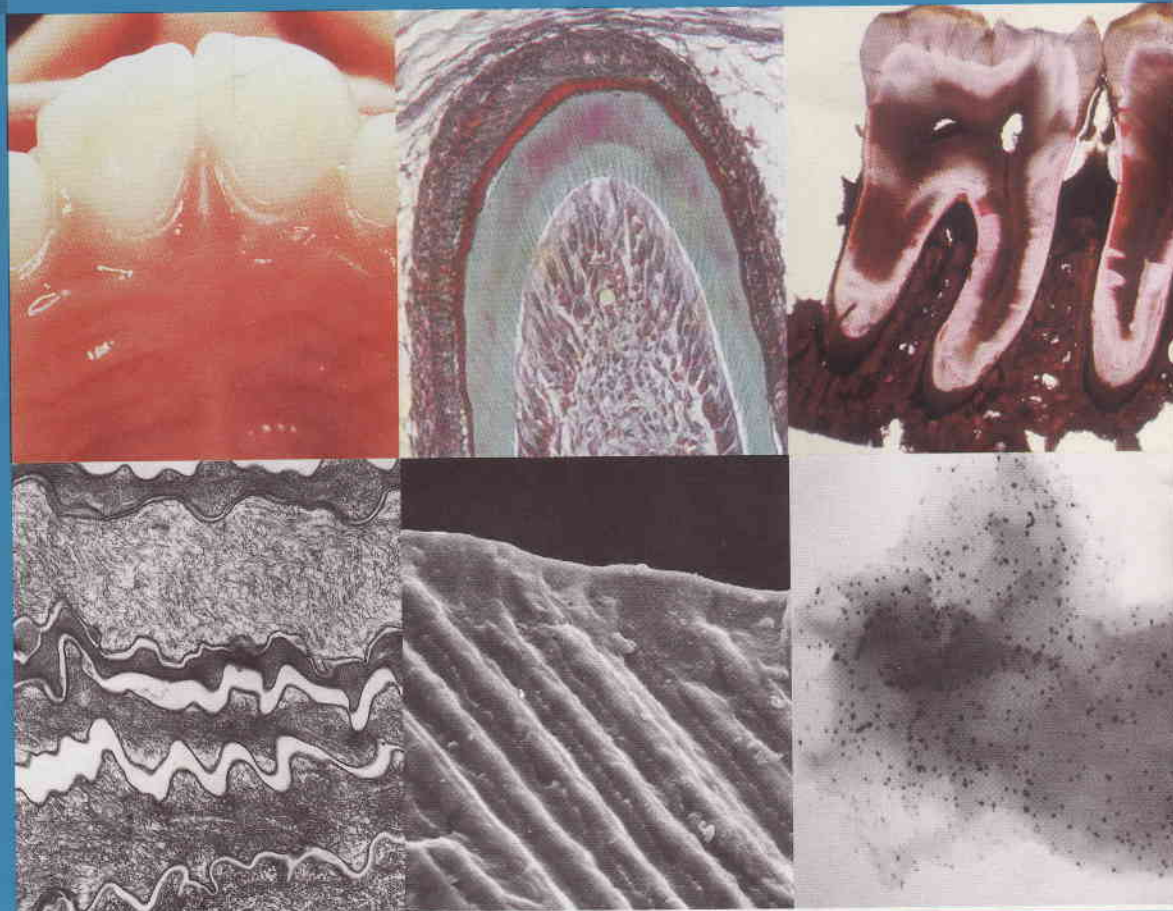


Histología y embriología bucodental

2ª EDICIÓN



EDITORIAL MEDICA
panamericana

LISTA DE ABREVIATURAS

AGF	Factor de crecimiento de la angiogénesis	HGF	Factor de crecimiento hepático
AI	Amelogénesis imperfecta	HNF-3 β	Factor nuclear hepático 3 β
ARN	Ácido ribonucleico	Hoxa a Hoxd	Homeobox a, b, c y d
ATM	Articulación temporomandibular	huGRO	Factor de crecimiento humano
ATO	Azul de toluidina	ICAM-1	Molécula de adhesión intercelular 1
ATP _{asa}	Adenosín trifosfatasa	IGF-I, IGF-II	Factores de crecimiento similar a la insulina I y II
BMP1 a BMP9	Proteína morfogenética ósea -1 a -9	IL-1, IL-2, IL-3, IL-6	Interleucina 1, 2, 3 y 6
BNDF	Factor neurotrófico derivado del cerebro	INF γ	Interferón
CAC	Conexión amelocementaria	L-CAM	Molécula de adhesión celular epitelial
CAD	Conexión amelodentinaria	LBA	Lámina basal ameloblástica
CAM	Molécula de adhesión celular	Lef-1	Factor potenciador linfoide-1
CDE	Enzima dispersora de la corona	Lhx-1 a Lhx-9	Lim homeobox 1 a 9
CPE	Enzima penetradora de la corona	LIF	Factor inhibidor de la leucemia
CSF-1	Factor estimulador de colonias 1	MB	Membrana basal
DD	Displasia dentinaria	MCAF	Factor activador quimiotáctico de los monocitos
DI	Dentinogénesis imperfecta	M-CSF	Factor estimulador de colonias monocíticas
DMP1	Proteína de la matriz dentinaria 1	MEB	Microscopía electrónica de barrido
DPP	Fosforina dentinaria	MEC	Matriz extracelular
DSP	Sialoproteína dentinaria	MEF-2	Factor potenciador de los miocitos-2
EGF	Factor de crecimiento epidérmico	MET	Microscopía electrónica de transmisión
Egr-1, Egr-2	Respuesta precoz del crecimiento-1 y 2 (Krox20)	MFH-1	Saeta mesenquimatosa-1
FDI	Federación dental internacional	MIS	Sustancia antimülleriana
FGF-1 a FGF-10	Factor de crecimiento de los fibroblastos-1 a 10	MO	Microscopía óptica
FGF ₃	Factor de crecimiento fibroblástico básico	MRF-4	Factor regulador muscular 4
GAG	Glicosaminoglicanos	Msx-1, Msx-2	Homeobox de segmentación muscular 1 y 2
G-CSF	Factor estimulador de colonias granulocíticas	Myf-5	Factor miogénico 5
Gdf-5	Factor de crecimiento/diferenciación 5	MyoD	Antígeno de diferenciación miogénica
GM-CSF	Factor estimulador de colonias granulocíticas y monocíticas	N-CAM	Molécula de adhesión de células neurales
GNDF	Factor neurotrópico derivado de las células gliales	NGF	Factor de crecimiento de los nervios
GSC	Goosecoide	Nkx2.5	Homeobox específico cardíaco (CSX)
HE	Hematoxilina-Eosina	NO	Óxido nítrico
HB-EGF	Factor de crecimiento epidérmico unido a heparina	NOR	Regiones de organización nucleolar
		NT-3	Neurotrofina-3
		Oct-3, Oct-4	Factor de transcripción unidor de octámero 3 y 4

OP-1	Proteína osteogénica 1	SNA	Sistema nervioso autónomo
Otx-2	Ortodenticulo 2	SNC	Sistema nervioso central
PAF	Factor activador de plaquetas	Shh	Sonic hedgehog
PAS	Ácido peryódico de Schiff	Sry	Región determinante del sexo, cromosoma Y
Pax-1 a Pax-9	Cajas apareadas 1 a 9	TGF α / β	Factor transformador del crecimiento
PDGF-A, PDGF-B	Factores de crecimiento derivados de las plaquetas A y B	TN	Tubo neural
Pdx-1 (Ip1-1)	Factor promotor de insulina 1	TNF α	Factor de necrosis tumoral
PGE ₂	Prostaglandinas E ₂	TRAP	Fosfatasa ácida tartrato resistente
Pit-1	Pituitaria-1	T, TFT	Factor de transcripción T, producto del gen-T
POU	Pit1, Oct-1, Oct-2, Unc-86	Twist	Twist
PrMd	Proceso mandibular	TGF- α	Factor de crecimiento transformador alfa
PrMx	Proceso maxilar	TGF- β 1 a	Factor de crecimiento transformador - TGF- β 5 beta1 a beta5
PrN ₁	Proceso nasal lateral	VEGF	Factor de crecimiento endotelial vascular
PrNm	Proceso nasal medio	VIP	Polipéptido intestinal vasoactivo
PrPl	Procesos palatinos	WT-1	Gen supresor del tumor de Wilms
REL	Retículo endoplásmico liso	Wnt	Homólogos de wingless
RER	Retículo endoplásmico rugoso	ZFY	Dedo de zinc Y
RPM	Revoluciones por minuto		
Rpx	Homeobox de la bolsa de Rathke		
SCF	Factor de células madre		
SF-1	Factor esteroideogénico-1		

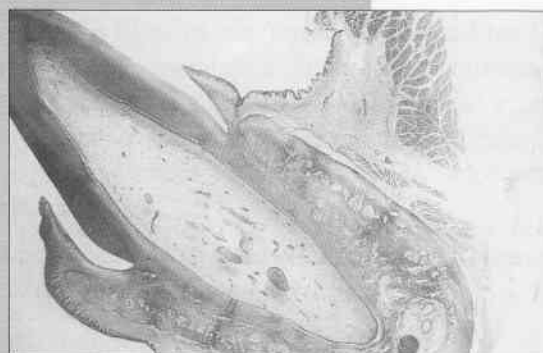ÍNDICE

LISTA DE ABREVIATURAS	VII
AGRADECIMIENTOS.....	IX
PRÓLOGO A LA SEGUNDA EDICIÓN.....	XI
PRÓLOGO A LA PRIMERA EDICIÓN.....	XIII
CAPÍTULO 1. INTRODUCCIÓN AL ESTUDIO DE LA HISTOLOGÍA Y LA EMBRIOLOGÍA BUCODENTAL.....	1
CAPÍTULO 2. EMBRIOLOGÍA GENERAL HUMANA	19
CAPÍTULO 3. EMBRIOLOGÍA ESPECIAL BUCOMAXILOFACIAL	45
CAPÍTULO 4. EMBRIOLOGÍA DENTARIA (ODONTOGÉNESIS)	83
CAPÍTULO 5. CAVIDAD BUCAL.....	111
CAPÍTULO 6. GLÁNDULAS SALIVALES.....	151
CAPÍTULO 7. COMPLEJO ARTICULAR TEMPOROMANDIBULAR (CATM)	189
CAPÍTULO 8. COMPLEJO DENTINO-PULPAR I: PULPA DENTAL.....	209
CAPÍTULO 9. COMPLEJO DENTINO-PULPAR II: DENTINA	235
CAPÍTULO 10. ESMALTE	271
CAPÍTULO 11. PERIODONCIO DE PROTECCIÓN: ENCÍA Y UNIÓN DENTOGINGIVAL	317
CAPÍTULO 12. PERIODONCIO DE INSERCIÓN: CEMENTO, LIGAMENTO PERIODONTAL Y HUESO ALVEOLAR.....	339
CAPÍTULO 13. ERUPCIÓN DENTARIA.....	385
CAPÍTULO 14. DIENTES PRIMARIOS.....	405
RESPUESTAS A LAS SITUACIONES PROBLEMÁTICAS.....	419
BIBLIOGRAFÍA	425
ÍNDICE ANALÍTICO	451

INTRODUCCIÓN CAPÍTULO 1

INTRODUCCIÓN AL ESTUDIO DE LA HISTOLOGÍA Y LA EMBRIOLOGÍA BUCODENTAL

1. GENERALIDADES
2. MUCOSA BUCAL
 - 2.1. Mucosa de revestimiento
 - 2.2. Mucosa masticatoria
 - 2.3. Mucosa especializada
3. GLÁNDULAS SALIVALES Y SALIVA
4. DIENTES
 - 4.1. Clasificación
 - 4.2. Morfología y estructura dentaria
 - 4.2.1. Esmalte
 - 4.2.2. Complejo dentino-pulpar
5. PERIODONCIO
6. PLACA BACTERIANA
7. MÉTODOS DE ESTUDIO
 - 7.1. Microscopia óptica
 - 7.1.1. Tejidos blandos
 - 7.1.2. Tejidos duros



INTRODUCCIÓN

1. GENERALIDADES

La boca es una cavidad de tipo virtual que está ocupada en su práctica totalidad por el órgano lingual. Los límites están dados hacia arriba por la bóveda palatina, hacia abajo por el piso de la boca y la lengua, lateralmente por las mejillas o carrillos y en la parte posterior por el istmo de las fauces. Los labios cierran en la región anterior el orificio bucal.

Cuando los maxilares están en oclusión, los arcos dentarios dividen a esta cavidad en dos partes: a) la boca propiamente dicha, porción comprendida por dentro de los arcos dentarios y b) el vestíbulo por fuera de los mismos, limitado por delante por los labios y las mejillas. La cavidad bucal está compuesta por un conjunto de órganos asociados que realizan en común múltiples funciones específicas como la masticación, la deglución, la fonación, etc. Algunos de estos constituyentes están formados por tejidos duros como los elementos dentarios y el hueso alveolar. Otros, en cambio, son estructuras blandas que rodean, sostienen y protegen a los anteriores, o bien tapizan y lubrican la cavidad bucal (mucosa y glándulas salivales).

El objetivo de este capítulo es, en primer lugar, presentar y describir de forma breve las distintas estructuras que configuran la cavidad bucal y que posteriormente serán estudiadas de forma pormenorizada en los restantes capítulos. Con ello se pretende alcanzar una visión global e integradora que permita insertar el conocimiento particular de cada una de las estructuras y de su desarrollo en el contexto general del sistema bucal o estomatognático. El segundo objetivo es describir, también someramente, los métodos y técnicas fundamentales que permiten el conocimiento histológico de las distintas estructuras bucodentales y que hacen posible tanto el

diagnóstico como la investigación histológica de las mismas.

El tercer y último objetivo de este capítulo consiste en definir con exactitud la terminología anatómica y, sobre todo, histológica que habitualmente se utiliza en odontología. Al presentar algunas diferencias con la terminología utilizada en el resto de los órganos y sistemas del cuerpo humano, resulta necesario definir, con mucha precisión, dicha terminología para evitar la confusión o el error tanto en la lectura de los distintos capítulos de este libro como en los de cualquier otro texto odontológico.

2. MUCOSA BUCAL

Los tejidos blandos que tapizan la cavidad bucal constituyen una membrana denominada **mucosa**. Toda mucosa está compuesta por un epitelio y un tejido conectivo subyacente denominado corion o lámina propia. Ambos tejidos están conectados por la membrana basal.

La mucosa de la cavidad bucal puede clasificarse de acuerdo a su localización y función en:

- Mucosa de revestimiento.
- Mucosa masticatoria.
- Mucosa especializada o sensitiva.

2.1. Mucosa de revestimiento

Es la que tapiza las mejillas, el paladar blando, las porciones lateral y ventral de la lengua e interna de los labios. Rara vez percibe el impacto directo del acto masticatorio. Por lo tanto, el epitelio que lo forma es plano estratificado «no queratinizado». Además, por debajo del corion se encuentra otra capa conectiva denominada submucosa, que le brinda gran movilidad.

2.2. Mucosa masticatoria

Corresponde a la zona de la encía y paladar duro. Esta mucosa es la que recibe todos los roces y fuer-

En la elaboración de este capítulo ha colaborado la Profesora Asociada de la Facultad de Medicina y Odontología de la Universidad de Granada, Dra. M. D. Caracuel.

zas que se realizan durante la masticación. El epitelio que la constituye es plano estratificado «paraqueratinizado» y el corion puede ser más o menos fibroso. La submucosa está ausente y, por lo tanto, se fija fuertemente al hueso y carece de movilidad.

2.3. Mucosa especializada o sensitiva

Se denomina así a la superficie dorsal de la lengua, porque la mayoría de las papilas linguales poseen intraepitelialmente corpúsculos o botones gustativos. Estas estructuras son las encargadas de la recepción de estímulos para captar las diferentes sensaciones gustativas.

3. GLÁNDULAS SALIVALES Y SALIVA

Durante el desarrollo embrionario el epitelio que reviste la cavidad bucal primitiva o estomodeo se invagina en el ectomesénquima vecino y forma las glándulas mucosas, serosas o mixtas, que vierten su secreción en la boca por medio de los conductos excretores. Éstas son llamadas glándulas salivales. De acuerdo a su importancia, tamaño y localización pueden ser clasificadas en: a) glándulas salivales principales o mayores (parótida, submaxilar y sublingual) que se ubican por fuera de la cavidad bucal y b) glándulas salivales secundarias o menores (palatinas, linguales, labiales y genianas) que están distribuidas en la mucosa o submucosa de la cavidad bucal.

Las glándulas salivales constan de dos porciones: una porción secretora (los adenómeros) que elaboran las sustancias que constituyen la saliva y una porción conductora constituida por tubos o conductos que transportan esta secreción hacia la boca.

El producto de estas glándulas es un líquido complejo y viscoso denominado saliva. La saliva tiene diferentes funciones:

- a) Relacionadas con la función alimenticia:
 - Lubricar y mantener la humedad de la boca
 - Formar el bolo alimenticio
 - Degradar los almidones (metabolismo de los hidratos de carbono); etcétera.
- b) Relacionadas con la salud bucal:
 - Realizar un lavado permanente de los restos de alimentos y otras sustancias
 - Mantener constante el pH bucal
 - Actuar como un sistema de defensa a través de inmunoglobulinas

- Proveer iones (F^- , Ca^{2+} , PO_4^{3-}) que favorecen la remineralización de los tejidos duros (p. ej.: esmalte dentario); etcétera.

4. DIENTES

En el ser humano la función más relevante asociada a los elementos dentarios es la masticación.

4.1. Clasificación

Las piezas dentarias pueden clasificarse de distintas formas:

a) De acuerdo a su permanencia en la cavidad bucal:

- Dientes Primarios, Deciduos o Temporarios:

Hacen su aparición en la cavidad bucal entre los seis a ocho meses de vida postnatal y se completa la dentición alrededor de los tres años. Son veinte elementos dentarios, diez por cada arcada dentaria.

- Dientes Permanentes:

Son los elementos que reemplazan a los deciduos a partir de los seis años y se completa (32 elementos, 16 por cada arcada) aproximadamente entre los 17 a los 21 años de edad. Estos no son reemplazados y su pérdida es definitiva, de ahí la importancia de mantenerlos en salud.

b) De acuerdo a su forma y función en:

- Incisivos:

Poseen bordes afilados tallados en bisel y se usan para cortar los alimentos.

- Caninos:

De forma cónica que sirven para desgarrar.

- Premolares y Molares:

Con superficies aplanadas que sirven para triturar y moler los distintos alimentos.

4.2. Morfología y estructura dentaria

Desde el punto de vista anatómico, cualquier elemento dentario consta de una corona y de una raíz. La unión entre ambos es el cuello dentario. Se denomina corona clínica a la porción libre del elemento dentario que se encuentra en la boca. Raíz es la parte del diente que se inserta en el hueso alveolar y se fija al mismo por medio del ligamento periodontal (tejido conectivo fibrilar).

Aunque los dientes varían considerablemente de forma y de tamaño, su estructura histológica es básicamente similar. El eje estructural de cada diente está formado por un tejido conectivo mineralizado denominado **dentina** (de origen ectomesenquimático: denominado así debido a que proviene de la cresta neural). La dentina rara vez queda expuesta al medio bucal, porque está cubierta en la zona coronal, a manera de casquete, por un tejido muy duro de origen ectodérmico llamado **esmalte**. Mientras que la dentina radicular está protegida por un tejido conectivo calcificado denominado **cemento**, de origen ectomesenquimático (fig. 1). La unión entre esmalte y dentina se denomina **conexión amelodentinaria (CAD)** y la unión entre cemento y dentina se denomina **conexión cementodentinaria (CCD)**.

Por dentro de la dentina existe un espacio de forma aproximadamente semejante a la del elemento dentario, que recibe el nombre de **cavidad o cámara pulpar**. Esta cavidad contiene un tejido conectivo laxo que se denomina **pulpa dentaria** (fig. 1). La pulpa y la dentina forman una unidad estructural y funcional denominada **complejo dentino-pulpar**. Las características más importantes de los tejidos dentarios son las siguientes:

4.2.1. Esmalte

El esmalte o sustancia adamantina es una matriz extracelular altamente mineralizada y de escaso me-

tabolismo, que se forma por síntesis y secreción de unas células llamadas **ameloblastos**, que desaparecen cuando el diente hace su erupción en la cavidad bucal. Por este motivo biológicamente no puede repararse o autorregenerarse, como ocurre en los otros tejidos dentarios de naturaleza colágena.

El esmalte consta de un 95% de materia inorgánica y está constituido fundamentalmente por **cris-tales de hidroxiapatita**. Estos cristales son más grandes que los de otros tejidos mineralizados del organismo; se organizan formando los **prismas o varillas del esmalte**, que representan la **unidad estructural básica** del esmalte. Los prismas son estructuras alargadas, sinuosas y con un trayecto definido. La longitud y la dirección de los prismas varía en las distintas zonas del diente, debido a que se trata de un registro de la trayectoria seguida por los ameloblastos secretores durante la amelogénesis. Por ejemplo, son más largos en la cara oclusal y más cortos en la zona cervical.

Por la diferente forma en que se produce la incorporación de los iones minerales (distintos grados de mineralización), o por los cambios en la dirección de los prismas o la ausencia de esmalte en ciertas zonas se determinan y se identifican microscópicamente diferentes estructuras histológicas secundarias en el esmalte (líneas, estrías, bandas, husos, etc.), que pueden visualizarse con distintos tipos de microscopios.

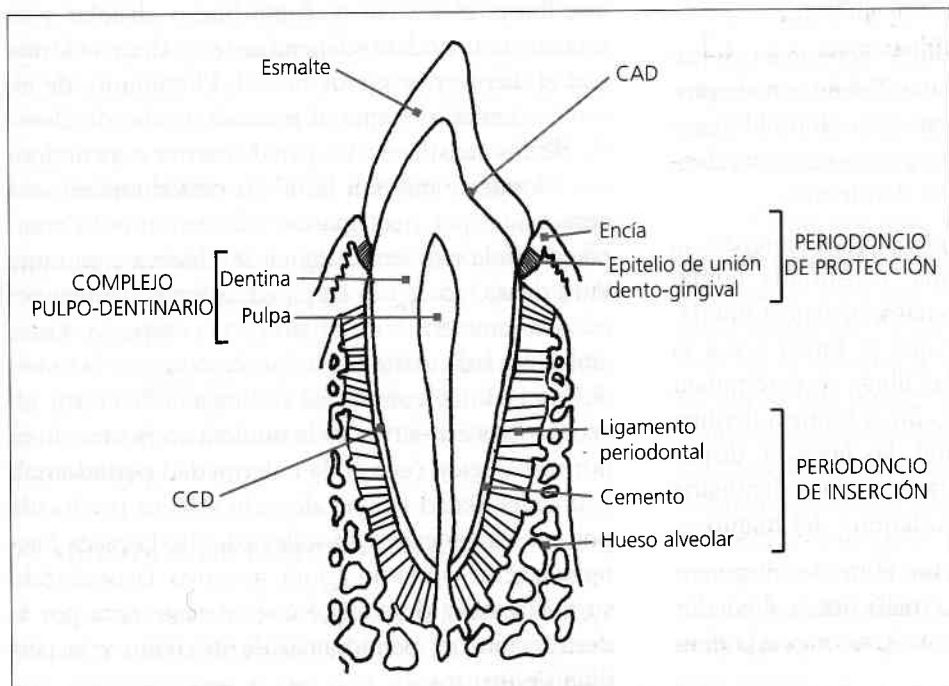


Figura 1. Tejidos dentarios y periodontales.

Debido a su alto contenido inorgánico el esmalte es particularmente vulnerable a la desmineralización provocada por los ácidos elaborados por los microorganismos existentes en la placa dental, dando como resultado la caries dental, enfermedad multifactorial que afecta a los tejidos duros del diente.

La hidroxiapatita biológica no es estequiométrica con respecto a su fórmula química, por ello el cristal permite la incorporación de otros iones como, por ejemplo, el flúor.

La fluorapatita es una forma cristalina más resistente a la acción ácida de los microorganismos, por lo que la incorporación del ión fluoruro al esmalte, es muy importante en la prevención de la caries dental.

4.2.2. Complejo dentino-pulpar

La pulpa dentaria (único tejido blando del diente) es un tejido conectivo especial de la variedad laxa, que ocupa la cavidad pulpar. La cavidad contenida dentro de la corona es la cámara pulpar y aloja a la pulpa coronaria. El resto corresponde a los conductos pulpares, que contienen los filetes radiculares.

El tejido pulpar, ricamente vascularizado e innervado está constituido por distintos tipos de células, de las cuales la más importante o principal es el odontoblasto, que se ubica en la periferia del tejido conectivo alojado en la cavidad pulpar y es el responsable de formar (dentina primaria y secundaria) y reparar la dentina (dentina terciaria).

Los odontoblastos son células secretoras que poseen una larga prolongación apical denominada prolongación odontoblástica o proceso odontoblástico, que se aloja en estructuras excavadas en plena dentina, los túbulos o conductos dentinarios.

La función de los odontoblastos es sintetizar la matriz orgánica de la dentina, constituida fundamentalmente por fibras colágenas y sustancia amorfa. De acuerdo al momento en que se forma y por la disposición que adquieren las fibras se determinan los distintos tipos de dentina. En la primera dentina que se forma (periféricamente), las fibras se disponen perpendiculares a la conexión amelodentinaria y constituyen la denominada dentina del manto.

A continuación cuando las fibras se disponen irregularmente formando una malla densa alrededor de la prolongación odontoblástica, se origina la dentina circumpulpar.

Una vez elaborada la matriz orgánica de la dentina comienza la mineralización por deposición de las sales de calcio, formando un canal alrededor de cada prolongación odontoblástica llamado túbulo dentinario. El conductillo o túbulo dentinario es la unidad estructural de la dentina. La capa de células odontoblásticas de la periferia pulpar está separada de la dentina mineralizada por una zona de matriz orgánica no calcificada denominada predentina.

La dentina es un tejido mineralizado (70% de materia inorgánica) que se diferencia del esmalte, por ser un tejido dinámico (metabólicamente activo) lo que permite que se forme tejido dentinario durante toda la vida y que pueda repararse cuando sufre algún daño. El tejido de reparación se llama dentina reparativa.

5. PERIODONCIO

El periodoncio o periodonto es el conjunto de tejidos que conforman el órgano de sostén y protección del elemento dentario. El cemento, el ligamento periodontal y el hueso alveolar constituyen el aparato de sostén o periodoncio de inserción (fig. 1). El tejido que rodea a la dentina radicular es el cemento, pero funcionalmente el cemento forma parte del periodoncio de inserción. La raíz del elemento dentario se inserta en una cavidad del hueso maxilar denominado alveolo dentario. El hueso que forma el alveolo se llama hueso alveolar y es una estructura odontodependiente, es decir se forma con el diente y se pierde con él. El conjunto de alveolos dentarios forma el proceso o reborde alveolar de los maxilares. La pared interna o periodontica (donde se insertan las fibras periodontales) está constituida por una fina capa de tejido óseo compacto. En la radiografía dental se observa como una línea densa radiopaca. La pared externa o lámina perióstica también es de tejido óseo compacto. Entre ambas láminas existe tejido óseo esponjoso; la unión de las láminas compactas da lugar a la cresta alveolar. Esta estructura es la primera en perder altura por reabsorción ósea en la enfermedad periodontal. Esta enfermedad es una afección crónica producida por causas generales y locales (donde la placa bacteriana actúa como un agente irritativo, favoreciendo su iniciación y desarrollo) que se caracteriza por la destrucción del periodoncio de inserción y la pérdida de diente.

El hueso alveolar y el cemento están unidos mediante un tejido conectivo fibroso, el **ligamento periodontal**. Además de fijar el diente al hueso alveolar el ligamento periodontal tiene la función de soportar las fuerzas de la masticación. Por este motivo las fibras que lo forman (colágenas) se parecen mucho a una cuerda retorcida, en la cual las hebras individuales pueden ser remodeladas de modo continuo, sin que la fibra en sí pierda su arquitectura y función. Estas fibras por lo general, se disponen oblicuamente entre el hueso y el cemento. El cemento, el ligamento periodontal y el hueso alveolar constituyen el aparato de sostén o **periodoncio de inserción** (fig. 1).

Toda esta estructura está protegida por el denominado **periodoncio de protección** que comprende dos regiones: la **encía** que rodea al cuello dentario y la **unión dentogingival** que une la encía a la pieza dentaria. Estas estructuras aíslan al periodoncio de inserción del medio séptico bucal.

6. PLACA BACTERIANA

Tanto en la superficie libre de los dientes como en el surco gingival que queda entre la encía y el elemento dentario, puede depositarse una masa amorfa acelular y libre de bacterias, formada principalmente por un precipitado de proteínas salivales (se ha identificado la presencia de las siguientes proteínas: estaterina, albúminas, amilasa y lisozimas). Esta lámina delgada de 1 μm de espesor aproximadamente recibe el nombre de **película dental adquirida**. Cuando la higiene bucal es deficiente la película dental se coloniza por microorganismos patógenos, dando lugar a la **placa bacteriana** o **biofilm** (**película dental microbiana**). La placa bacteriana además de los microorganismos (70%) contiene agua, células epiteliales descamadas, leucocitos y restos alimenticios; su consistencia es gelatinosa y se adhiere firmemente a los dientes y mucosa. Esta placa puede producir, junto con otros factores extrínsecos e intrínsecos, la caries dental o la enfermedad periodontal. Para eliminar esta placa se requiere de un cepillado dental cuidadoso y frecuente evitando así su reinstalación.

7. MÉTODOS DE ESTUDIO

El conocimiento de los tejidos se debe a la existencia por una parte de instrumentos amplificantes —los microscopios— y, por otra, al desarrollo de las

técnicas histológicas, histoquímicas o de cultivos celulares y tisulares que hacen posible la observación a través de los mismos.

- Los instrumentos amplificantes fundamentales son los microscopios ópticos o fotónicos, los microscopios electrónicos y los microscopios de resolución atómica.

En el primer caso y además del microscopio óptico ordinario, de luz o de campo claro que es el más utilizado, existen otros tipos de microscopios ópticos que se denominan respectivamente microscopio estereoscópico, microscopio invertido, microscopio de campo oscuro, microscopio de luz polarizada, microscopio de fluorescencia, microscopio de contraste de fase, microscopio de contraste interferencial de Nomarski y microscopio confocal, que se utilizan, en ocasiones, para identificar los distintos componentes estructurales o físico-químicos de los tejidos bucodentales.

Los dos tipos de microscopios electrónicos fundamentales son el microscopio electrónico de transmisión (MET) y el microscopio electrónico de barrido (MEB). La incorporación a estos microscopios electrónicos de detectores para captar distintas emisiones de la muestra (rayos X, electrones retrodispersos, electrones Auger, etc.), convierte a estos microscopios en microscopios analíticos. Entre los microscopios de resolución atómica, cabe destacar el microscopio de efecto túnel y el microscopio de fuerza atómica. Los caracteres técnicos de los instrumentos amplificadores, arriba indicados —ópticos, electrónicos y de resolución atómica—, pueden consultarse en libros especializados. Entre los microscopios de más reciente utilización en histología bucodental destacan:

- a) El **microscopio confocal**, que permite estudiar las estructuras celulares y tisulares (autofluorescentes o marcadas con fluorocromos) utilizando como fuente de iluminación los rayos láser. El barrido de la muestra se realiza en un plano horizontal punto por punto. Se pueden enfocar diferentes planos y almacenar la secuencia de imágenes en un computador, lo que hace posible reconstrucciones tridimensionales de alta calidad. La posibilidad, asimismo, de analizar el preparado en capas permite determinar la distribución de sustancias incorporadas en los distintos planos. Si este microscopio se combina con la técnica microrradiográfica, en sección transversal, se pueden medir cuantitativamente

los efectos que producen distintos materiales dentales sobre la superficie del esmalte.

b) El microscopio de fuerza atómica, que permite obtener imágenes de superficie con una alta resolución atómica (subnanométrica). La preparación de la muestra es mínima por lo que la morfología de la superficie a observar es muy semejante a la que existe en condiciones fisiológicas. Si la microscopia de fuerza atómica se combina con la técnica de «nanoindentación» al barrer la superficie de la muestra con una punta de 2 μm de longitud (la cual esta sujeta a un soporte retráctil) se produce una indentación o muesca de ± 300 nm de profundidad. Las fuerzas que se generan entre la superficie a examinar y la punta hacen curvar el soporte, que es muy sensible a los cambios de posición. La ventaja de esta combinación es que permite simultáneamente observar la microestructura del tejido y valorar sus propiedades físicas, concretamente las propiedades mecánicas de elasticidad y dureza en distintos sitios del esmalte.

- Las técnicas histológicas necesarias para preparar las muestras para su observación pueden ser **vitales**, cuando se realizan directamente en el individuo vivo (se llevan a cabo en muy escasas ocasiones, generalmente en forma experimental en animales de laboratorio); **supravitales**, cuando se estudian tejidos vivos separados del individuo y para ello generalmente es necesario realizar técnicas de cultivos celulares y tisulares y **postvitales** cuando se realizan sobre muestras de tejidos muertos fijados o no fijados. Los estudios sobre tejidos fijados son los que se realizan con mayor frecuencia, y se obtienen a partir de biopsias, autopsias o extendidos celulares o raspado «citología exfoliativa». Un esquema general de la técnica histológica y de los instrumentos de observación se indica en la figura 2.

En este apartado nos ocuparemos básicamente de la preparación de las muestras fijadas para su observación con el microscopio. Para ello distinguiremos los métodos que se utilizan en microscopia óptica y en microscopia electrónica, tanto para los tejidos blandos de la cavidad bucal (mucosa oral, glándulas salivales, etc.), como para los tejidos duros de la misma (esmalte, dentina, cemento y hueso). Estos métodos son similares, con algunas variaciones, a los que se utilizan para estudiar los restantes tejidos del organismo.

7.1. Microscopia óptica

7.1.1. Tejidos blandos

• TÉCNICA HISTOLÓGICA BÁSICA

A continuación se describen brevemente las distintas etapas:

– Fijación:

Es el primer paso del proceso. Mediante la fijación se interrumpen los procesos del metabolismo celular y se conservan de una manera fidedigna las estructuras celulares y tisulares (imágenes equivalentes a las que presentan las estructuras *in vivo*). La fijación se puede realizar mediante procedimientos físicos –congelación– o procedimientos químicos, los utilizados generalmente, y que consisten en la inmersión de la muestra en una solución fijadora que suele ser formol neutro o tamponado (10-15%). La fijación debe iniciarse lo más pronto posible, para evitar la autólisis; uno de los requisitos para obtener una buena fijación es que los bloques de tejido a fijar tengan un tamaño que no exceda de 1×1 cm y que no sean más gruesos de 5 mm y si lo fueran deberán cortarse de forma adecuada. El volumen de fijador deberá ser veinte veces mayor que el volumen de la muestra, ya que el fijador pierde eficiencia durante el proceso de fijación. El tiempo de fijación debe durar desde unas horas a varios días dependiendo del tamaño y espesor de las muestras. Tras la fijación en formol se debe realizar un lavado con agua para eliminar los restos de fijador.

– Inclusión:

Tras la fijación se comienza el proceso de inclusión de la muestra. Si el objetivo final es la obtención de una lámina delgada de aproximadamente 5 μm de grosor que pueda ser teñida y observada con un microscopio óptico, es imprescindible que las muestras adquieran dureza para poder ser cortadas. Esto se consigue mediante la inclusión de los tejidos en sustancias que adquieren esa dureza por algún mecanismo. La inclusión más utilizada de forma rutinaria es la inclusión en parafina. El punto de fusión de la parafina oscila entre los 45° y los 60 °C, según su composición. Esto quiere decir que hasta estas temperaturas la parafina es líquida y cuando desciende a temperatura ambiente la parafina se solidifica y su consistencia es la suficiente para poder obtener láminas delgadas de un espesor adecuado. Como la parafina no se mezcla con el agua es im-

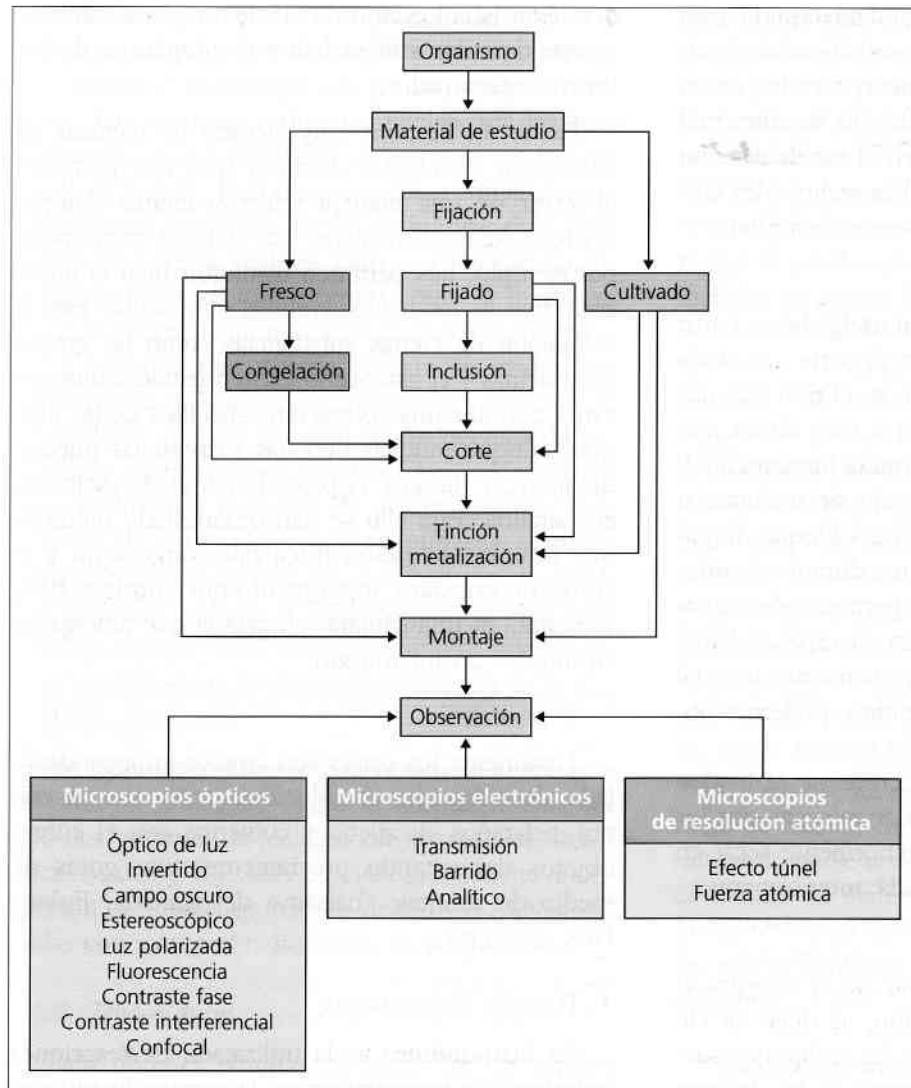


Figura 2. Esquema general de la técnica histológica y de los instrumentos de observación (modificado de De Juan).

prescindible retirar el agua existente en las muestras fijadas y para ello se realiza la deshidratación, que además da algo de dureza a los tejidos. El agente deshidratante suele ser alcohol etílico y para la deshidratación se procede a colocar las piezas de tejido en soluciones acuosas de concentraciones crecientes de etanol (50, 70, 80, 90, 95 y 100%), el tiempo de cada paso depende del tipo de tejido a estudiar y del tamaño de la pieza. Una vez deshidratadas las piezas se procede a su aclaramiento, es decir, a la sustitución del agente deshidratante por otro, llamado líquido intermedio, que sea miscible con el medio de inclusión, en nuestro caso con la parafina. Los productos más utilizados para este fin son, entre otros, el benceno, el xileno y el tolueno, todos ellos productos tóxicos. En consecuencia, una vez fijado y parado el metabolismo celular y retirada toda el agua de la muestra se realiza la inclusión, que tiene por objeto la ocupación por parafina de

todos los espacios de la pieza de tejido que en vida estaban ocupados por agua. El proceso de infiltración se realiza en estufas de inclusión y a una temperatura un poco por encima del punto de fusión de la parafina que se utilice. Para iniciar el proceso de la infiltración de la parafina se introduce la pieza en una mezcla a partes iguales de líquido intermedio y parafina a la temperatura anteriormente citada. Más tarde se realizan varios pases por parafina líquida hasta conseguir que la parafina caliente ocupe todos los espacios intra e intercelulares. Este proceso suele requerir varias horas a 45-60 °C. Todo este proceso de la inclusión se puede realizar manualmente dentro de la estufa o de forma automática mediante la programación adecuada de procesadores de tejidos. Finalmente se procede a la fabricación del bloque sólido que contiene la muestra a estudiar con el microscopio. Para ello se utilizan moldes metálicos o plásticos en los que colocamos la muestra

histológica y rellenamos con parafina líquida para luego dejar enfriar y permitir la solidificación completa del bloque de parafina que contendrá en su interior el tejido objeto de estudio. Es fundamental a la hora de colocar la muestra en el molde orientar la pieza de tal forma que cuando se realicen los cortes observemos aquello que deseamos estudiar.

– Corte:

Para la obtención de láminas delgadas a partir del bloque de parafina se realiza el corte con unos instrumentos llamados micrótomos. El tipo más utilizado es el llamado de rotación o tipo Minot que tiene una cuchilla de acero asegurada fuertemente y que permanece fija con un ángulo de inclinación adecuado; un sistema de fijación del bloque de parafina que se desplaza verticalmente durante el corte; y un sistema mecánico que nos permite seleccionar las micras que tendrá el corte en su espesor. Estos micrótomos pueden ser de funcionamiento manual o motorizado. Con estos instrumentos podemos obtener láminas delgadas que por lo general tienen un espesor entre 7 y 15 μm . Estos cortes se extienden por flotación en agua a 37 °C y se recogen con los portaobjetos, que se dejan posteriormente secar en una estufa a la temperatura citada anteriormente.

– Coloración:

Para proceder a la coloración de la muestra el primer paso es la desparafinación, es decir, la eliminación de la parafina, ya que los colorantes suelen ser soluciones acuosas y como se ha descrito con anterioridad la parafina no se mezcla con el agua. Para eliminar la parafina se suelen utilizar disolventes orgánicos tipo xileno. Más tarde se procede a la hidratación del corte en soluciones decrecientes de etanol y como paso final agua destilada. La coloración más habitual es la de Hematoxilina-Eosina (HE) que utiliza un colorante de carácter básico –la hematoxilina– que coloreará estructuras ácidas de las células y tejidos; dichas estructuras se denominan basófilas –el núcleo celular o acúmulos de ácidos nucleicos como los ribosomas–; y un colorante de carácter ácido –la eosina– que coloreará estructuras básicas que se denominan eosinófilas o acidófilas –el citoplasma celular o algunos orgánulos como las mitocondrias–. Para realizar esta coloración en primer lugar se introducen los cortes en una cubeta con hematoxilina (las hay de distintos tipos) durante unos minutos, se lavan en agua corriente y luego en agua destilada, y a continuación se colorean con la eosina durante un minuto o me-

nos. Con la coloración de HE los núcleos celulares se ven de color azul violeta y el citoplasma de color rosa-anaranjado.

Existe un número muy elevado de técnicas de coloración histológica distintas que nos permiten observar de una manera selectiva ciertos componentes celulares o tisulares. Las técnicas tricrómicas, por ejemplo, nos permiten distinguir bien el tejido conectivo de los tejidos epitelial y muscular. Para la coloración de ciertas sustancias como las grasas, las mucinas y el glucógeno existen técnicas que nos van a permitir una coloración específica de las mismas, aunque muchas de estas sustancias pueden desaparecer durante el procedimiento de inclusión en parafina. Para ello se han desarrollado métodos que utilizan la fijación física por congelación y el corte con criostato, instrumento que consiste, básicamente, en una cámara refrigerada que alberga en su interior un micrótomo.

– Montaje:

Finalmente los cortes son lavados en agua destilada, deshidratados en soluciones crecientes de etanol, aclarados en xileno y cubiertos con el cubreobjetos depositando previamente unas gotas de medio de montaje (bálsamo del Canadá, Eukitt, DPX, etcétera).

• TÉCNICAS HISTOQUÍMICAS

La histoquímica es la utilización de reacciones químicas y/o bioquímicas en la técnica histológica para localizar ciertas sustancias o la actividad de enzimas en muestras histológicas. De esta manera se pueden observar la hemoglobina y sus derivados, la melanina, la lipofucsina, el hierro, el calcio (método de von Kossa), el ADN (reacción de Feulgen), el ARN (verde metilo pironina), el glucógeno (reacción del PAS), glicosaminoglicanos, enzimas como la fosfatasa alcalina, fosfatasa ácida, esterasas, deshidrogenasas, peroxidadas, etc. Para la demostración de enzimas se utilizan unas sustancias denominadas cromógenos que tras la acción de la enzima adquieren una coloración que es observable con el microscopio óptico. Durante las últimas décadas se ha producido un gran avance en el desarrollo de las técnicas denominadas inmunohistoquímicas, que tienen por base la utilización de antisueros o anticuerpos específicos contra los componentes celulares o tisulares que se quieren identificar. Las técnicas pueden ser directas, cuando se evidencia el anticuerpo (Ac) unido directamente al antígeno (Ag)

—molécula cuya presencia se desea determinar—, o indirectas cuando se evidencia un anticuerpo específico contra el anticuerpo que se ha unido al antígeno. Las técnicas indirectas suelen ser las más utilizadas, ya que producen menos marcaje inespecífico de fondo. Para observar con el microscopio óptico estas reacciones Ag-Ac las inmunoglobulinas deben de hacerse visibles. Esto se consigue uniéndolas a moléculas fluorescentes como la fluoresceína o ficoeritrina (inmunofluorescencia) o uniéndolas a enzimas que posteriormente se evidencian mediante la utilización de cromógenos (técnica de peroxidasa), de otra reacción Ag-Ac (técnica de peroxidasa antiperoxidasa, fostatasa alcalina antifostatasa alcalina), o métodos de avidina-biotina. Para muchas de estas técnicas histoquímicas o inmunohistoquímicas es necesario la obtención de cortes con criostato, ya que la fijación química o la temperatura durante la inclusión en parafina pueden alterar notablemente la estructura molecular de lo que se desea demostrar.

En los últimos años se han desarrollado técnicas de biología molecular como la **hibridación *in situ*** que nos permiten la localización intracelular de secuencias de ADN o ARN específicas mediante la utilización de sondas (porciones de ADN o ARN) marcadas con isótopos radioactivos o con biotina.

7.1.2. Tejidos duros

Para obtener láminas delgadas de los tejidos mineralizados con destino a la observación con el microscopio pueden utilizarse distintos métodos. El

primero de ellos consiste en descalcificar y ablandar dichos tejidos tras la fijación e incluirlos en parafina para ser cortados y teñidos. Para eliminar los depósitos de sales cálcicas se pueden utilizar: a) soluciones de ácidos fuertes (ácido nítrico concentrado al 5-10% en agua destilada o en formol al 10%), el tiempo para la descalcificación oscila entre días y semanas dependiendo del grosor de la muestra; b) soluciones de ácidos débiles (ácido fórmico al 90% en agua destilada), el tiempo de descalcificación de un bloque de 5 mm de espesor puede ser de hasta una semana. Esta solución fija y descalcifica al mismo tiempo; c) quelantes químicos (EDTA al 5,5%) que se combinan con los iones metálicos formando compuestos solubles en agua. El EDTA sustrae calcio de una forma muy lenta y son necesarias a veces varias semanas; si la muestra ya ha sido fijada no se altera el resto de componentes celulares y tisulares. Para comprobar el nivel de descalcificación de la muestra se pueden utilizar métodos radiológicos o métodos químicos que comprueban la presencia de iones de calcio al cambiar el medio descalcificador. Tras el proceso de descalcificación se utilizan las técnicas de tinción convencionales, aunque el esmalte dental no suele observarse, ya que al tener un bajo contenido en materia orgánica ésta desaparece tras los lavados previos a la inclusión (figs. 3 y 4). Para las piezas dentarias se recomienda la inclusión en celoidina.

Un segundo método para estudiar los tejidos mineralizados consiste en la inclusión del tejido duro fijado sin descalcificar. Para conseguir cortar lámi-

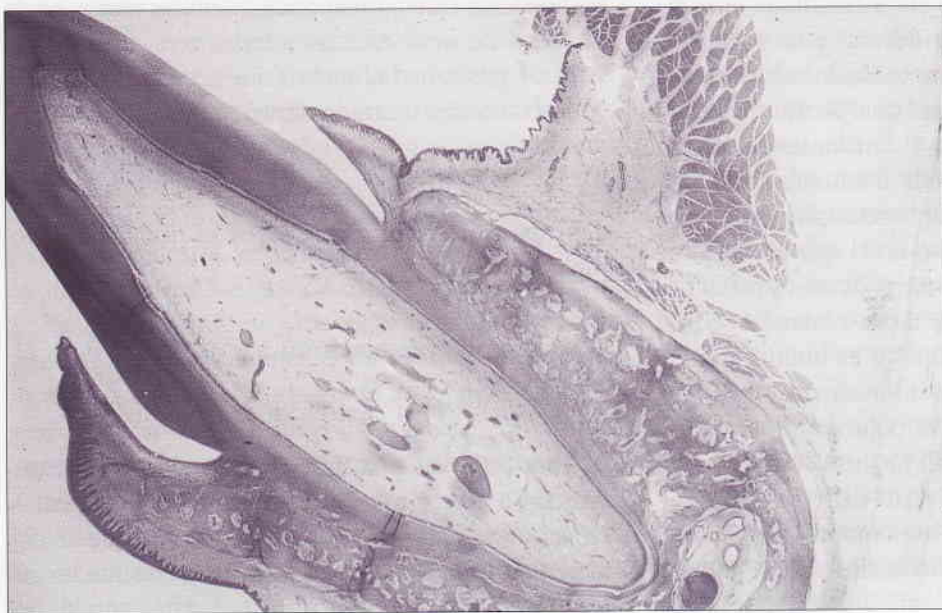


Figura 3. Pieza dentaria descalcificada. Técnica HE, x 40.

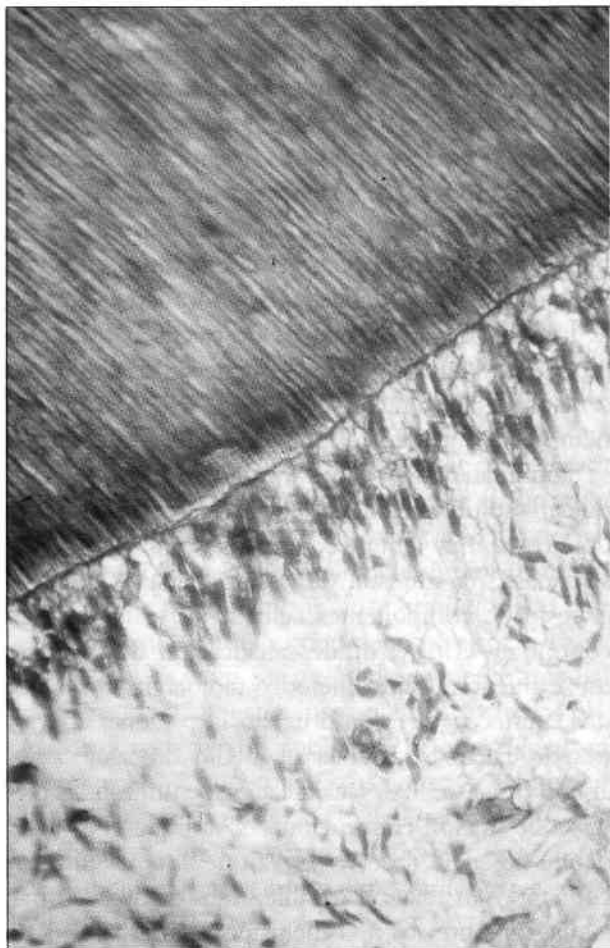


Figura 4. Pieza dentaria descalcificada. Técnica tricrómico de Mallory, x 60.

nas delgadas sin descalcificar es necesario, en primer lugar, utilizar en vez de parafina o celoidina una sustancia que sea mucho más dura, generalmente metil-metacrilato u otro tipo de metacrilato, que al polimerizar alcance una gran dureza, y en segundo lugar utilizar un micrótopo motorizado con una cuchilla de carburo de tungsteno que permita realizar cortes a una velocidad lenta y constante. En algunas ocasiones el esmalte puede fracturarse durante el corte. La inclusión en metil-metacrilato consiste brevemente en un primer paso en el que la pieza se introduce 24 horas en monómero de metil-metacrilato a 4 °C, para permitir que dicha sustancia se introduzca en todos los espacios, y en una segunda inmersión en monómero de metil-metacrilato a 32 °C en estufa durante la cual se va polimerizando y endureciendo paulatinamente. El proceso completo de inclusión suele durar seis o siete días. Las secciones pueden observarse con luz común, luz polarizada o fluorescencia, sin colorear (los tejidos mineralizados al poseer distintos índices de refracción se

pueden identificar fácilmente) pero lo habitual es emplear métodos de coloración convencionales. Los antibióticos derivados de las tetraciclinas poseen la propiedad de incorporarse rápidamente a la matriz mineral en formación de los tejidos duros, provocando una fluorescencia espontánea amarillenta o anaranjada muy característica. Con microscopia de fluorescencia puede observarse la misma en cortes sin descalcificar sólo si se utiliza como fijador el alcohol etílico al 40-70%, ya que los fijadores rutinarios provocan la pérdida de la misma.

Otro método para realizar el estudio histológico consiste en obtener láminas mediante la denominada técnica de *desgaste*, que, para piezas dentarias fijadas o no, consiste en obtener, en primer lugar, láminas gruesas mediante una sierra o con discos de diamante y a continuación frotar sobre una piedra de Arkansas primero de grano grueso y después de grano fino hasta obtener una superficie lisa y un espesor (30 µm) que permita el paso de la luz del microscopio aunque, a veces, en vez de luz transmitida, se utiliza la luz reflejada. Por lo general en estas preparaciones no se suele realizar ningún tipo de tinción (fig. 5). Si se emplean colorantes es sólo con fines de contraste para visualizar mejor las estructuras. Los cortes obtenidos por desgaste pueden también utilizarse para realizar sobre ellos *microrradiografías*. Éstas consisten en someter a una lámina por desgaste de 50-150 µm de espesor a la acción de rayos X blandos que impresionan una película con emulsión fotográfica de grano ultrafino colocada debajo de la lámina. Tras el revelado y el fijado, la película (*microrradiografía*) muestra zonas blancas (*radiopacas*) que corresponden a zonas con elevada cantidad de sales cálcicas y zonas con distintos niveles de grises (*radiolúcidas*) que corresponden a diferentes niveles de mineralización.

El examen con microscopia óptica de la impresión que deja en algunos componentes la superficie del espécimen a examinar recibe el nombre de *técnica de réplica*.

7.2. Microscopia electrónica

7.2.1. Microscopia electrónica de transmisión

Para observar una muestra de tejido con el microscopio electrónico de transmisión se necesitan cortes ultrafinos (30-120 nm de grosor) que se obtienen en unos aparatos especiales denominados *ultramicrotomos*. Las cuchillas utilizadas son de vi-



Figura 5. Pieza dentaria observada mediante técnica de des-gaste, x 100.

drio y los soportes de las muestras son rejillas metálicas por lo general recubiertas de carbono o películas sintéticas. Como medios de inclusión se utilizan resinas polimerizadas, tanto insolubles (araldita, epon, etc.), como hidrosolubles (lovicryl); esta última se utiliza especialmente para realizar técnicas histoquímicas. Al exponerse los cortes al haz de electrones del microscopio electrónico se produce una imagen en diferentes tonos de grises dependiendo de la densidad de la materia. Los electrones que atraviesan la muestra impresionan la pantalla fluorescente o la placa fotográfica dando un color blanco. Los electrones que no atraviesan el corte, al incidir con los átomos presentes en la muestra, no impresionan la pantalla fluorescente o la película fotográfica y dan por lo tanto color negro. En consecuencia en microscopia electrónica de transmisión, a diferencia de la microscopia óptica, los cortes deben de ser extremadamente delgados y para la observación no se utilizan colorantes. El fijador suele ser glutaraldehído al 2,5-4% en tampón fosfato o

tampón cacodilato y el agente deshidratante la acetona o el etanol. Además se realiza una postfijación con tetróxido de osmio al 2% y los cortes se contrastan con acetato de uranilo y/o citrato de plomo. Debido a la escasa capacidad de penetración del glutaraldehído y del tetróxido de osmio, los bloques de tejido no deben superar el volumen de un milímetro cúbico. Para el estudio de los tejidos duros con microscopia electrónica de transmisión se utiliza tampón cacodilato y cuchillas de diamante, pero, en ocasiones, no se utiliza tetróxido de osmio ni se contrastan los cortes con soluciones de metales pesados. Para detectar calcio se utilizan técnicas de precipitación o de competencia por el calcio, como por ejemplo la técnica del piroantimoniato potásico o del cloruro de lantano, por lo general en asociación con técnicas de microscopia electrónica analítica (fig. 6).

7.2.2. Microscopia electrónica de barrido

La microscopia electrónica de barrido constituye un método esencial para el estudio tridimensional de la superficie de las muestras. Dicha técnica se basa en la interacción de un haz de electrones sobre la superficie del espécimen. El haz realiza un barrido sobre la superficie y origina, al incidir en la misma, electrones secundarios que son captados por un detector, dando lugar a una señal eléctrica que es ampliada y más tarde transmitida a un monitor de televisión.

Para observar las muestras con el microscopio electrónico de barrido los especímenes se fijan preferentemente en glutaraldehído al 2,5% en tampón fosfato y una vez fijados se lavan en el tampón con anterioridad utilizado. Es conveniente realizar una postfijación con tetróxido de osmio al 2% en tampón fosfato con el fin de evitar la extracción de lípidos de las membranas durante el desarrollo posterior de la técnica. Las muestras postfijadas son deshidratadas, utilizando para ello soluciones crecientes de acetona o etanol y desecadas, mediante la técnica del punto crítico, que consiste en sustituir el líquido presente en la muestra por dióxido de carbono líquido que luego se transforma en gas y se elimina lentamente. Dicha técnica no modifica la organización morfoarquitectural del espécimen y evita, casi por completo, los efectos de tensión superficial. Las muestras desecadas se montan sobre portamuestras de aluminio usando como adherente y como conductor plata coloidal. Para su observa-

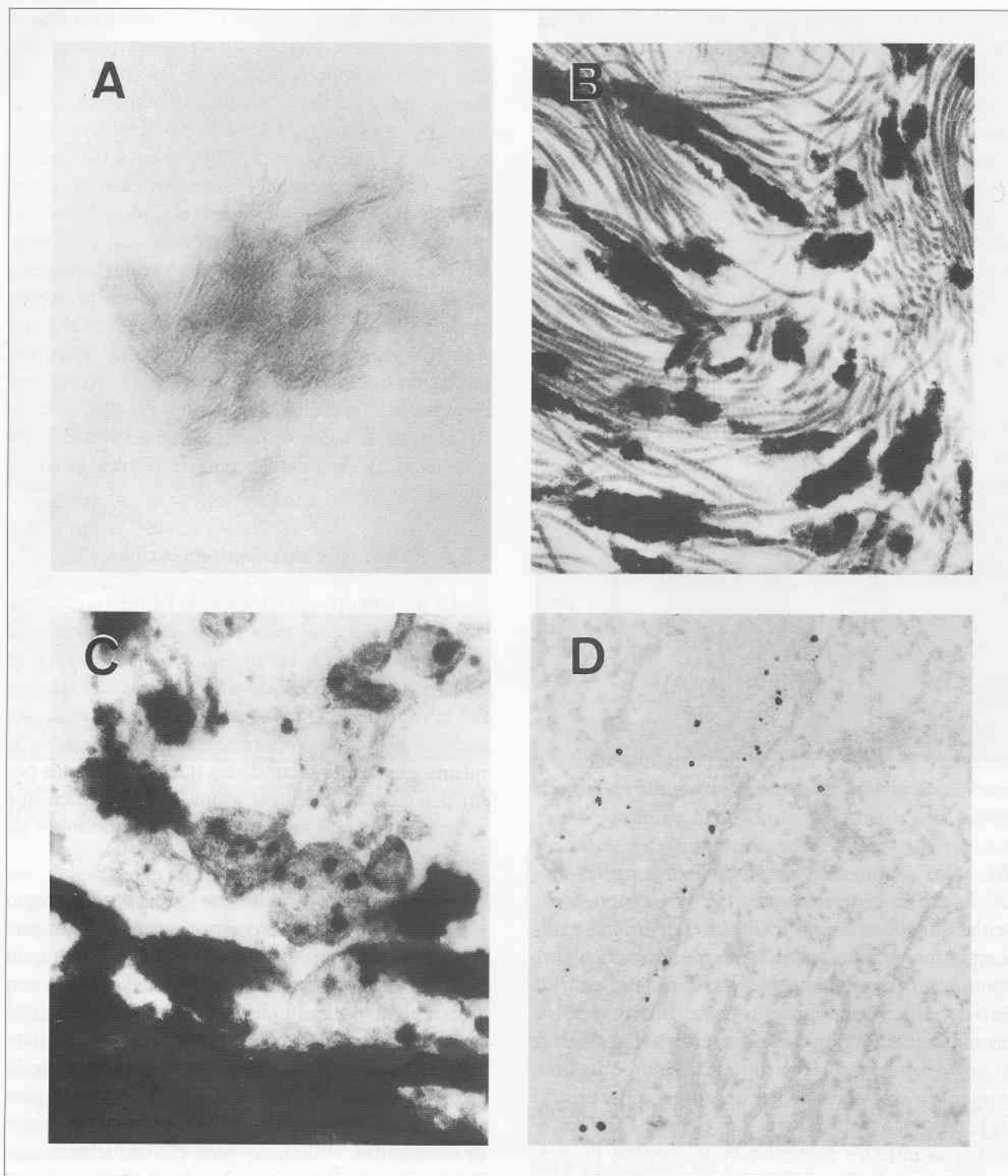


Figura 6. Microscopía electrónica de transmisión de los depósitos minerales y técnicas de localización de calcio. A: Aspecto típico de los depósitos cálcicos en un foco de mineralización inicial en sustancia osteoide de una trabécula. Fijación en glutaraldehído con tampón cacodilato sódico, sin tetróxido de osmio y sin contraste, $\times 62.000$. B: Depósitos cálcicos electrodensos que engloban parcialmente a las fibras de colágena. Fijación en glutaraldehído con tampón cacodilato sódico, postfijación en tetróxido de osmio y contraste con acetato de uranilo y citrato de plomo, $\times 5.000$. C: Técnica de precipitación de calcio con piroantimoniato potásico. Los depósitos de calcio aparecen electrodensos en el interior de vesículas y enmascarando a las fibras de colágena. Fijación en piroantimoniato potásico con tetróxido de osmio y contraste con citrato de plomo, $\times 20.000$. D: Técnica de localización de zonas calcio-ligantes por el método de incubación con cloruro de lantano. El lantano compete con el calcio por los sitios de unión y precipita en las vesículas matrices situadas alrededor de las células. Incubación con cloruro de lantano, fijación en glutaraldehído-lantano con tampón cacodilato sódico, sin tetróxido de osmio y sin contraste, $\times 2.000$. (Cortesía Dr. Gómez Salvador.)

ción con el microscopio es necesario como último paso realizar el recubrimiento de la muestra a fin de asegurar la conductividad eléctrica de la misma. El método más utilizado es la metalización con oro (fig. 7). Para la observación de los tejidos duros sólo es imprescindible montar y recubrir las muestras. El examen con el microscopio electrónico de barrido de las impresiones morfológicas que dejan las superficies dentarias reciben también la denominación de técnicas de réplica. Para su observación dichas superficies deben también metalizarse.

7.2.3. Microscopia electrónica analítica

La microscopia electrónica analítica es una técnica «no destructiva» que permite conocer *in situ* y simultáneamente, en un corto período de tiempo —segundos—, la morfología y la composición química de una muestra. El desarrollo de esta técnica ha sido posible aplicando distintos tipos de detectores al microscopio electrónico de transmisión y al microscopio electrónico de barrido.

La técnica de microscopia electrónica analítica más desarrollada y utilizada es la denominada microanálisis por energía dispersiva de Rayos X. Esta técnica se basa en la producción de Rayos X «característicos» que se originan cuando un haz de electrones incide sobre los átomos de la muestra y colisionan con los electrones de los orbitales que se

encuentran alrededor del núcleo. Cuando un electrón es desplazado de su orbital, un electrón de un orbital más externo lo ocupa y reemplaza al electrón desplazado. Esta transición de electrones de un nivel de energía superior hasta otro inferior, produce una emisión en forma de radiación X. La energía de la radiación emitida depende del número atómico del elemento químico y de los orbitales implicados, y esta energía puede ser empleada para identificar los elementos químicos de la muestra. La información microanalítica cualitativa (elementos presentes en una determinada zona observada con el microscopio electrónico) se recoge en espectros en los que los rayos X característicos aparecen como picos Gaussianos (fig. 8). Utilizando estándares de composición química conocida, los elementos químicos detectados en las muestras pueden cuantificarse.

Para llevar a cabo el estudio microanalítico es necesario realizar una **criofijación** de la muestra a baja temperatura con líquidos criogénicos (freón, nitrógeno líquido, etc.) consiguiéndose de ese modo la inmovilización de los elementos químicos presentes en la misma. Más tarde las muestras criofijadas se someten al proceso de **criodesecación** igualmente a baja temperatura (-100°C) con el objeto de extraer el agua de la muestra. Éstas una vez desecadas se montan en portaobjetos de grafito y se recubren con carbón para asegurar la conductividad eléctrica de la superficie de la muestra. La preparación de las

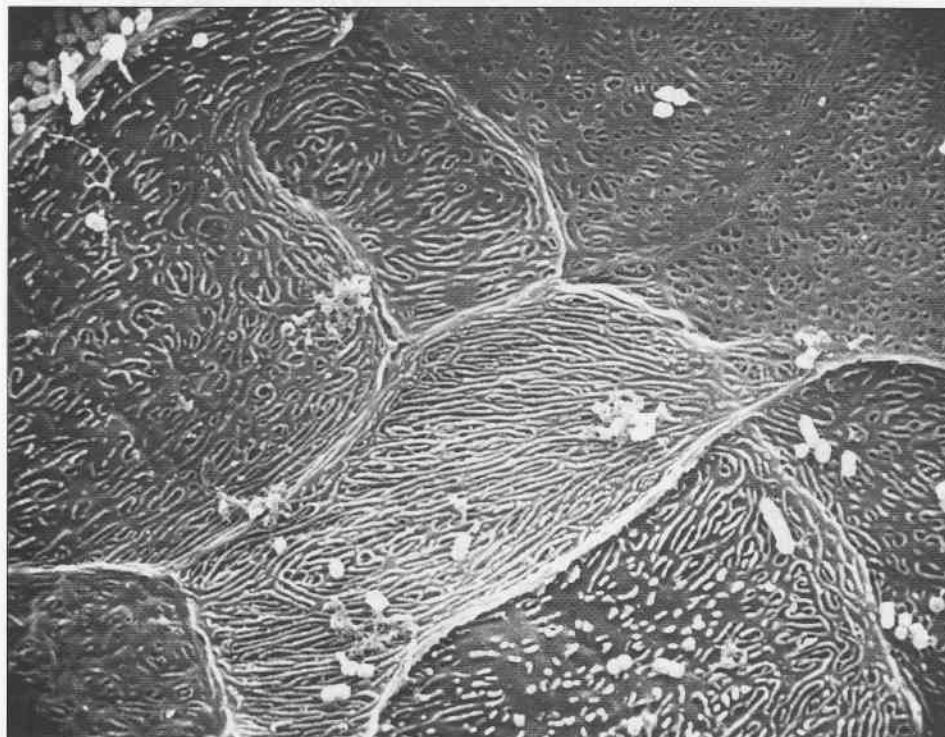


Figura 7. Microscopia electrónica de barrido de epitelio gingival con elementos bacterianos adheridos a su superficie, $\times 2.800$.

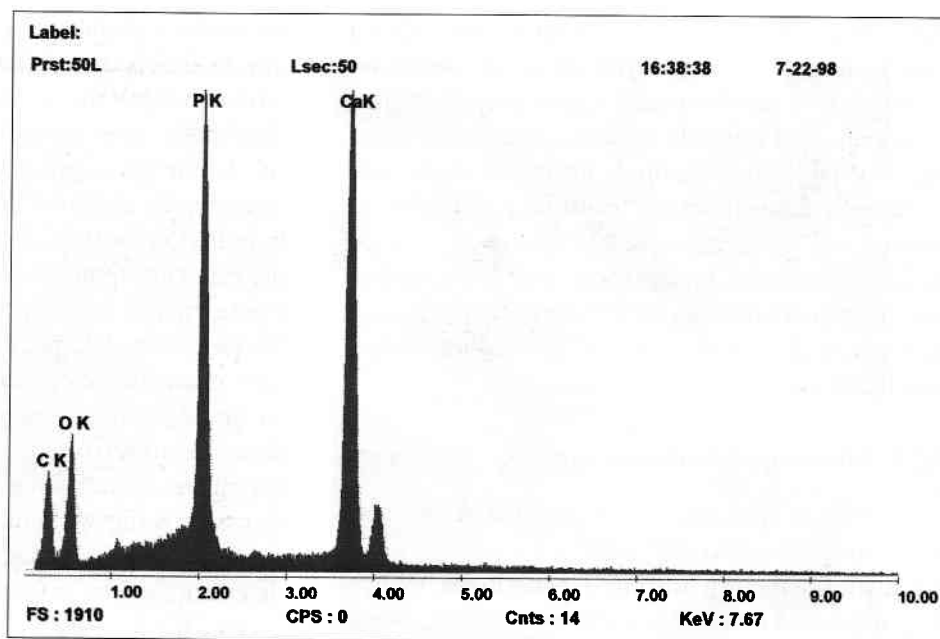


Figura 8. Microanálisis por energía dispersiva de rayos X de dentina. Espectro con picos de calcio (Ca) y fósforo (P).

muestras del modo descrito permite la observación microscópica y el análisis simultáneo de la composición química de sus elementos. Aunque para microanalizar tejidos duros sólo es necesario montar y recubrir las muestras con carbón, es recomendable seguir todo el protocolo técnico.

8. TERMINOLOGÍA EN ANATOMÍA E HISTOLOGÍA BUCODENTAL

La terminología que se utiliza en anatomía y, sobre todo en histología bucodental muestra, como indicamos en el apartado 1 de este capítulo, algunas diferencias con la utilizada habitualmente en el resto de los órganos y sistemas corporales. Es necesario por ello clarificar el significado de dicha terminología dado que una mala utilización de la misma puede dar lugar a importantes errores conceptuales y topográficos.

Para definir la terminología anatómica un elemento dentario puede ser comparado con un prisma y descomponerse en dos porciones: una de menor altura pero de más volumen, la corona, y otro de mayor longitud, la raíz o porción radicular (fig. 9).

Las caras del prisma coronario que miran hacia la cavidad bucal propiamente dicha se denominan palatinas en el maxilar superior y linguales en el inferior. Las que se orientan hacia el vestíbulo se denominan caras libres del elemento dentario.

Las caras del prisma que se relacionan con las caras correspondientes de los dientes vecinos, reci-

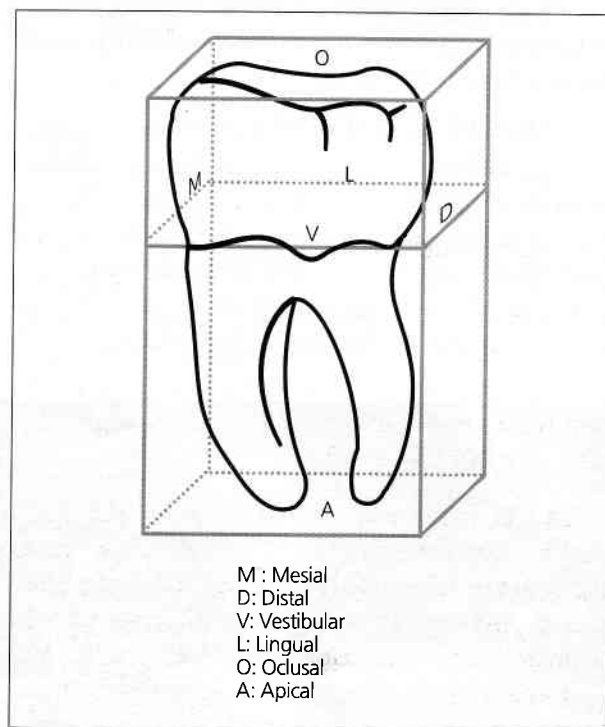


Figura 9. Primer molar inferior incluido dentro de un prisma.

ben en conjunto la denominación de proximales; las que se hallan más cerca de la línea media se llaman mesiales y sus opuestas distales (fig. 10). La cara del prisma coronario que se halla libre y hace contacto con la misma cara del elemento opuesto se llama oclusal. Esta superficie corresponde a las caras triturantes de los molares y premolares. Los bordes cortantes de los incisivos y caninos se llaman bordes incisales. A la base del prisma radicular se

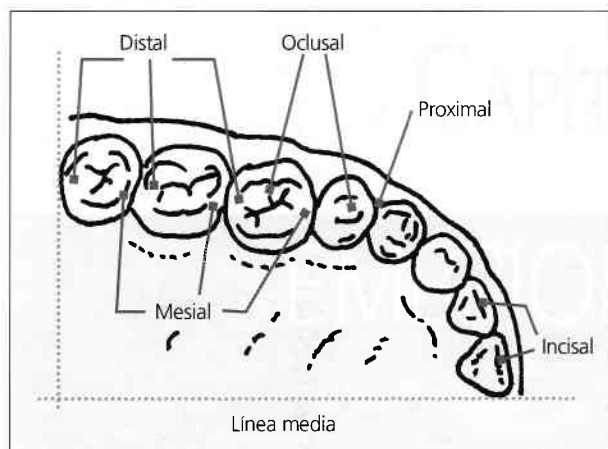


Figura 10. Maxilar superior.

la denomina apical por su relación con el foramen apical.

En relación con la terminología utilizada en histología bucodental hay que señalar que clásicamente se ha vinculado con dos denominaciones regionales de uso muy común en la anatomía y clínica odontológica: la corona y el foramen apical.

Toda aquella estructura microscópica que respecto de otra esté más próxima al foramen se refiere como apical y toda aquella estructura que, asimismo respecto de otra, se ubique más próxima a la zona de la corona se refiere terminológicamente como coronal. Se trata de una terminología odontológica basada en la topografía dentaria que resulta muy útil para ubicar la disposición de los distintos elementos de los tejidos dentarios.

La dificultad viene cuando se utiliza, por ejemplo, a nivel celular el término apical que tradicionalmente hace referencia al polo de superficie libre o polo secretor de la célula. Si dicho polo en la orientación de la célula se dirige hacia el foramen apical no existe problema alguno pues la denominación topográfica coincide con la denominación celular, pero si dicho polo se dirige en sentido inverso, y se utiliza el criterio topográfico, se corre el riesgo de denominar polo apical al polo basal de la célula, lo que ocurre en numerosos libros de texto.

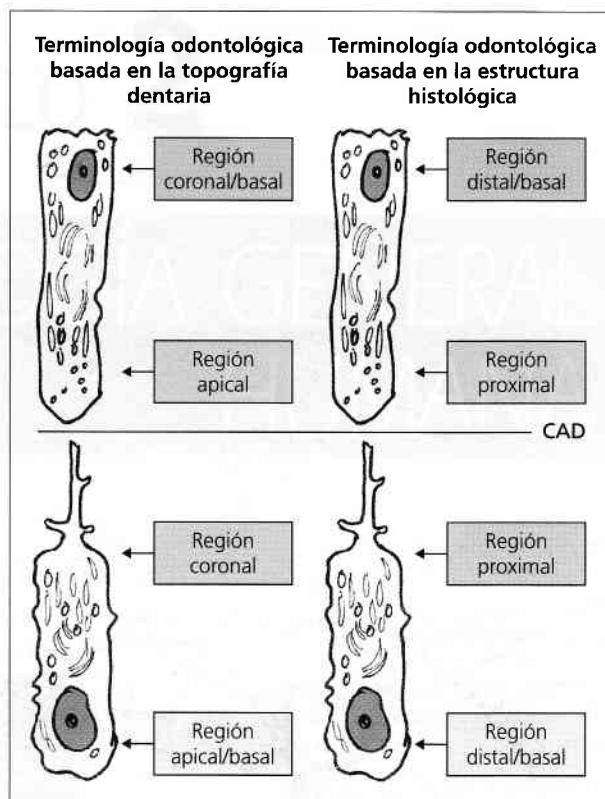


Figura 11. Terminología odontológica basada en la topografía dentaria y en la propia estructura histológica.

Para evitar estas denominaciones que habitualmente llevan a la confusión utilizaremos siempre en este libro, a nivel de las células dentarias, los términos proximal y distal. La utilización de dichos términos está en relación con la proximidad y la lejanía respecto a un determinado punto de referencia que, en el desarrollo de la pieza dentaria, es la línea de depósito de esmalte y dentina (CAD). El término proximal hace referencia concretamente al polo de la célula con superficie libre (terminología apical de la histología clásica) y el término distal o basal hace referencia al polo opuesto de la célula. Se trata de utilizar, a nivel estrictamente celular, una terminología basada en la propia estructura histológica con independencia de su ubicación topográfica. La figura 11 señala a nivel celular la terminología odontológica basada en la topografía dentaria y la terminología odontológica basada en la propia estructura histológica.

CAPÍTULO 2

EMBRIOLOGÍA GENERAL HUMANA

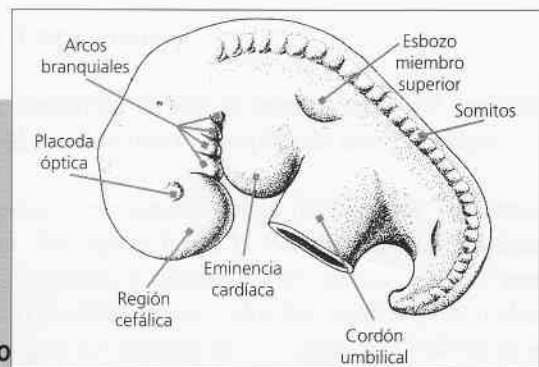
1. CONCEPTO DE EMBRIOLOGÍA Y MECANISMOS GENERALES DEL DESARROLLO

1.1. Concepto

1.2. Etapas del desarrollo

1.3. Factores que regulan el desarrollo

1.4. Mecanismos que dirigen el desarrollo



2. DESCRIPCIÓN GENERAL DEL DESARROLLO EMBRIONARIO HUMANO

2.1. Primera semana del desarrollo

2.1.1. Fecundación

2.1.2. Segmentación y compactación

2.1.3. Cavitación y eclosión

2.1.4. Implantación

2.2. Segunda semana del desarrollo: embrión bilaminar

2.2.1. Implantación completa

2.2.2. Disco bilaminar

2.2.3. Cavity amniótica

2.2.4. Vesículas umbilicales y cavidad coriónica

2.2.5. Circulación útero-placentaria primitiva

2.3. Tercera semana del desarrollo: embrión trilaminar

2.3.1. Formación de las tres capas germinativas

2.3.2. Desarrollo de la notocorda

2.3.3. Desarrollo de la capa germinal ectodérmica

2.3.4. Desarrollo de la capa germinal mesodérmica

2.3.5. Desarrollo de la capa germinal endodérmica

2.3.6. Desarrollo del corion y del trofoblasto

2.4. Cuarta a octava semanas del desarrollo

2.5. Novena a trigesimosegunda semanas del desarrollo

EMBRIOLOGÍA GENERAL HUMANA

1. CONCEPTO DE EMBRIOLOGÍA Y MECANISMOS GENERALES DEL DESARROLLO

1.1. Concepto

La embriología, en sentido amplio, estudia las etapas prenatales del desarrollo, aunque, en sentido estricto, se entiende como la ciencia que estudia el período embrionario, es decir, las primeras ocho semanas del desarrollo. Este período comprende desde la formación del cigoto (del griego *zygotos* = unido) hasta la aparición de los primeros esbozos de los órganos. A esta parte de la embriología se le conoce también como **embriología general**. La denominada **embriología especial** u **organogénesis** estudia el desarrollo y el crecimiento de los órganos y sistemas a partir de sus respectivos esbozos. Concretamente, corresponde al estudio del período fetal, período que se extiende desde la novena semana hasta el nacimiento. En algunas ocasiones se habla de período preembrionario refiriéndose a las dos primeras semanas del desarrollo, ya que es a partir de este momento cuando el embrión crece de forma significativa.

El desarrollo es un proceso constante que se inicia con la fecundación (formación del cigoto) y se continúa a través de distintas etapas que se suceden de forma progresiva y ordenada hasta que el individuo alcanza la edad adulta.

Este proceso de cambio y crecimiento transforma el cigoto, que es una única célula, en un ser adulto multicelular. Los grupos celulares no crecen a la misma velocidad y aunque el crecimiento general es proporcional los distintos tejidos no lo hacen de manera uniforme.

En la elaboración de este capítulo ha colaborado el Profesor Titular de la Facultad de Medicina y Odontología de la Universidad de Granada, Dr. J. M. García López.

1.2. Etapas del desarrollo

Para su estudio se divide el desarrollo en dos grandes etapas que tienen como punto de división el momento del nacimiento, estas son: la etapa prenatal y la etapa postnatal.

A) Etapa prenatal:

Se desarrolla desde la fecundación del ovocito hasta el nacimiento y comprende dos períodos:

- Período embrionario: tiene lugar desde la formación del cigoto hasta la octava semana. Implica morfogénesis y diferenciación celular. En este período se diferencian todos los tejidos principales y surgen los esbozos de los órganos. Es decir, que involucra los procesos de morfogénesis, histogénesis y comienzo de la organogénesis.
- Período fetal: se extiende desde la novena semana al nacimiento (semana 38). En este período se desarrollan los aparatos y sistemas, continúan las diferenciaciones tisulares y prima el crecimiento. El aumento de tamaño corporal más significativo se produce sobre todo al quinto mes. El peso al finalizar el desarrollo prenatal (en el momento del nacimiento) es aproximadamente de 3300-3500 g, en el varón y de 2500-3000 g en la mujer.

El nacimiento es un acontecimiento fundamental durante el proceso de desarrollo, pues el nuevo ser adquiere independencia y se produce un cambio radical fundamentalmente en el sistema respiratorio y cardiovascular.

B) Etapa postnatal: los cambios que ocurren en esta etapa pueden subdividirse en los siguientes períodos:

- Período neonatal: comprende las dos primeras semanas de recién nacido.

- Período de lactancia: continúa hasta el primer año de vida (doce a catorce meses aproximadamente).
- Período de la infancia: que comprende las denominadas.
 - Primera infancia: de los quince meses a los seis años de edad. Es importante recordar este período, pues es la época de erupción de la **dentición primaria**. Ésta se inicia a los seis meses y finaliza a los tres años de edad. A los seis años comienza la dentición permanente (ver capítulo 13, «Erupción dentaria»).
 - Segunda infancia: desde los siete a los trece años. Como ha comenzado la dentición permanente y aún permanecen en boca algunos dientes primarios, se dice que la segunda infancia es la época de la **dentición mixta** (se denomina así porque en la cavidad bucal existen elementos dentarios de ambas denticiones).
- Período de la pubertad: tiene lugar desde los doce a catorce años en el varón y de los once a catorce años en la mujer. Se caracteriza por el comienzo de la maduración de los órganos sexuales y aparición de los caracteres sexuales secundarios.
- Período de la adolescencia: dura tres o cuatro años después de la pubertad. El organismo alcanza la madurez sexual, física y mental. Se completa la dentición permanente con la erupción del tercer molar.
- Período adulto: se establece entre los veinte y los treinta y cinco años, según algunos autores o entre los dieciocho y veinticinco años, según otros. En esta etapa termina la osificación y el crecimiento. Más tarde, los cambios ocurren con lentitud y conducen a la madurez y a la senilidad.

El desarrollo involucra procesos de cambios morfológicos, estructurales y funcionales, mientras que el crecimiento se caracteriza por el aumento de tamaño de los órganos, aparatos y sistemas.

1.3. Factores que regulan el desarrollo

El desarrollo normal del individuo depende de dos grandes factores:

a) La regulación genética: es la influencia del plan genético (plan corporal) establecido en el DNA y contenido en los cromosomas,

y b) La regulación epigenética: es la influencia de los factores externos que inciden en el desarrollo, fundamentalmente, desde el punto de vista morfogénico.

1.4. Mecanismos que dirigen el desarrollo

Los principales mecanismos biológicos que guían el desarrollo son los siguientes:

1. **Proliferación celular:** consiste en la multiplicación celular por mitosis a partir del cigoto. Las divisiones celulares conducen al crecimiento de tejidos y órganos por el aumento del número de células. Este proceso es regulado por numerosos factores estimulantes entre los que destacan los denominados factores de crecimiento y por factores inhibidores (chalonas).
2. **Diferenciación celular:** resulta de la especialización estructural y funcional de células individuales. En el cuadro 1 se esquematiza el proceso general de la diferenciación celular en el desarrollo embrionario. La capacidad de una célula de diferenciarse en distintos tipos celulares se denomina **potencia** (p. ej.: la célula mesenquimática indiferenciada es multipotente y de ella derivan fibroblastos, condroblastos, osteoblastos, etcétera).

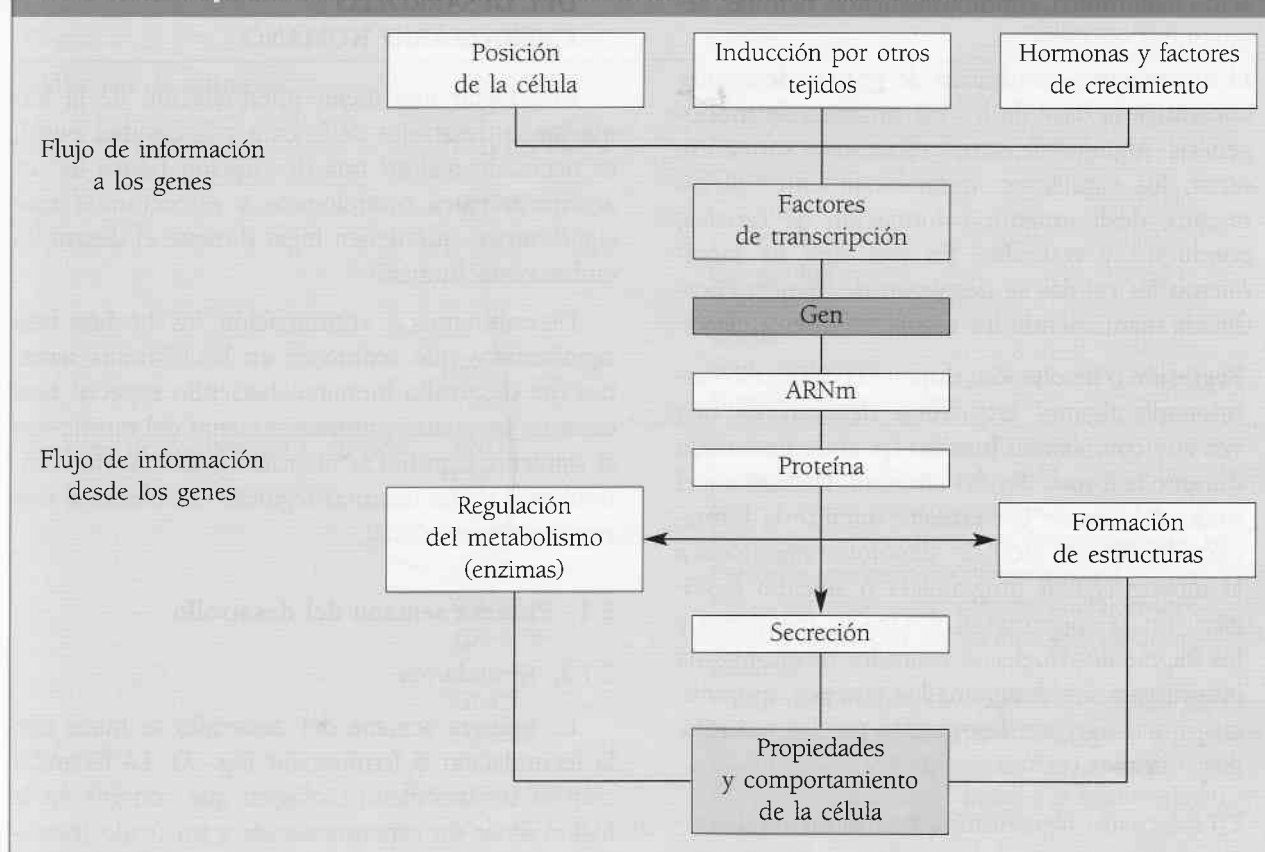
Cuando la célula fija su destino se dice que se ha determinado. Establecida dicha determinación cesa la posibilidad de la regulación y sobreviene la diferenciación.

En el proceso de diferenciación embrionaria destacan dos mecanismos básicos: la información posicional y la inducción.

Información posicional: las células adquieren una información posicional en relación con distintos puntos de referencia en el embrión. Esta información específica es un estado o actividad celular particular, que se denomina **interpretación** de la información posicional y que conduce a una determinada diferenciación.

- La especificación de la información posicional con respecto a los puntos de referencia puede ser de dos tipos: una variación cuantitativa de factores (morfógenos) que aumentan o disminuyen con respecto a la posición del punto de referencia y, una variación cualitativa de estados celulares.

Cuadro 1. Esquema de la diferenciación en el desarrollo embrionario.



res que pueden ser estado de membrana, combinación de diferentes genes o combinaciones de diferentes enzimas.

Inducción: consiste en la influencia de un grupo de células o tejidos sobre otro. Mediante la inducción un tejido (inductor) produce la diferenciación de otro tejido adyacente o cercano (inducido). El tejido que reacciona debe tener cierto grado de diferenciación, pero no debe haber sobrepasado cierta etapa, porque después no reacciona ante los estímulos inductores. Existe una inducción primaria, a partir de la cual puede desencadenarse una serie sucesiva de acciones inductivas secundarias o en cascadas. Es decir, un grupo de células puede actuar como inductor de otro grupo y éste a su vez transformarse en inductor de un nuevo grupo celular, estableciéndose en estos casos una interdependencia tisular. Se conoce como competencia la capacidad que presentan los tejidos en determinados períodos del desarrollo, para reaccionar ante los estímulos inductores. El tiempo en el que existe competencia es específica de cada tejido de tal manera que la sustancia inductora actúa sobre ese grupo de células y no sobre otro.

- La inducción embrionaria es de primordial importancia para el posterior desarrollo ordenado del feto. Concretamente los fenómenos inductores y la interdependencia tisular juegan un papel preponderante en la **odontogénesis dental** (ver capítulo 4, «Embriología dentaria»).

3. **Migración y movimientos celulares:** consiste en el desplazamiento y migración, en el seno del embrión, de células aisladas o de grupos celulares. Un ejemplo de movimientos de células aisladas lo constituye la migración desde las crestas neurales de células que participan luego en la formación de distintos tejidos del Sistema Digestivo, entre ellos el ectomesénquima que da origen a la papila dental y ésta, con posterioridad al complejo dentinopulpar.

- Este tipo de movimiento requiere la pérdida de los contactos intercelulares y lo pueden realizar también pequeños grupos celulares. Las células se desplazan siguiendo un itinerario predeterminado para cada elemento celular. El camino es marcado por moléculas de adhesión celular y por elementos de la matriz extracelular (microfibrillas

de colágeno, moléculas de fibronectina, laminina, ácido hialurónico, condroitinsulfatos, netrinas, semaforinas, etcétera).

- El movimiento coordinado de grupos de células constituye la base de los mecanismos de morfogénesis. Algunos de estos mecanismos son, entre otros, los siguientes: mamelonamiento, plegamiento, deslizamiento y formación de canales, conductos y vesículas. En este tipo de movimiento las células se desplazan de manera coordinada manteniendo los contactos intercelulares.
- 4. **Regresión o involución:** durante el desarrollo embrionario algunas estructuras desaparecen una vez que cumplen su función (p. ej. la notocorda durante la formación del embrión, la cuerda y el nudo del órgano del esmalte durante la formación del diente, etc.). Se denomina apoptosis a la muerte celular programada o suicidio biológico. En la apoptosis el núcleo se fragmenta y los fragmentos nucleares rodeados de citoplasma constituyen los denominados cuerpos apoptóticos, que luego son fagocitados por los macrófagos o células vecinas.

En los cuatro mecanismos anteriormente descritos que intervienen en el desarrollo embrionario participan una gran cantidad de moléculas entre las que destacamos: factores de transcripción, moléculas de activación y factores de crecimiento, receptores celulares y moléculas de adhesión celular. En la figura 1 se representa la localización e interacción de estas moléculas. En el cuadro 2 se enumeran algunas de las más importantes.

2. DESCRIPCIÓN GENERAL DEL DESARROLLO EMBRIONARIO HUMANO

Para lograr una mejor interpretación de la formación o desarrollo de la cara y la cavidad bucal, es necesario realizar una descripción básica de los acontecimientos morfológicos y estructurales más significativos que tienen lugar durante el desarrollo embrionario humano.

Describiremos a continuación los hechos más significativos que acontecen en las distintas semanas del desarrollo humano, haciendo especial hincapié en las cuatro primeras semanas del mismo. En el siguiente capítulo se abordará la descripción embriológica de las distintas regiones vinculadas al maxilo bucomaxilofacial.

2.1. Primera semana del desarrollo

2.1.1. Fecundación

La primera semana del desarrollo se inicia con la fecundación o fertilización (fig. 2). La fecundación es un fenómeno biológico que consiste en la fusión entre un espermatozoide y un óvulo (ovocito II), para constituir el cigoto, o primera célula del futuro organismo humano.

La fecundación se produce en el tercio externo de la trompa uterina.

El ovocito II liberado por el ovario en la ovulación conserva entre doce y veinticuatro horas su capacidad para ser fertilizado, en tanto que el esper-

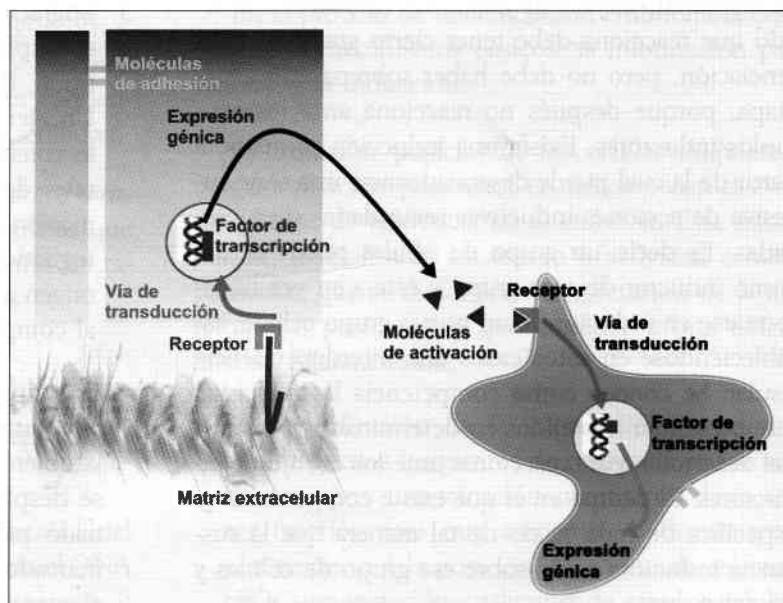


Figura 1. Localización e interacción molecular durante el desarrollo.

Cuadro 2. Moléculas importantes en el desarrollo embrionario

Grupo	Abreviatura	Nombre
Moléculas de activación		Activina
		Angiopoyetina-1 y 2
	BMP1 a BMP9	Proteína morfogenética ósea -1 a -9
		Cerberus
		Cordina
		Folistatina
	GSC	Goosecoide
		Nodal
		Nogina
	Shh	Sonic hedgehog
	Wnt	Homólogos de wingless
Factores de crecimiento y citocinas	BDNF	Factor neurotrófico derivado del cerebro
	CSF-1	Factor estimulador de colonias 1
	EGF	Factor de crecimiento epidérmico
	FGF-1 a FGF-10	Factor de crecimiento de los fibroblastos-1 a 10
	Gdf-5	Factor de crecimiento/diferenciación 5
	G-CSF	Factor estimulador de colonias granulocíticas
	GM-CSF	Factor estimulador de colonias granulocíticas y monocíticas
	GNDF	Factor neurotrópico derivado de las células gliales
	HB-EGF	Factor de crecimiento epidérmico unido a heparina
	HGF	Factor de crecimiento hepático
	IGF-I, IGF-II	Factor de crecimiento similar a la insulina I y II
	IL-1, IL-2, IL-3, IL-6	Interleucina 1, 2, 3 y 6
		Inhibina
	LIF	Factor inhibidor de la leucemia
	M-CSF	Factor estimulador de colonias monocíticas
	MIS	Sustancia antimülleriana
	NGF	Factor de crecimiento de los nervios
	NT-3	Neurotrofina-3
	PAF	Factor activador de plaquetas
	PDGF-A, PDGF-B	Factores de crecimiento derivados de las plaquetas A y B
	SCF	Factor de células madre
	TGF- α	Factor de crecimiento transformador alfa
	TGF- β 1 a TGF- β 5	Factor de crecimiento transformador beta1 a beta5
	VEGF	Factor de crecimiento endotelial vascular
Factores de transcripción	Egr-1, Egr-2	Respuesta precoz del crecimiento-1 y 2 (Krox20)
		Islote-1
	HNF-3 β	Factor nuclear hepático 3 β
	Hoxa a Hoxd	Homeobox a, b, c y d
	Lef-1	Factor potenciador linfoide-1
	Lhx-1 a Lhx-9	Lim homeobox 1 a 9
	MEF-2	Factor potenciador de los miocitos-2
	MFH-1	Saeta mesenquimatoso-1
		Miogenina
	MRF-4	Factor regulador muscular 4
	myf-5	Factor miogénico 5
	MyoD	Antígeno de diferenciación miogénica
	Msx-1, Msx-2	Homeobox de segmentación muscular 1 y 2
	Nkx2.5	Homeobox específico cardíaco (CSX)
		Notch

Cuadro 2 (cont.). Moléculas importantes en el desarrollo embrionario

Grupo	Abreviatura	Nombre
Factores de transcripción (cont.)	Oct-3, Oct-4	Factor de transcripción unidor de octámero 3 y 4
	Otx-2	Ortodenticulo 2
		Paraxis
	Pax-1 a Pax-9	Cajas apareadas 1 a 9
	Pdx-1 (Ipf-1)	Factor promotor de insulina 1
	Pit-1	Pituitaria-1
	POU	Pit1, Oct-1, Oct-2, Unc-86
	Rpx	Homeobox de la bolsa de Rathke
	SF-1	Factor esteroideogénico-1
		Slug
		Snail
	Sry	Región determinante del sexo, cromosoma Y
	T, TFT	Factor de transcripción T, producto del gen-T
		Twist
Moléculas de adhesión celular	WT-1	Gen supresor del tumor de Wilms
	ZFY	Dedo de zinc Y
Moléculas de adhesión celular		Cadherinas
		Integrinas
	N-CAM	Molécula de adhesión de células neurales
Moléculas quimioattractivas		Netrinas
Moléculas quimiorepulsivas		Semaforinas

matozoide que está en las vías genitales femeninas, mantiene entre cuarenta y ocho a setenta y dos horas su capacidad fertilizante. Con carácter previo a la fecundación el espermatozoide tiene que alcanzar su maduración y capacitación.

La maduración del espermatozoide está determinada por cambios morfológicos y bioquímicos producidos por la acción de productos que son segregados por el epidídimo.

El espermatozoide debe adquirir capacitación para poder fecundar el óvulo. Este proceso tiene lugar, a diferencia de la maduración, en el aparato genital femenino donde se producen las interacciones entre los espermatozoides y las secreciones o las mucosas superficiales. La capacitación está determinada por modificaciones de la membrana plasmática de la región acrosómica en la que se eliminan glucoproteínas y proteínas del plasma seminal. Este proceso se desarrolla en siete horas aproximadamente.

El óvulo, expulsado por el ovario durante la ovulación, consta de un ovocito II (detenido en metafase de la segunda división meiótica) que es una célula voluminosa de más de 100 μm de diámetro. Rodeando al ovocito se dispone la zona pelúcida

(ZP). El espacio entre el ovocito y la ZP se denomina espacio subzonal y en él se ubica el primer corpúsculo polar, de muy pequeño tamaño, que es fruto de la primera división meiótica. Externamente a la ZP se disponen células foliculares o de la granulosa que en su conjunto reciben el nombre de corona radiada. Las células foliculares más próximas al ovocito emiten prolongaciones citoplasmáticas delgadas que atraviesan la ZP y establecen uniones comunicantes con el ovocito a través de las que transmiten, entre otras moléculas, el inhibidor de la maduración del ovocito, el factor promotor de la maduración, la leptina y el STAT3. Existe, gracias a estas uniones, una modulación bidireccional entre el ovocito y las células foliculares. La zona pelúcida es una envoltura acelular transparente de unos 10 μm de grosor formada por glicoproteínas, las más importantes son ZP1, ZP2 y ZP3, sintetizadas por el ovocito y que parecen ser moléculas específicas de especie, lo que impediría, en nuestro caso, la fecundación del ovocito por espermatozoides que no sean de la especie humana.

El espermatozoide es una célula haploide (22, X o 22, Y) que tras la división meiótica sigue un proceso de especialización funcional y que presenta morfológicamente: cabeza, cuello, pieza intermedia

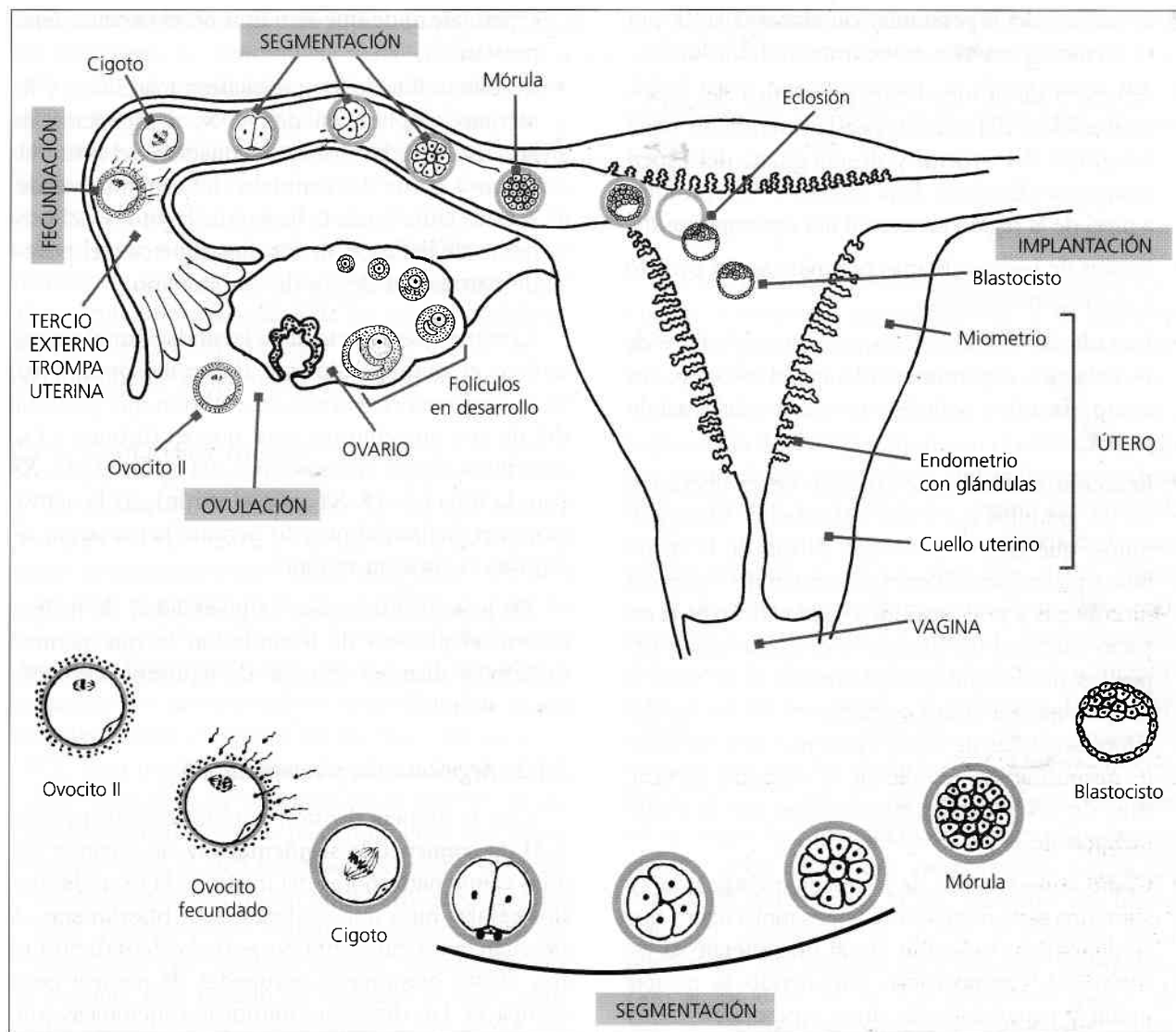


Figura 2. Diagrama del desarrollo del embrión durante la primera semana desde la fecundación.

y cola. La cabeza contiene el núcleo que está rodeado por el acrosoma que es un lisosoma especial en forma de capuchón. El cuello contiene un par de centriolos, uno próximo al núcleo y otro que se suele continuar con el axonema. La pieza intermedia presenta mitocondrias dispuestas helicoidalmente alrededor del axonema (estructura microtubular 9 + 2), entre el axonema y las mitocondrias se disponen nueve fibras densas. La cola del espermatozoide, de unos 40 μm de longitud, contiene en su interior fundamentalmente la vaina fibrosa, las fibras y columnas densas y el axonema del flagelo.

Durante la fecundación, que es un proceso cuya duración es de bastantes horas, podemos distinguir los siguientes procesos:

- **Penetración del espermatozoide entre las células de la corona radiada.** Esta penetración está facilitada por los movimientos de la cabeza y del flagelo del espermatozoide, y el reconocimiento específico de la ZP3 por parte de un receptor específico del espermatozoide.
- **Reacción acrosómica,** desencadenada por el reconocimiento de ZP3 y que consiste en la fusión de parte de la membrana plasmática del espermatozoide con la membrana externa del acrosoma subyacente, la formación de pequeñas vesículas y la liberación de las enzimas acrosómicas (proteínasa ácida, hialuronidasa, neuraminidasa, acrosina, collagenasa, β -glucuronidasa, fosfolipasa C, etc.) que facilitan la dispersión de las células de la corona radiada y la penetración a través de la ZP.

- La cabeza del espermatozoide atraviesa la ZP por la acción enzimática anteriormente indicada.
- Adhesión de la membrana plasmática del espermatozoide y del ovocito por la interacción entre integrinas del ovocito y desintegrinas del espermatozoide (fertilina). Esta interacción se produce a nivel de la región ecuatorial del espermatozoide.
- Fusión de las membranas plasmáticas del ovocito y del espermatozoide.
- Entrada del núcleo, de la pieza intermedia y de la cola del espermatozoide en el ovocito, así como, factores solubles con actividad fosfolipasa C.
- **Reacción cortical**, que consiste en la liberación de los gránulos corticales del ovocito. Estos gránulos, que están localizados debajo de la membrana plasmática, liberan su contenido —enzimas hidrolíticas y polisacáridos— por exocitosis al espacio subzonal. La liberación de calcio desde depósitos de retículo endoplasmático y su paso al citoplasma, así como oscilaciones en los niveles citoplasmáticos de dicho elemento, son las señales responsables no sólo de la reacción cortical, sino de los procesos relacionados con la continuación de la meiosis.
- Como consecuencia de la reacción cortical la ZP sufre una serie de modificaciones moleculares que se denominan **reacción zonal** que alteran su estructura y composición, impidiendo la posible unión y penetración de otros espermatozoides y bloqueando una posible poliespermia.
- Reanudación y finalización de la segunda división meiótica con la formación de dos células de desigual volumen: el ovocito **maduro** que contiene la mayor parte del citoplasma y que es una célula haploide (22, X) y con un núcleo vesicular que se llama **pronúcleo femenino**, y la segunda célula que es el **segundo corpúsculo polar**, que casi no recibe citoplasma.
- En el ovocito se produce una **activación metabólica** con aumento del metabolismo oxidativo.
- Formación del **pronúcleo masculino**, que suele ser algo mayor que el femenino, por descondensación del núcleo del espermatozoide y reorganización de su cromatina, que estaba empaquetada con protaminas y no con histonas. El centriolo proximal del espermatozoide participa en el desplazamiento de los pronúcleos y en la formación del huso acromático. El resto de estructuras del

espermatozoide que entraron en el ovocito degenerarán.

- Aproximación de los pronúcleos masculino y femenino, duplicación del ADN, desaparición de las envolturas nucleares y formación del huso mitótico a partir del centriolo del espermatozoide. A esta célula única la llamamos **cigoto**. Es el producto de la fusión de los dos gametos y el punto de partida del desarrollo embrionario.

Como consecuencia de la fecundación: a) se restablece el número diploide de cromosomas (46); b) se conforma el genoma del embrión que proviene del de sus progenitores pero que es distinto; c) se determina el sexo cromosómico del embrión (44, XX para la mujer o 44, XY para el varón); d) la activación metabólica del ovocito permite la iniciación de la primera división mitótica.

En la actualidad existe la posibilidad de realizar *in vitro* el proceso de fecundación lo que permite desarrollar distintas técnicas de reproducción artificial o asistida.

2.1.2. Segmentación y compactación

Con la primera división mitótica del cigoto (días 2-3) da comienzo la **segmentación**. Se originan así, a las veinticuatro horas del inicio de la fecundación, dos células hijas que se denominan **blastómeras**. A las cuarenta o cincuenta horas de la fecundación ya hay cuatro blastómeras agrupadas de manera poco compacta. Las divisiones mitóticas asincrónicas conllevan un aumento del número de células pero sin aumento del volumen total del embrión, por lo tanto las sucesivas blastómeras van disminuyendo de tamaño. La segmentación se extiende del primer al quinto día, formándose una estructura esférica, que tiene el aspecto de una mora y que se conoce como **mórula**, que sigue recubierta por la zona o membrana pelúcida, y que a los cuatro o cinco días consta aproximadamente de 30 células. Al tercer o cuarto día tras la fecundación, cuando la mórula tiene alrededor de diez células, las blastómeras periféricas comienzan a desarrollar uniones intercelulares (ocluyentes, adherentes y comunicantes) y a transformarse en células planas estrechamente unidas, con organización epitelial y polarización morfoestructural y funcional, que dan a la mórula una apariencia superficial lisa; estas células se denominan **masa celular externa (MCE)**. Una molécula especialmente importante en este proceso es la E-cadherina (uvomorulina). Por otra parte, las células más

internas son poliédricas y no están tan unidas como las anteriores, se denominan masa celular interna (MCI). Se ha producido, por lo tanto, una polarización interior-exterior mediante el proceso que se denomina **compactación**. El embrión, al mismo tiempo que va aumentando en número de células, se desplaza por la luz de la tropa uterina gracias en primer lugar a los movimientos peristálticos de las paredes musculares de la misma, en segundo lugar al movimiento de los cilios de las células epiteliales superficiales y en tercer lugar gracias al flujo de secreción que se dirige hacia la cavidad uterina.

2.1.3. Cavitación y eclosión

La **cavitación** es un proceso por el que aparece una gran cavidad entre las células del embrión y se inicia aproximadamente cuando el embrión entra en la cavidad uterina el día cuatro postfecundación. La polarización de las células de la masa celular externa determina la reorganización del citoesqueleto y la localización de transportadores específicos en la superficie externa e interna de las blastómeras de la MCE. Esto produce la entrada de iones y agua, que inicialmente forman vesículas en el interior de dichas blastómeras, y que posteriormente son transportados hacia la MCI formando pequeños espacios intercelulares ocupados por líquido (blastocisto temprano). Este proceso continúa hasta formar un cavidad central que va aumentando progresivamente de tamaño. Este estadio de embrión se llama **blastocisto** y está formado por más de cien células. La cavidad ocupada por líquido se denomina **cavidad del blastocisto** (blastocisto cavitado). Las células de la MCE se disponen de modo epitelial periféricamente a la cavidad y se denominan entonces **trofoectodermo** o **trofoblasto**, las células de la MCI se disponen excéntricamente y constituyen el **embrioblasto** que aún se puede seguir denominando MCI. El blastocisto se ha transformado en una estructura polarizada y llamamos **polo embrionario** a la zona donde encontramos la MCI.

La presión hidrostática de la cavidad del blastocisto sigue aumentando y se observa como en el estadio llamado de blastocisto expandido casi no se observa espacio subzonal. Aproximadamente el día cinco o seis postfecundación y en el interior de la cavidad uterina se produce la **eclosión**, que consiste en la salida del blastocisto de la ZP. Inicialmente la ZP disminuye de grosor y por acción de enzimas liberadas por las células del trofoblasto, se produce

un orificio por donde sale todo el blastocisto de la cavidad esférica formada por la ZP. Ésta, ha impedido, hasta este momento, la disgregación de las blastómeras y la implantación prematura del embrión.

2.1.4. Implantación

La nutrición del embrión en los estadios de hasta cuatro blastómeras aproximadamente es independiente de glucosa, posteriormente en estadio de mórula y blastocisto dicha nutrición es fundamentalmente dependiente del aporte de glucosa gracias a la presencia de transportadores en el trofoectodermo. Las necesidades metabólicas del embrión en desarrollo y del feto precisan de un órgano especializado en el aporte de nutrientes y en la retirada de las moléculas resultantes del metabolismo, dicho órgano es la **placenta** que se formará en la interfase entre la madre y en embrión. La placenta desarrollará además otras funciones endocrinológicas e inmunológicas importantes durante el embarazo. La **implantación** se inicia en un período de días muy concreto, llamado **ventana de implantación** (alrededor del día veinte del ciclo) en el que los cambios hormonales en la mujer han preparado el endometrio –fase secretora– para su máxima receptividad. Dicha implantación consiste en la introducción del blastocisto, ya liberado de la ZP tras la eclosión, en el interior del endometrio. Generalmente la implantación se produce en la región posterosuperior del cuerpo del útero, próxima a la línea media. La implantación extrauterina da lugar a un embarazo ectópico, generalmente en la trompa uterina o en la cavidad abdominal, que puede producir graves trastornos en la madre y que no llega a término.

En el endometrio, que es la capa más interna del útero, ocurren unas modificaciones morfoestructurales y cíclicas, conocidas como **ciclo menstrual**, íntimamente relacionadas con la estimulación hormonal, que tienden a prepararlo para la implantación y posterior desarrollo del embrión en un posible embarazo. Básicamente el endometrio consta de un epitelio superficial cilíndrico, al que drenan las glándulas endometriales, y de un estroma conectivo rico en vasos sanguíneos. Sobre la mucosa endometrial se produce la influencia hormonal directa de las hormonas sexuales femeninas, los **estrógenos**, durante la fase proliferativa (días 1 a 14 del ciclo) y la **progesterona** en la fase secretora (días 14 a 28 del ciclo). Los niveles de progesterona se mantienen si

hay embarazo permitiendo la implantación del embrión; por el contrario disminuyen bruscamente si no hay fecundación produciéndose la menstruación.

Podemos distinguir una serie de fases en el proceso de implantación que se inicia aproximadamente en el sexto día postfecundación y que finalizará hacia el décimo día. Inicialmente se produce la **aposisión** entre el blastocisto y el epitelio superficial del endometrio, hecho que es favorecido por el cierre de la luz del útero. A continuación se produce la **adhesión** entre dichas estructuras que se ve favorecida por la expresión de moléculas azucaradas e integrinas en la superficie externa de las células del trofoectodermo que contactan directa o indirectamente con moléculas de naturaleza semejante que expresan las células del epitelio endometrial. Dichas células manifiestan, así mismo, una serie de cambios morfoestructurales durante la ventana de implantación que se caracterizan por la pérdida de las microvellosidades superficiales, la disminución de la densidad de uniones ocluyentes y de desmosomas con las células vecinas y por presentar en su polo apical una prolongación bulbosa llamada pinopodo. Los primeros contactos se producen pues entre el polo embrionario del blastocisto y las células epiteliales del endometrio. Al mismo tiempo, se produce un intercambio mutuo de información mediante la secreción autocrina y paracrina de múltiples moléculas, muchas de ellas son factores de crecimiento y citocinas, que tienen por fin último sincronizar la expresión de moléculas y receptores que permitan la adecuada interacción entre el embrión y la madre. Entre dichas moléculas destacamos los factores de crecimiento: CSF-1, EGF, HB-EGF, IGF-I, IGF-II, PDGF-A, PDGF-B, SCF, TGF- α , VEGF; y las citocinas: GM-CSF, IL-1 β , IL-6, LIF, PAF, TGF- β , TNF- α , VEGF.

La adhesión se hace más firme cuando aparecen uniones intercelulares similares a los desmosomas entre las células del trofoectodermo y las células epiteliales endometriales.

La siguiente fase consiste en la **invasión** del endometrio por parte del blastocisto. Las células del trofoectodermo adquieren la capacidad de infiltrar el epitelio endometrial gracias a la emisión de prolongaciones citoplasmáticas que penetran entre células epiteliales del endometrio y establecen uniones con ellas y con la membrana basal. Como consecuencia de las múltiples interacciones moleculares las células del trofoectodermo adquieren la ca-

pacidad de proliferar y de diferenciarse, originándose el **citotrofoblasto**, que sería una lámina de células epiteliales, y el **sincitiotrofoblasto**, estructura multinucleada formada por la fusión de células derivadas del citotrofoblasto y situado externamente a él. El citotrofoblasto, inicialmente en el polo embrionario y posteriormente según profundiza la implantación en toda su extensión, tiene una gran actividad mitótica con aumento del número de células y con transformación hacia sincitiotrofoblasto. Inicialmente el sincitiotrofoblasto, con gran capacidad invasiva, se localiza en la región del polo embrionario (fig. 3). En una primera fase de la invasión observamos la denominada **placa trofoblástica**, que consiste en zonas de citotrofoblasto y de sincitiotrofoblasto que sustituyen al epitelio endometrial y que posteriormente penetrarán en el estroma endometrial. Las células estromales rompen la membrana basal del epitelio uterino y las células del trofoblasto entran en contacto con la matriz extracelular del tejido conjuntivo endometrial, penetrando el blastocisto más profundamente por la acción conjunta de diferentes serina proteasas, metaloproteasas de la matriz y de inhibidores tisulares de las metaloproteasas (enzimas que regulan la destrucción de elementos proteicos de la matriz extracelular como las distintas variedades de colágeno, laminina y fibronectina) formados por el trofoblasto y por las células estromales. Igualmente, ambos tipos celulares manifiestan distintos patrones complejos de expresión de integrinas durante las fases de la implantación.

Finalizando la primera semana o en el inicio de la segunda, en la masa celular interna o embrioblasto

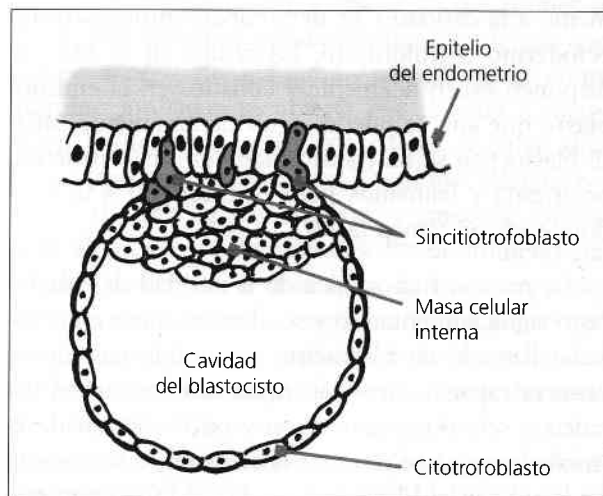


Figura 3. Inicio de la invasión del endometrio por el blastocisto.

se está producido la diferenciación de una delgada capa de células cúbicas de configuración epitelial en la zona que delimita la cavidad del blastocisto. Esta capa de células se denomina hipoblasto o endodermo primitivo.

2.2. Segunda semana del desarrollo: embrión bilaminar

Durante este período de tiempo el embrión crece poco, de algo más de 0,1 mm que mide aproximadamente al final de la primera semana, alcanza sólo 0,2 mm al final de la segunda semana. Se producen más cambios en los tejidos extraembrionarios que en el embrión propiamente dicho. Los hechos que se exponen a continuación ocurren muchos de ellos de una forma sincrónica a lo largo de estos días.

2.2.1. Implantación completa

Hacia el décimo o duodécimo día del desarrollo el embrión ha penetrado completamente en el endometrio gracias a la capacidad invasiva del sincitiotrofoblasto que ya secreta, entre otros factores, gonadotropina coriónica humana (hCG) en cantidades importantes y detectables en las pruebas de embarazo de laboratorio. Se forma un tapón acelular de fibrina en la superficie del endometrio y al final de esta segunda semana se produce la reepitelización del punto de entrada del blastocisto.

Durante la implantación las células estromales próximas al blastocisto inician el proceso denominado reacción decidual o decidualización, imprescindible para la correcta implantación, que consiste en la transformación hacia células grandes, poligonales, de aspecto epitelioide, cargadas de glucógeno y lípidos, y que fabrican matriz extracelular. Estas células rodearán completamente al embrión durante las fases posteriores de la implantación y semanas más adelante ocuparán la mayor parte del endometrio. En la proximidad de estas células es frecuente observar leucocitos granulares de gran tamaño.

2.2.2. Disco bilaminar

Al inicio de la segunda semana el embrioblasto se ha transformado por reorganización de la masa de células en un disco plano bilaminar. Una capa externa o dorsal formada por células cilíndricas denominada epiblasto (ectodermo primitivo o primario), y otra capa ventral o interna de células cúbicas

bajas, el hipoblasto (endodermo primitivo o primario). Entre ambas capas existe una membrana basal. Se cree que el epiblasto procede de las células más internas de la MCI (fig. 4). Al finalizar esta semana existe una región circular en el hipoblasto que está formada por células cilíndricas y que se llama placa precordial o lámina procordial que será un organizador importante del desarrollo de la cabeza y punto de localización de la futura boca del embrión.

2.2.3. Cavidad amniótica

Al comienzo de esta segunda semana, en el interior del epiblasto aparece una pequeña cavidad ocupada por líquido que posteriormente se agranda y se convierte en la cavidad amniótica o amnios, visible ya en el día ocho. Las células planas que delimitan dicha cavidad y que están situadas adyacentes al citotrofoblasto se llaman amnioblastos y en su conjunto forman una membrana llamada membrana amniótica (fig. 5). Podemos describir la cavidad amniótica como una cúpula situada dorsal-

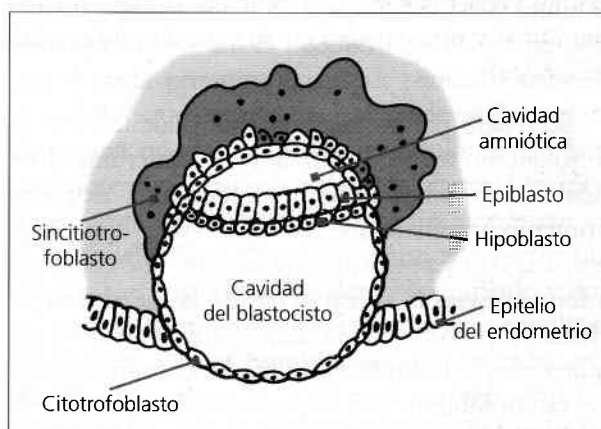


Figura 4. Embrión bilaminar (segunda semana).

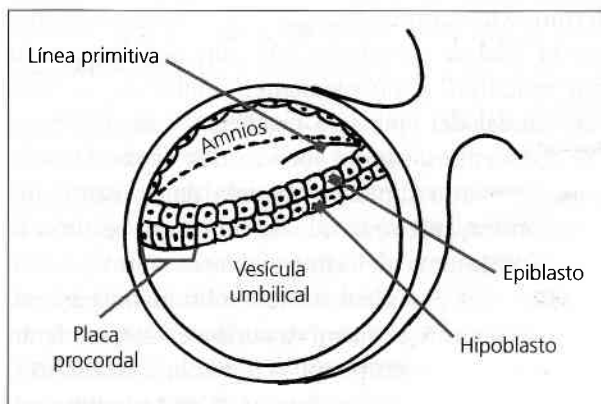


Figura 5. Formación de la línea primitiva (comienzo de la tercera semana).

mente al disco embrionario que presenta un techo (membrana amniótica) y un suelo (epiblasto). La cavidad amniótica inicialmente es pequeña pero posteriormente tendrá un gran desarrollo y en la octava semana el amnios envuelve completamente al embrión.

2.2.4. *Vesículas umbilicales y cavidad coriónica*

Al mismo tiempo que se está formando la cavidad amniótica, células de la periferia del hipoblasto comienzan a migrar sobre la superficie interna del citotrofoblasto y se transforman en células aplanadas (endodermo extraembrionario parietal). Aproximadamente el duodécimo día forman una membrana delgada que delimita completamente la que fue cavidad del blastocisto. Esta membrana se llama **membrana exocelómica** o **membrana de Heuser**, la nueva cavidad se llama **vesícula umbilical primaria**, **cavidad exocelómica**, **lecitocelo primario** o **saco vitelino primario** o **primitivo**. En su conjunto podríamos ver en este momento un disco embrionario bilaminar localizado entre una cavidad en su cara ventral (vesícula umbilical primaria o saco vitelino primitivo) y otra cavidad en su cara dorsal (cavidad amniótica).

Secretado por la membrana exocelómica y el citotrofoblasto aparece entre ambas estructuras el **retículo extraembrionario** o **mesénquima extraembrionario primitivo**, que consiste en una capa gruesa reticular laxa y prácticamente acelular que comienza a formarse tras la constitución de la membrana de Heuser y probablemente aumenta de tamaño y adquiere mayor laxitud por un crecimiento más rápido del citotrofoblasto con respecto a la membrana exocelómica.

Alrededor del decimotercer día aparece el **mesodermo extraembrionario**. Su origen y el mecanismo por el cual se distribuye está aún por determinar con exactitud. Probablemente, células de la zona más caudal del epiblasto proliferan y migran fuera del disco embrionario y forman dos capas. Una de ellas recubre la superficie externa de la membrana exocelómica, mientras que la otra capa recubre la superficie interna del citotrofoblasto. Otro posible origen es del endodermo extraembrionario parietal. Del mesodermo extraembrionario se desprenderán células que se incorporan al retículo extraembrionario para acabar de conformar el **mesénquima extraembrionario**. En dicho mesénquima extraembrionario comienzan a aparecer pequeñas cavidades

ocupadas por líquido que, posteriormente, van confluyendo y finalmente constituyen una única estructura llamada **cavidad coriónica** o **celoma extraembrionario**. Esta cavidad continúa expandiéndose durante la segunda semana y llega a separar la cavidad amniótica del citotrofoblasto, quedando el embrión junto con la cavidad amniótica y la vesícula umbilical rodeados por mesodermo y mesénquima extraembrionario y suspendidos por el **pedículo de fijación** (tallo de conexión) que con el desarrollo de los vasos sanguíneos y el crecimiento de la cavidad amniótica formará el **cordón umbilical**. El **corion** es entendido como la suma de mesodermo y mesénquima extraembrionario, citotrofoblasto y sincitiotrofoblasto.

Una nueva oleada de células cuboideas de origen hipoblastico proliferan y migran el decimotercer día sobre la superficie del mesodermo extraembrionario. La vesícula umbilical primaria es empujada externamente y finalmente se desprende del embrión formando un conjunto de vesículas o **quistes exocelómicos** que se disponen en el polo opuesto a la ubicación del embrión y que degenerarán en poco tiempo. El espacio que inicialmente constituyó la cavidad del blastocisto y que después fue la vesícula umbilical primaria, se ha transformado ahora en la **vesícula umbilical secundaria** o **saco vitelino secundario** o **definitivo**. Esta estructura permanecerá como un elemento importante hasta la cuarta semana y posteriormente quedará incluido en el cordón umbilical junto con el pedículo de fijación y desaparecerá antes del nacimiento. Cuando persiste tras el nacimiento forma una anomalía del tubo digestivo llamada **divertículo de Meckel**.

La cavidad coriónica sigue aumentando de tamaño y esto produce una compactación del mesodermo y del mesénquima extraembrionario que forma dos láminas. Una de ellas se denomina **somatopleura** y delimita internamente el citotrofoblasto y externamente el amnios, la otra delimita externamente la vesícula umbilical definitiva y se llama **esplacnopleura**.

Las cavidades descritas hasta el momento parece ser que intervienen de forma selectiva en la transferencia de líquidos y de nutrientes hacia el embrión bilaminar.

2.2.5. *Circulación útero-placentaria primitiva*

Tras completarse la implantación todo el citotrofoblasto está rodeado por sincitiotrofoblasto. Este

sincitiotrofoblasto, que inicialmente es sólido, invade el estroma endometrial y fundamentalmente vasos sanguíneos y glándulas endometriales que en este momento son tortuosas y secretan gran cantidad de moco y glucógeno que sirven de nutrición al embrión. Inicialmente el sincitiotrofoblasto es sólido, pero el noveno día del desarrollo aparecen en su interior espacios ocupados por sangre materna que se denominan **lagunas trofoblásticas** que corresponden a espacios delimitados por sincitiotrofoblasto absorptivo. Esta fase se denomina fase lacunar y se continúa con la interconexión entre las lagunas con la formación de redes lacunares y con la conexión entre las lagunas y los capilares dilatados o sinusoides de la circulación materna. Se produce entonces un flujo de sangre materna a través del sistema de lagunas trofoblásticas y estableciéndose así la **circulación útero-placentaria primitiva** hacia el duodécimo día. Esto se produce gracias a la capacidad del sincitiotrofoblasto de invadir la pared de los vasos sanguíneos y de establecer uniones adherentes con las células endoteliales. Para ello, es importante la expresión en el sincitiotrofoblasto de moléculas de superficie, básicamente tipo integrinas, que son diferentes según las necesidades de cada momento (tránsito por tejido conectivo, invasión de vasos sanguíneos y contacto con células endoteliales). Las paredes y luces de las arterias espirales del endometrio son ocupadas por sincitiotrofoblasto al final de la segunda semana.

Aproximadamente el día decimotercero el citotrofoblasto se caracteriza por la proliferación local de células que forman columnas de citotrofoblasto rodeadas de sincitiotrofoblasto y dispuestas en el interior de las lagunas trofoblásticas. Estas estructuras se denominan **vellosidades primarias**, y se desarrollan por la inducción del mesodermo y mesénquima extraembrionario subyacente. La transformación posterior de estas estructuras dará lugar en la tercera semana a los elementos responsables del intercambio de nutrientes y gases en la placenta.

2.3. Tercera semana del desarrollo: embrión trilaminar

La tercera semana del desarrollo se caracteriza por ser un período de desarrollo rápido y coincide con la primera falta del período menstrual de la embarazada. Inicialmente el disco embrionario tiene una forma elíptica y al final de esta es piriforme con la porción rostral dilatada y la caudal estrecha, mi-

diendo en su conjunto aproximadamente 1 mm. Un hecho fundamental es la configuración de las tres hojas o capas germinales embrionarias mediante la gastrulación, entendida ésta como la fase del desarrollo desde el final de la segmentación hasta la formación de un embrión que posee una estructura axial definida.

2.3.1. Formación de las tres capas germinativas

El epiblasto está constituido por un epitelio pseudoestratificado y dorsalmente en su zona caudal y media aparece un engrosamiento y posteriormente una línea corta y hendida que se denomina **estría primitiva** o **línea primitiva**. Esta estructura se forma por la proliferación y convergencia de células del epiblasto y posterior invaginación e ingreso de estas células entre el epiblasto y el hipoblasto. La formación de la estría primitiva está inducida por la activina que es un miembro de la familia del TGF- β . Posteriormente crece en longitud hacia el extremo rostral del epiblasto por la adición de células en su extremo caudal. En la porción media de la línea o estría se produce la invaginación de células y se forma el **surco primitivo**. En la porción más rostral de la línea o estría primitiva existe un pequeño acúmulo de células que forman una sobre-elevación que se denomina **nódulo primitivo** o **nódulo de Hensen**, que posee una pequeña depresión llamada **fosita** o **fóvea primitiva**. La estría primitiva se constituye en el eje longitudinal básico del embrión y se establecen los ejes rostral/caudal, derecho/izquierdo y dorsal/ventral del embrión. En el inicio y mantenimiento de la línea o estría primitiva está involucradas moléculas de activación y factores de transcripción como **nodal**, que es otro miembro de la familia del TGF- β , y **HNF-3 β** . Otras moléculas y genes implicados en dichos ejes son: **Lim-1**, **cerberus** (región rostral), **gen-T** (región caudal) y **Shh**, **lefty** y **nodal** (asimetría derecha e izquierda).

Según se van desplazando las células del epiblasto hacia la estría o línea primitiva van cambiando de forma, a nivel del surco primitivo pierden su relación con la membrana basal y con las células vecinas (la expresión del factor de transcripción **slug** en las células ectodérmicas hace que se pierdan las uniones por E-cadherinas y aparezca la expresión de **vimentina**) y adquieren una forma en botella y posteriormente emiten prolongaciones relacionadas con el desplazamiento celular y se invaginan entre el epiblasto y el hipoblasto constituyendo el mesodermo

intraembrionario (transformación epitelio-mesénquima inducida por las moléculas de activación, nogina y activina) (fig. 6). La expresión del gen-T se requiere para el desplazamiento de las células a través de la estría primitiva. Algunas células epiblasticas de las que ingresan invaden el hipoblasto desplazando totalmente sus células y constituyendo el endodermo embrionario o definitivo. Una vez formados el mesodermo y el endodermo definitivos, el epiblasto se

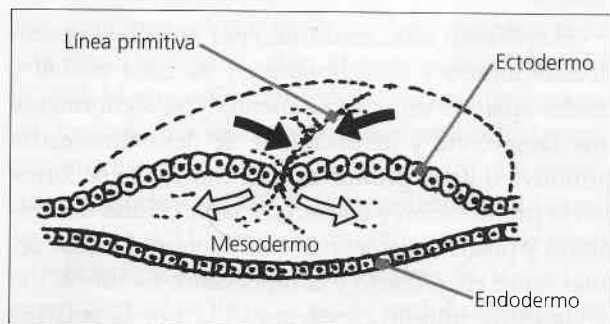
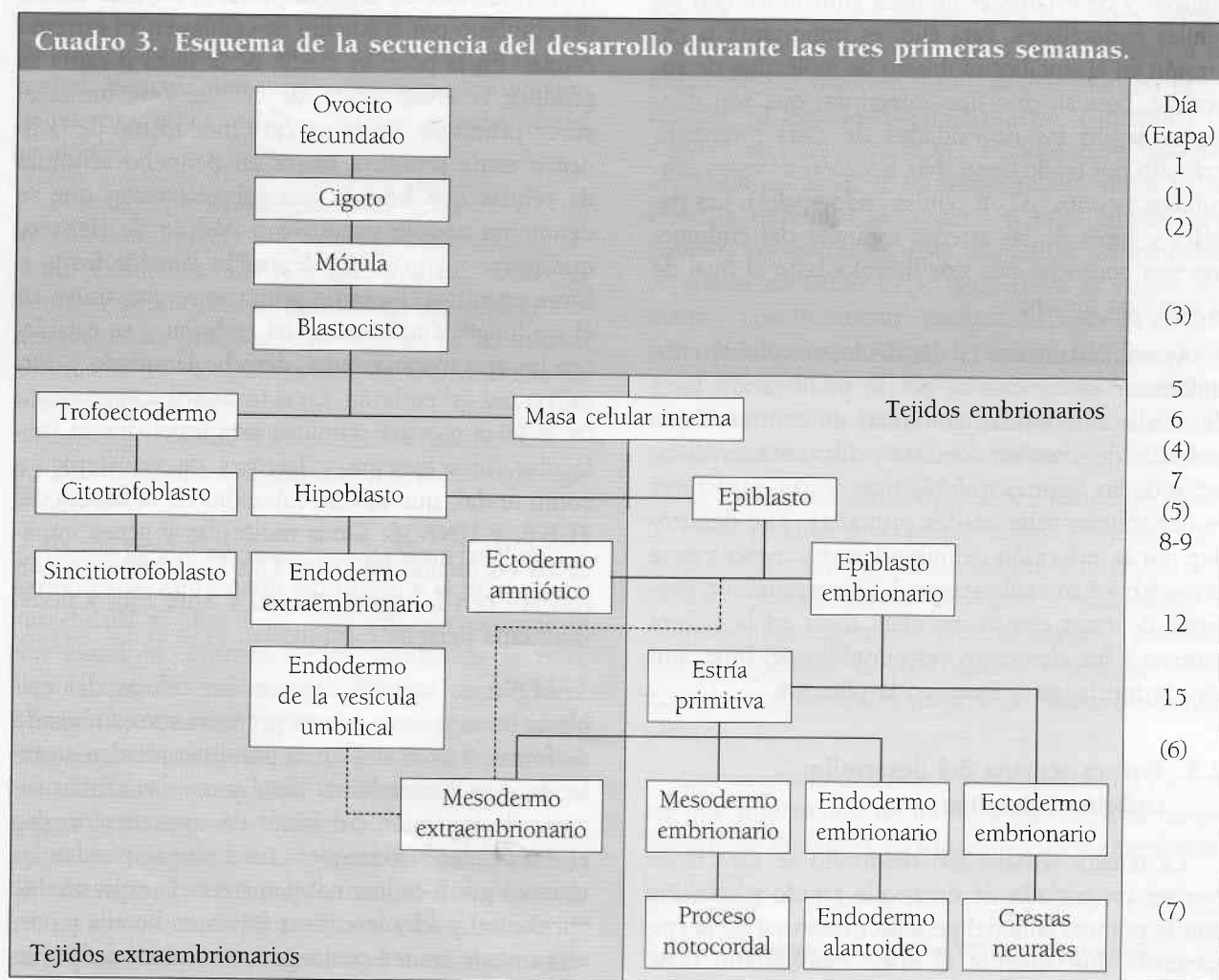


Figura 6. Corte transversal de embrión trilaminar.

denomina desde este momento **ectodermo embrionario o definitivo**. Se han formado las tres hojas o capas germinativas y el disco embrionario es trilaminar (cuadro 3). Las células del mesodermo emigran lateral y rostralmente ocupando todo el espacio entre ectodermo y endodermo a excepción de dos zonas de forma irregularmente circular, la **membrana bucofaringea**, de localización rostral, y la **membrana cloacal**, de localización caudal. Estudios experimentales relacionan la localización inicial de las células en el epiblasto y su punto de ingreso en la línea o estría primitiva con el destino final de dichas células en el mesodermo o mesénquima, obteniéndose mapas de destino de las células epiblasticas. Para el desplazamiento de las células mesodérmicas es imprescindible la presencia de ácido hialurónico, que por su capacidad de fijar agua facilita que las células no se agregen y formen estructuras mesenquimales. También es necesaria la fibronectina, relacionada con la membrana basal dispuesta entre epiblasto e hipoblasto.



Esquema de la secuencia del desarrollo durante las tres primeras semanas. Las etapas se refieren a la Clasificación de Carnegie. Las líneas discontinuas indican vías probables o de menor importancia. Entre paréntesis se indican las etapas de Carnegie del desarrollo humano.

La línea o estría primitiva permanece hasta el inicio de la cuarta semana, posteriormente disminuye relativamente de tamaño al crecer el del disco embrionario, queda más tarde reducida a la denominada eminencia caudal y finalmente desaparece alrededor del día vigesimosexto. La producción de mesodermo también se reduce durante la cuarta semana.

2.3.2. Desarrollo de la notocorda

En la porción dorsal del nódulo primitivo proliferan células mesodérmicas que se dirigen rostralmente hacia la placa precordal formando un cordón macizo de células denominado **proceso notocordal** (día 19) que está completamente formado hacia el día vigésimo. Posteriormente tras la aparición de la fosita primitiva ésta se continúa rostralmente por el proceso notocordal dando lugar al **conducto o canal notocordal** (día 23) que se extiende linealmente desde el nódulo primitivo hasta la placa precordal (fig. 7). Posteriormente se produce una fusión entre las células del endodermo y las células del suelo ventral del canal notocordal tras lo que degeneran las células y comienzan a aparecer aberturas que van confluyendo en dirección rostral hasta que desaparece el canal notocordal y lo que queda de él es una placa arqueada que se conoce como **placa notocordal**. La cavidad de la vesícula umbilical o saco vitelino y la cavidad amniótica están, por lo tanto, comunicadas temporalmente a través de un canal transitorio que tiene su origen en la fosita primitiva y que se denomina **canal neuroentérico**. En el extremo rostral se produce una proliferación de células que con dirección hacia la fosita primitiva van formando una cordón macizo, **notocorda definitiva**, que se desprende del endodermo. Este endodermo va cerrando poco a poco el canal neuroentérico, hasta que desaparece dicha comunicación sobre el vigesimocuarto día. La notocorda desempeña un pa-

pel inductor en la formación del neuroectodermo y de los cuerpos vertebrales.

2.3.3. Desarrollo de la capa germinal ectodérmica

El nódulo primitivo y la notocorda actúan como inductores neurales y el ectodermo suprayacente, que es el tejido inducido, se transforma en la **placa neural** (fig. 8). Dicha estructura es una porción de epitelio ectodérmico engrosado. Se han descrito moléculas producidas por la notocorda, entre otras **nogina**, **folistatina** y **cordina** –activada por **goosecoide**–, como los agentes inductores, pero lo que realmente realizan estas moléculas es inhibir **BMP-4** que es responsable de la ventralización del ectodermo y del mesodermo. Con esta acción el ectodermo se transforma en tejido neural. Otras moléculas importantes en la formación de estructuras caudales son **FGF** y **Wnt-3a**.

Esta placa neural que a mitad de la tercera semana tiene una forma elíptica, localizada rostral al nódulo primitivo y caudal a la membrana bucofaringea, está constituida por un epitelio pseudoestratificado cilíndrico, **neuroectodermo**, que se eleva respecto del resto de ectodermo embrionario. Las células del ectodermo expresan **N-CAM** y **E-cadherina**, mientras que las células que forman la placa neural expresan **N-CAM** y **N-cadherina**. Al finalizar esta semana la placa neural presenta una porción cefálica ancha y una porción caudal estrecha que es básicamente suprayacente a la notocorda. Al mismo tiempo los bordes laterales de la placa neural se elevan constituyendo los pliegues o crestas neurales, y la zona media se deprime formando el **surco neural**. A continuación los pliegues neurales se aproximan a la línea media y se fusionan inicialmente en una zona que corresponderá al cuello y posteriormente continúa la fusión en dirección rostral y caudal. Por lo tanto se ha formado el **tubo neural** que hasta la fusión completa de los extremos rostral y

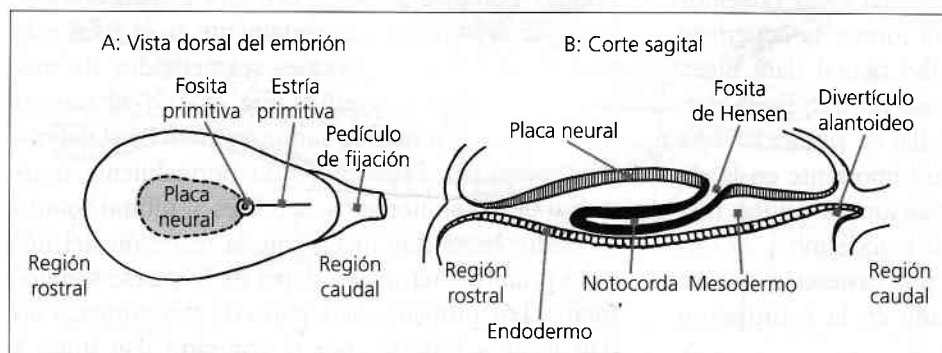


Figura 7. Formación de la placa neural y la notocorda.

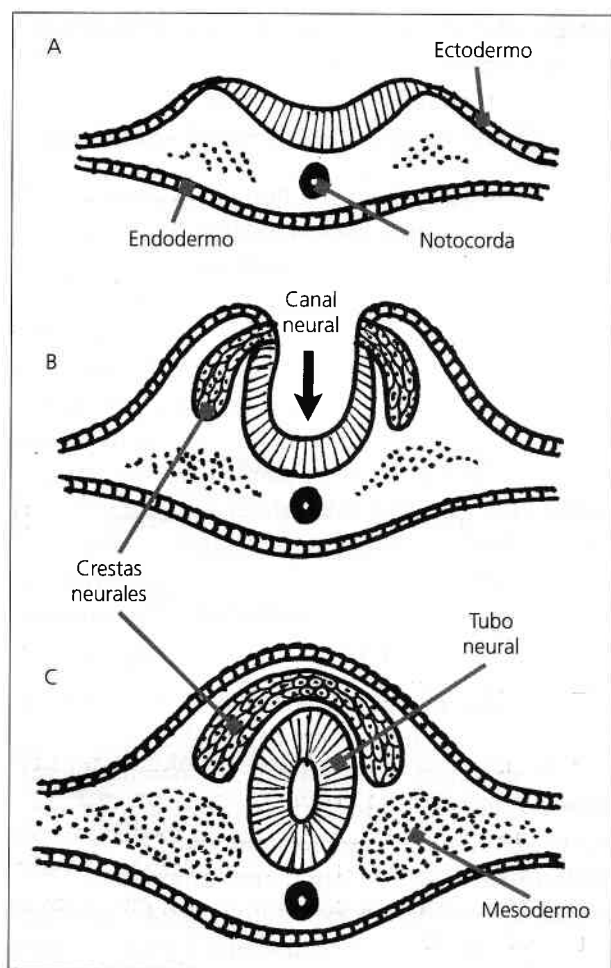


Figura 8. Formación del tubo neural y diferenciación de las crestas neurales.

caudal queda en comunicación con la cavidad amniótica por el neuroporo anterior o craneal y el neuroporo posterior o caudal, que se cerrarán el vigesimoquinto y vigesimoséptimo día respectivamente. Este proceso de formación del tubo neural, llamado **neurulación primaria** que finaliza en la cuarta semana, está determinado por múltiples factores entre los que destaca la contracción del anillo de microfilamentos de actina presentes en el polo apical de las células del neuroectodermo. El tubo neural se separa del ectodermo superficial y los extremos ectodérmicos se fusionan para formar la superficie epidérmica del cuerpo. El tubo neural dará lugar, básicamente, al sistema nervioso central. En la porción caudal al neuroporo caudal se producirá una **neurulación secundaria**, poco importante en la especie humana, por la condensación de células mesenquimatosas subyacentes al ectodermo y la formación de un canal interno por cavitación que se comunica con el canal formado en la neurulación primaria.

Según se van fusionando los pliegues neurales para formar el tubo neural, algunas células neuroectodérmicas que se encuentran a lo largo de la cresta de cada uno de los pliegues neurales se desplazan con pérdida de las uniones intercelulares y migran dorsolateralmente al tubo neural, formando unas masas aplanadas irregulares que se denominan **crestas neurales** (figs. 8 y 9).

2.3.4. Desarrollo de la capa germinal mesodérmica

Al emigrar las células del mesodermo, comienzan a condensarse en cordones y láminas a ambos lados de la notocorda. Este proceso se inicia a nivel rostral y continúa en dirección caudal hasta finalizar en la cuarta semana. A cada lado de la notocorda se forma una condensación cilíndrica que se denomina **mesodermo paraxial**. Lateralmente a él se localiza una condensación cilíndrica menos pronunciada que se llama **mesodermo intermedio**. El mesodermo restante forma una lámina conocida como **mesodermo lateral** (fig. 10). Estas tres estructuras darán lugar a distintos elementos en el adulto. El mesodermo paraxial dará lugar al esqueleto axial, musculatura voluntaria y parte de la dermis. El mesodermo intermedio producirá el sistema urinario y parte del genital. Sobre el día decimo-séptimo el mesodermo lateral se divide en dos capas: una capa ventral asociada con el endodermo (hoja esplácnica o visceral del mesodermo) y la otra dorsal asociada al ectodermo (hoja somática o parietal del mesodermo).

Las células del mesodermo paraxial formarán unas estructuras bilaterales redondeadas, ligeramente segmentadas, formadas por células en disposición espiral que se denominan **somitómeros**. Aparecen primero junto al nódulo primitivo en el día decimotercero o decimonoveno y siguen formándose durante la cuarta semana en dirección caudal. La mayoría de los somitómeros, conforme regresa el nódulo primitivo hacia el extremo caudal embrionario, se desarrollan completamente en la zona más rostral configurando bloques segmentados de mesodermo llamados **somitos** (fig. 11), y al mismo tiempo aparecen nuevos somitómeros a nivel del nódulo primitivo. Permaneciendo normalmente unos diez u once somitómeros, caudales al último somito formado, hasta que finalmente la regresión del nódulo primitivo termina y dejan de formarse somitómeros. Los primeros siete pares de somitómeros no dan lugar a somitos, por el contrario dan lugar a

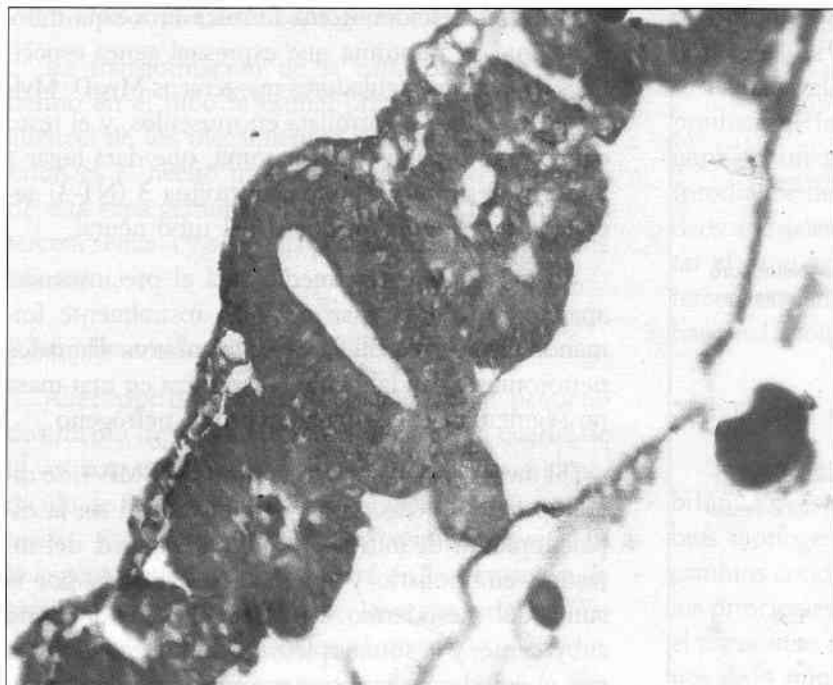


Figura 9. Tubo neural. Cresta neural. HE, x 40.

músculos estriados de cara, mandíbula y garganta que se diferencian dentro de los arcos branquiales. El primer somito aparece el vigésimo día en la región que será la base del cráneo y continúan formándose en dirección caudal para terminar sobre el trigésimo día con la formación de cuarenta y dos o cuarenta y cuatro pares de somitos. Los más caudales suelen desaparecer y finalmente permanecen unos treinta y siete pares de somitos. La organización y migraciones de los somitos son de gran

importancia en el desarrollo del conjunto del plan corporal. Los somitos corresponden con una organización segmentaria del organismo. La distribución final de estos es de cuatro occipitales, ocho cervicales, doce torácicos, cinco lumbares, cinco sacros y tres coccigeos.

La formación de un somito implica la transformación de bloques de células de apariencia mesenquimatosa en estructuras más o menos esféricas de células epiteliales. Esto parece estar inducido por el

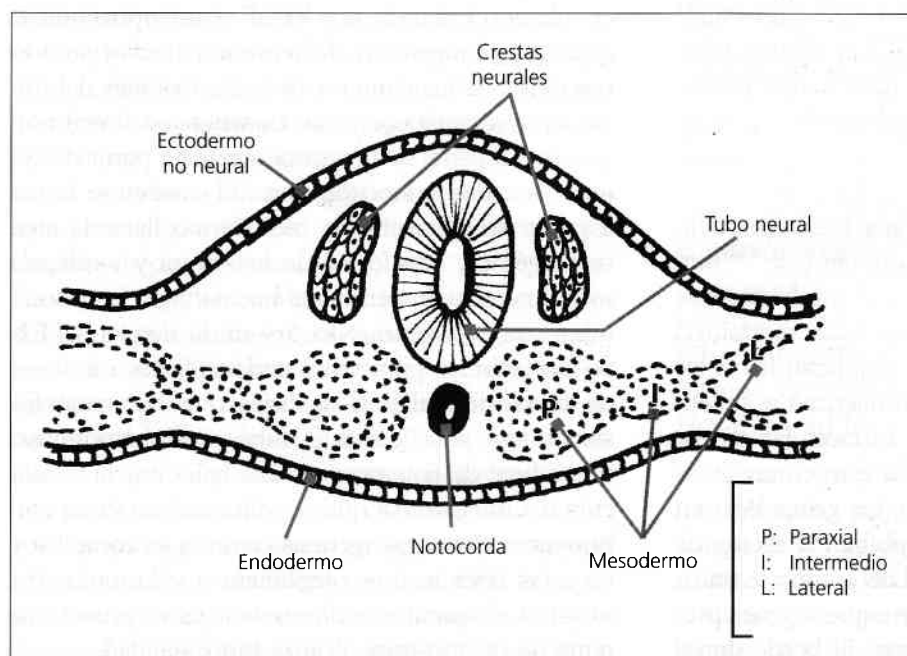


Figura 10. Corte transversal de un embrión con tubo neural formado y el mesodermo en evolución.

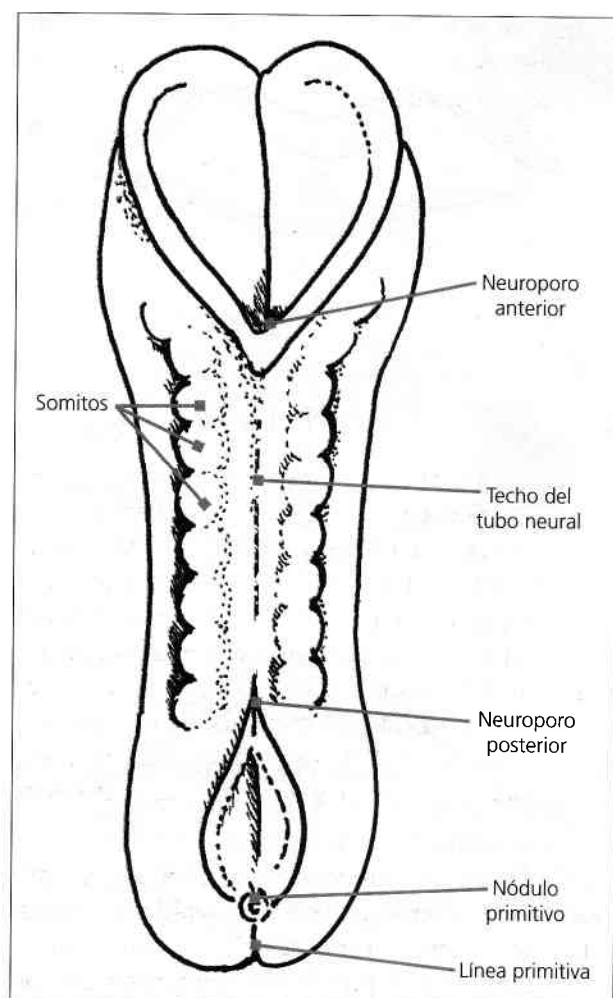


Figura 11. Formación del tubo neural. Vista dorsal del embrión.

ectodermo que estimula la expresión del factor de transcripción paraxis. En el interior del somito suele aparecer una pequeña luz central con algunas células centrales. La notocorda y el tubo neural producen sonic hedgehog (Shh) que inducen la expresión de Pax-1 y Pax-9 en la mitad ventral del somito, que ahora se llama esclerotoma. El número de mitosis aumenta, desaparece la membrana basal que delimitaba a estas células y desaparecen también las moléculas de adhesión (N-cadherinas) produciéndose una transformación de las células hacia morfología mesenquimatosas. Las células se desplazan hacia los alrededores de la notocorda y comienzan a sintetizar proteoglicanos de la matriz extracelular cartilaginosa y finalmente darán lugar a estructuras óseas y cartilaginosas. La expresión de los genes Wnt en la zona dorsal del tubo neural inhiben la acción de sonic hedgehog y la mitad dorsal del somito se transforma en el dermomiótoma, que expresa genes propios como Pax-3, Pax-7 y paraxis. El borde dorsal

interno del dermomiótoma formará una capa independiente, el miótoma que expresará genes específicos de factores reguladores miogénicos MyoD, Myf-5 y MEF-2 y se desarrollará en músculos, y el resto del somito formará el dermatoma, que dará lugar a la dermis estimulada por neurotrofina 3 (NT-3) secretada por la porción dorsal del tubo neural.

El mesodermo intermedio será el precursor del aparato urogenital y se organiza rostralmente formando acúmulos celulares segmentarios llamados nefrotomas y caudalmente se organiza en una masa no segmentaria denominada cordón nefrónico.

El mesodermo lateral, que produce BMP-4, se divide pronto en dos capas. Se constituyen así la esplancnopleura definitiva que forma la pared del intestino embrionario y que está constituida por la suma del mesodermo esplácnico y el endodermo subyacente; y la somatopleura definitiva constituida por el ectodermo embrionario y el mesodermo somático subyacente. Esta división en dos hojas se produce por la aparición de pequeñas cavidades que se fusionan dando lugar a una cavidad llamada celoma intraembrionario. Inicialmente éste se comunica con el celoma extraembrionario pero cuando termina la fase de plegamiento del embrión los dos espacios celómicos quedan separados. Este celoma intraembrionario dará lugar a las cavidades pericárdica, pleurales y peritoneal.

Durante la tercera semana del desarrollo comienza la angiogénesis, es decir la formación de los vasos sanguíneos y el desarrollo posterior del sistema circulatorio inducida por VEGF y angiopoietina-1. Los vasos sanguíneos del embrión inician su formación aproximadamente dos días después del inicio en la vesícula umbilical. La sangre en el embrión se forma a partir de la quinta semana a partir de células llamadas hemocitoblastos. El corazón se forma a partir de una zona de mesodermo llamada área cardiogénica, con forma de herradura y localizada rostralmente a la membrana bucofaríngea, cuyas células expresan genes Nkx-5 y de la familia MEF2. Se formarán los primordios endocárdicos tubulares de disposición bilateral simétrica, que terminarán fusionándose para formar el tubo cardíaco primitivo que a final de la tercera semana latirá tras la formación del miocardio y que se continúa con vasos embrionarios. La organogénesis cardíaca es compleja y en estas fases incluye plegamientos y fusiones. Por lo tanto el aparato cardiovascular es el primer sistema de órganos que alcanza funcionalidad.

2.3.5. Desarrollo de la capa germinal endodérmica

La transformación de la capa plana de endodermo en el tubo intestinal primitivo como consecuencia de los plegamientos y crecimiento del embrión es el hecho más importante en el desarrollo de esta capa germinal. Estos hechos se inician en la tercera semana y son más pronunciados en la cuarta semana.

2.3.6. Desarrollo del corion y del trofoblasto

Alrededor del día dieciséis aparece un pequeño divertículo de forma cilíndrica en la pared caudal de la vesícula umbilical y que se extiende hacia el pedículo de fijación es el divertículo alantoideo o alantoides. Esta estructura permanece muy pequeña en la especie humana y participará en la formación de sangre y en el desarrollo de la vejiga urinaria. Finalmente se transformará en el uraco.

Al inicio de esta semana algunas células mesenquimales de la pared de la vesícula umbilical se diferencian en células de la sangre y en vasos sanguíneos. Inicialmente los angioblastos forman estructuras sólidas que después se canalizan y confluyen unas con otras. Las células periféricas se aplanan para formar el endotelio y las células centrales quedan libres formando islotes sanguíneos.

Al inicio de la tercera semana el corion presenta vellosidades primarias formadas por un núcleo citotrofoblástico rodeado por sincitiotrofoblasto. La aparición de células de origen mesodérmico, que se introducen en las porciones centrales de las vellosidades dando lugar a mesénquima, conforma el desarrollo de las vellosidades secundarias. Éstas están constituidas por mesénquima central, una capa de citotrofoblasto dispuesta en su periferia y mas externamente sincitiotrofoblasto. Al final de esta semana las células del mesénquima comienzan a diferenciarse hacia células sanguíneas y hacia vasos sanguíneos de pequeño calibre, formándose un sistema capilar vellositario y constituyéndose entonces en vellosidades terciarias o definitivas. Los capilares de las vellosidades se ponen en contacto con los capilares que se desarrollan en el mesénquima del corion y del pedículo de fijación. Éstos a su vez establecen contactos con el sistema circulatorio intraembrionario. Las células del citotrofoblasto de las vellosidades se introducen en el sincitio suprayacente hasta llegar al endometrio formando la envoltura citotrofoblástica externa que rodeará completamente al saco coriónico y lo unirá por la secreción

de trofouteronectina (TUN). Estas son entonces vellosidades de anclaje y las que se ramifican de ellas se llaman vellosidades libres y a través de ellas se produce el intercambio de nutrientes. Se formará también un sincitiotrofoblasto invasivo intermedio (productor de PAI-1) que invadirá los vasos sanguíneos arteriales para favorecer su dilatación y aumentar el flujo sanguíneo en la placenta. Durante esta tercera semana del desarrollo la cavidad coriónica se hace más voluminosa.

2.4. Cuarta a octava semanas del desarrollo

Se caracteriza por un rápido desarrollo del embrión. En este período se producen grandes cambios morfogénéticos (desarrollo de la forma). Estos cambios conducen a la formación de los esbozos de los principales órganos, aparatos y sistemas. Durante el transcurso de la cuarta semana el embrión de menos de 4 mm de longitud sufre un plegamiento en sentido longitudinal o rostrocaudal y otro transversal o dorsoventral. Y muestra una hilera de somitos situados a lo largo y a ambos lados del tubo neural.

El plegamiento rostrocaudal se debe en gran medida al crecimiento en longitud rápido de lo que será sistema nervioso central y al plegamiento de las regiones rostral y caudal formándose el pliegue cefálico y el pliegue caudal. El plegamiento dorsoventral es consecuencia de la formación de los somitos y la evolución del mesodermo. Por lo tanto, la comunicación entre el embrión y la vesícula umbilical que inicialmente es amplio, queda reducida a un conducto estrecho y largo llamado conducto onfalomesentérico. La cavidad revestida por endodermo se incorpora al cuerpo del embrión formándose el intestino anterior—limitado rostralmente por la membrana bucofaríngea—, el intestino posterior—limitado caudalmente por la membrana cloacal— y el intestino medio, comunicándose este último por el mencionado conducto onfalomesentérico con la vesícula umbilical (fig. 12). En el intestino posterior existe un gradiente de distribución de genes *Hox*, estando expresados en las porciones más rostrales *Hox-d-9* y en las más caudales *Hox-d-13*.

Como consecuencia de ello el embrión trilaminar discoideo plano se transforma en cilíndrico, y adopta la forma de la letra C. A causa del plegamiento embrionario el endodermo se convierte en el intestino primitivo, como hemos visto anteriormente. La porción más rostral del intestino anterior

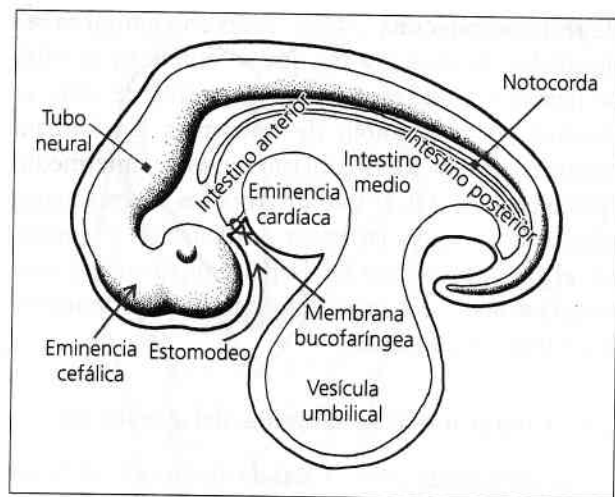


Figura 12. Corte sagital de embrión de cuatro semanas.

dará origen a la faringe primitiva. Al final de la cuarta semana del desarrollo en las paredes laterales y ventral de la faringe se originan los arcos faríngeos o branquiales a expensas, fundamentalmente, del mesodermo.

Como consecuencia del encorvamiento del embrión en la región o porción cefálica, por debajo de la eminencia cerebral anterior se observa una depresión, la boca primitiva o estomodeo. Esta cavidad primitiva se halla separada de la faringe por la membrana bucofaríngea, pero al finalizar la cuarta semana la doble membrana se perfora y en consecuencia se pone en comunicación la porción inicial del tubo digestivo con la cavidad amniótica. También como resultado del plegamiento cefálico el corazón se ubica ventralmente con respecto al estomodeo (figs. 13 y 14).

Durante este período se produce también el pliegamiento cardíaco, la segmentación del tubo ner-

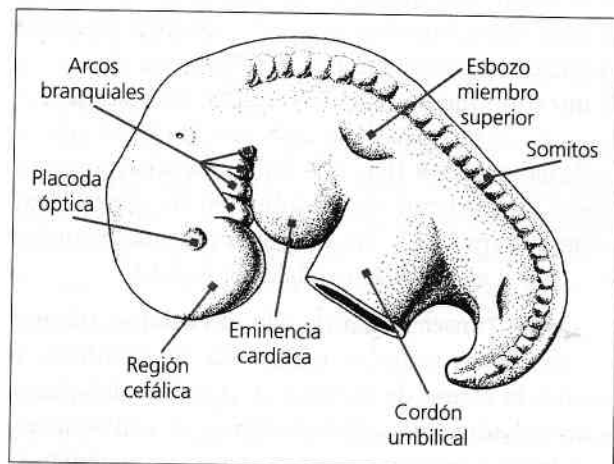


Figura 13. Vista lateral de embrión de treinta días (long. 5 mm).

vioso en su porción cefálica, la aparición de las yemas y desarrollo inicial de los miembros superiores e inferiores, la formación de las foveas óticas y placodas del cristalino, y se constituyen tres arcos circulatorios: el fetal, el de la vesícula umbilical y el alantoideo. Entre la cuarta y la octava semanas tiene lugar el proceso de histodiferenciación de los primeros órganos. Los cuadros 4, 5 y 6 muestran los diferentes derivados de las tres hojas embriónicas.

2.5. Novena a trigésimosegunda semanas del desarrollo

La etapa comprendida entre la novena semana y el nacimiento se denomina el período fetal. En este período tiene lugar el crecimiento y la maduración de los órganos y los tejidos que comienzan a diferenciarse con anterioridad.

El ritmo de crecimiento en tamaño y peso corporal constituye la característica fundamental de este período.

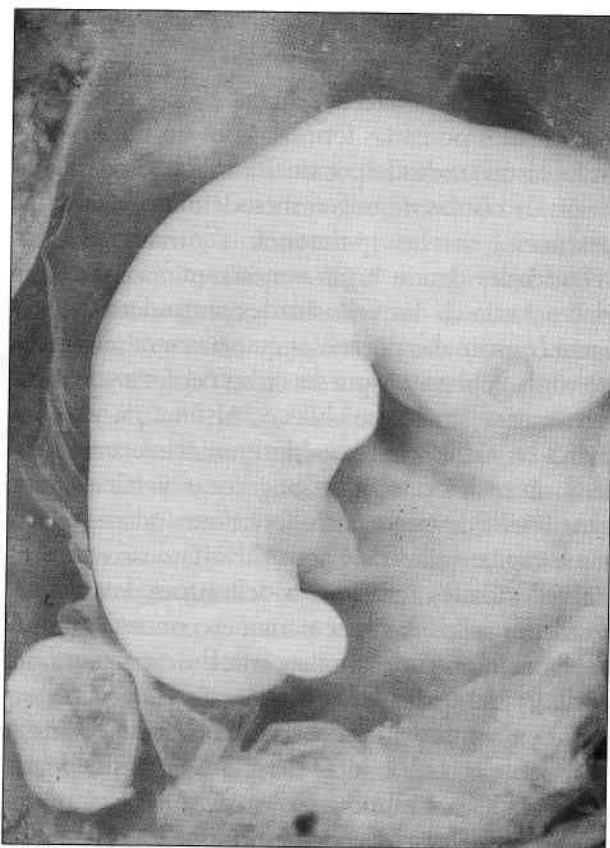


Figura 14. Embrión humano de 65 (\pm 17 mm), época donde se inicia la odontogénesis (Cortesía del Profesor Nogales).

Cuadro 4. Estructuras derivadas del ectodermo.

Ectodermo superficial	Epitelios de revestimiento		Epidermis (piel) y anexos: pelos y uñas
	Epitelio de la mucosa bucal		De revestimiento (labios y mejilla) Masticatorio (paladar duro y encía) Especializado (dorso de la lengua)
	Epitelio de los órganos de los sentidos		Procesos ciliares y del iris Oído interno y capa externa del tímpano Senos paranasales y fosas nasales
	Epitelios glandulares		Glándulas exocrinas Salivales Parótida Glándulas menores Lagrimales Mamarias Glándulas sebáceas y sudoríparas Glándulas endocrinas Lóbulo anterior de la hipófisis
	Epitelio odontogénico		Órgano del esmalte Esmalte
Neuroectodermo	Tubo neural	Sistema nervioso central (SNC)	Sistema nervioso central Hipófisis (lóbulo posterior) Epífisis Retina
	Crestas neurales	Sistema nervioso	Ganglios nerviosos craneales y sensoriales Ganglios parasimpáticos gastrointestinales Ganglios espinales Cadena simpática y ganglios preaórticos Células de la glía Células de Schwann Leptomeninges
		Sistema endocrino	Células C del tiroides Médula suprarrenal
		Células pigmentarias	Melanocitos
		Tracto de salida del corazón	
		Ectomesénquima cefálico	Tejido conjuntivo y huesos de la cara y cráneo Dermis e hipodermis de cara y cuello Estroma de los derivados de la bolsa faríngea Cartílagos de los arcos faríngeos Papila dental: complejo dentino pulpar Odontoblastos y dentina Saco dentario Ligamento periodontal Hueso alveolar Cemento

El desarrollo de los órganos sexuales es fácil de evidenciar evidenciable a partir de la duodécima semana. A las veinte semanas (cinco meses) se perciben claramente los movimientos fetales. Al séptimo

mes el feto pesa alrededor de 1 kg y el sistema nervioso puede ya controlar las funciones de respiración y deglución además de la temperatura. Estos hechos facilitan la viabilidad del feto a partir de esta época.

Cuadro 5. Estructuras derivadas del mesodermo.

Tejido conectivo y derivados:	Tejido conectivo de la cabeza Huesos del cráneo Esqueleto cartilaginoso, óseo y articulaciones del cuerpo y extremidades Dermis
Tejido muscular	Tejido muscular liso, esquelético y cardíaco
Sistema cardiovascular, linfático y hematopoyético	Endotelios Epicardio, miocardio y endocardio Ganglios linfáticos Bazo Células de la sangre
Sistema urogenital	Riñón Genitales y sus vías (excepto derivados endodérmicos)
Serosas	Pleura Pericardio Peritoneo
Epitelios glandulares endocrinos	Corteza suprarrenal

Cuadro 6. Estructuras derivadas del endodermo.

Epitelios de revestimiento	Raíz de la lengua, faringe y laringe Epitelios respiratorios de la tráquea y bronquios Epitelios digestivos Epitelios vesical, uretra y vaginal Epitelio del oído medio
Epitelios glandulares	Secreción exocrina Glándulas salivales Submaxilares* Sublinguales* Lingual de von Ebner Próstata Secreción endocrina Paratiroides Tiroides Secreción anficrina Hígado Páncreas.
Sistema hematopoyético	Epitelio de amígdalas Epitelio del timo

* Origen discutido (algunos autores las consideran de naturaleza ectodérmica).

En síntesis: al finalizar la primera semana de la fecundación se produce la implantación del embrión, durante la segunda semana del desarrollo se diferencian las dos hojas embrionarias, el **ectodermo** y el **endodermo** respectivamente (embrión bilaminar). En la tercera semana se produce la diferenciación del **mesodermo** (embrión trilaminar) y el plegamiento del embrión en sentido cefalocaudal y dorsoventral. Por

este plegamiento, durante esta tercera semana, se forma la cavidad bucal primitiva o estomodeo, separada de la faringe primitiva (porción más anterior del intestino primitivo) por la membrana bucofaríngea. A partir de las paredes de la faringe se diferenciarán los **arcos faríngeos** o branquiales, estructuras que, como describiremos en el próximo capítulo, participarán en la formación de la cara.

SITUACIONES PROBLEMÁTICAS DE ORIENTACIÓN CLÍNICA

Existen períodos críticos durante el embarazo donde el futuro recién nacido es más o menos susceptible a la acción de agentes teratógenos que pueden provocar malformaciones bucofaciales, de los miembros, etcétera.

Fundamente en qué períodos del embarazo el Odontólogo debería tomar mayores precauciones para evitar teratologías y cuáles serían las principales precauciones.

EMBRIOLOGÍA ESPECÍFICA
BUCOMAXILOFACIAL

CAPÍTULO 3

EMBRIOLOGÍA ESPECIAL BUCOMAXILOFACIAL

1. DESARROLLO DE LA CABEZA

1.1. Porción neurocraneana

1.1.1. Formación del tubo neural medular y encefálico

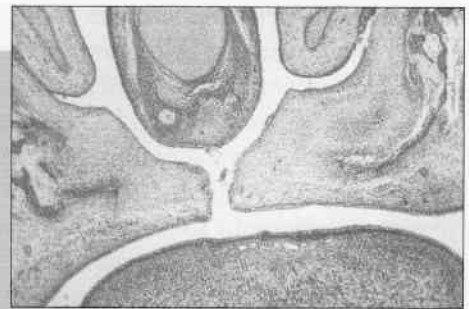1.1.2. Formación de los ojos y oídos

1.2. Porción visceral

1.2.1. Formación de los arcos branquiales y sus derivados

1.2.2. Formación de la nariz y fosas nasales

1.2.3. Formación del macizo facial



2. CAVIDAD BUCAL: FORMACIÓN DEL TECHO Y PISO DE BOCA

2.1. Formación del paladar

2.2. Formación de la lengua

2.3. Formación de los labios y mejillas

3. DESARROLLO DE LOS TEJIDOS DUROS

3.1. Formación de los huesos

3.2. Huesos del neurocráneo y del viscerocráneo

3.2.1. Osificación del maxilar inferior

3.2.2. Osificación del maxilar superior

3.2.3. Formación del hueso alveolar

4. EVOLUCIÓN DEL MACIZO CRANEOFACIAL

5. BIOPATOLOGÍA DE LA FORMACIÓN DE LA CARA Y CAVIDAD BUCAL

5.1. Alteraciones de los mecanismos de fusión de los labios y cavidad bucal

5.2. Alteraciones de los mecanismos de fusión de la cara

5.3. Alteraciones de los mecanismos de crecimiento

5.4. Quistes

5.5. Síndromes del primer arco branquial

5.6. Agentes teratógenos

EMBRIOLOGÍA ESPECIAL BUCOMAXILOFACIAL

1. DESARROLLO DE LA CABEZA

La formación y desarrollo de la cabeza comprende dos porciones: la porción neurocraneana y la porción visceral.

- **Porción neurocraneana:** esta porción es morfológicamente la más visible del embrión y a partir de ella se formarán las siguientes estructuras:
 - Las estructuras óseas o de sostén (calota craneal).
 - El sistema nervioso cefálico.
 - Los ojos, los oídos y la porción nerviosa de los órganos olfatorios.
- **Porción visceral:** es visible en la etapa fetal y postnatal y dará origen a:
 - La porción inicial de los aparatos:
 - a) Digestivo: la boca o cavidad bucal y sus anexos.
 - b) Respiratorio: la nariz y las fosas nasales.
 - Las estructuras faciales, que se forman a partir de los arcos branquiales (originados, a su vez, de la faringe primitiva) con sus tejidos duros y blandos.

Estas dos porciones se diferencian simultáneamente pero crecen con un ritmo distinto, la porción neurocraneana es más precoz y muy visible en el período embrionario, mientras que la visceral se desarrolla y crece más rápidamente en la etapa fetal y postnatal. A continuación se describen ambas porciones.

1.1. Porción neurocraneana

1.1.1. Formación del tubo neural medular y encefálico

El origen y desarrollo del tubo neural ha sido considerado en el apartado 2.3.3 del capítulo 2. El extremo cefálico del mismo, futuro encéfalo, pre-

senta al comienzo de su organización tres vesículas y dos curvaturas: las vesículas: a) prosencefálica o cerebro anterior; b) mesencefálica o cerebro medio y c) rombencefálica o cerebro posterior; y las curvaturas: a) cefálica (a nivel del cerebro medio) y b) cervical (entre cerebro posterior y médula espinal). Al progresar el desarrollo, en embriones de cinco semanas las vesículas prosencefálica y rombencefálica se dividen en dos; de modo que, a partir de ese momento, el encéfalo está compuesto por cinco vesículas: a) telencefálica y diencefálica (derivadas de la prosencefálica); b) mesencefálica, y c) metencefálica y mielencefálica (derivadas de la rombencefálica), separadas entre sí por la aparición de una nueva curvatura, llamada curvatura del puente o protuberancial.

La luz del tubo medular (futura médula espinal) llamada conducto central o del epéndimo se continúa con la de las distintas vesículas encefálicas, que está organizando los futuros ventrículos laterales derecho e izquierdo (luz de las vesículas telencefálicas), III ventrículo (luz de la vesícula diencefálica), acueducto de Silvio (angosta luz de la vesícula mesencefálica) y IV ventrículo (luz de la vesícula rombencefálica).

La regulación molecular del desarrollo está en relación con Shh (sonic hedgehog), secretado por la placa precordal y notocorda que ventraliza las áreas del tubo neural medular y de los cerebros anterior y medio y las proteínas BMP-4 y BMP-7, secretadas por el ectodermo no neural que son las que inducen y mantienen la expresión de genes que producen dorsalización.

Algunas células neuroectodérmicas que se encuentran en los bordes laterales del canal neural no se incorporan a la pared del tubo neural y forman las crestas neurales (ver capítulo 2), que originan, entre otras estructuras, la mayor parte del sistema nervioso periférico. Éste está constituido por los ganglios y nervios craneales, raquídeos y autónomos a

través de los cuales el SNC se relaciona con los demás sistemas orgánicos. El sistema nervioso autónomo (SNA) a su vez deriva de las células de las crestas neurales llamadas simpátogonias, células que emigran lateralmente con respecto a la notocorda y forman la cadena ganglionar simpática y parasimpática en el transcurso de la quinta semana. A expensas de estas células, se forma también la porción medular de las glándulas suprarrenales (glándulas de secreción interna).

El SNA es el encargado de regular la musculatura lisa y cardíaca y controla la secreción de ciertas glándulas entre ellas, las glándulas exocrinas salivales.

Otras células de las crestas proliferan y migran para constituir poblaciones celulares denominadas ectomesenquimáticas o neuroectodérmicas, que al situarse ventralmente contribuyen a formar la mayor parte de las estructuras de la cara y órganos dentarios. La migración ocurre entre los 18 a 37 días de la gestación y sus movimientos o desplazamientos son regulados por varios factores del tipo de los proteoglicanos, colágeno, iones, etc. Se trata de un mecanismo muy sensible a la acción de agentes teratógenos, de ahí que en esta etapa se pueden producir malformaciones congénitas maxilofaciales. Al parecer la disminución de las moléculas de adhesión al comienzo de la etapa migratoria, el estímulo del factor activador del plasminógeno y el incremento en la producción del ácido hialurónico facilitan la migración de las células de la cresta neural a través del embrión. El ácido hialurónico, por su capacidad hidrófila, favorece el desplazamiento de las células al ampliar los espacios intercelulares. Cuando las células alcanzan su destino se produce un incremento en la producción de hialuronidasa que detiene la actividad del ácido hialurónico facilitando de nuevo la cohesión celular. El sistema nervioso, que es uno de los primeros sistemas en formarse, figura entre los últimos en completar su desarrollo, lo que nos indica su gran nivel de complejidad.

Al cerrarse el canal neural para formar el tubo neural, comienza la histogénesis y progresa hasta aproximadamente el séptimo mes, época en que microscópicamente es posible observar las distintas capas celulares de la corteza cerebral.

Las células neuroectodérmicas de la pared del tubo neural, se multiplican y se disponen en tres capas:

1. La capa interna llamada zona endimaria en relación con la luz del conducto neural, está constituida por células cilíndricas, que darán origen a los espongoblastos a partir de los cuales se diferenciarán las células endimarias (que permanecen en el sitio de origen). Los espongoblastos emigran hacia la periferia produciendo las células de la neuroglia. La microglia tiene su origen en las células mesenquimáticas que llegan a través de los vasos.

2. La capa media o zona de manto, es muy rica en células. Estas células se diferencian en neuroblastos que, a su vez, dan origen a las células nerviosas o neuronas, que constituyen la sustancia gris.

3. La capa periférica o zona marginal sólo posee las prolongaciones citoplasmáticas de las células del manto y dan origen a la sustancia blanca.

Las poblaciones celulares neuroectodérmicas que forman la pared del tubo neural y que constituyen las tres capas descritas pueden a su vez subdividirse atendiendo a criterios histodinámicos relacionándose con las distintas fases del ciclo celular; en un compartimento de proliferación, y en un compartimento de diferenciación y emigración celular. La extensión de la capa de proliferación y diferenciación varían a lo largo del desarrollo. En un principio el tubo neural sólo posee la capa de proliferación; más tarde se añade la de diferenciación. Al final del primer año de vida desaparece la capa de proliferación y sólo existe la de diferenciación.

El recién nacido presenta la dotación máxima de neuronas que poseerá durante toda la vida, posteriormente no hay diferenciación de nuevas neuronas. Las células de la neuroglia en cambio continúan proliferando, como así también aumenta el número de conexiones interneuronales. En lo que respecta a las fibras nerviosas el proceso de mielinización es muy lento, comienza alrededor del cuarto mes y se prolonga hasta los dos años de edad.

Debemos destacar que durante la vida prenatal, la región bucomaxilofacial es la primera del organismo que experimenta la maduración del sistema neuromuscular, ya que la boca tiene relación con diversos reflejos vitales, que deben haberse completado al nacer como la respiración, la succión y la deglución. Todos estos reflejos se desarrollan de forma progresiva entre las 14 y 32 semanas de vida intrauterina. Existe, por lo tanto, una íntima relación de efecto de la función neuromuscular sobre el normal crecimiento y desarrollo facial.

1.1.2. Formación de los ojos y oídos

Al inicio de la cuarta semana comienza el desarrollo de los esbozos de los ojos y de los oídos. Los ojos se forman en las paredes laterales de la región cefálica del tubo neural (prosencéfalo). A dicho nivel se forman las vesículas ópticas que se comunican con la luz del tubo neural mediante los pedículos ópticos. Las vesículas se originarán por inducción del mesénquima adyacente al cerebro en desarrollo a través de distintos mediadores químicos. Se ha comprobado recientemente que el PAX 6 es un gen maestro para el desarrollo del ojo. Este gen produce un factor de transcripción que se expresa en el reborde neural anterior de la placa neural. Estas vesículas sufren una invaginación que da lugar a una estructura en forma de copa con paredes dobles: denominada cúpula óptica. Simultáneamente la vesícula óptica ejerce una acción inductora sobre el ectodermo que la recubre y forma a su vez otra vesícula llamada vesícula del cristalino. Avanzando el desarrollo, el antes citado gen PAX 6 se expresa en la cúpula óptica y en el ectodermo superficial suprayacente que formará el cristalino. De modo que, una vez que ocurre la inducción de la vesícula cristaliniana la proteína BMP7 miembro de la familia del gen del factor de crecimiento TGF- β , es necesaria para mantener el desarrollo del ojo. El epitelio de la córnea procede del ectodermo que reviste la cabeza del embrión; las estructuras restantes derivan del mesénquima vecino. El origen de los distintos componentes oculares se esquematiza en el cuadro 1.

La formación de los oídos comienza cuando aparece a cada lado del cerebro en desarrollo, una placa engrosada de ectodermo superficial llamadas placodas óticas o auditivas, que luego se invaginan y dan lugar a las vesículas óticas o auditivas de donde deriva el oído interno. Concretamente, cada vesícula se divide en dos porciones, una ventral que da origen al sáculo y conducto coclear y una dorsal a par-

tir de la cual se forman utrículo, conductos semicirculares y conducto endolinfático. Estructuras todas ellas que forman lo que se denomina laberinto membranoso. Miembros de la familia del gen *Dlx* (*Dlx1-3* y *Dlx5-7*) son necesarios en el desarrollo del oído interno.

Poco después empieza a formarse el oído externo y el oído medio a expensas de las bolsas faríngeas y arcos branquiales, cuyo desarrollo veremos más adelante. Del cartílago de Meckel del primer arco se forma el martillo y el yunque y del cartílago del segundo arco el estribo, que son los huesos del oído medio. De la primera bolsa faríngea (endodermo) deriva la cavidad timpánica. La porción distal de esta bolsa, llamada receso tubotimpánico se ensancha y dará origen a la cavidad timpánica primitiva, mientras que su porción proximal permanece estrechada dando lugar a la trompa de Eustaquio, por medio de la cual comunicará la caja del tímpano (oído medio) con la cavidad faríngea. Por su parte, a partir de la porción dorsal de la primera hendidura faríngea se desarrolla el conducto auditivo externo.

Las orejas se desarrollan a partir de las eminencias auriculares (seis proliferaciones mesenquimáticas situadas en los extremos dorsales de los arcos faríngeos primero y segundo). Estas eminencias se ubican en la parte más alta de la futura región del cuello y posteriormente al formarse el maxilar superior asciende hasta el nivel de los ojos.

Se ha formado así la porción neurocraneana de la cabeza. Al mismo tiempo se han diferenciado las estructuras primarias que formarán la porción visceral, que se desarrollan alrededor de la depresión de estomodeo destinada a convertirse en la cavidad bucal.

1.2. Porción visceral

En la porción visceral describiremos: 1) la formación de los arcos branquiales y sus derivados, es-

Cuadro 1.

	Neuroectodermo	Vesícula óptica	Cúpula óptica	Retina	Tallo óptico: nervio óptico
Desarrollo de los ojos	Ectodermo superficial	Vesícula del cristalino	Cristalino		
		Epitelio anterior de la córnea, conjuntiva, glándulas lacrimales, párpados			
	Mesodermo	Vasos sanguíneos, músculos oculares, esclerótica, coroides, cuerpo vítreo			

estructuras que juegan un papel fundamental en el desarrollo de toda la región del macizo facial; 2) la formación de la nariz y fosas nasales, y 3) la formación del macizo facial en su conjunto. En un apartado diferente estudiaremos de forma pormenorizada, la formación de la cavidad bucal propiamente dicha, por su significación para el profesional odontólogo.

1.2.1. Formación de los arcos branquiales y sus derivados

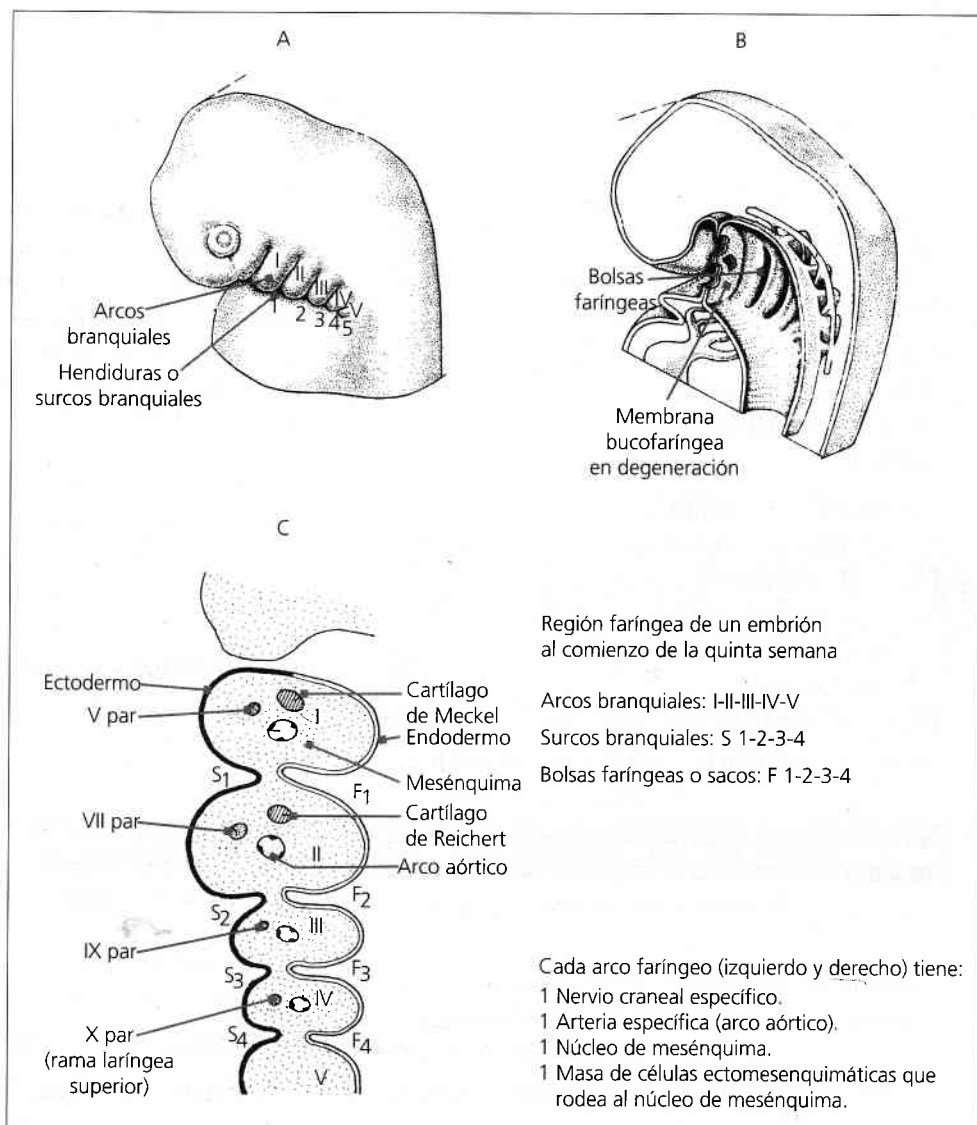
La faringe embrionaria tiene su origen en la porción más anterior del intestino cefálico (intestino anterior primitivo) y se presenta comprimida en sentido dorsoventral. De las paredes laterales y del piso de la faringe, al principio de la cuarta semana se desarrollan los arcos branquiales o faríngeos; surgen por proliferación del mesénquima el cual se con-

densa formando barras en dirección dorsoventral (fig. 1).

Los arcos branquiales son seis, pero mientras el quinto tienes un escaso desarrollo, el sexto en la especie humana no se desarrolla. Los arcos no aparecen en forma simultánea, los primeros son los más craneales. De igual modo los arcos más craneales primero y segundo se desarrollan más que los otros.

Histológicamente los arcos están constituidos por un núcleo mesenquimatoso que contiene: una barra cartilaginosa, un elemento muscular, una arteria (arcoaórtica) y un nervio craneal específico. Además forma parte de él, una masa de células ectomesenquimáticas provenientes de la cresta neural (fig. 2). Los arcos están cubiertos o revestidos por fuera por ectodermo y por dentro por endodermo.

Figura 1. Arcos branquiales de un embrión a comienzos de la quinta semana. A. Vista superficial del embrión. B. Corte sagital. C. Composición de los arcos branquiales.



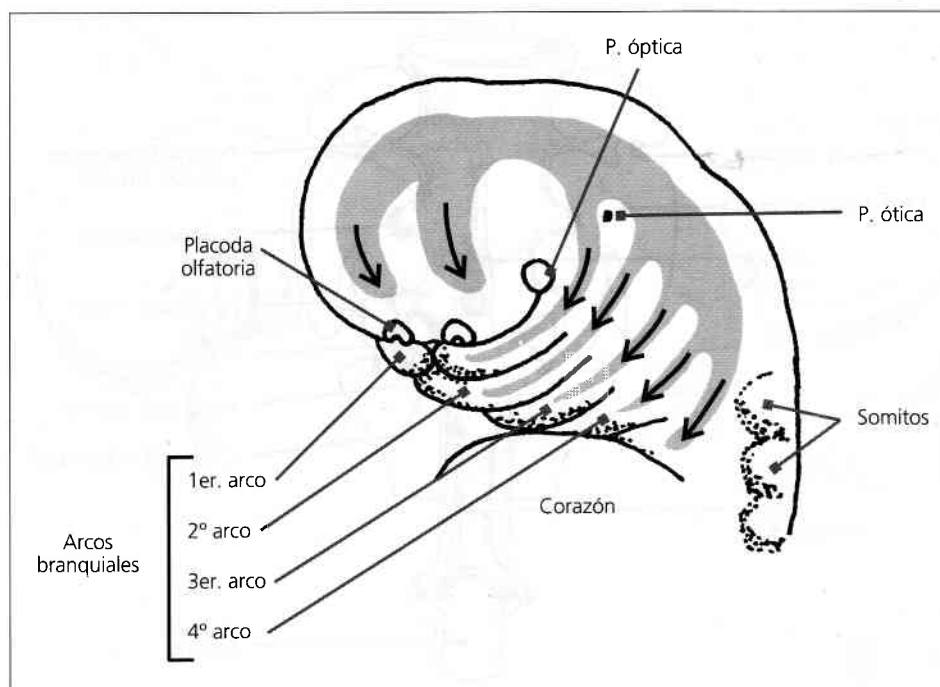


Figura 2. Migración de las células de las crestas neurales en las regiones cefálica y cervical (embrión de 25 días).

Entre uno y otro arco branquial, el endodermo de la faringe primitiva sufre una evaginación y da origen a surcos, los cuales más tarde toman la forma de bolsas llamadas **bolsas faríngeas**. En la superficie del embrión, el ectodermo se invagina y da lugar a depresiones conocidas como **surcos branquiales**, que se enumeran en sentido cráneo-caudal y que se ubican al mismo nivel que lo hacen las bolsas faríngeas en la superficie de la faringe primitiva.

El primer surco y la primera bolsa contribuyen a formar el conducto auditivo externo. El segundo, tercero y cuarto surcos normalmente se obliteran aunque a veces persisten a manera de un seno cervical. La segunda bolsa faríngea origina la amígdala palatina, mientras que la tercera y cuarta bolsas conforman las glándulas paratiroides y el timo. Recientemente se ha postulado un origen ectodérmico para las glándulas paratiroides, señalándose que derivarían de la superficie engrosada (placoda ectodérmica) de los surcos branquiales tercero y cuarto (fig. 3). Por la superficie externa del embrión el primer arco da origen a dos salientes: a) el **proceso mandibular**, más voluminoso, que contiene el cartílago de Meckel, y b) el **proceso maxilar**, más pequeño. Ambos procesos contribuyen a la formación del **maxilar inferior y superior** respectivamente. El segundo arco o arco hioideo da lugar a la formación del hueso hioides y a las regiones adyacentes del cuello.

En los cuadros 2 y 3 se indican las distintas estructuras tisulares que derivan de los arcos branquiales.

En base a trabajos de investigación embriológica, se postula que las células de las crestas neurales emigran hacia el mesodermo de los arcos branquiales dando origen a componentes esqueléticos, óseos y cartilaginosos. Algunos de estos cartílagos forman estructuras a veces temporarias, tales como el cartílago de Meckel. Este núcleo de cartílago se halla ubicado en forma tal que más tarde, será el guía o centro del mecanismo de osificación del cuerpo de la mandíbula que se forma a su alrededor. El cuerpo de la mandíbula se desarrolla en forma independiente a partir del tejido conectivo embrionario que rodea al cartílago de Meckel. La mayor parte de este cartílago desaparece, sólo parte de él da origen a los huesos del oído medio (fig. 4).

De las células de las crestas neurales derivan además los componentes de los tejidos conectivos que formarán entre otros, las siguientes estructuras dentarias: el tejido dentino-pulpar o complejo pulpo-dentinario que tiene su origen en la papila dentaria (ectomesénquima embrionario); los tejidos de sostén del diente o periodoncio de inserción: hueso, ligamento y cemento que se forman a partir del saco dentario (ectomesénquima embrionario).

El mesénquima originado de las células de las crestas neurales se denomina **ectomesénquima**.

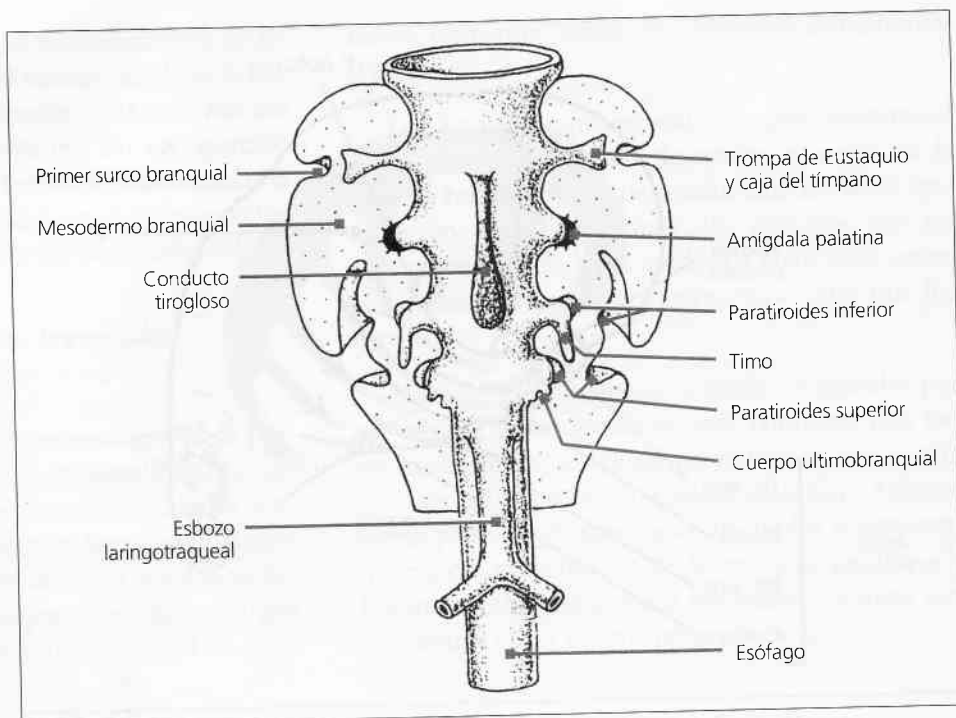


Figura 3. Derivados de las bolsas o sacos faríngeos.

Cuadro 2. Estructuras cartilaginosas y óseas que derivan de los arcos branquiales.

Arcos branquiales	Estructuras derivadas
1º	Procesos maxilares: Maxilar superior
	Procesos mandibulares: Maxilar inferior
1º	Cartílago de Meckel (tres porciones) Porción dorsal: martillo y yunque (huesos del oído medio) Porción intermedia: ligamento eseno-mandibular Porción ventral: guía la osificación del maxilar inferior (intramembranosa)
2º	Huesos Estríbo (oído medio) Apófisis estiloides. Ligamento estilohioideo Hueso hioides (a partir del cartílago de Reichert)
3º	Cuerno mayor del hioides y parte inferior del cuerpo del hioides
4º, 5º y 6º	Cartílagos laríngeos Tiroides Cricoides Aritenoides Corniculado Cuneiforme

Cuadro 3. Músculos y nervios derivados de los arcos branquiales.

ARCOS	NERVIOS	MÚSCULOS
1º	Trigémino, V par	Masticadores, milohioideo, vientre anterior del digástrico, tensor del paladar
2º	Facial, VII par	Músculos de la expresión facial, estilohioideo, vientre posterior del digástrico
3º	Glossofaríngeo, IX par	Faríngeo superior, estilofaríngeo
4º, 5º y 6º	Vago, X par (rama laríngea)	Faríngeo, laríngeo

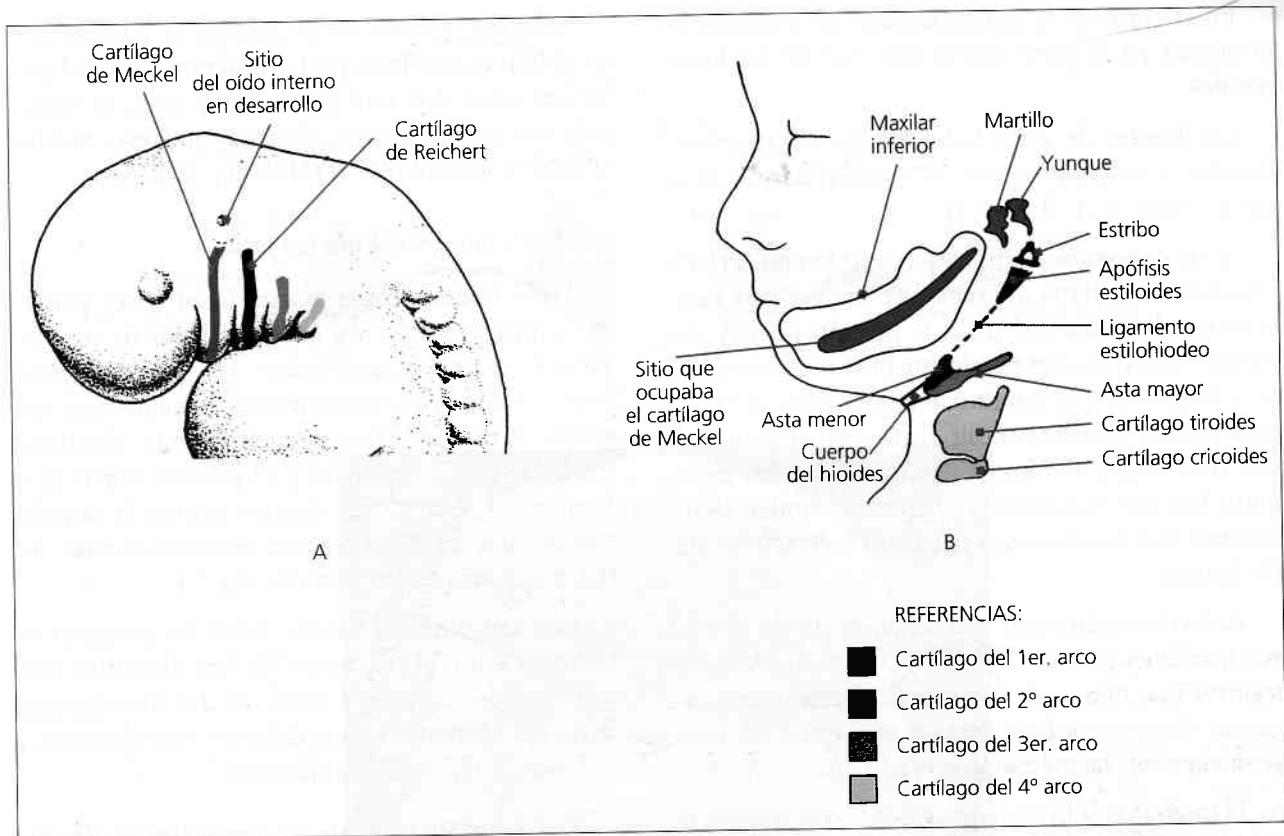


Figura 4. A. Vista lateral de la región anterior de un embrión de cuatro semanas. se observa la ubicación de los cartílagos de los arcos branquiales. B. Vista lateral izquierda de un feto de 24 semanas; se señalan los derivados de los cartílagos de los arcos branquiales. El maxilar inferior está formado por osificación intramembranosa alrededor del cartilago de Meckel. Este cartilago actúa como molde o guía, pero no contribuye directamente a la formación del maxilar (osificación yuxtaparacondral).

La extensa migración celular hace que las poblaciones celulares establezcan nuevas relaciones y conduzcan a interacciones por inducción, las cuales producen a su vez otros tipos celulares cada vez más diferenciados. Recientemente se ha comprobado que el patrón de organización y diferenciación de los arcos branquiales parece estar regulado por los genes *HOX*. Estos genes establecen el modelo o código arco faríngeo a través de las células de la cresta neural que alcanzan esa región desde el cerebro posterior.

Los músculos que se desarrollan en un arco son concomitantes a los huesos que se forman en ese arco e innervados por el nervio craneal existente en el mismo arco.

1.2.2. Formación de la nariz y fosas nasales

Al finalizar la cuarta semana cuando son más visibles los arcos branquiales, aparecen en el proceso frontal, futuro plano del rostro, dos engrosamientos en forma de placa denominadas placodas olfatorias o nasales. Dichas placodas surgen por proliferación

del ectodermo superficial debido a la influencia inductora de la porción ventral del cerebro anterior, y adoptan luego el aspecto de herraduras (fig. 5).

Las placodas histológicamente están constituidas por un aumento localizado del tejido epitelial, íntimamente relacionado a terminaciones nerviosas sensoriales y están separadas del tejido nervioso por una delgada lámina de mesénquima.

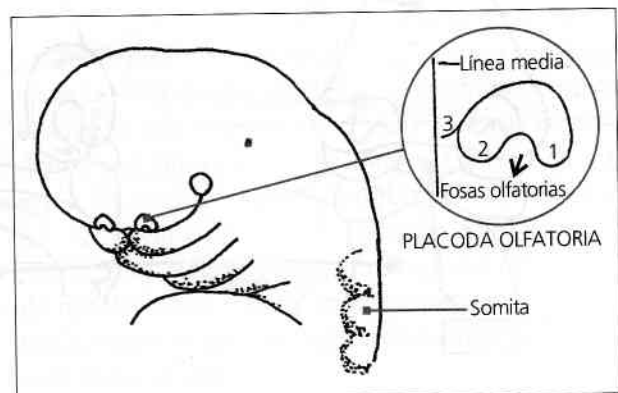


Figura 5. Formación de las placas olfatorias. Vista lateral de un embrión de 25 días. 1. PrNL. 2. PrNm. 3. PrFN.

En el curso de la quinta semana las placodas se invaginan en la parte media para formar las fosas nasales.

Los bordes de estas fosas nasales al crecer sobresalen y se conocen con el nombre de procesos nasales (figs. 6 A, B, C y 7).

Se da el nombre de proceso nasal lateral (PrNL) a la porción externa del borde de la fosa y de proceso nasal medio (PrNm) a la porción interna del mismo. Los procesos nasales medios se unen entre sí, y hacia arriba se continúan con el resto del proceso frontal, para constituir el proceso frontonasal que dará origen a la frente y al dorso y punta de la nariz. Los procesos nasales laterales en cambio al fusionarse con los procesos maxilares formarán el ala de la nariz.

Cada elevación nasal está separada de los procesos maxilares por una hendidura, es el surco nasolagrimal que más tarde formará el conducto nasolagrimal. Debe recordarse que en esta etapa los ojos se encuentran lateralizados y casi al mismo nivel.

El rasgo más sobresaliente que marca el comienzo del desarrollo de la cara es la formación en el futuro plano del rostro de las placodas olfatorias.

Entre la sexta y séptima semana los procesos nasales medios y laterales establecen contacto entre sí, por debajo de la fosa olfatoria en desarrollo. La soldadura o fusión de los tres procesos: lateronasal, medionasal y maxilar forma un reborde considerable de tejido en la base de la fosa olfatoria que luego se desarrolla hacia abajo y hacia adelante. Los contornos de la nariz, aunque desproporcionada en tamaño, tienen ya la forma básica (figs. 8 A, B, C y 9).

Mientras ocurren estos cambios se advierte que en el primer arco branquial, estructura principal para la formación del resto de la cara y boca, se subdivide en dos porciones llamadas proceso maxilar (PrMx) y mandibular (PrMd) (fig. 10).

1.2.3. Formación del macizo facial

En la formación del macizo facial (cara) participan cinco procesos ubicados alrededor de una depresión central o estomodeo. Los procesos pares corresponden a las prominencias o mamelones maxilares y mandibulares respectivamente (derivadas del primer arco branquial) y el proceso impar es el frontonasal medio. Para algunos autores la cara deriva de siete procesos, ya que incluyen además, los dos procesos nasales laterales (fig. 11).

Para constituir el macizo facial los procesos se fusionan entre sí. La fusión de los diferentes procesos puede realizarse a través de dos mecanismos: la fusión aparente o consolidación remodeladora y la fusión real o mesodermización.

a) La fusión aparente es consecuencia de que los procesos o mamelones faciales crecen de modo desigual. Los surcos existentes no son tales, sino que representan áreas de menor crecimiento con respecto a las estructuras vecinas. Cuando las áreas deprimidas crecen y alcanzan el mismo nivel que sus bordes (nivelación) se dice que existe una consolidación remodeladora o fusión aparente (p. ej., fusión de los procesos nasales internos) (fig. 12).

b) La fusión real o mesodermización, consiste en la unión a través del mesénquima de procesos o mamelones que se han desarrollado previamente de

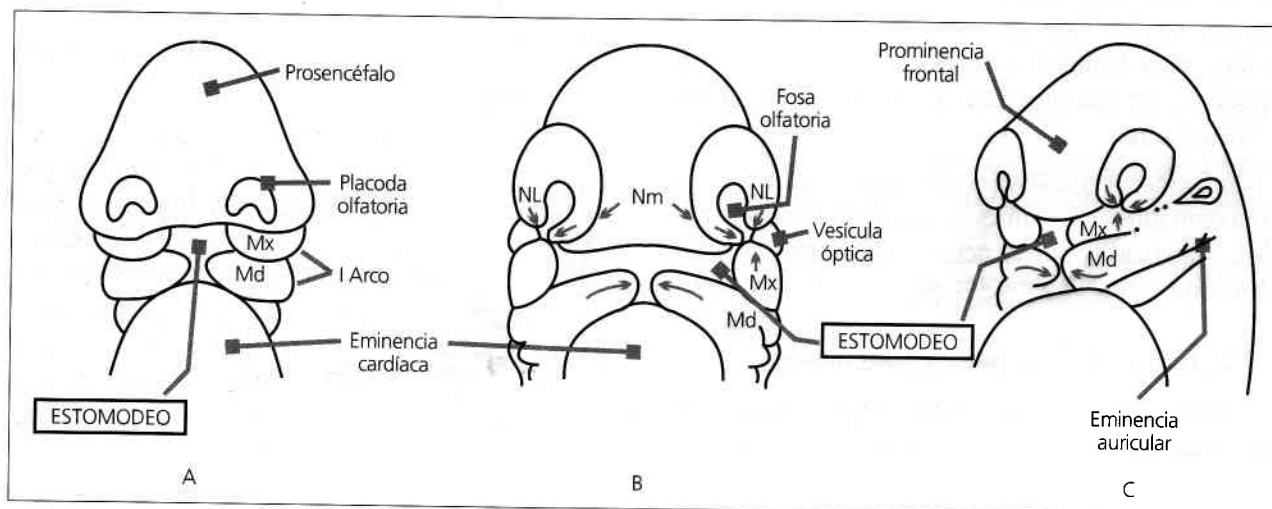


Figura 6. Región de la cabeza a las cuatro semanas con los distintos procesos que la configuran.

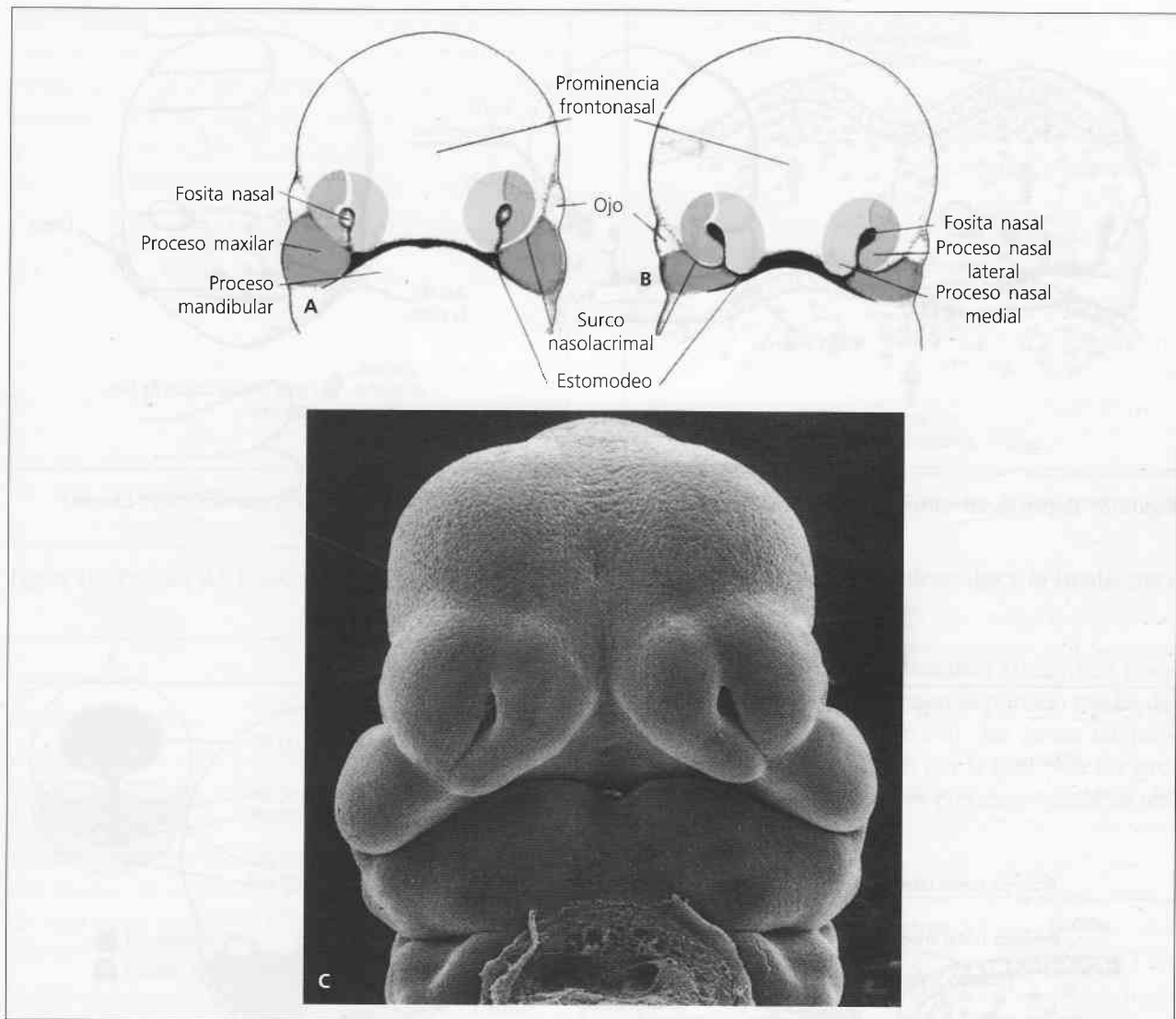


Figura 7. Aspecto de la cara vista de frente. A. Embrión de cinco semanas. B. Embrión de seis semanas. Los procesos nasales se separan gradualmente del proceso maxilar por medio de surcos profundos. C. Micrografía electrónica de barrido de un embrión de ratón en período similar al de B. (Reproducido con permiso de Langman's Medical Embriology © 1995 Williams & Wilkins, Baltimore.)

forma independiente. Para que sea posible los epitelios se enfrentan primero, luego se desintegran y finalmente el mesénquima de un mamelón se funde con el otro. Simultáneamente se produce la reepitelización superficial quedando así constituido un único mamelón (p. ej., fusión del paladar secundario) (fig. 13).

A continuación se describen las etapas que siguen los procesos involucrados y sus movimientos o desplazamientos, para determinar la configuración de la cara:

1. El proceso maxilar crece y se dirige hacia arriba y hacia adelante extendiéndose por debajo de

la región del ojo y, por encima de la cavidad bucal primitiva.

2. El proceso mandibular, en cambio, progresa hacia la línea media por debajo del estomodeo para fusionarse con el del lado opuesto y formar la mandíbula y el labio inferior. El 1^{er} arco también da origen a los tejidos blandos asociados a la cavidad bucal. El nervio específico de la región es el V par. El cartílago de Meckel guiará la osificación del cuerpo de maxilar inferior, pero no participará en forma directa, como ocurre en los mecanismos de osificación endocondral.

3. Los procesos mandibulares con los maxilares se fusionan lateralmente en la región superficial para

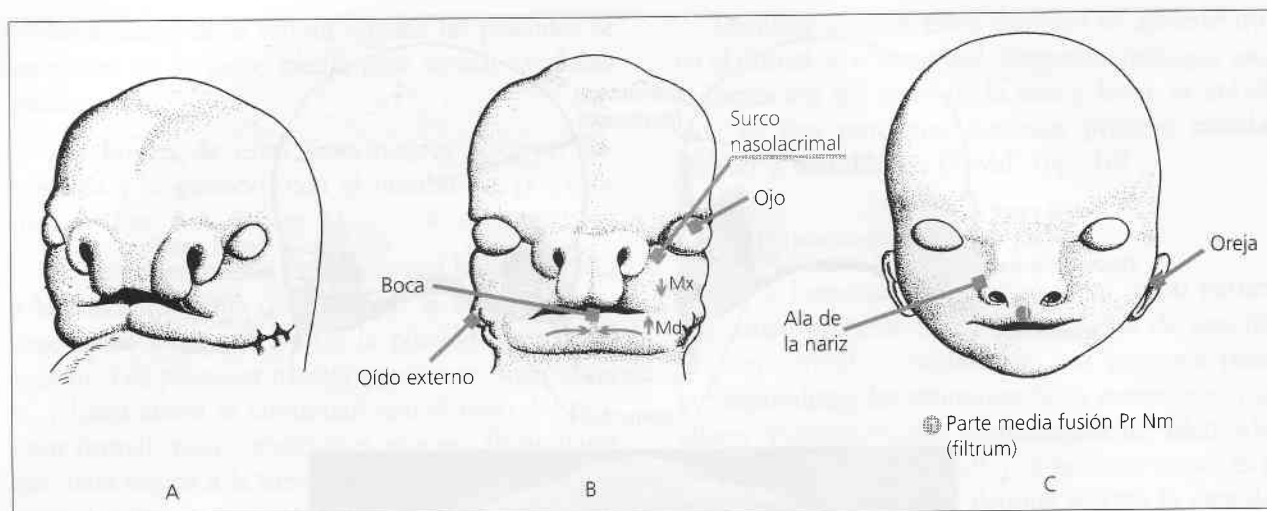


Figura 8. Región facial, alrededor de las seis-siete semanas. Cara completamente formada (Modificado de Gómez-Dumm).

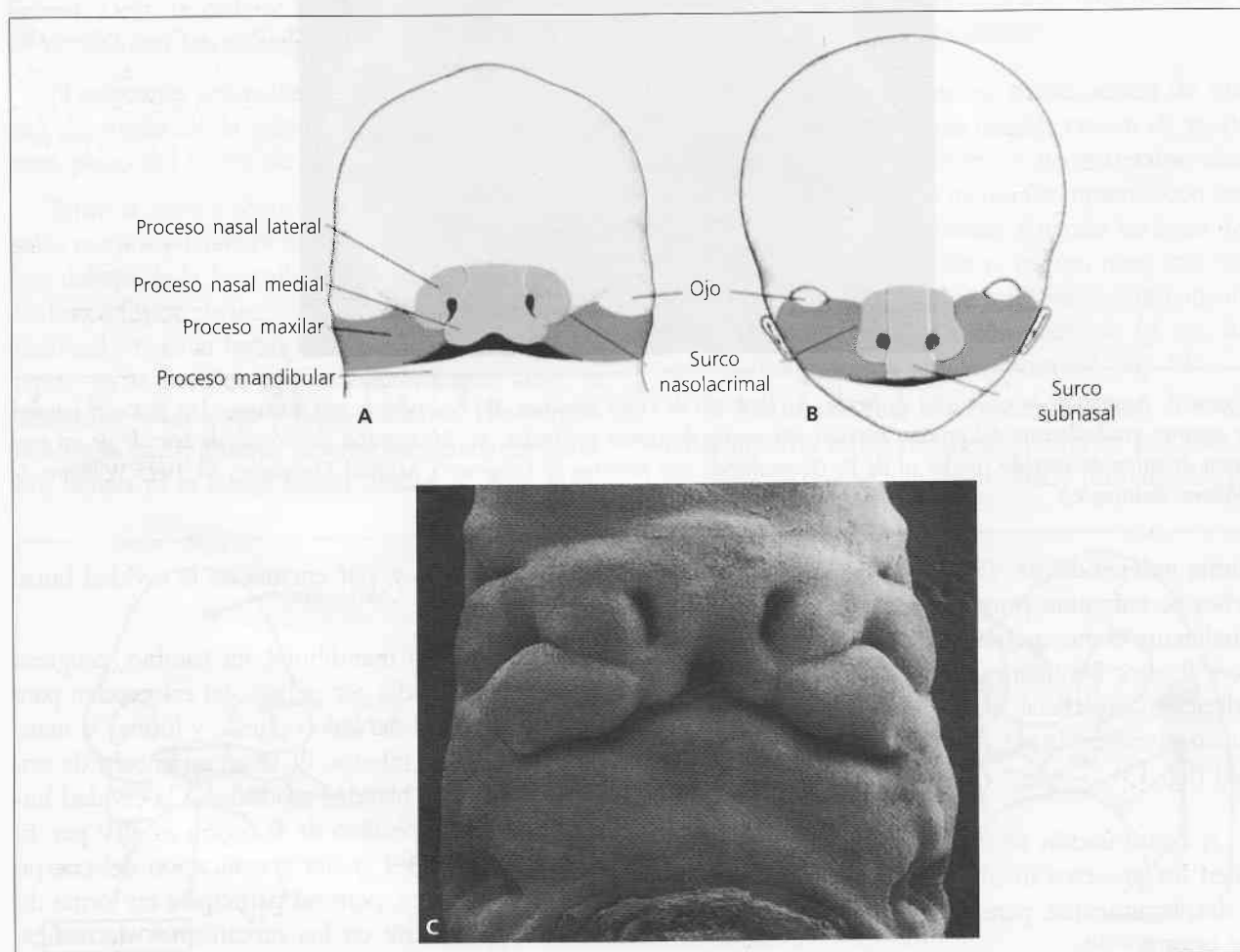


Figura 9. Vistas frontales de la cara. A. Embrión de siete semanas. Los procesos maxilares se han fusionado con los procesos nasales medios. B. Embrión de diez semanas. C. Micrografía electrónica de barrido de un embrión de ratón en periodo similar al de A. (Reproducido con permiso de Langman's Medical Embriology © 1995 Williams & Wilkins, Baltimore.)

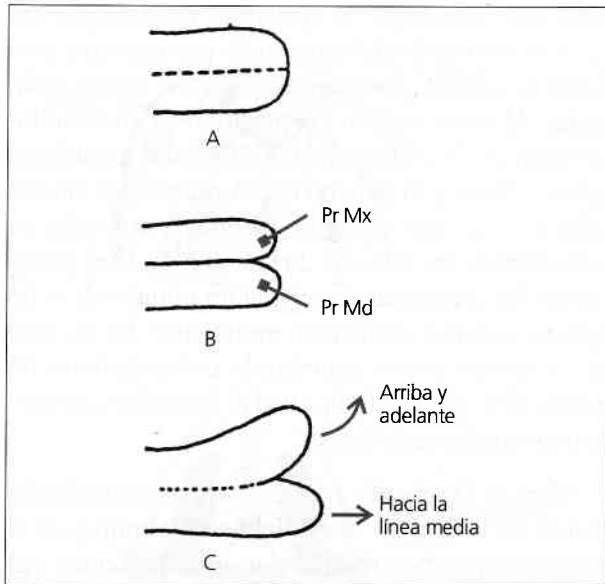


Figura 10. Procesos del 1º arco branquial.

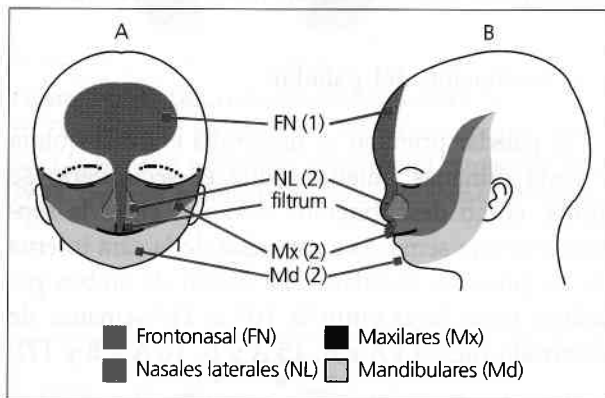


Figura 11. Formación de la cara (feto de catorce semanas).

formar la mejilla, reduciéndose de esa forma la abertura bucal.

4. Como resultado de un crecimiento mayor de las partes laterales con respecto a la región frontonasal, las fosas olfatorias se acercan y el delgado espacio comprendido entre ambas se eleva y, da lugar al dorso y punta de la nariz.

El ala de la nariz se forma por fusión de los procesos nasales laterales con los maxilares, separados al comienzo por el surco nasolagrimal, que al fusionarse se tuneliza dando lugar al conducto nasolagrimal.

La nariz al comienzo es chata y ancha, con las ventanas nasales muy separadas dirigidas hacia adelante. Al elevarse el dorso de la nariz se acercan y debido a ello los orificios nasales se dirigen hacia abajo. Al mismo tiempo los ojos migran hacia ade-

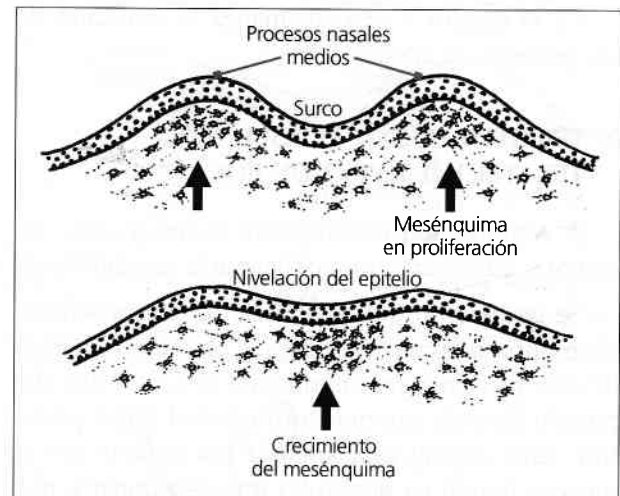


Figura 12. Consolidación remodeladora, fusión aparente.

lante facilitando la visión binocular y la frente crece por expansión del frontal.

5. Los procesos nasomedianos (PrNm) se unen por fusión «aparente» y forman la porción media del labio superior llamada (*filtrum*), las zonas laterales del labio superior se forman por la fusión de los procesos nasales medios con los procesos maxilares respectivos.

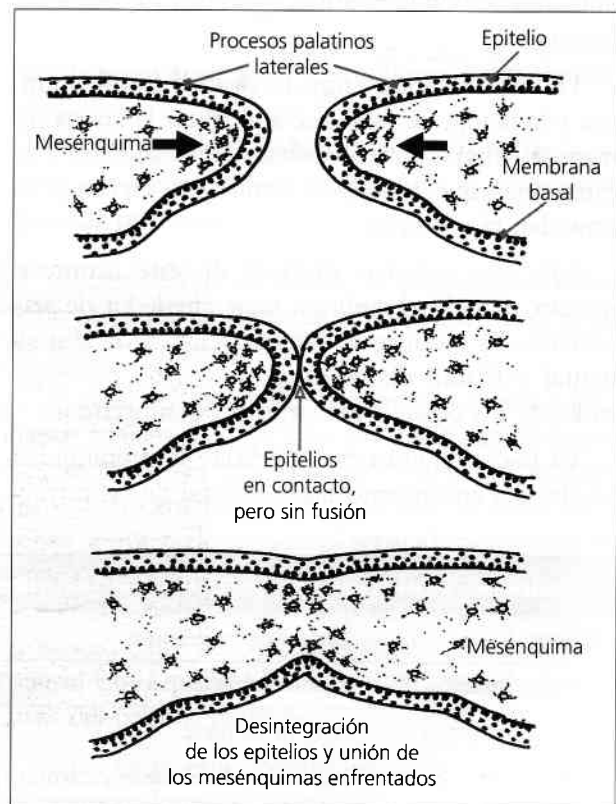


Figura 13. Mesodermización, fusión real.

En el cuadro 4 se esquematiza la evolución de los procesos faciales.

2. CAVIDAD BUCAL: FORMACIÓN DEL TECHO Y PISO DE BOCA

A continuación estudiaremos sucesivamente las distintas estructuras que configuran la cavidad bucal.

Se ha descrito que al finalizar la tercera semana el embrión trilaminar se pliega. Como consecuencia de este plegamiento embrionario se forma una depresión llamada estomodeo o cavidad bucal primitiva. Esta cavidad está limitada por delante por el proceso frontal en desarrollo (proceso impar y medio levantado por el prosencéfalo), por detrás y hacia abajo por la eminencia cardíaca, lateralmente por los arcos branquiales y en el fondo está separada de la faringe por la membrana bucofaríngea. La membrana es bilaminar y está constituida por dos capas de células, una de origen ectodérmico y otra endodérmico respectivamente (ver capítulo «Embriología General»).

El revestimiento del estomodeo es de naturaleza ectodérmica. A nivel del techo se origina una invaginación, es una bolsa adicional derivada del estomodeo llamada bolsa de Rathke, que formará el lóbulo anterior de la hipófisis (glándula de secreción interna).

La comunicación entre la cavidad bucal primitiva y la faringe se establece al finalizar la cuarta semana al romperse la membrana bucofaríngea. Las estructuras que rodean al estomodeo crecen y se agrandan rápidamente.

Sólo dos semanas después de este acontecimiento, cuando el embrión tiene alrededor de seis semanas, se produce la diferenciación de la lámina dental o (listón dentario), primer signo del desarrollo de los órganos dentarios u odontogénesis.

La boca primitiva es superficial, la profundidad resulta del crecimiento hacia delante de las estruc-

turas que la rodean. Se encuentra tapizada por un epitelio biestratificado constituido por una capa profunda de células altas y otra superior de células aplanadas. Al tercer mes en el epitelio de la mucosa bucal aparece un estrato medio de células poliédricas entre la basal y la superficial. El número de hileras celulares de este epitelio plano estratificado va aumentando en relación directa con la edad gestacional, hasta alcanzar en general un número de ocho o nueve estratos celulares al nacimiento. En el curso del desarrollo se van expresando en las distintas regiones del epitelio de la cavidad bucal las citoqueratinas que lo caracterizan.

Hemos observado que las células superficiales planas de la mucosa bucal del feto a término, en el área correspondiente al paladar duro, presentan signos de paraqueratinización lo que nos sugiere de la existencia de un patrón genético previo y no, como resultado de una adaptación funcional regional.

2.1. Formación del paladar

El paladar primario se desarrolla entre la quinta y sexta semanas, mientras que el secundario se forma, como describiremos después, entre la séptima y octava semanas a expensas de la cara interna de los procesos maxilares. La fusión de ambos paladares tiene lugar entre la 10ª u 11ª semanas de desarrollo (figs. 14 A y B, 15 A y B, 16 A y B y 17).

En relación con la formación del paladar primario los procesos nasales medios (PrNm) se unen no sólo en superficie, sino también en profundidad y surge así una estructura embrionaria especial el segmento intermaxilar o premaxilar. Dicho segmento está constituido por tres estructuras:

1. Componente labial: que forma la parte media o *filtrum* del labio superior.
2. Componente maxilar: que comprende la zona anterior del maxilar que contiene a su vez a los cua-

Cuadro 4. Evolución de los procesos faciales.

Procesos	Derivados partes blandas	Derivados óseos
Nasales medios	<i>Filtrum</i> labial superior y frenillo tecto labial	Reborde alveolar y premaxilar
Nasales externos	Alas de la nariz	Apófisis ascendente maxilar superior
Maxilar superior	Parte lateral del labio y carrillo (porción superior)	Maxilar superior malar palatino
Maxilar inferior	Labio inferior mentón y carrillo porción inferior	Mandíbula

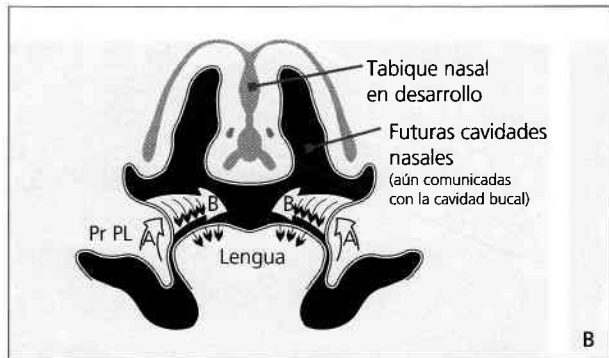
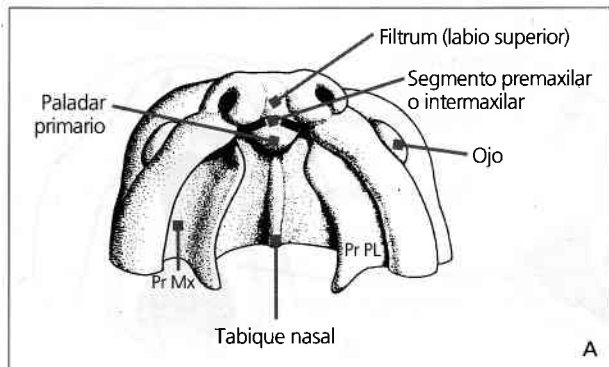


Figura 14. A. Desarrollo inicial del paladar, vista ventral. B. Desarrollo del paladar, corte frontal de la región buconasal. Las flechas A y B indican el sentido del movimiento de los Pr PL (procesos palatinos laterales). (Modificado de Avery).

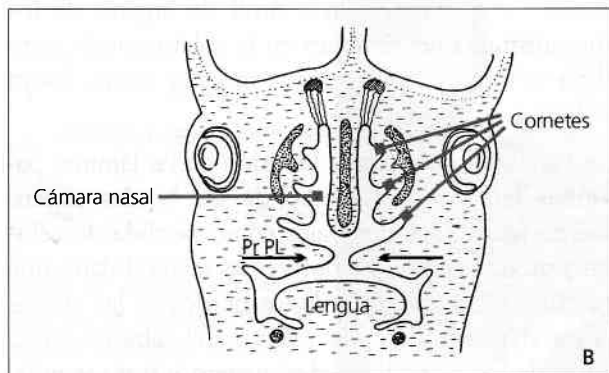
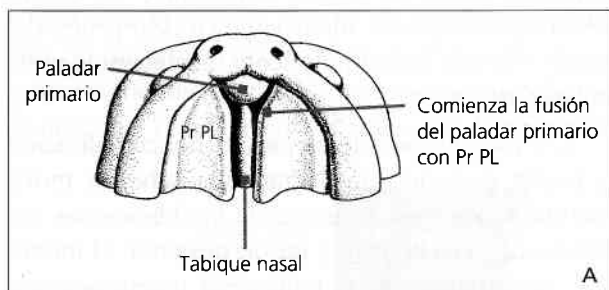


Figura 15. A. Desarrollo avanzado del paladar, vista ventral. B. Corte frontal de la región buconasal, con los Pr PL en posición horizontal.

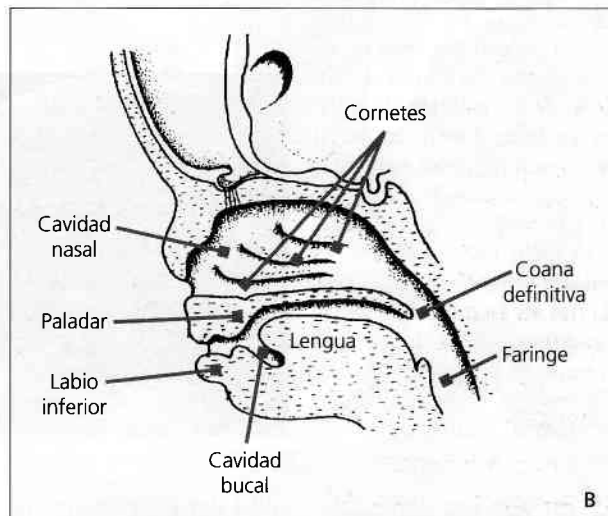
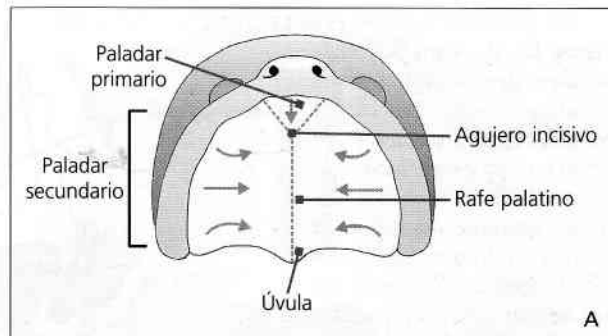


Figura 16. A. Paladar definitivo. B. Cabeza de feto con las estructuras buconasales definitivas, corte sagital.

tro incisivos superiores y su mucosa bucal (futuras encías).

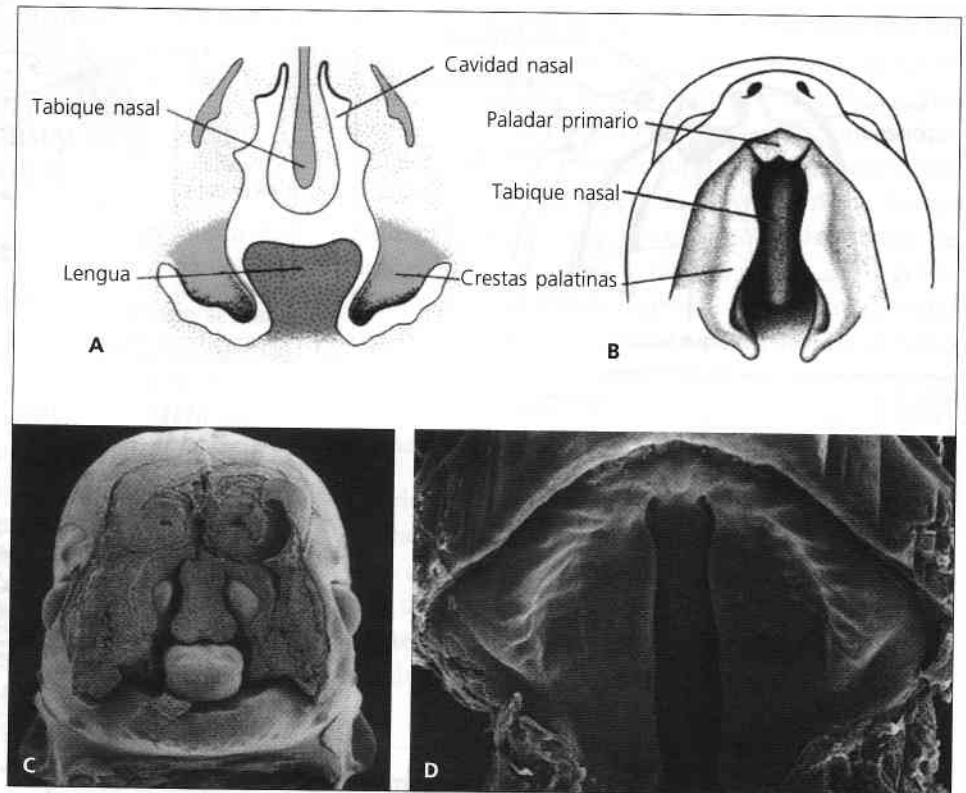
3. **Componente palatino:** es de forma triangular con el vértice dirigido hacia atrás, y da origen al paladar primario.

El segmento intermaxilar se continúa en dirección craneal para unirse al tabique que proviene de la eminencia frontal.

Las fositas olfatorias comprendidas entre los procesos nasales medios y los procesos nasales-laterales se invaginan aún más en el mesénquima cefálico, y su extremidad caudal se une al techo de la boca primitiva de la que está separada por una membrana buconasal de origen exclusivamente ectodérmico. A la sexta semana se perfora y se establece el contacto entre las cavidades nasal y bucal. El orificio se llama coana primitiva, y está situada por detrás del paladar primario.

Más tarde esta abertura se ubica en la faringe, cuando se forma el techo definitivo de la cavidad bucal, que separa la cavidad bucal de la nasal.

Figura 17. A. Corte frontal de la cabeza de un embrión de seis semanas y media. Las crestas palatinas están situadas en posición vertical a cada lado de la lengua. B. Vista ventral de las crestas palatinas después de la extirpación del maxilar inferior y de la lengua. Obsérvense las hendiduras entre el paladar primario triangular y las crestas palatinas, que todavía conservan su posición vertical. C. Micrografía electrónica de barrido de un embrión de ratón en período similar al de A. D. Crestas palatinas en período algo más avanzado que las de B. Las crestas se han elevado, pero están muy separadas. El paladar primario se ha fusionado con las crestas palatinas secundarias. (Reproducido con permiso de Langman's Medical Embriology © 1995 Williams & Wilkins, Baltimore.)



En relación con el desarrollo del paladar secundario, y mientras tienen lugar los mecanismos de formación del macizo facial, de la cara interna de los procesos maxilares que forman las paredes laterales de la boca, se originan dos prolongaciones a manera de estantes que se denominan procesos palatinos laterales o crestas (Pr Pl). Estos crecen hacia la línea media para unirse más adelante entre sí y formar el paladar secundario.

El desarrollo y el crecimiento de los Pr palatinos inicialmente no se hace en forma horizontal sino oblicuamente, ubicándose primero a cada lado de la lengua, debido a que este órgano se encuentra en plena formación y proliferación actuando como un obstáculo (figs. 18 y 19).

Al final de la octava semana, al descender la lengua y el piso o suelo de la boca, los procesos palatinos laterales o crestas, cambian de dirección dirigiéndose hacia arriba, luego se horizontalizan, lo que facilita el contacto entre sí, dando origen a una fusión real de ambos procesos. De esta forma se constituye el paladar secundario (figs. 20, 21 y 22).

El mecanismo de palatogénesis que produce la elevación de las crestas palatinas es muy complejo y aún no está bien dilucidado; se postula que en el sector anterior se producirían movimientos de rota-

ción, mientras que la región posterior se formaría mediante una remodelación en el que intervendrían elementos contráctiles. Asimismo se han propuesto transformaciones bioquímicas en la matriz del tejido conectivo de los procesos o mamelones, variaciones en su vascularización, incremento en la turgencia del tejido, elevado índice mitótico y movimientos musculares asociados.

Los mecanismos de elevación, horizontalización y fusión posterior, involucran una serie de movimientos (descenso y ascenso), modificaciones estructurales, crecimiento y fusión posterior. El interés y la importancia de las numerosas investigaciones, reside en que una falla a nivel de alguno de los mecanismos intervinientes en la palatogénesis, conlleva a una malformación conocida como fisura palatina.

Para que se produzca la fusión de las láminas palatinas laterales, el epitelio de los bordes experimenta modificaciones, tales como pérdida de células y producción de glicoproteínas extracelulares que favorecen la adherencia de los bordes de las crestas entre sí y con el borde inferior del tabique nasal. Parte de los epitelios se desintegran y son reemplazados por mesénquima. A veces pueden quedar incluidos restos de células epiteliales a lo largo de la línea de fusión, originando posteriormente quistes.

Tabique nasal

Procesos palatinos

Lengua

Cartílago de Meckel

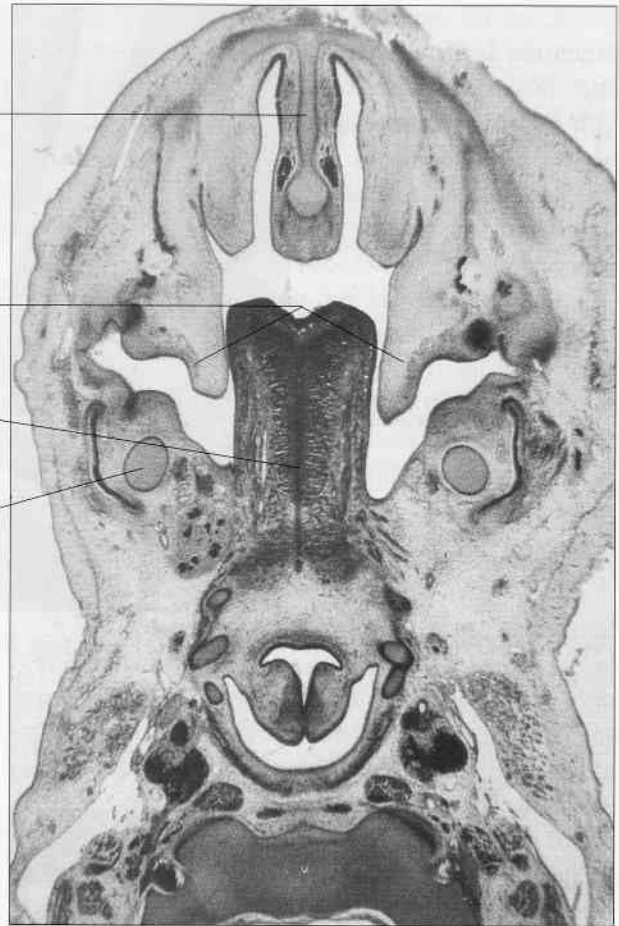


Figura 18. Corte frontal de un embrión. Se observa la lengua entre los procesos palatinos. (Cortesía del Dr. J. D. García.)

Al estudiar histoquímicamente cortes frontales seriados de la porción visceral de embriones humanos de diferentes edades, hemos observado las siguientes modificaciones estructurales: a las ocho semanas los Pr palatinos laterales de localización

oblicua descendente ofrecen el aspecto de un reloj de arena en su extremo terminal libre, debido a un engrosamiento epitelial. La integridad de los epitelios depende de su nutrición, por lo que la pérdida de dicha porción distal de los Pr Pl sería debido a

Tabique nasal

Procesos palatinos oblicuos

Lengua

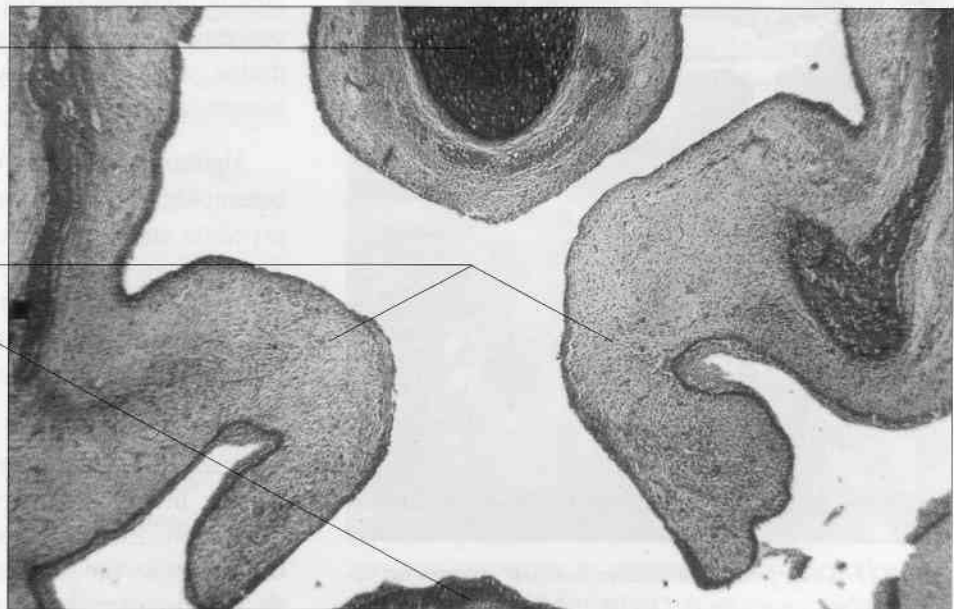


Figura 19. Corte frontal de un embrión de ocho semanas. Se observa el paladar secundario en desarrollo. Los procesos palatinos laterales están dispuestos en forma oblicua. ATO. x 100.

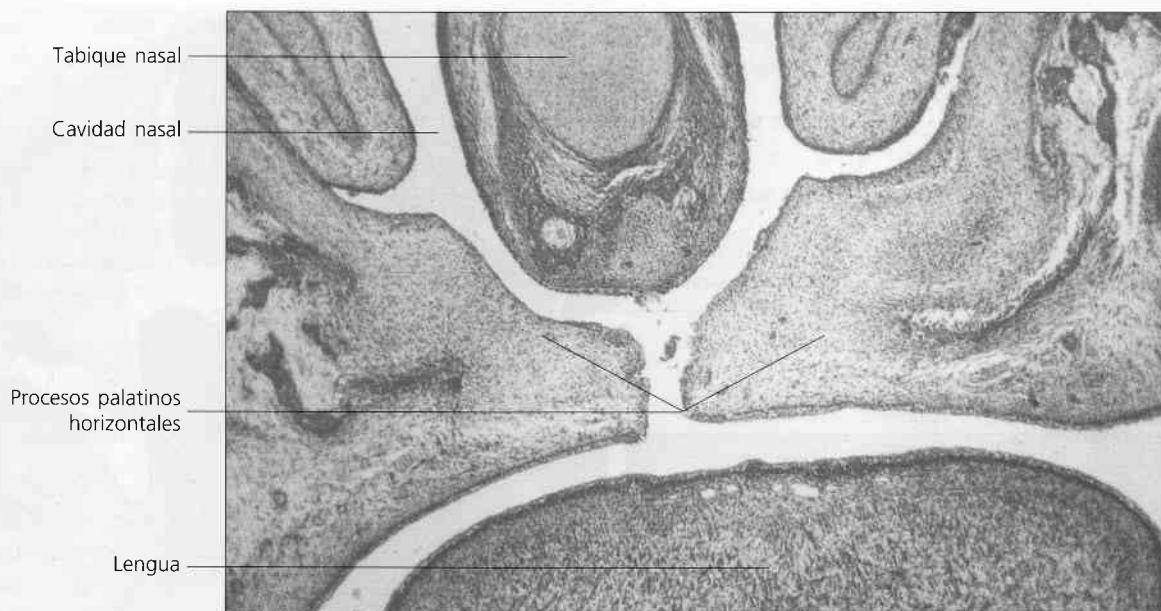

Figura 20. Corte frontal de un embrión de nueve semanas. Se observan los procesos palatinos laterales en posición horizontal y sin fusionar. HE, $\times 100$.

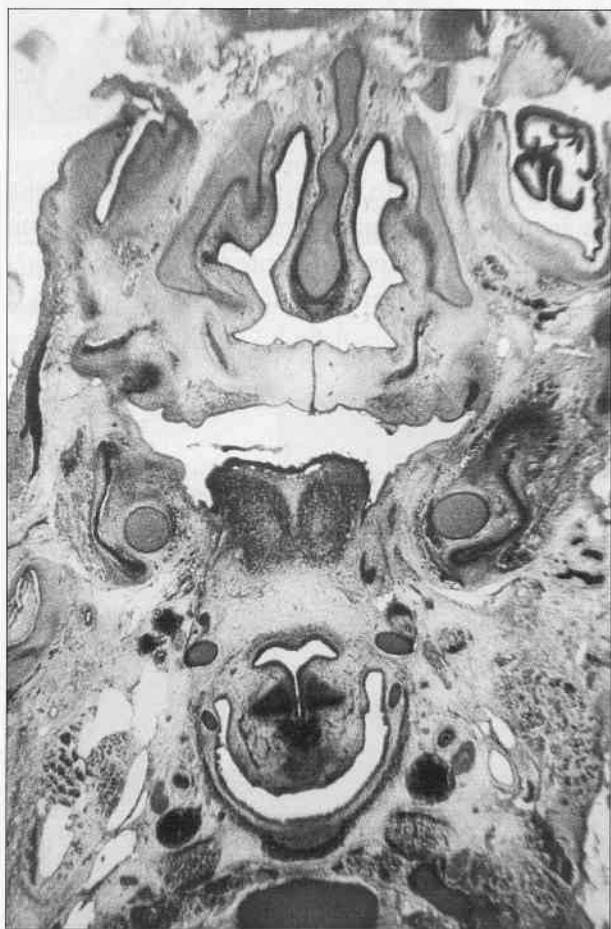


Figura 21. Corte frontal. Se observa fusión de los procesos palatinos. (Cortesía del Dr. J. D. García.)

mecanismos de involución o apoptosis celular. La pérdida de las porciones terminales de los procesos palatinos favorecería la horizontalización posterior.

A las nueve semanas ambos procesos palatinos aparecen en disposición horizontal, muy próximos, pero no unidos. Los epitelios enfrentados presentan un aspecto atrófico probablemente debido a la compresión. Las membranas basales pierden su continuidad (se detecta con la técnica de PAS) y se identifica material PAS positivo y alcianófilo en el mesénquima próximo a los extremos libres de los procesos. En esta región se evidencian, además, acúmulos de células ectomesenquimáticas y fibroblastos.

Algunos autores han identificado abundantes glicosaminoglicanos a nivel del mesénquima de los procesos enfrentados, lo que ha sido corroborado con S^{35} (isótopos radioactivos marcados). Los GAGS tienen la particularidad de atrapar moléculas de agua, lo que produce una turgencia del tejido que favorece el enfrentamiento de los procesos palatinos.

Para otros autores, el órgano lingual juega un rol esencial en el mecanismo de horizontalización. El maxilar inferior al crecer rápidamente, ejerce tracción sobre los músculos linguales provocando su descenso. Se produce entonces un cambio brusco de presión entre la cavidad buco-nasal y el medio

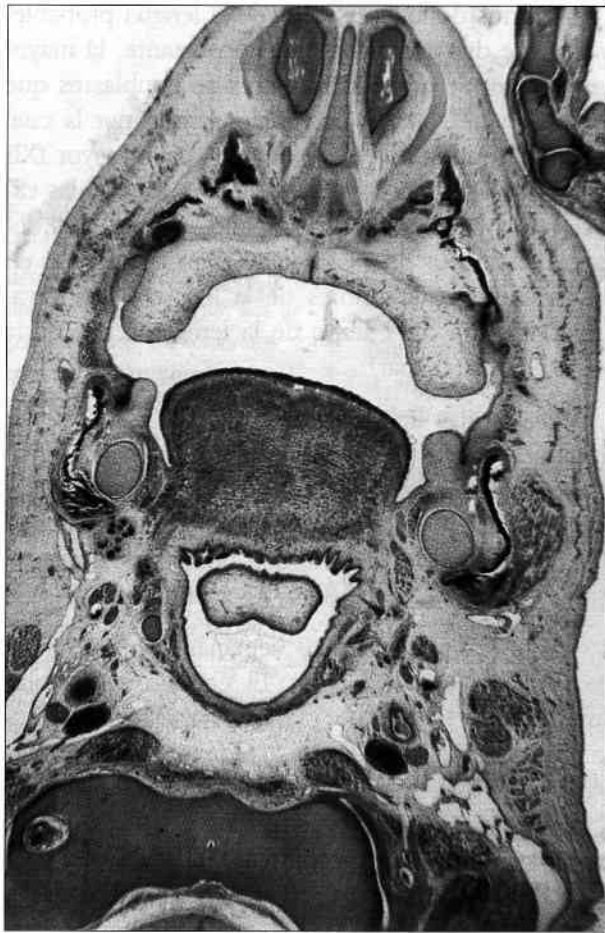


Figura 22. Corte frontal de un embrión. Los procesos palatinos laterales están fusionados entre sí y con el tabique nasal. (Cortesía del Dr. J. D. García.)

externo. La cavidad bucal de tipo virtual se transforma en real por la entrada de líquido amniótico, que al presionar sobre las crestas palatinas las eleva, haciendo que adopten una disposición horizontal. Posteriormente tiene lugar la fusión real o mesodermización. Previo a la fusión se producen cambios químicos y tisulares, que conducen a la desintegración de los epitelios enfrentados.

Al ME se ha observado que las células de los epitelios enfrentados presentan una condensación periférica de los citoplasmas y una marginación de la cromatina en los núcleos. La presencia de núcleos fragmentados durante el proceso de fusión indica degeneración celular, mostrando las células epiteliales un aspecto semejante a los macrófagos. Por ello, se ha sugerido que dichas células tendrían capacidad de autofagia o bien que su desintegración estaría relacionada con procesos de apoptosis.

Por otra parte, empleando métodos inmunocitoquímicos para detectar colágeno tipo I, se han iden-

tificados abundantes fibras colágenas, en las crestas palatinas, por lo que se infiere que estos participarían de algún modo en el proceso de elevación. Asimismo se ha visto experimentalmente, que el mesénquima de las crestas produce factores de crecimiento, que controlan la síntesis de colágeno tipo IV, componente esencial de la membrana basal, necesario para guiar el proceso de reepitelización. También se ha propuesto que las células mesenquimáticas jugarían un rol importante en la elevación intrínseca de las crestas. Pues se ha demostrado que la síntesis proteica alcanza su pico máximo durante la pre-elevación y está disminuida en los casos de hendidura palatina. Estos estudios se han realizado determinando la actividad celular mediante la identificación y recuento de los NORs (regiones de organización nucleolar).

A la 10ª semana el paladar secundario se fusiona con el paladar primario (de forma triangular con el vértice dirigido hacia atrás). Como vestigio de esta unión entre ambos paladares queda el agujero incisivo o palatino anterior. El rafe palatino resulta de la unión de los Pr Pl entre sí. Hacia arriba se unen con el tabique nasal, de esta manera se forma el techo definitivo de la cavidad bucal y, por ende, el piso de las fosas nasales. Al unirse los procesos palatinos con el tabique nasal se separa la fosa nasal derecha de la izquierda. Previamente en las paredes laterales de las fosas nasales se forman repliegues que constituirán los cornetes superior, medio e inferior. De esta forma, la cavidad bucal y las cámaras nasales quedan separadas entre sí, esto permitirá después del nacimiento respirar y comer en forma simultánea.

En los fetos de 12 semanas las crestas están ya fusionadas entre sí y con el tabique nasal. Dentro del tejido conectivo en diferenciación se evidencian trabéculas óseas y la presencia de esbozos glandulares (futuras glándulas palatinas) en la proximidad de la línea media.

2.2. Formación de la lengua

El órgano lingual se desarrolla a partir del primero, segundo, tercer y cuarto arco branquial. A la quinta semana por la cara interna de los arcos mandibulares se observan dos engrosamientos laterales llamados **protuberancias linguales laterales** y entre ellas un pequeño **tubérculo impar** y medio. Estos tres abultamientos se originan del primer arco. Por detrás del tubérculo impar hay otra elevación media

de mayor tamaño llamada cópula que resulta de la unión del mesénquima del segundo, tercero y parte del cuarto arco. A ambos lados de la cópula, se produce una rápida proliferación en el tejido adyacente al segundo, tercero y cuarto arco branquial, que dará lugar a la raíz de la lengua. Por último existe un tercer abultamiento medial que deriva de la porción posterior del cuarto arco y que indica el desarrollo de la epiglotis.

Anatómicamente el cuerpo de la lengua, que se forma a partir de las protuberancias linguales laterales y del tubérculo impar, está separado de la raíz por un surco en forma de V llamado surco terminal. Este surco marca en forma aproximada la línea entre los derivados del I arco y de los arcos situados detrás de él.

En la línea media entre el tubérculo impar y la cópula se forma la glándula tiroides primitiva como un divertículo epitelial dentro del piso o suelo de la faringe. Este divertículo se separa de la mucosa que le da origen y emigra en dirección caudal.

El punto de invaginación queda como una fosita permanente, llamada foramen *caecum* o agujero ciego, localizado en el vértice de la V lingual. Es el punto de referencia ubicado embriológicamente entre el tubérculo impar y la cópula, que señala en el adulto el límite entre el primero y segundo arco branquial del embrión (figs. 23 A y B y 24 A y B).

Es por esto que la parte dorsal y anterior de la lengua que deriva del primer arco está tapizada por epitelio ectodérmico (igual que el resto de la mucosa bucal) mientras que la raíz de la lengua, situada por detrás de la V lingual, está revestida por epitelio endodérmico.

Algunos de los músculos de la lengua probablemente se diferencian *in situ*, no obstante, la mayoría de ellos se organizan a partir de mioblastos que proceden de somitos occipitales, razón por la cual están inervados por el nervio hipogloso mayor (XII par). El glossofaríngeo (IX par) inerva las papilas caliciformes y la cuerda del tímpano (VII par), los botones gustativos del resto de las papilas, situadas en los dos tercios anteriores de la lengua. La inervación sensitiva del cuerpo de la lengua deriva de la rama lingual (V par).

Las papilas linguales comienzan a esbozarse en la superficie de la mucosa dorsal a las ocho semanas, siendo bien evidentes a las 12 semanas. Las papilas fungiformes son las que primero se diferencian, luego lo hacen las filiformes y, por último, las posteriores o caliciformes (figs. 25 y 26).

Estas papilas a las 20 semanas exhiben en la pared, botones gustativos. El epitelio que tapiza las papilas es de tipo plano estratificado, el número de capas se incrementa gradualmente y alcanza de 8 a 10 estratos celulares en el momento del nacimiento similar a lo que hemos observado en la mucosa bucal. El revestimiento epitelial del área superficial experimenta una paraqueratinización muy manifiesta en las papilas filiformes a las 32 semanas.

Algunos autores citan que las papilas caliciformes y foliadas son las que aparecen en primer lugar, después las fungiformes y al comenzar el período fetal las filiformes.

Nuestros estudios ponen de relieve la presencia de esbozos glandulares en la lengua a partir de la octava semana.

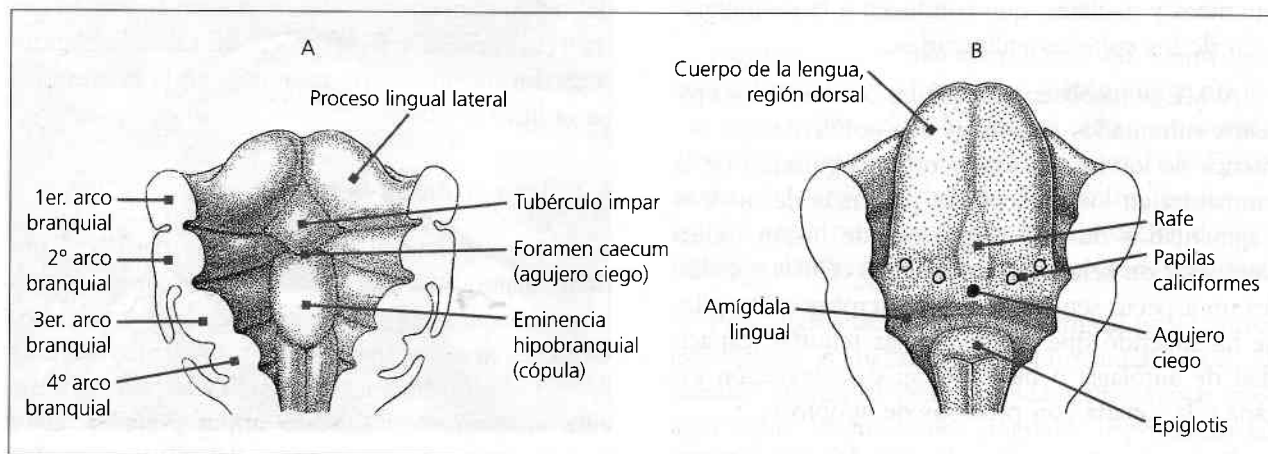


Figura 23. A. Desarrollo de la lengua; B. Regiones de la lengua, vista dorsal.

Figura 24. Porciones ventrales de los arcos faríngeos vistos desde arriba, para apreciar el desarrollo de la lengua. Los arcos faríngeos seleccionados se indican con los números I a IV. A. A las cinco semanas (aproximadamente 6 mm.). B. A los cinco meses. Obsérvese el agujero ciego, el sitio de origen del primordio tiroideo. C y D. Micrografías electrónicas de barrido de etapas similares del desarrollo de la lengua en embriones humanos. El sitio del agujero ciego está marcado por una depresión (puntas de flechas). (Reproducido con permiso de Langman's Medical Embriology © 1995 Williams & Wilkins, Baltimore.)

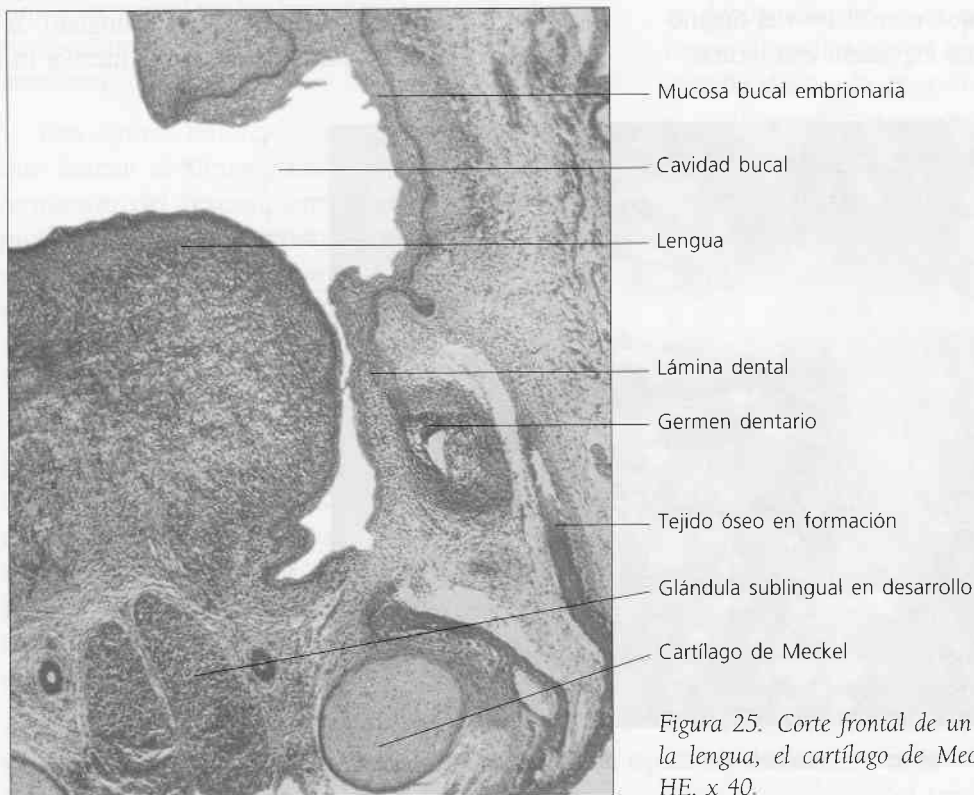
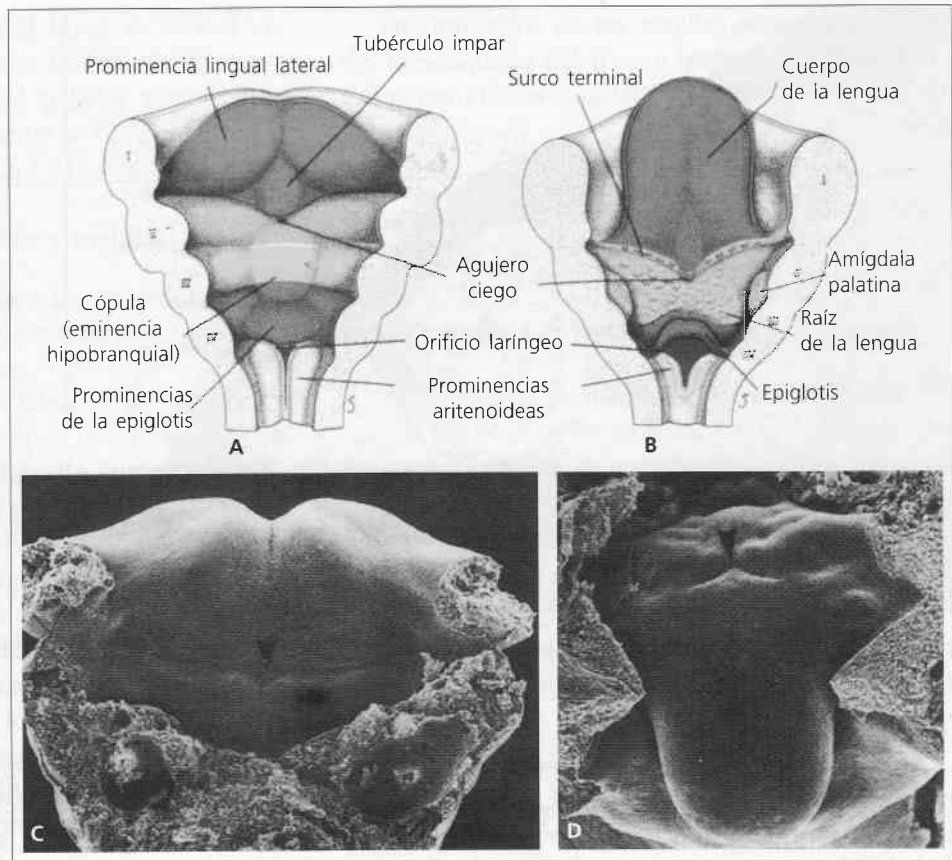


Figura 25. Corte frontal de un embrión en el cual se destaca la lengua, el cartílago de Meckel y la glándula sublingual. HE, x 40.

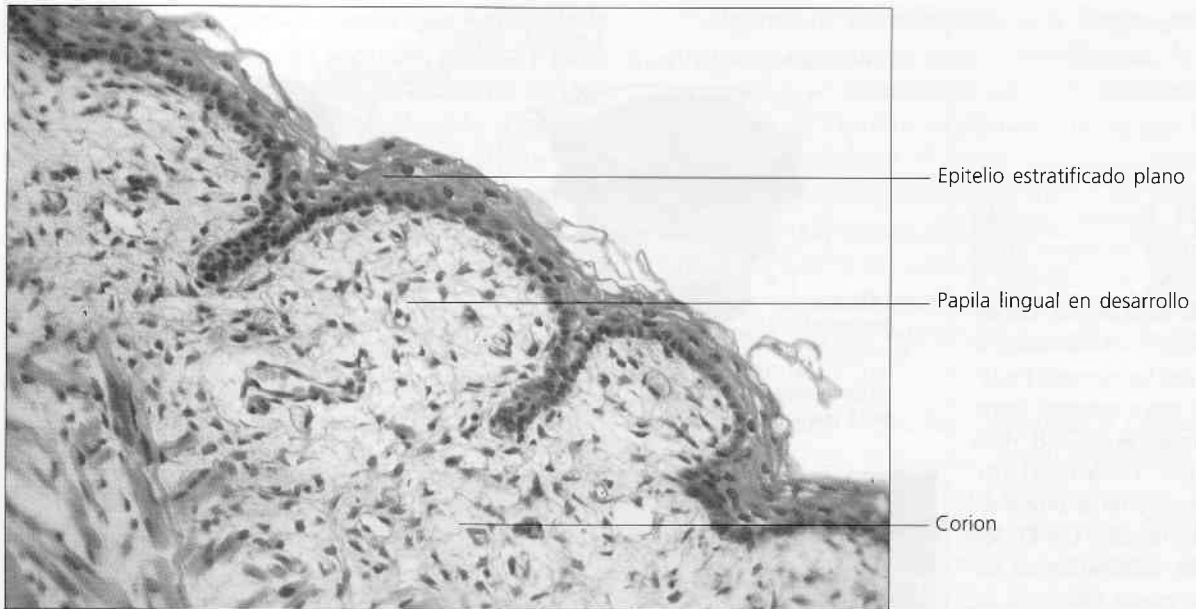


Figura 26. Sector de mucosa dorsal de lengua de un embrión de ocho semanas. Se observa el inicio de la formación de las papilas linguales. Corion ectomesenquémico. HE, x 100.

En esta misma edad los mioblastos poseen abundantes inclusiones de glucógeno. Las fibras musculares con su típica estriación transversal aparecen alrededor de las 18 a 20 semanas (fig. 27).

En general, las glándulas linguales inician su proceso de diferenciación morfológica y funcional aproximadamente a las 20 semanas, época que coincide en que todos los tejidos que constituyen el órgano lingual alcanzan su máxima expresión estructural.

Se evidencia fácilmente el tejido linfóide de la amígdala lingual por detrás de las papilas caliciformes, ya que pertenece a la raíz o porción faríngea de la lengua.

Una vez formado el piso o suelo de la boca a expensas principalmente de la cara interna del proceso mandibular (que también contribuye al desarrollo de la porción libre o bucal del órgano lingual), la lengua desciende, conjuntamente con el maxilar in-

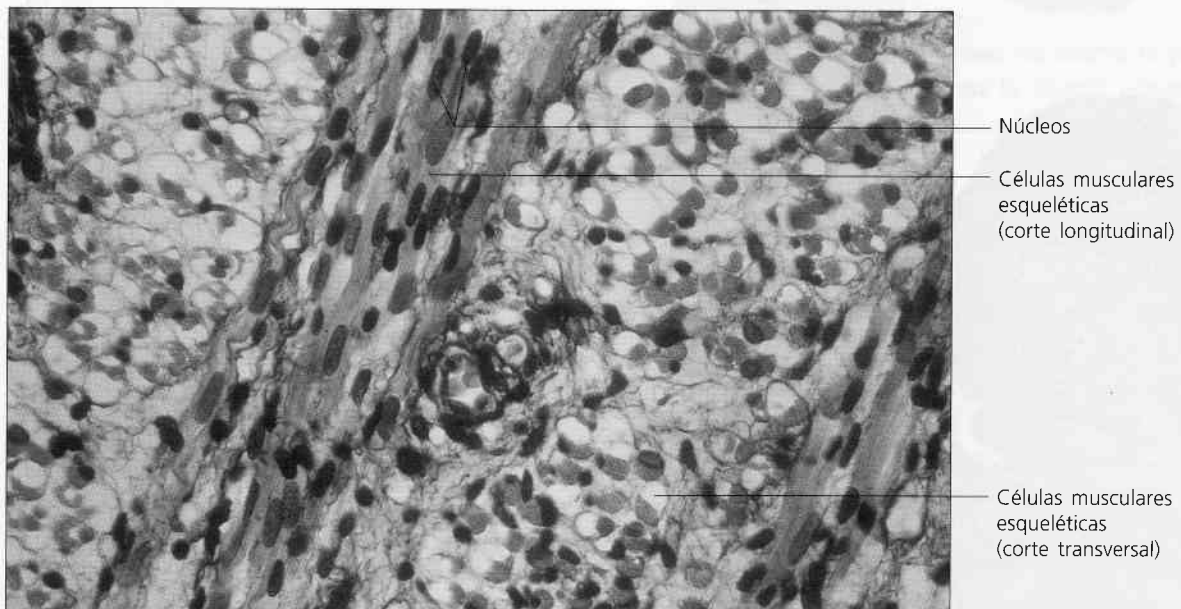


Figura 27. Detalle del músculo estriado embrionario del cuerpo de la lengua. Metenamina de plata, x 250. (Cortesía de la Dra. M. E. Samar.)

ferior, y transforma la cavidad bucal de virtual en real a las nueve semanas. Esto facilita que los procesos palatinos laterales del paladar secundario, como ya indicamos previamente se horizontalicen y se fusionen entre sí (figs. 20 y 21).

2.3. Formación de los labios y mejillas

Al finalizar la sexta semana los rebordes de los futuros maxilares superior e inferior son formaciones macizas, que no muestran subdivisión en labios y encías. La separación del labio de su respectiva mucosa gingival se produce por una gruesa franja de epitelio llamada *lámina labial* o *lámina vestibular*, que se desarrolla próxima a la *lámina dental*. Casi simultáneamente con ella la *lámina labial* se invagina en el mesénquima siguiendo el contorno de los maxilares. La desintegración progresiva de las células centrales del epitelio de esta *lámina* (por falta de nutrición), lo divide y hace posible la aparición del labio. De esta manera, los labios quedan separados de la mucosa que tapiza los rebordes alveolares y se forma el *vestíbulo bucal*. En la línea media esta separación no es tan profunda y da lugar a la formación del *frenillo labial*.

En la formación del labio inferior intervienen sólo los procesos mandibulares, mientras que en el labio superior su porción media o *filtrum* se origina a expensas de los procesos nasales medios, y sus porciones laterales a expensas de los procesos maxilares.

Para algunos autores los procesos nasales medios que forman el *filtrum* participan únicamente en la formación del revestimiento superficial del labio, mientras que su zona interna deriva de los procesos mandibulares. El tejido muscular que da lugar al músculo orbicular de los labios se forma del mesénquima del segundo arco branquial, por lo que su innervación depende del facial (VII par).

Sin embargo, otros investigadores postulan que los procesos maxilares al crecer sobrepasan a los procesos nasales medios, para fusionarse en la línea media. Esta hipótesis está sustentada en que la innervación del labio superior provendría totalmente de la rama maxilar (V par), que a su vez inerva los procesos maxilares, en cambio el proceso frontonasal está innervado por la rama oftálmica (V par).

Las mejillas se forman por la fusión lateral y superficial de los procesos maxilares y mandibulares.

Los músculos de las mejillas (carrillos) derivan del mesénquima del II arco branquial y están innervados por el nervio facial (VII par).

La figura 28 ofrece una visión en conjunto de las diferentes estructuras embrionarias del macizo bucomaxilofacial, en relación con la semana embrionaria en que tuvo lugar su formación.

3. DESARROLLO DE LOS TEJIDOS DUROS

Al finalizar el período embrionario (10 a 12 semanas) cuando la conformación y organización de los tejidos blandos se encuentra muy avanzada comienza el mecanismo de formación y mineralización de los tejidos duros.

La formación de los huesos involucra dos procesos muy complejos que tienen lugar casi en forma simultánea: a) la histogénesis del *tejido óseo* y b) el desarrollo del *hueso como órgano* por un mecanismo de osificación.

La histogénesis del tejido óseo se inicia a partir de células osteoprogenitoras, derivadas de células mesenquimáticas, que al ser estimuladas por distintos factores, entre ellos la proteína morfogenética ósea (BMP), se transforman en osteoblastos. Estas células comienzan a sintetizar la matriz ósea que conformará las trabéculas osteoides en las que luego se depositarán las sales minerales óseas. El mecanismo de osificación se realiza por sustitución o remoción del tejido conectivo por otro nuevo tejido, el tejido óseo que conduce a la formación de los huesos.

3.1. Formación de los huesos

Existen dos tipos de osificación:

a) **Intramembranosa:** se realiza a expensas del mesénquima. Los centros de osificación se caracterizan por poseer abundantes capilares, fibras colágenas y osteoblastos que elaboran sustancia osteoide, que se dispone formando trabéculas que constituyen una red tridimensional esponjosa. En los espacios intertrabeculares el mesénquima se transforma en médula ósea. El tejido mesenquimatoso circundante externo a las zonas osificadas se diferencia en periostio, estructura a partir de la cual se origina las nuevas trabéculas. A este tejido, tejido óseo primario no laminar, lo sustituye después del nacimiento un tejido óseo secundario laminar. En las zonas periféricas del hueso el tejido óseo se dispone como

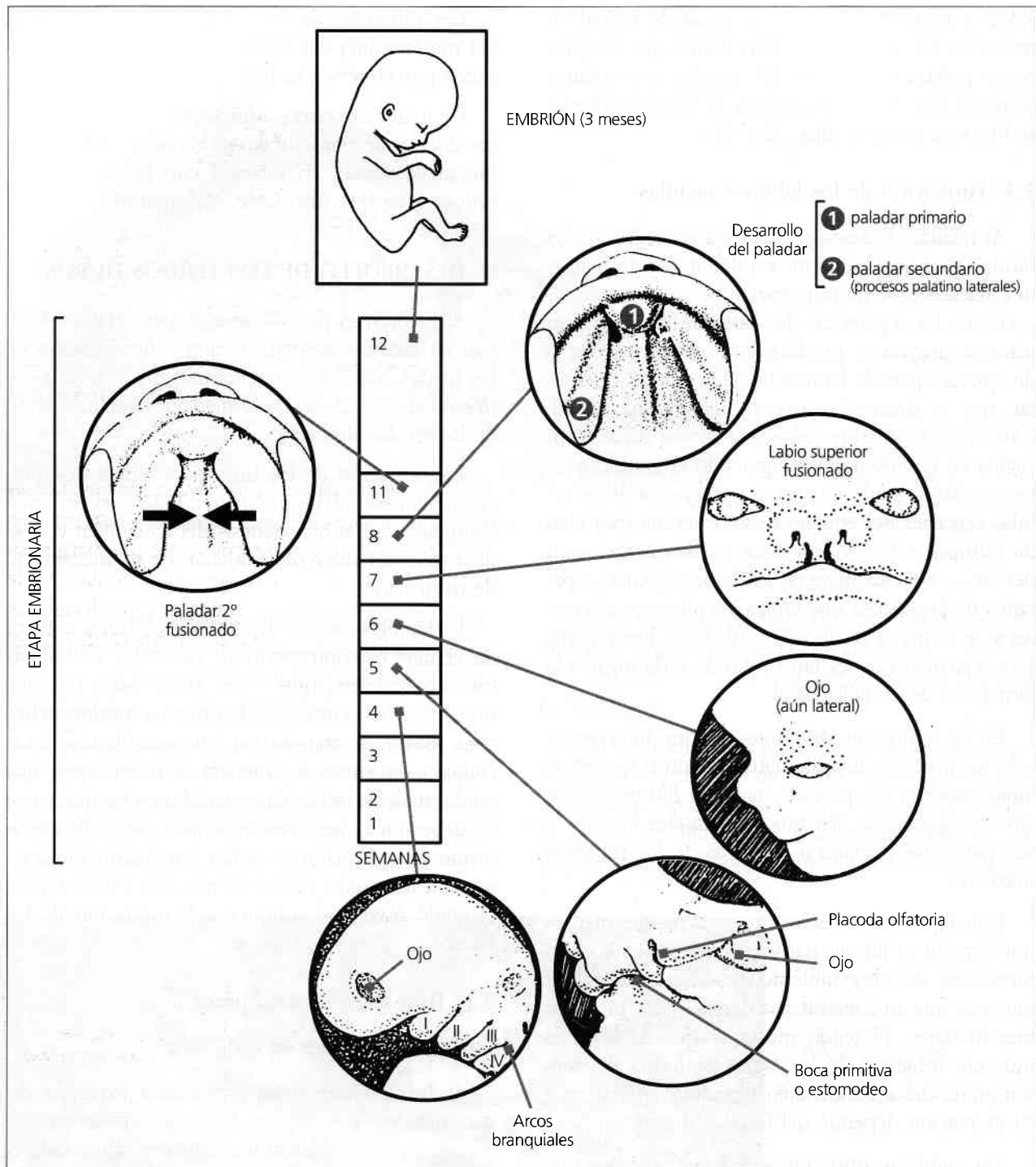


Figura 28. Diagrama que muestra de forma integral las estructuras faciales y bucales con su correspondiente origen cronológico. (Modificado de Avery.)

tejido compacto formando las tablas externa e interna. En la zona intermedia el tejido óseo es de variedad esponjosa y se denomina diploe o aerolar. Esta osificación es típica de los huesos planos.

Ejemplos: bóveda o calota craneal y Maxilar Superior.

b) **Endocondral o molde cartilaginoso:** el molde de cartílago hialino es el que guía la formación ósea por remoción del cartílago, quien experimenta numerosos cambios histológicos previos: proliferación e hipertrofia celular, calcificación de la matriz cartilaginosa, erosión (invasión vascular), for-

mación de tejido osteoide y posterior mineralización.

Ejemplo: huesos de la base del cráneo: condrocráneo o rama del maxilar inferior.

El tipo de osificación está estrechamente relacionado con la futura función del hueso. Así, en las zonas de crecimiento expuestas a tensiones, el mecanismo de osificación es intramembranoso. El hueso tolera mejor la tensión pues crece sólo por aposición. En cambio, donde existen presiones la osificación es endocondral. El cartílago por ser rígido y flexible soporta mejor la presión y el crecimiento es de tipo aposicional e intersticial (ver textos de «Histología» para mayor información).

3.2. Huesos del neurocráneo y viscerocráneo

La cabeza presenta un desarrollo muy complejo y sus huesos tienen un origen intramembranoso o endocondral (figs. 29 y 30). Para su estudio se divide en dos regiones: el neurocráneo y el viscerocráneo.

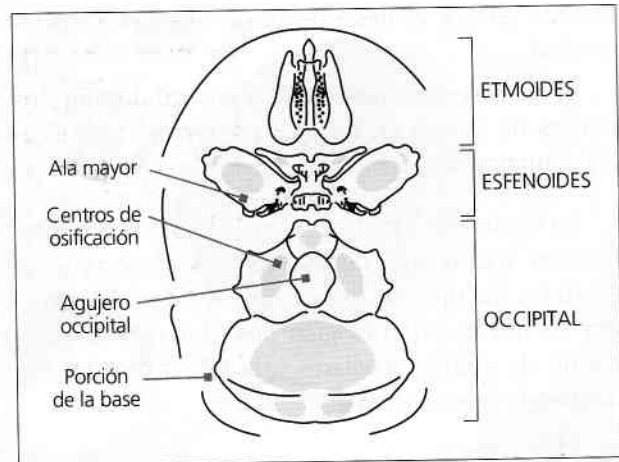


Figura 29. Corte de la base cartilaginosa del condocráneo (feto de 12 semanas).

a) El neurocráneo: está constituido por la caja ósea o calota y envuelve y protege al sistema nervioso central. En el neurocráneo se pueden considerar a su vez dos porciones: 1) la bóveda craneal (calota) llamada también osteocráneo o desmocráneo (calota) llamada también osteocráneo o desmocráneo y 2) la base del cráneo o condocráneo, deno-

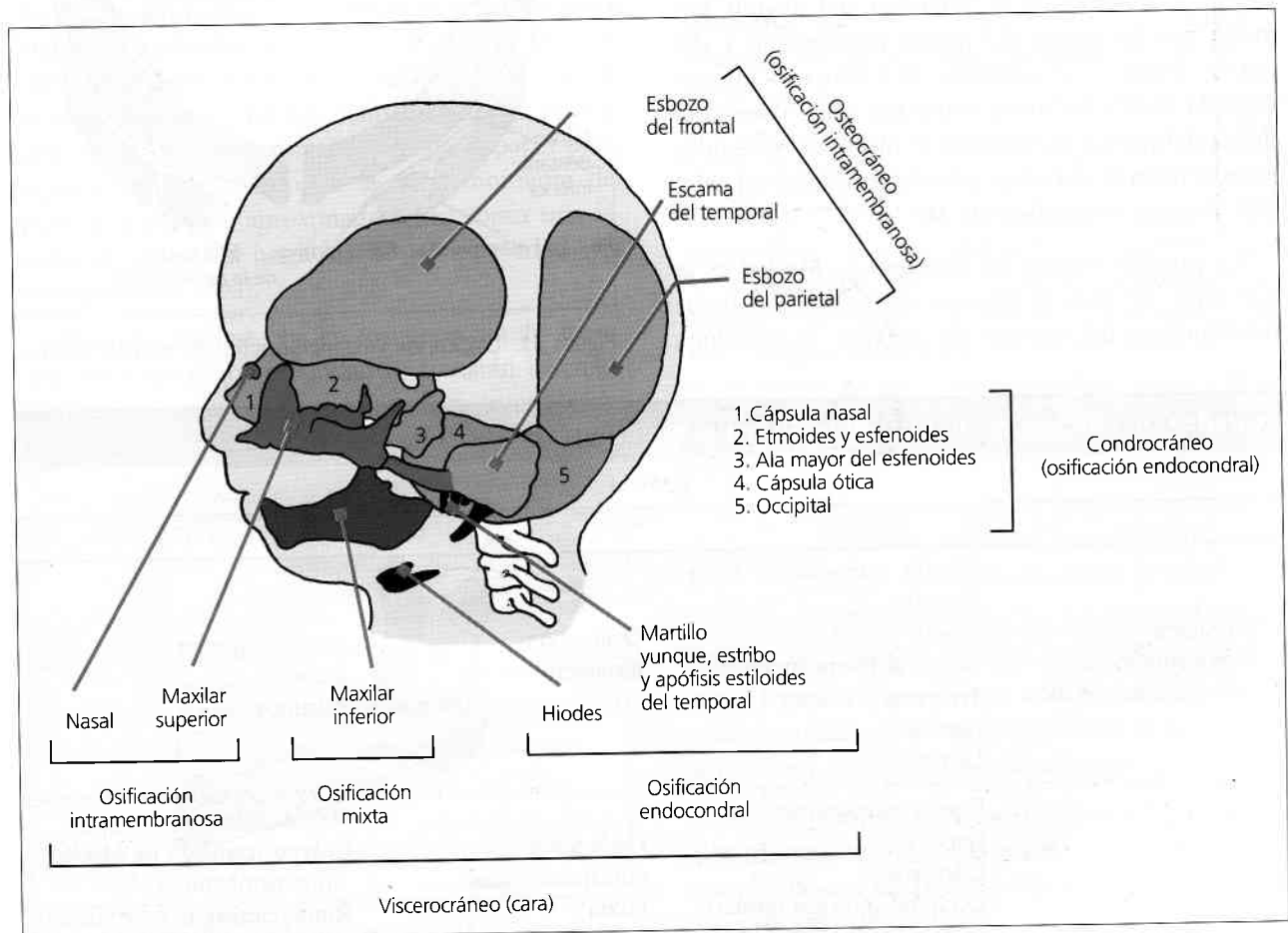


Figura 30. Cráneo y cara de feto de 20 semanas, se indica el tipo de osificación.

minada así por el mecanismo de osificación endocondral.

b) El **viscerocráneo**: está constituido por los huesos de la cara en los que predomina la osificación intramembranosa.

En el cuadro 5 podemos ver los huesos que pertenecen a cada una de las regiones anteriormente citadas y su tipo de osificación. A continuación y por su interés odontológico describiremos la osificación de ambos maxilares y la formación del denominado hueso alveolar.

3.2.1. Osificación del maxilar inferior

El maxilar inferior ofrece un mecanismo de osificación llamado **yuxtaparacondral** en el que el cartílago de Meckel, denominado cartílago primario, sirve como guía o sostén pero no participa. La osificación se efectúa en forma de una estructura paralela y ubicada al lado del cartílago, de ahí su nombre (yuxta = al lado; para = paralelo; condro = cartílago). El inicio de la formación del tejido óseo se produce a las seis o siete semanas aproximadamente. Comienza en la vecindad del ángulo formado por las ramas del nervio mentoniano y del nervio incisivo, al separarse del dentario inferior (figs. 31 y 32). Se inicia como un anillo óseo alrededor del nervio mentoniano y, luego las trabéculas se extienden hacia atrás y hacia adelante, en relación externa al cartílago de Meckel.

La porción ventral del cartílago de Meckel es la que sirve de guía al proceso de osificación intramembranosa del cuerpo del maxilar. Recordemos

que el sector distal del cartílago es el encargado de formar los dos huesecillos del oído medio: martillo y yunque y su porción intermedia el ligamento esfeno-maxilar. El resto del cartílago involuciona, salvo una pequeña parte a la altura de la zona incisal. Para ciertos autores conforma el cartílago sinfisial secundario. El hueso embrionario del cuerpo del maxilar, tiene el aspecto de un canal abierto hacia arriba, donde se alojan el paquete vasculo-nervioso y los gérmenes dentarios en desarrollo. Simultáneamente al avanzar la osificación la porción del cartílago de Meckel que guía este mecanismo, involuciona excepto a nivel de la sínfisis mentoniana. La formación del cuerpo de la mandíbula finaliza en la región donde el paquete vasculo-nervioso se desvía, en forma manifiesta hacia arriba. A las doce semanas aparecen en el mesénquima otros centros de cartílago independientes del cartílago de Meckel, y que

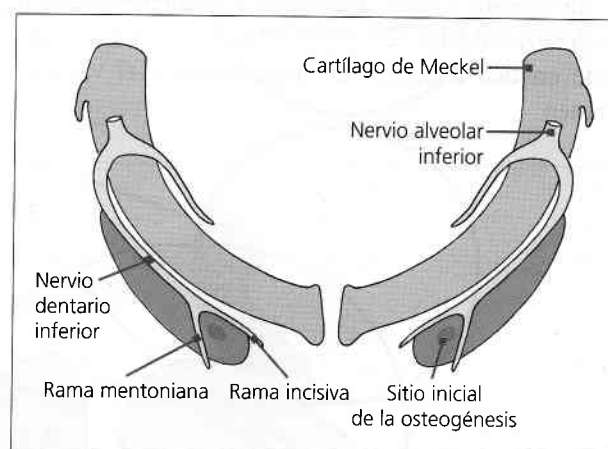


Figura 31. Osificación yuxtaparacondral del maxilar inferior.

Cuadro 5. Diferentes mecanismos de osificación.			
CABEZA			
CRÁNEO		CARA	
Osificación intramembranosa (mesénquima cefálico)	Bóveda: osteocráneo	Osificación intramembranosa (mesénquima branquial)	Maxilar superior
	Frontal		Malar
	Parietal		Palatinos
	Occipital (parte superior)		
	Temporal (escama)		
Osificación endocondral	Nasales	Osificación yuxtaparacondral mixta	Maxilar inferior
	Lacrimales		Cuerpo (cartílago de Meckel) intramembranosa
	Base: condrocráneo		Rama (cartílagos secundarios) endocondral
	Etmoides		
	Esfenoides		
	Occipital (porción basilar)		
	Temporal (mastoideo, petrosa)		

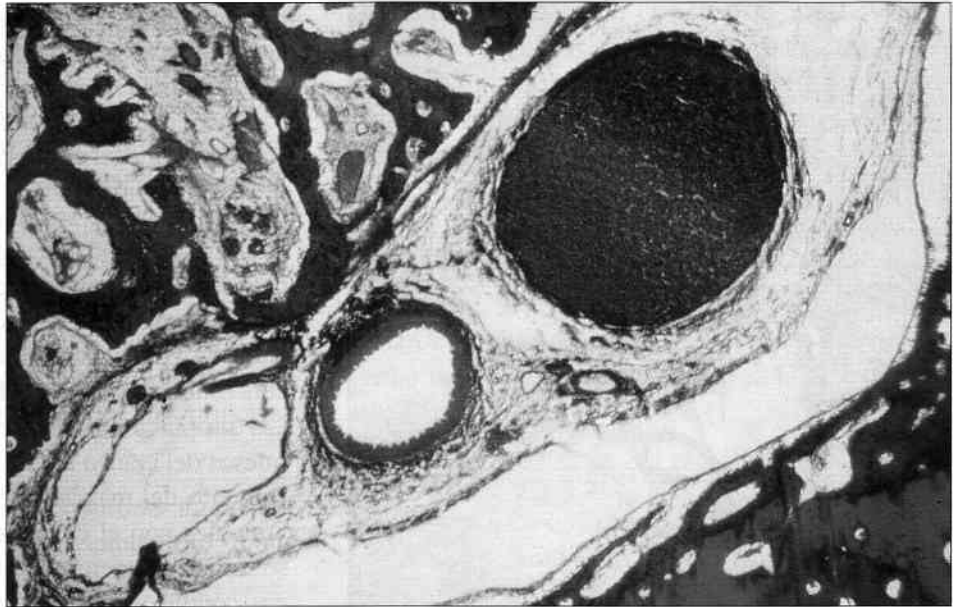


Figura 32. Paquete vasculonervioso del nervio dentario inferior del cuerpo de la mandíbula en osificación. Tricromico, x 100.

juegan un papel importante en la osificación endocondral de la rama montante del maxilar.

La osificación es, por tanto, mixta porque además de ser intramembranosa intervienen los cartílagos secundarios (fig. 33). Existen tres centros cartilaginosos secundarios: el coronoideo, el incisivo (sinfisial o mentoniano) y el condíleo. Existiría, asimismo, un cuarto cartílago llamado angular. El condíleo es el de mayor tamaño y juega el papel principal en el crecimiento de la rama montante del maxilar, y persiste aproximadamente como una lámina muy delgada hasta los 20 años de edad (ver histogénesis CATM).

Merece señalarse que en los sitios donde aparecen estos cartílagos secundarios, tomarán inserciones los músculos masticadores. Esta interrelación «músculo-nervio y tejido óseo» es considerada como

una función inductora (matriz funcional), donde cada una de estas estructuras estimula el desarrollo de sus tejidos adyacentes. Experimentalmente «in vitro» se ha demostrado que el tejido óseo se desarrolla de manera amorfa y para que adquiriera su arquitectura correcta, se necesita la presencia y la implantación de las fibras musculares en él.

Algunos autores señalan, además, la importancia de la lámina dental y, sugieren que la misma, junto con el cartílago de Meckel, coordinarían el proceso de osificación en el cuerpo mandibular (fig. 34). Para otros autores el mesénquima es el que posee el potencial genético, para provocar las inducciones que regulan la morfogénesis dentaria y los tejidos anexos. Los gérmenes dentarios estimulan por su parte el desarrollo de las apófisis alveolares óseas (procesos alveolares), que luego se incorporan al cuerpo del maxilar (fig. 33).

Los cartílagos coronoideo y angular desaparecen en el feto a término, mientras que el incisivo o sinfisial se mantiene hasta los dos años de edad.

Durante la vida fetal las dos mitades del maxilar inferior están unidas por una sínfisis fibro cartilaginosa, llamada sincondrosis; con posterioridad en la vida postnatal, este tejido existente a nivel de la unión será reemplazado gradualmente por hueso.

En la mandíbula, en consecuencia, existen los dos mecanismos de osificación, en el cuerpo intramembranosa y en la rama montante endoncondral. Un esquema de la osificación del maxilar inferior se representa en el cuadro 6.

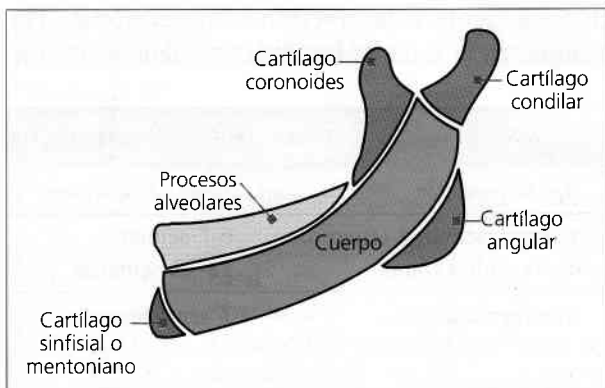


Figura 33. Diagrama de las distintas unidades cartilaginosas que componen la mandíbula.

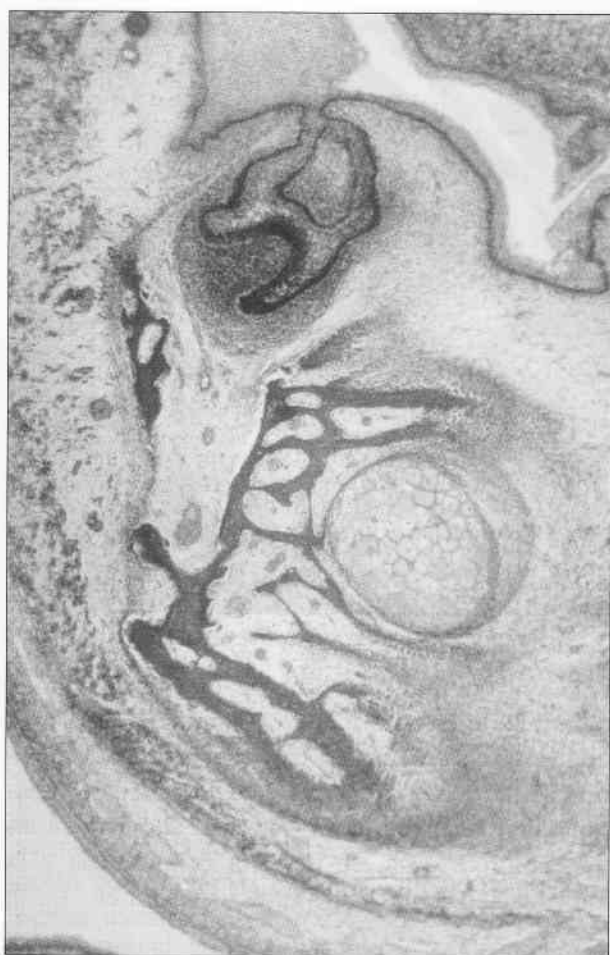

Figura 34. Interrelación del cartílago de Meckel, lámina dental y el proceso de osificación mandibular. HE, x 40. (Cortesía Dr. J. A. Mérida.)

El crecimiento del maxilar inferior hacia abajo y adelante se desarrolla a expensas del cartílago condilar, en sentido vertical por la formación de los rebordes o apófisis alveolares. En sentido anteroposterior el crecimiento se produce por aposición en el borde posterior de la rama y por reabsorción en el borde anterior de la misma. En la cara lingual del maxilar (región incisal) comienza la reabsorción después

de las 16 semanas, lo que contribuye al crecimiento hacia delante de esta región del cuerpo mandibular.

El mecanismo de osificación en los maxilares es muy temprano. Como ya se ha indicado se inicia a las seis-siete semanas y se conforma totalmente alrededor de las 13 semanas (período embrionario). A los siete meses comienza ya el proceso de la remodelación ósea (período fetal). El crecimiento postnatal de los maxilares, especialmente a partir de los dos años de edad, se realiza de forma acelerada como consecuencia de la actividad funcional masticatoria. Las proporciones se equiparan en tamaño con los huesos del cráneo alrededor de los siete años. El crecimiento del maxilar inferior esta en íntima relación armónica con el crecimiento del maxilar superior, y se realiza a expensas de tres regiones: de los cartílagos condíleos (derecho e izquierdo), de las ramas y del periostio sinfisario. En el transcurso del desarrollo los cambios morfológicos y funcionales de los huesos maxilares es muy dinámico ya que deben adaptarse al ritmo del crecimiento de todo el macizo craneofacial con la edad. Se ha destacado que el tejido óseo del maxilar inferior es sumamente activo, ya que presenta un metabolismo muy intenso que le permite realizar aproximadamente cinco recambios en todos sus componentes orgánico-minerales a lo largo de la vida. Por ello se lo considera como el tejido de mayor bioplasticidad del organismo.

En la niñez y en la adolescencia el remodelado de crecimiento es muy acelerado, lo que involucra la formación de un hueso muy vascularizado debido a las rápidas velocidades en su depósito, posteriormente este hueso es reemplazado lentamente por otro menos vascular o hueso maduro. Estas modificaciones implican cambios tanto en la arquitectura de las corticales como en las trabéculas del hueso esponjoso, para adaptarse a los requerimientos funcionales frente a las presiones masticatorias. Por ejemplo en la zona de los molares inferiores las tra-

Cuadro 6. Osificación de los maxilares.

Hueso	Punto de osificación	Tipo de osificación	Tiempo de aparición
Max. inferior	Mentoniano y centros cartilaginosos (condilar, coronoideo, angular)	Yuxtaparacondral (cuerpo), endocondral (rama)	6-7 semanas 12-13 semanas
Max. superior	Premaxilar (anterior) Posmaxilar (posterior) Interincisivo Palatino anterior Palatino posterior	Intramembranosa	7 semanas

béculas óseas se orientan horizontalmente, mientras que a nivel de los caninos se disponen verticalmente. En las corticales se producen espesamientos (o refuerzos) de tejido óseo en sitios específicos, conocidos como **sistemas trayectoriales**. Este sistema está constituido por columnas y arcos de diferente distribución en ambos maxilares (ver cuadro 7). Se denominan columnas cuando tienen orientación vertical y vigas o arcos cuando son horizontales.

En general el crecimiento se produce según los diferentes autores por la participación de distintos mecanismos que se han agrupado en tres principales corrientes:

- Los que consideran a las suturas interóseas como factores importantes del crecimiento o dominancia sutural.
- Los que adjudican a los cartílagos remanentes de la base del cráneo y de la cara como los responsables del crecimiento (cartílago tabique nasal, preesfenoidal, esfenocipital y condilar)
- Los que sostienen que la actividad funcional es el principal motor del crecimiento.

3.2.2. Osificación del maxilar superior

Al terminar la sexta semana comienza la osificación del maxilar superior a partir de dos puntos de osificación situados por fuera del cartílago nasal. Uno a nivel anterior, denominado **premaxilar** y otro posterior denominado **postmaxilar** (fig. 35). La zona anterior está limitada hacia atrás por el conducto palatino anterior y lateralmente por dos líneas que parten de este punto hacia la zona distal de los incisivos laterales.

A partir del centro de osificación premaxilar rápidamente se forman trabéculas que se dirigen en

tres direcciones: 1) hacia arriba para formar la parte anterior de la apófisis ascendente, 2) hacia adelante en dirección hacia la espina nasal anterior y 3) en dirección a la zona de las apófisis alveolares incisivas (dependiente del desarrollo dentario).

Del centro postmaxilar las espículas óseas siguen cuatro rutas o sentidos diferentes: 1) hacia arriba para formar la parte posterior de la apófisis ascendente, 2) hacia el piso de la órbita, 3) hacia la zona de la apófisis malar y 4) hacia la porción alveolar posterior (desde mesial de caninos hasta molares).

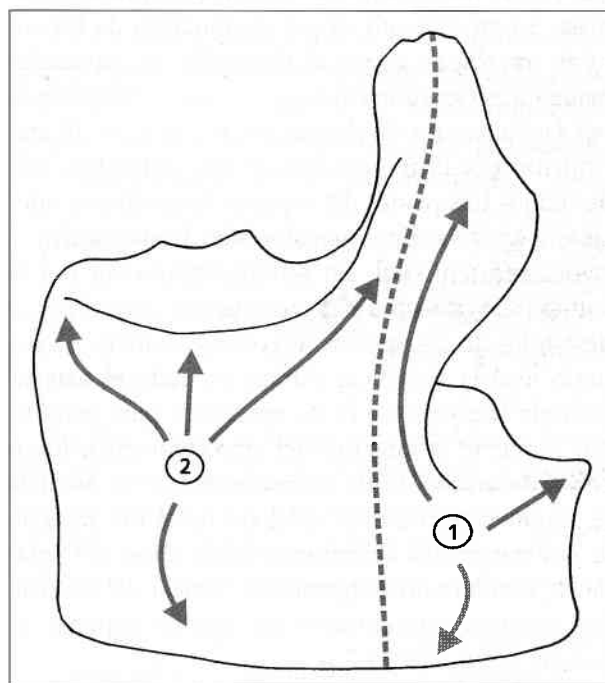


Figura 35. Formación del maxilar superior (porción externa): se señalan los dos centros primarios de osificación pre y postnatal (1 y 2); las flechas indican la dirección que siguen las trabéculas.

Cuadro 7. Sistemas trayectoriales en los maxilares.

Maxilar inferior		Maxilar superior	
Columnas	Mentoniana Coronoidea Condilar	Columnas	Frontonasal-canino Cigomática Pterigoidea Vomeriana
Arcos	Basal Alveolar Líneas oblicuas interna y externas Arco condilar	Arcos	Supra e infraorbitario Supra e infranasal Arco cigomático Palatino Alveolar Pterigoideo

El conjunto de todas estas trabéculas forman la parte ósea externa del maxilar (fig. 35).

La osificación interna o profunda, se inicia posteriormente. En este caso las trabéculas avanzan por dentro de las crestas palatinas. Alrededor de las 12 semanas los procesos palatinos laterales se fusionan con el paladar primario hacia adelante y con el tabique nasal hacia arriba para originar el paladar duro. Un esquema de la osificación del maxilar superior con sus puntos de osificación primario y secundario se representa en el cuadro 6.

La formación ósea en el maxilar superior se realiza por el mecanismo de osificación intramembranosa. Su crecimiento es por dominancia de las suturas interóseas y por el desarrollo de cavidades neumáticas (senos maxilares y frontales) influenciado por las funciones de respiración y digestión. El crecimiento por el mecanismo de tipo sutural se realiza en los tres planos del espacio: hacia abajo y adelante por las suturas maxilomalar, frontomaxilar y cigomática temporal. En sentido transversal por la sutura mediopalatina y el crecimiento vertical por el desarrollo de las apófisis alveolares. Durante el período fetal la superficie externa de todo el maxilar incluido la premaxila es de aposición, para permitir que aumente la longitud del arco cigomático junto con el desarrollo de los gérmenes dentarios. Además se produce reabsorción del lado nasal del paladar, lo que genera un crecimiento hacia abajo del paladar y por ende un alargamiento vertical del maxilar. Los sistemas trayectoriales del maxilar superior se indican en el cuadro 7.

3.2.3. Formación del hueso alveolar

Al finalizar el segundo mes del período embrionario (octava semana) tanto el maxilar superior como el inferior contienen los gérmenes dentarios en desarrollo, rodeados parcialmente por las criptas óseas en formación.

Los gérmenes dentarios estimulan la formación de los alvéolos (cavidades cónicas destinadas a alojar la o las raíces de los elementos dentarios) a medida que estos pasan de la etapa pre-eruptiva a la eruptiva pre-funcional. Con la formación radicular se conforman los tabiques óseos y de esta manera se incorporan gradualmente los alvéolos a los cuerpos óseos de los maxilares superior e inferior respectivamente.

El hueso alveolar que se forma alrededor del germen dentario crece y se desarrolla, por tanto, con

la erupción. Durante su formación, el hueso alveolar crece alrededor del diente y luego se une a la porción basal de los maxilares.

Es importante destacar que la remodelación por el crecimiento en el hueso alveolar está íntimamente asociada con el crecimiento general de los huesos y con las funciones de los tejidos blandos que lo rodean.

Con la edad se produce un aumento en la densidad de las trabéculas por osteoesclerosis, pero también se puede producir una disminución en la densidad de las trabéculas por osteoporosis, siendo más frecuente en la mujer que en el hombre por la privación hormonal en la menopausia (ver capítulo 12).

4. EVOLUCIÓN DEL MACIZO CRANEOFACIAL

El crecimiento, que conduce al aumento de las dimensiones de la masa corporal, es la característica más sobresaliente del desarrollo. Es un cambio cuantitativo por lo que puede ser medido en función de centímetro por año o de gramo por día. El crecimiento es armónico pero no uniforme, ya que las estructuras poseen distintas velocidades o picos de crecimiento. En la velocidad influye la edad y el sexo, el ritmo es mayor en la primera infancia y en la adolescencia, donde el pico se denomina de crecimiento puberal. En la mujer los huesos se osifican antes que en el hombre porque la velocidad está aumentada. En el varón en cambio, presenta un mayor crecimiento y por más tiempo, debido a la menor influencia hormonal. El crecimiento trae aparejado un cambio en las formas, en la complejidad y estructura. Como, por ejemplo, el crecimiento de los maxilares involucra: aposición, reabsorción selectiva (remodelación que conduce a cambios en la forma) y desplazamiento o traslación ósea en la posición del hueso lo que conduce al agrandamiento del mismo. En el desarrollo postnatal el crecimiento puede realizarse por dos mecanismos: a) dominancia sutural y b) a expensas de cartílago o sincondrosis. El crecimiento de tipo sutural de los huesos del cráneo (especialmente temporales y parietales) y de la cara (maxilares), genera durante este mecanismo pequeños movimientos en todo el macizo craneofacial. Esta nueva información ha cambiado el concepto de que la mandíbula era el único hueso móvil de la cabeza. Esto nos permite comprender que los dientes no son los responsables directos de los cambios de

oclusión, sino que los movimientos suturales son los que provocan el cambio de posición de las arcadas dentarias y de la CATM.

El desarrollo y el crecimiento no pueden estudiarse aisladamente ya que representan en conjunto una diversidad y continuidad de cambios a través de la vida. Durante ambos procesos los individuos pasan por diferentes etapas lo cual implica además un grado creciente de maduración. Se entiende por maduración: cuando un tejido u órgano por cambios cualitativos por la edad, ha alcanzado su mayor grado de perfeccionamiento funcional. Si bien cada individuo se caracteriza por tener su propio ritmo de desarrollo y crecimiento (regulado por factores tanto hereditarios como ambientales: nutrición, enfermedades, clima, etc.), sin embargo existen tablas que permiten valorar si se encuentran dentro de los patrones de normalidad. Por ejemplo, mediante el estudio radiográfico metacarpal (crecimiento y maduración de los huesos de la mano) se puede determinar el grado de crecimiento o maduración esquelética acorde la edad. La calcificación del hueso sesamoideo carpal está en relación con el pico de crecimiento puberal, indicador indispensable para la valoración del crecimiento en los tratamientos de ortodoncia u ortopedia. Se describe que el crecimiento mandibular en general coincide con el aumento de estatura, y con períodos de brotes o picos similares en su velocidad. Además se conoce que los cambios en la forma y tamaño de los huesos craneofaciales se continúan más allá de los 17 años.

En lo que se refiere al crecimiento y la evolución concreta del macizo craneofacial describiremos, a continuación, los hechos y las interpretaciones más significativas.

Al nacimiento, la porción craneal está más desarrollada que la cara, la pequeñez facial es resultado de que tanto el maxilar superior como el inferior están poco desarrollados. Su crecimiento se hace visible en la vida postnatal.

El cráneo del recién nacido presenta las siguientes características:

a) La bóveda u osteocráneo: está constituida por piezas óseas rudimentarias maleables, unidas por tejido conectivo fibroso representado por las suturas y fontanelas. Las suturas y fontanelas permiten el crecimiento posterior de los huesos del cráneo.

b) La base o condocráneo: está constituida por piezas óseas (cuadro 4) unidas por restos de cartílagos, los cuales hacen posible su crecimiento. Dicho crecimiento se realiza a expensas de las sincondrosis occipitales, esfenopetrose y petrooccipital.

Histológicamente, el tejido óseo fetal (hueso primario o inmaduro) es de tipo no laminar muy vascularizado y con trabéculas muy delgadas. Su crecimiento por aposición perióstica es relativamente rápido (fig. 36 A y B).

En el niño y en el adulto, el tejido óseo es de tipo laminar (hueso secundario o haversiano) y presenta una vascularización escasa comparada con el hueso primario. El crecimiento es lento y se realiza principalmente por el mecanismo de remodelación ósea.

En el recién nacido la cara está poco desarrollada con respecto a la porción craneal, es más ancha que alta y poco profunda. Los ojos son grandes y separados por falta del puente nasal, la nariz, en cambio, es poco pronunciada, pequeña y respingada.

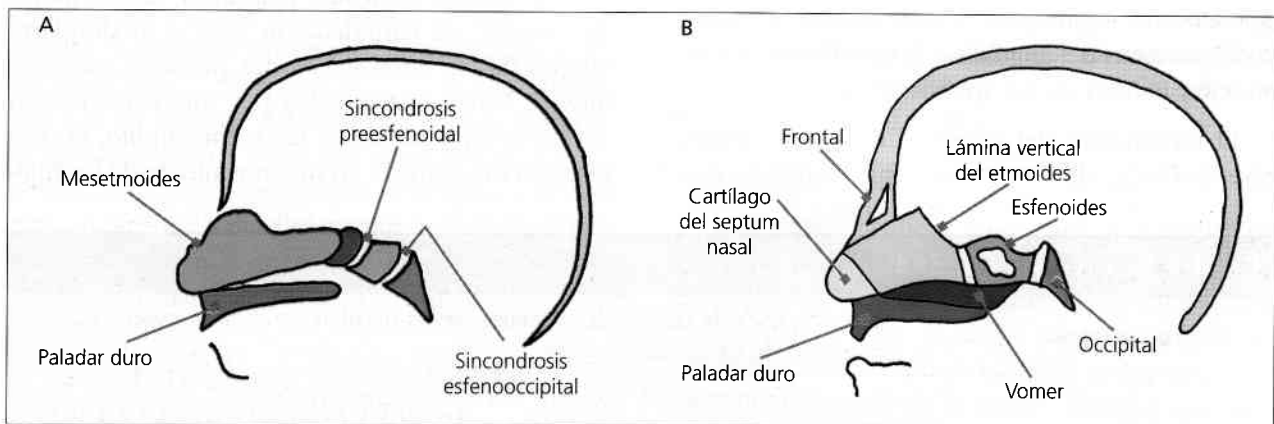


Figura 36. A. Cabeza de recién nacido. El crecimiento se realiza a expensas de las sincondrosis (porción cartilaginosa). B. Cabeza de adulto. Las sindocondrosis se transforman en sinostosis.

La boca es pequeña y las mejillas voluminosas. El mentón hipodesarrollado, se halla en un plano posterior con respecto al maxilar superior.

El maxilar superior tiene poca altura con escasa distancia entre el piso o suelo de la órbita y la bóveda palatina. La apófisis alveolar en desarrollo aloja los gérmenes dentarios en evolución.

Los senos maxilares sólo miden en el recién nacido entre 3 a 4 mm. Los senos frontales y esfenoidales aún no se han desarrollado. En conjunto los senos paranasales alcanzan sus verdaderas dimensiones en la pubertad y muy en especial los senos maxilares, cuando se produce toda la erupción de los dientes permanentes. El crecimiento de los senos (cavidades llenas de aire) es importante para determinar la forma definitiva de la cara y también actúan como cajas de resonancia en la función fonética.

La mandíbula es de ramas montantes cortas y anchas con un ángulo o gonion muy obtuso y las apófisis coronoides en posición más elevada que el cóndilo. Anatómicamente el agujero mentoniano se encuentra cerca de la porción basal; aquí el borde alveolar es muy escaso y contiene los gérmenes dentarios en distintas etapas del desarrollo embrionario.

A los seis meses de vida postnatal, al erupcionar los incisivos primarios, ambos maxilares, superior e inferior, se encuentran en el mismo plano frontal.

El desarrollo del maxilar inferior se ve estimulado por la acción que ejercen los tejidos blandos durante la succión (lactancia), en los que predominan los movimientos hacia abajo y hacia adelante. En la segunda infancia la cara aumenta aceleradamente de tamaño a expensas del desarrollo de las fosas nasales, senos maxilares y la erupción dentaria. Esta última trae apareada el aumento progresivo del diámetro sagital y vertical de la cara, así como la disminución del ángulo de la mandíbula y la disposición oblicua de las apófisis pterigoides.

El crecimiento del cráneo y de la cara constituye, por todo ello, un proceso muy complejo que,

según Gardner, se realiza por la acción combinada de cuatro fenómenos biológicos diferentes:

1º. La sustitución del cartílago por el hueso. Dicha sustitución se inicia en el período fetal y continúa en la vida postnatal a nivel de la unión esfenoccipital y pre-esfenoidal (huesos de la base del cráneo). En el cartílago del tabique nasal la sustitución se lleva a cabo hasta los siete años y en el cartílago condilar hasta los 20.

2º. El crecimiento a nivel de las suturas. Dicho crecimiento se produce en los huesos de la bóveda craneal y en la parte superior de la cara, desde la vida fetal hasta los siete años aproximadamente.

3º. La aposición ósea periférica asociada a la resorción interna. Dicho proceso de remodelado óseo ocurre en la cara durante la segunda infancia y la adolescencia (entre los siete y veintiún años de edad). En los huesos de la cara, los senos maxilares y la cavidad nasal, este mecanismo es uno de los máximos responsables del crecimiento en ancho de la parte facial. El ritmo del crecimiento se mantiene hasta los veinte o veintiún años de edad.

4º. La erupción dentaria. Este proceso conlleva a un aumento progresivo del diámetro sagital y vertical de la cara. Disminuye el ángulo de la mandíbula y la oblicuidad de la apófisis pterigoides del maxilar superior.

En síntesis, el crecimiento (o aumento de dimensión) de la cara se realiza en los tres sentidos del espacio influenciado por los diferentes mecanismos biológicos (cuadro 8).

Para Enlow existen tres procesos esenciales que conducen al crecimiento y al desarrollo de los diversos huesos craneales y faciales: 1) aumento de tamaño; 2) remodelación ósea y 3) desplazamiento de los huesos. Los dos primeros mecanismos se hallan relacionados por una combinación de resorción y aposición ósea. En cambio, el desplazamiento consiste en un movimiento de los huesos.

Cuadro 8. Crecimiento de la cara.

Transversal (ancho)	Aposición ósea de las paredes laterales de los maxilares y apófisis cigomática Expansión de cavidades sinusales
Vertical (alto)	Crecimiento frontonasal, procesos alveolares y condileo Función respiratoria, erupción dentaria
Profundidad (anteroposterior)	Aposición ósea a nivel del borde posterior de la rama mandibular y tuberosidad

sos que aleja uno de otro a nivel de sus uniones articulares.

Estos conceptos sobre la evolución y el crecimiento del macizo craneofacial coinciden, en parte con los sustentados por Baume el cual postula que las estructuras cartilaginosas que perduran en la base del cráneo o sea a nivel de las sincondrosis (esfeno-occipital y pre-esfenoidal) son las que favorecen el crecimiento en sentido anteroposterior. El crecimiento de la parte superior de la cara se realiza en dos planos: uno profundo producido por el cartílago del tabique nasal y otro superficial a expensas de los huesos de osificación intramembranosa. El potencial generador primario del crecimiento estaría contenido en los tejidos blandos que los rodean. Algunos autores denominan **matrices funcionales** a la acción de las fuerzas que provienen de los tejidos blandos y que influyen sobre el desarrollo y la morfología del hueso. Las fuerzas artificiales ortodóncicas constituyen también una matriz funcional, pues ejercen una acción directa sobre el crecimiento óseo.

El crecimiento craneal y facial se realiza en las tres dimensiones, es armónico y proporcional pero no uniforme.

En dicho crecimiento craneal y facial se producen dos tipos de movimientos fundamentales: el **corrimiento cortical** en el que el movimiento se debe al remodelado con aposición en lado cortical y resorción del lado opuesto y el **desplazamiento** en el que el movimiento de un hueso respecto a otro, se debe a la fuerza expansiva que ejercen todos los tejidos blandos que lo rodean.

El crecimiento craneofacial regulado por factores hereditarios (rasgos faciales comunes que se transmiten en distintos miembros de una familia, diferencias étnicas y raciales) y los factores ambientales que pueden modificar el patrón total de este crecimiento, ha dado lugar a diferentes biotipos faciales asociados con los tipos de cabeza, entre los que destacan el tipo **dolicocéfalo** (cara más larga que ancha con el maxilar superior ligeramente prognático y el inferior retrognático o maxilar inferior retruido) y el **braquicéfalo** (cara más ancha que larga o ancha y redonda, con maxilares rectos u ortognáticos).

5. BIOPATOLOGÍA DE LA FORMACIÓN DE LA CARA Y CAVIDAD BUCAL

La formación de la cara y de la cavidad bucal implica una serie de movimientos y fusión de las di-

ferentes capas germinativas o procesos. En el curso del desarrollo, uno de cada 800 casos puede ser alterado por factores genéticos, ambientales (teratógenos) o de origen desconocido produciendo **malformaciones o anomalías**.

A continuación analizaremos brevemente las anomalías más significativas, que resultan de fallas en los mecanismos de fusión, del crecimiento, de la persistencia de estructuras embrionarias, síndromes y posibles agentes teratógenos.

5.1. Alteraciones de los mecanismos de fusión de los labios y cavidad bucal

Las estructuras afectadas con mayor frecuencia en el desarrollo bucomaxilofacial son: los procesos nasales medios, maxilares y palatinos. La falta de fusión de los procesos da lugar a **hendiduras o cisuras**.

Las anomalías más comunes son el **labio hendido** y el **paladar hendido**. A veces suelen estar juntos, pero etiológicamente son diferentes, como también lo son desde el punto de vista embriológico y cronológico.

- **Labio hendido:**

Es la anomalía congénita más frecuente de la cara. Se produce una alteración de la mesodermización de los procesos nasales medios con los procesos maxilares. Ocurre aproximadamente en uno de cada 1.000 nacimientos. Es más frecuente en el hombre y está en relación con la edad de la madre.

La o las hendiduras producidas por falta de fusión varían desde una cisura pequeña hasta una división completa del labio que alcance el orificio nasal. Esta fisura puede comprender también el proceso alveolar y cursar con el paladar hendido. En este caso la hendidura pasa entre el incisivo lateral y el canino. Esta última hendidura se denomina **labio-alveolo palatina**. Puede ser además unilateral o bilateral (figs. 37 A-E y 38).

- **Paladar hendido:**

Malformación que a veces suele ir acompañada del labio hendido. Ocurre en uno de cada 2.500 nacimientos. Es más frecuente en la mujer (quizás se debe a que la fusión tiene lugar una semana después que en el hombre) y no tendría relación con la edad de la madre. Puede afectar sólo la úvula dando el aspecto de cola de pez o extenderse al paladar blando y duro. Se produce por la falta de fusión de los procesos palatinos laterales en-

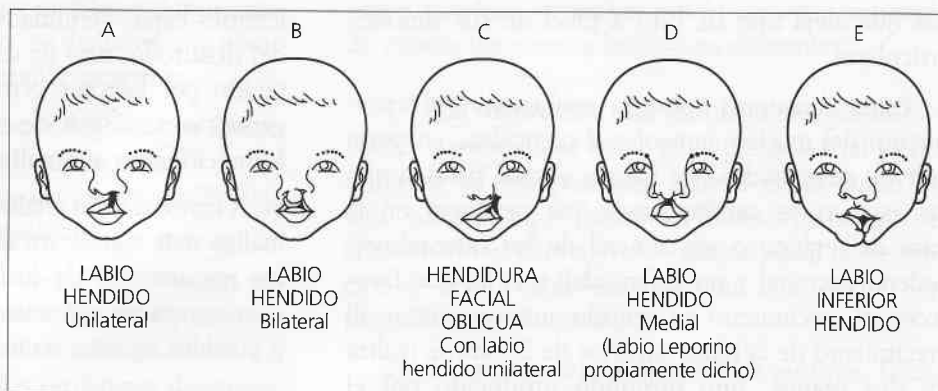


Figura 37. Anomalías en la formación de la cara.

tre sí o con el tabique nasal o con el paladar primario.

El agujero incisivo se considera como reparo anatómico entre las hendiduras anteriores y posteriores del paladar (figs. 39 y 40).

Cuando el labio fisurado va acompañado con paladar hendido se denomina *fisura lap* (labio-alveolo-palatino), causada por un agente teratógeno que actúa durante el lapso comprendido entre las 4 a 11 semanas de gestación. Durante este período, pero en tiempo diferente, se produce la formación del labio y el paladar respectivamente (cuadro 9). Los fisurados labiales o palatinos simples o combinados pueden corregirse mediante el trabajo conjunto de un equipo de cirujanos plásticos, odontólogos (odontopediatras y ortodoncistas), fonoaudiólogos y psicólogos.

También el labio y el paladar hendidos son malformaciones comunes en ciertas alteraciones de ori-

gen genético, como es la trisomía del par 13 o síndrome de Patau. Los niños afectados presentan labio y paladar hendidos, polidactilia, defectos oculares y sordera, generalmente mueren al poco tiempo de nacer.

- *Fisuras linguales:*

Entre las malformaciones más comunes de la mucosa bucal figuran las *fisuras congénitas de la lengua*, que, generalmente, afectan la superficie dorsal, con zonas de atrofia papilar.

Lengua fisurada o hendida: la superficie dorsal de la lengua se caracteriza por presentar fisuras profundas por trastornos en el desarrollo. Es asintomática, aunque puede producirse inflamación por acumulación de restos alimenticios. Puede afectar a ambos sexos. Es poco frecuente, se debe a la fusión incompleta de las protuberancias linguales laterales.

Anquioglosia: hay acortamiento del frenillo lingual de modo que la punta de la lengua está sujeta

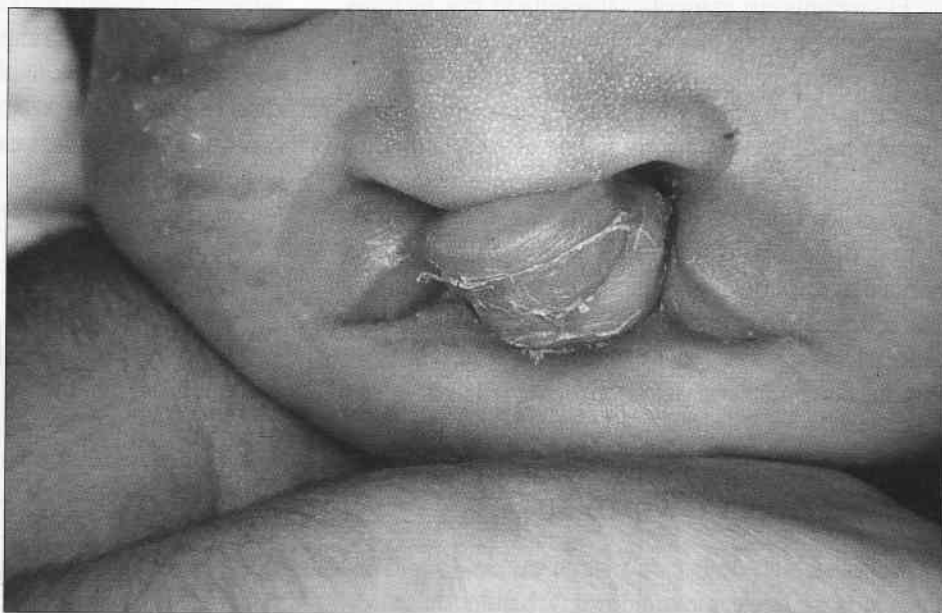


Figura 38. Labio hendido bilateral.

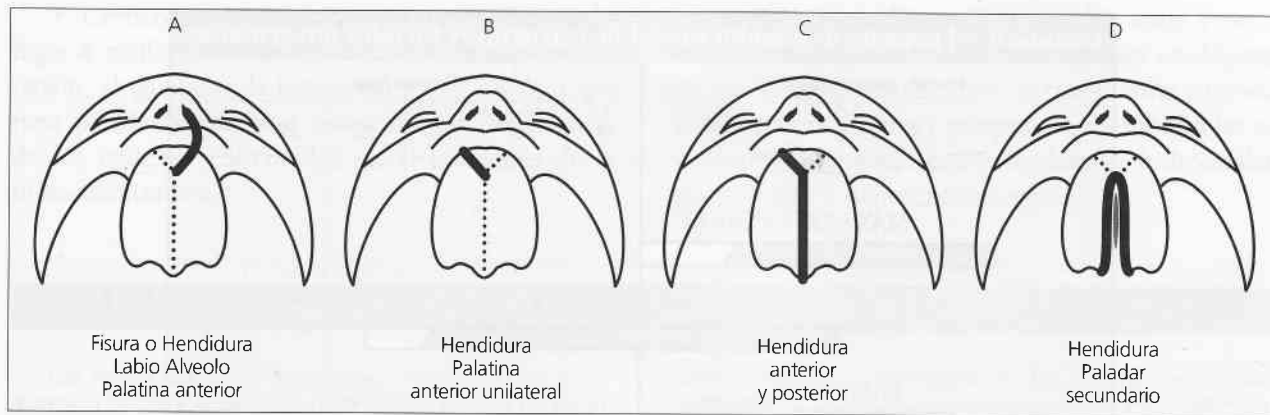


Figura 39. Anomalías del paladar.

al piso de la boca. Recordemos que las células epiteliales del borde de la punta proliferan y crecen hacia el mesénquima, más tarde esas células degeneran; si la lengua no se libera de estas células, el frenillo es corto y grueso y queda sujeta al piso de la boca (corrección quirúrgica).

Lengua bífida: es el resultado de la falta de fusión de los procesos linguales laterales.

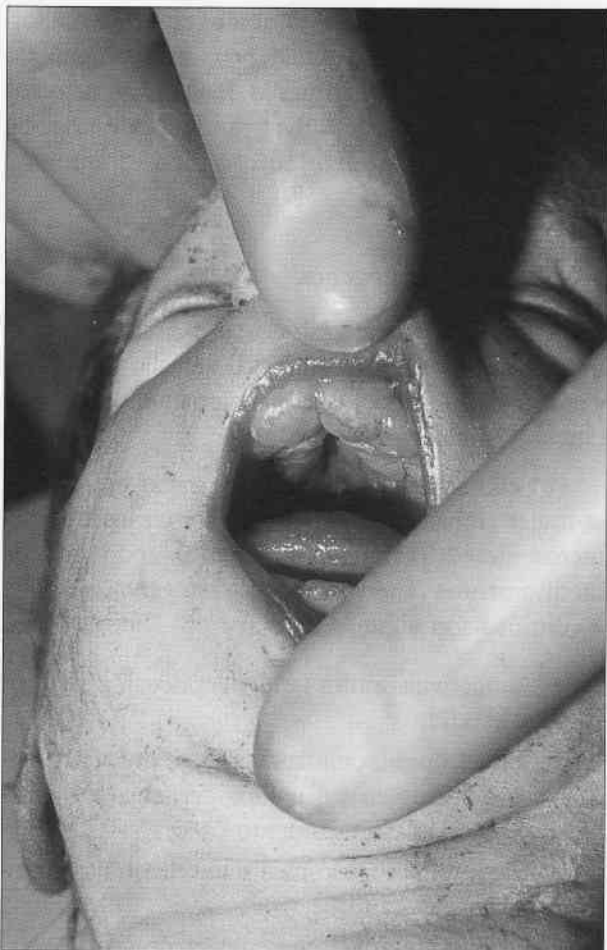

Figura 40. Paladar hendido secundario.

5.2. Alteraciones de los mecanismos de fusión de la cara

Hendiduras faciales: se pueden presentar varios tipos de hendiduras faciales, pero son poco frecuentes y se clasifican en: a) Hendidura facial oblicua: se produce por falta de fusión del proceso nasal externo con el proceso maxilar correspondiente, lo que da como resultado una hendidura facial oblicua. El conducto naso-lagrimal suele quedar abierto y se extiende desde el labio superior hacia el borde medial orbitario. b) Hendiduras faciales transversales o laterales: la falta en la fusión superficial de los procesos maxilares y mandibulares puede dar una boca muy grande = macrostomía; la fusión excesiva, en cambio, produce una boca muy pequeña = microstomía.

5.3. Alteraciones de los mecanismos de crecimiento

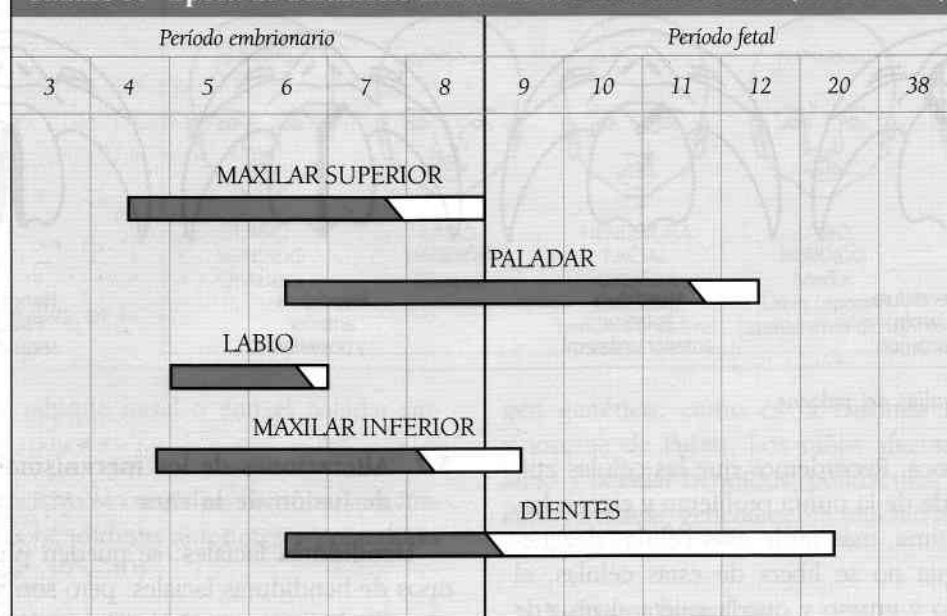
Macrogllosia: es una hipertrofia generalizada que nos da una lengua grande que protruye en la cavidad bucal y suele ir acompañada de otras anomalías (trisomía 21 o síndrome de Down).

Microgllosia: hipodesarrollo lingual; va acompañada de micrognatia (hipodesarrollo del maxilar inferior).

Existen otras malformaciones a veces localizadas en un sitio determinado, tales como protuberancias óseas (de origen no tumoral) ubicadas en el paladar o en el maxilar inferior. Se denominan **torus palatino** o **mandibular** respectivamente.

5.4. Quistes

Quistes tiroglosos: pueden producirse en la base de la lengua, por persistir parte del conducto tiro-

Cuadro 9. Época de desarrollo inicial de estructuras faciales (en semanas)

■ MALFORMACIONES IMPORTANTES

(Modificado de Lagman)

□ MALFORMACIONES DE MENOR IMPORTANCIA

gloso (que une primariamente la lengua con el tiroides), o bien puede encontrarse tejido tiroideo en la base de la lengua.

Quistes del desarrollo: son anomalías producidas por los restos epiteliales en los sitios de fusión de los procesos faciales o bucales que en un momento dado forman quistes revestidos por epitelio; los hay globulomaxilares, nasolabiales, palatinos, cervicales laterales, etcétera.

La mayor parte de las malformaciones congénitas de cabeza y cuello se originan durante la transformación del aparato branquial en tejidos del adulto.

5.5. Síndromes del primer arco branquial

En el proceso de desarrollo de la cara y la cavidad bucal varias de las estructuras derivadas del primer arco branquial, pueden alterarse y dar origen a los denominados Síndromes del Primer Arco, entre los que podemos citar el síndrome de Pierre Robin y el de Treacher-Collins.

Síndrome de Pierre-Robin: se caracteriza por micrognatia, fisura palatina y retracción de la lengua. La mandíbula pequeña ocasiona desplazamiento de la lengua hacia abajo y atrás dificultando la respiración. Suele ir acompañado de defectos en los ojos y orejas. La hendidura palatina, generalmente, es bilateral en forma de U.

Síndrome de Treacher Collins o disostosis mandíbulo-facial: aquí también el niño malformado presenta micrognatia, pero va acompañado de hipoplasia de los huesos malares y defectos en los párpados inferiores y oídos externos. Se transmite por un gen autosómico dominante (TCOF-1).

5.6. Agentes teratógenos

Entre los agentes teratógenos o causas más comunes que pueden afectar el desarrollo dando lugar a malformaciones, se mencionan diversas sustancias químicas.

Por ello se debe evitar administrar o prescribir a la mujer embarazada, especialmente en los tres primeros meses (período embrionario), todo tipo de medicamentos potencialmente teratógenos. Se citan a continuación algunos de ellos:

- Anticonvulsivantes (antiepilépticos): producen paladar hendido.
- Tetraciclinas (administración prolongada): conducen a defectos en los tejidos dentarios en desarrollo y retardan el crecimiento óseo.
- Hidantoína (usado para tratar disritmias): produce paladar fisurado.
- Benzodiacepinas (aumenta el riesgo de paladar hendido en el primer trimestre).

- Corticoides y antidiabéticos orales: han dado lugar a malformaciones en animales de experimentación, al igual que la hipervitaminosis «A» que genera paladar secundario fisurado (por persistencia de los epitelios enfrentados en el momento de la mesodermización).

Se ha informado también que los virus y otros organismos pueden considerarse agentes etiológicos de malformaciones. Ejemplo: el toxoplasma atraviesa la barrera placentaria y provoca en el embrión las siguientes anomalías: microencefalia o hidrocefalia, micrognatia y daños neurológicos.

SITUACIONES PROBLEMÁTICAS DE ORIENTACIÓN CLÍNICA

Las malformaciones bucofaciales requieren un tratamiento interdisciplinario por parte de un equipo de salud.

¿Cuáles son las malformaciones bucofaciales más frecuentes? ¿Qué mecanismos del desarrollo estarían alterados en cada caso? ¿Cuáles son los posibles agentes cau-

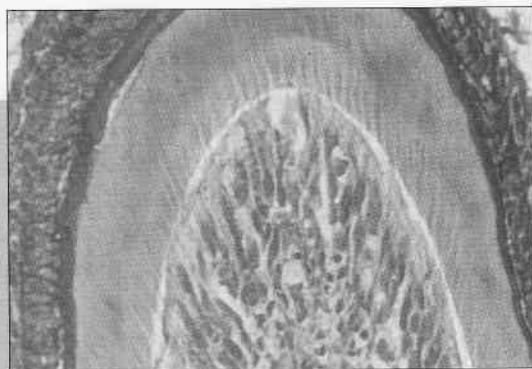
sales? Sintetice la información en un cuadro comparativo y diferencial considerando el tipo de estructura afectada y el período de acción del agente causal.

¿Con quién formaría Ud. un equipo interdisciplinario para tratar estas afecciones?

EMBRIOLOGÍA DENTARIA (ODONTOGÉNESIS)

CAPÍTULO 4

EMBRIOLOGÍA DENTARIA (ODONTOGÉNESIS)



1. GENERALIDADES
2. MORFOGÉNESIS DEL ÓRGANO DENTARIO
 - 2.1. Desarrollo y formación del patrón coronario**
 - 2.1.1. *Estadio de brote o yema dentaria*
 - 2.1.2. *Estadio de casquete*
 - 2.1.3. *Estadio de campana*
 - 2.1.4. *Estadio terminal o de folículo dentario (apositional)*
 - 2.2. Desarrollo y formación del patrón radicular**
3. HISTOFISIOLOGÍA DE LA MORFOGÉNESIS DENTARIA
4. BIOPATOLOGÍA Y CONSIDERACIONES CLÍNICAS DE LA MORFOGÉNESIS DENTARIA
5. HISTOGÉNESIS DEL ÓRGANO DENTARIO

EMBRIOLOGÍA DENTARIA (ODONTOGÉNESIS)

1. GENERALIDADES

En el curso del desarrollo de los órganos dentarios humanos aparecen sucesivamente dos clases de dientes: los **dientes primarios** (deciduos o de leche) y los **permanentes** o definitivos. Ambos se originan de la misma manera y presentan una estructura histológica similar.

Los dientes se desarrollan a partir de brotes epiteliales que, normalmente, empiezan a formarse en la porción anterior de los maxilares y luego avanzan en dirección posterior. Poseen una forma determinada de acuerdo con el diente al que darán origen y tienen una ubicación precisa en los maxilares, pero todos poseen un plan de desarrollo común que se realiza en forma gradual y paulatina. Las dos capas germinativas que participan en la formación de los dientes son: el **epitelio ectodérmico**, que origina el esmalte, y el **ectomesénquima** que forma los tejidos restantes (complejo dentinopulpar, cemento, ligamento periodontal y hueso alveolar).

Son numerosos los mecanismos que guían y controlan el desarrollo dental, pero es el fenómeno inductor el esencial para el comienzo de la organogénesis dentaria.

En la odontogénesis, el papel inductor desencadenante es ejercido por el **ectomesénquima** o **mesénquima cefálico**, denominado así porque son células derivadas de la cresta neural que han migrado hacia la región cefálica. Este ectomesénquima ejerce su acción inductora sobre el epitelio bucal de (origen ectodérmico) que reviste al **estomodeo** o cavidad bucal primitiva.

La acción inductora del mesénquima ejercida por diversos factores químicos en las distintas fases del desarrollo dentario y la interrelación, a su vez, entre el epitelio y las diferentes estructuras de origen

ectomesenquimático (que surgen como consecuencia de la odontogénesis), conducen hacia una interdependencia tisular o interacción epitelio-mesénquima, mecanismo que constituye la base del proceso de formación de los dientes.

En dicho proceso vamos a distinguir dos grandes fases: 1) la **morfogénesis** o morfodiferenciación que consiste en el desarrollo y la formación de los patrones coronarios y radicular, como resultado de la división, el desplazamiento y la organización en distintas capas de las poblaciones celulares, epiteliales y mesenquimatosas, implicadas en el proceso y 2) la **histogénesis** o citodiferenciación que conlleva la formación de los distintos tipos de tejidos dentarios: el esmalte, la dentina y la pulpa en los patrones previamente formados.

2. MORFOGÉNESIS DEL ÓRGANO DENTARIO

2.1. Desarrollo y formación del patrón coronario

El ciclo vital de los órganos dentarios comprende una serie de cambios químicos, morfológicos y funcionales que comienzan en la sexta semana de vida intrauterina (cuarenta y cinco días aproximadamente) y que continúan a lo largo de toda la vida del diente. La primera manifestación consiste en la diferenciación de la **lámina dental** o **listón dentario**, a partir del **ectodermo** que tapiza la cavidad bucal primitiva o **estomodeo**.

El epitelio ectodérmico bucal en este momento está constituido por dos capas: una superficial de células aplanadas y otra basal de células altas, conectadas al tejido conectivo embrionario o mesénquima por medio de la membrana basal (MB). Se postula hoy que la MB constituye un factor importante para la diferenciación celular y organogénesis dental, de acuerdo con los resultados de los trabajos de cultivos celulares sobre inducción epitelio-mesénquima.

En la elaboración de este capítulo ha colaborado la Jefa de trabajos prácticos de la Facultad de Odontología de la Universidad Nacional de Córdoba Od. Cecilia Busso (Argentina).

Inducidas por el ectomesénquima subyacente, las células basales de este epitelio bucal proliferan a todo lo largo del borde libre de los futuros maxilares, dando lugar a dos nuevas estructuras: la lámina vestibular y la lámina dentaria (fig. 1).

- **Lámina vestibular:** sus células proliferan dentro del ectomesénquima, se agrandan rápidamente, degeneran y forman una hendidura que constituye el surco vestibular entre el carrillo y la zona dentaria.

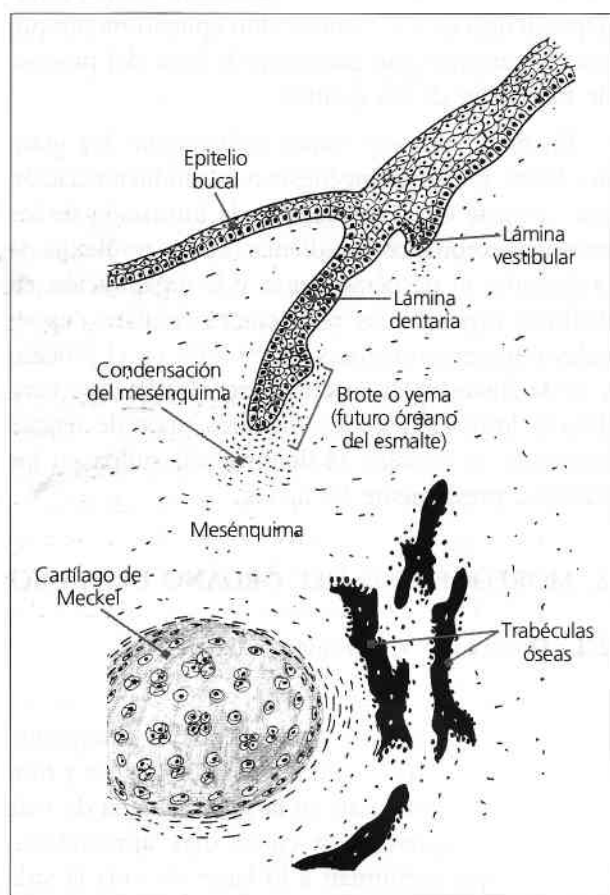


Figura 1. Brote o yema.

- **Lámina dentaria:** merced a una actividad proliferativa intensa y localizada, en la octava semana de vida intrauterina, se forman en lugares específicos 10 crecimientos epiteliales dentro del ectomesénquima de cada maxilar, en los sitios (predeterminados genéticamente) correspondientes a los 20 dientes deciduos. De esta lámina, también se originan los 32 gérmenes de la dentición permanente alrededor del quinto mes de gestación. Los primordios se sitúan por lingual o palatino en relación a los elementos primarios. Los molares se desarrollan por extensión distal de la lámina dental. El indicio del primer molar permanente existe ya en el cuarto mes de vida intrauterina. Los molares segundo y tercero comienzan su desarrollo después del nacimiento, alrededor de los cuatro o cinco años de edad.

Los gérmenes dentarios siguen en su evolución una serie de etapas que, de acuerdo a su morfología, se denominan: estadio de brote macizo (o yema), estadio de casquete, estadio de campana y estadio de folículo dentario, terminal o maduro.

Debemos destacar que estos términos son puramente descriptivos de la morfología de los gérmenes dentarios durante el desarrollo, y que no hacen referencia a los profundos cambios funcionales que ocurren en el mismo y que comentaremos en el apartado de histofisiología (cuadro 1).

También queremos recalcar que el desarrollo es un proceso continuo al que dividimos en etapas para su mejor estudio e interpretación, pues no es posible establecer distinciones claras entre los estadios de transición, ya que una etapa se transforma paulatinamente en la siguiente.

2.1.1. *Estadio de brote o yema dentaria*

El período de iniciación y proliferación es breve y casi a la vez aparecen diez yemas o brotes en cada

Cuadro 1. Cambios estructurales de los estadios de brote y casquete.

1. Diferenciación de la **lámina dental** (sexta semana)

2. **Brote:** células periféricas cuboides, internas poligonales

3. **Casquete** (novena semana)

ÓRGANO DEL ESMALTE
(Tres capas)

- a) **epitelio externo:** células aplanadas
- b) **retículo estrellado:** células aplanadas con espacios intercelulares grandes
- c) **epitelio interno:** células cúbicas altas

PAPILA DENTARIA: condensación del mesénquima y capilares

SACO DENTARIO: condensación y diferenciación del mesénquima periférico

maxilar. Son engrosamientos de aspecto redondeado que surgen como resultado de la división mitótica de algunas células de la capa basal del epitelio en las que asienta el crecimiento potencial del diente. Éstos serán los futuros órganos del esmalte que darán lugar al único tejido de naturaleza ectodérmica del diente, el esmalte.

La estructura de los brotes es simple, en la periferia se identifican células cilíndricas y en el interior son de aspecto poligonal con espacios intercelulares muy estrechos. Las células del ectomesénquima subyacente se encuentran condensadas por debajo del epitelio de revestimiento y alrededor del brote epitelial (futura papila dentaria) (figs. 1, 2 y 3).

Desde el punto de vista histoquímico esta etapa se caracteriza por un alto contenido en glucógeno, típico de los epitelios en proliferación. Las granulaciones PAS⁺ son abundantes en las capas intermedias y muy escasas o nula en las células basales. Se destaca nítidamente la PAS positividad de la membrana basal.

Aunque las técnicas histoquímicas ponen de relieve la presencia de ARN y de fosfatasa alcalina en las células del estadio en brote, lo hacen en menor proporción e intensidad que en el resto de los estadios que veremos más adelante. Con la técnica del azul de toluidina (ATO) se detecta una moderada metacromasia del ectomesénquima en esta etapa.

2.1.2. Estadio de casquete

La proliferación desigual del brote (alrededor de la novena semana) a expensas de sus caras laterales o bordes, determina una concavidad en su cara profunda por lo que adquiere el aspecto de un verdadero casquete. Su concavidad central encierra una pequeña porción del ectomesénquima que lo rodea; es la futura papila dentaria, que dará origen al complejo dentinopulpar (figs. 4 y 5).

Histológicamente podemos distinguir las siguientes estructuras en el órgano del esmalte u órgano dental:

- Epitelio externo.
- Epitelio interno.
- Retículo estrellado.

a) El epitelio externo del órgano del esmalte está constituido por una sola capa de células cuboideas bajas, dispuestas en la convexidad que están unidas a la lámina dental por una porción del epitelio, llamada pedículo epitelial.

b) El epitelio interno del órgano del esmalte se encuentra dispuesto en la concavidad y está compuesto por un epitelio simple de células más o menos cilíndricas bajas. Estas células aumentarán en altura, en tanto su diferenciación se vuelve más significativa. Se diferencian en ameloblastos, de ahí que suele denominarse epitelio interno, preameloblástico o epitelio dental interno.

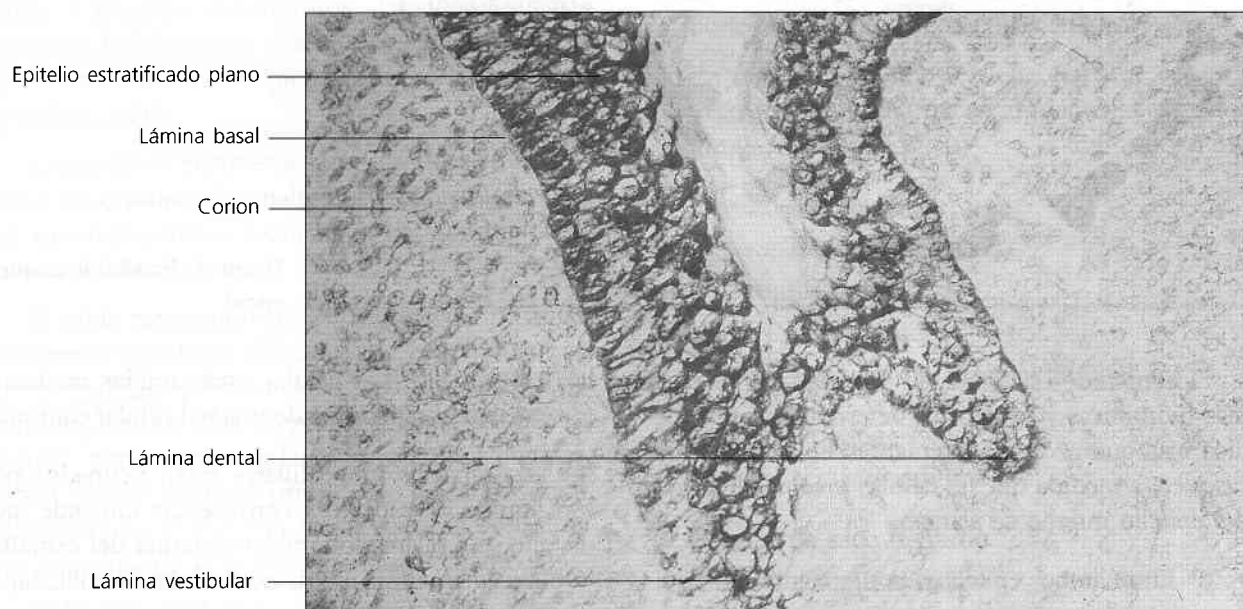


Figura 2. Sector de la mucosa bucal embrionaria. Se observan las láminas dental y vestibular en desarrollo. Epitelio estratificado plano con células que contienen gránulos de glucógeno. PAS. x 250.

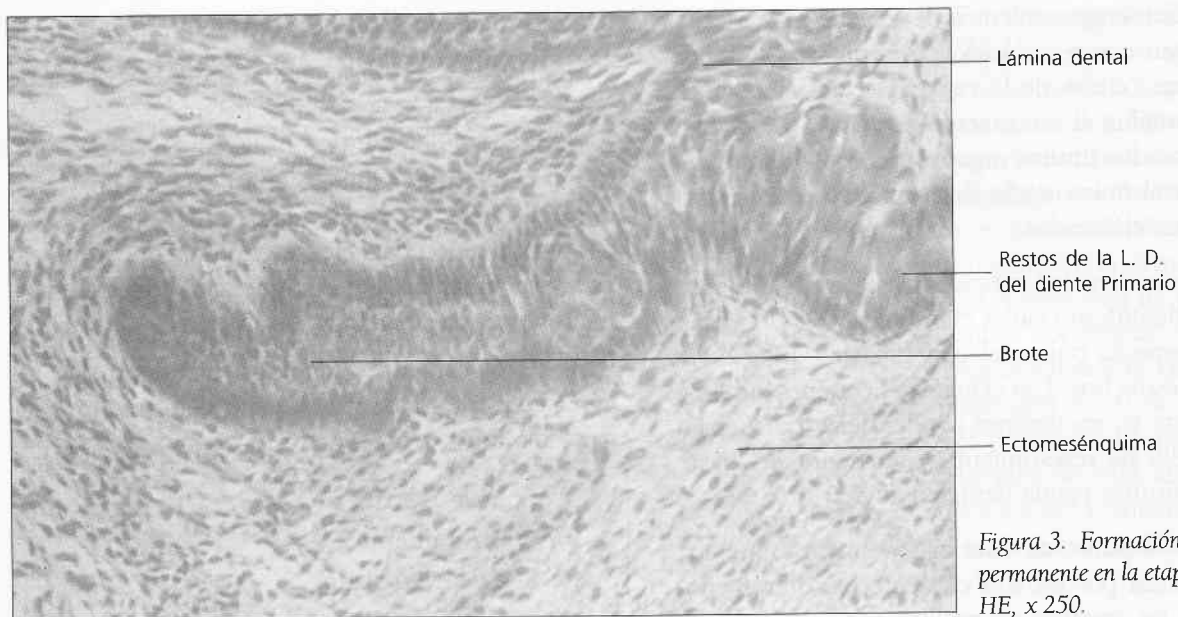


Figura 3. Formación del diente permanente en la etapa de brote. HE, x 250.

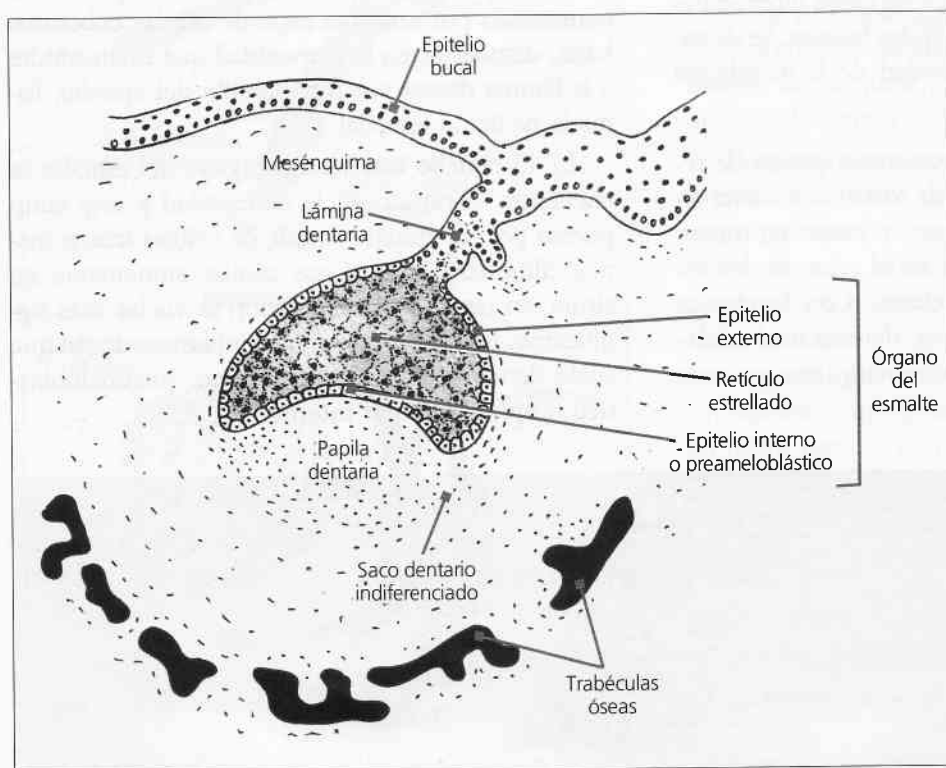


Figura 4. Estadío de casquete inicial.

El contenido de ARN y la actividad de las enzimas hidrolíticas y oxidativas, determinados por medios histoquímicos se incrementan en el estadio de casquete a medida que las células preameloblásticas del epitelio interno se alargan.

c) Entre ambos epitelios, por aumento del líquido intercelular, se forma una tercera capa: el **retículo estrellado**, constituido por células de aspecto estrellado cuyas prolongaciones se anastomosan forman-

do un retículo. Las células están unidas mediante desmosomas, conformando una red celular continua.

Los espacios intercelulares están ocupados por un líquido de aspecto y consistencia mucóide, por lo que se ha llamado también **gelatina del esmalte**. Químicamente esta matriz extracelular hidrófila (apetencia por el agua) es rica en glicosaminoglicanos, fundamentalmente en ácido hialurónico. La captación de agua conlleva a la separación de las células

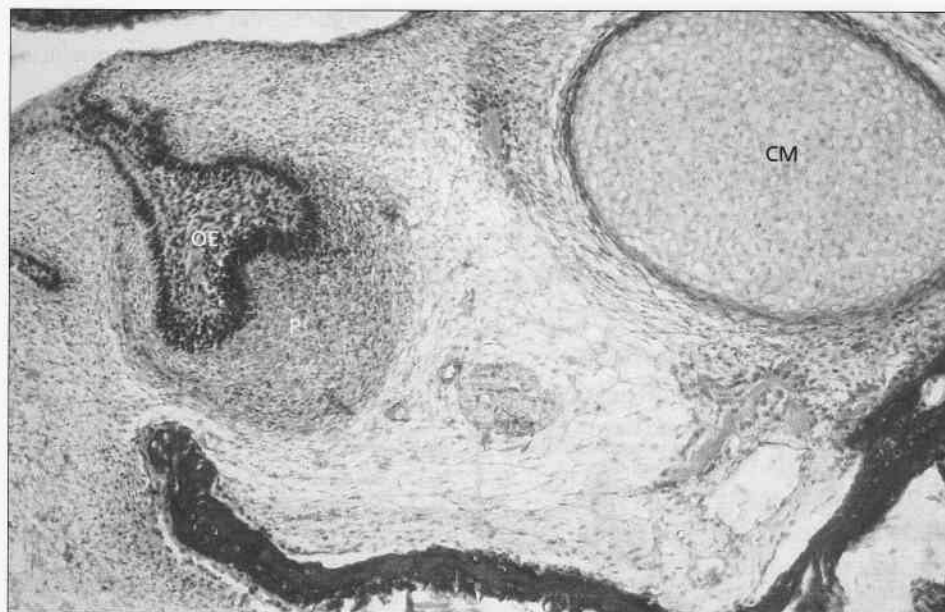


Figura 5. Etapa inicial de casquete: OE (órgano del esmalte), P (papila dental). Se observa, además, el cartílago de Meckel (CM) y trabécula ósea del maxilar inferior (cuerpo osificación intramembranosa) HE, x 40. (Cortesía del Dr. Mérida Velasco.)

y a un aumento del espacio extracelular lo que, por ende, hace que las células tomen una forma estrellada. A esta capa se le asigna función metabólica y morfogenética.

El tejido conectivo embrionario o mesénquima que hay en el interior de la concavidad, por influencia del epitelio proliferativo se condensa por división celular y aparición activa de capilares, dando lugar a la **papila dentaria**; futura formadora del **complejo dentinopulpar**.

Las células mesenquimatosas de la papila dentaria son grandes, de citoplasma moderadamente basófilo y núcleos voluminosos. Existe abundante sustancia fundamental, rica en glicosaminoglicanos, que ofrece un carácter metacromático con azul de toluidina (ATO).

La papila se encuentra separada del epitelio interno del órgano del esmalte por una membrana basal, que representa la localización de la futura conexión amelodentinaria.

El tejido mesenquimático que se encuentra inmediatamente por fuera del casquete, rodeándolo casi en su totalidad, salvo en el pedículo (que une el órgano del esmalte con el epitelio originario o lámina dental), también se condensa volviéndose fibrilar y forma el **saco dentario primitivo** o **folículo dental**. El órgano del esmalte, la papila y el saco constituyen en conjunto el **germen dentario** (cuadro 1).

Al finalizar esta etapa comienza a insinuarse, en el epitelio interno del órgano del esmalte, un acúmulo de células (**nudo**) de donde parte una pro-

longación celular llamada **cuerda del esmalte**, que termina en una muesca en el del epitelio externo, conocida como el **ombligo del esmalte**.

Estas estructuras son temporales, pues más tarde sufren una regresión o involución. Se las vincula con la morfogénesis coronaria. El nudo del esmalte se considera centro regulador de la morfología dentaria a través de producción de factores que participan en la interrelación epitelio-mesénquima. Según algunos autores estas dos estructuras se visualizan en la etapa final de casquete e inicial de campana (figs. 6 y 7). En los dientes molares multicuspidados existen nudos de esmalte secundarios que regulan la morfogénesis de cada región cuspeada.

En resumen, tenemos en esta etapa de casquete tres estructuras embrionarias fundamentales para el desarrollo dentario:

1. Órgano del esmalte

Origen: ectodermo

- a) epitelio externo
- b) retículo estrellado
- c) epitelio interno o preameloblástico

2. Esbozo de papila dentaria

Origen: ectomesénquima

3. Esbozo de saco dentario

Origen: ectomesénquima

Estas estructuras por cambios morfológicos, químicos y funcionales darán origen a todos los te-

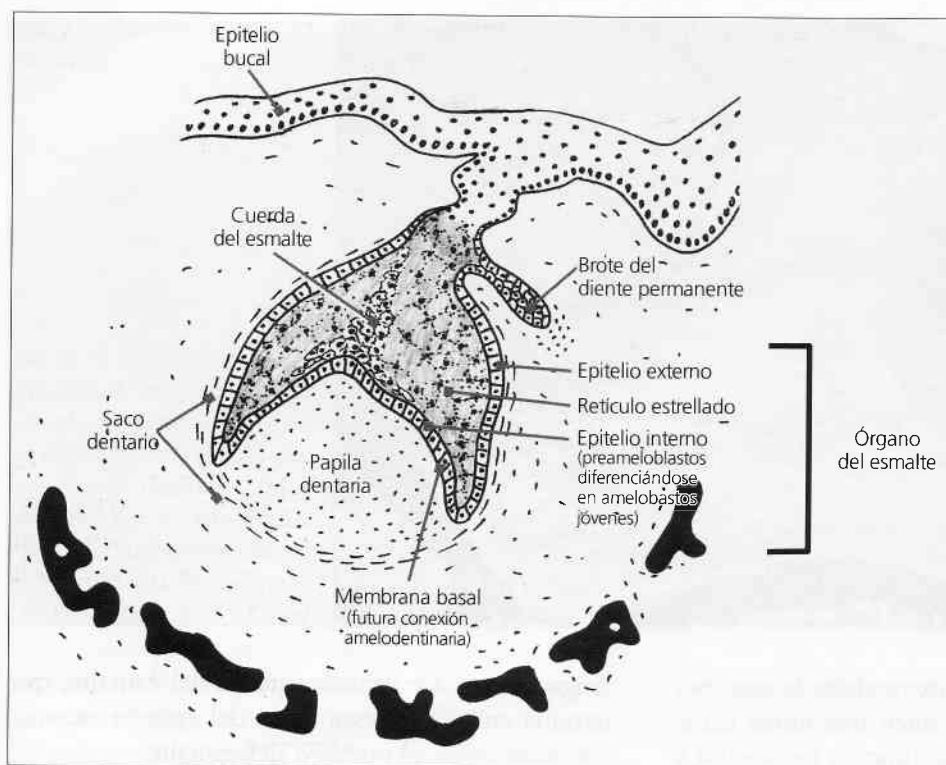


Figura 6. Etapa terminal de casquete.

Saco dentario

Epitelio dental externo

Reticulo estrellado

Cuerda del esmalte

Epitelio dental interno

Papila dentaria

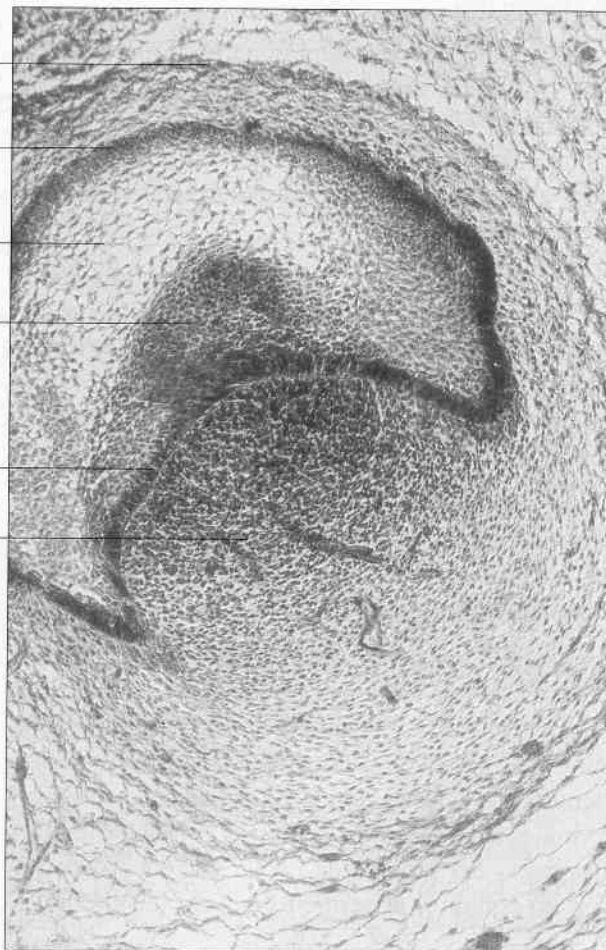


Figura 7. Desarrollo de un elemento dentario. Etapa de casquete. Se observan el órgano del esmalte, la papila dental y el saco dentario. Tricrómico de Masson, x 40.

jidos dentarios y peridentarios, como veremos más adelante.

Un esquema general de los estadios de brote y casquete aparece en el cuadro 1.

2.1.3. *Estadio de campana*

Ocurre sobre las catorce a dieciocho semanas de vida intrauterina. Se acentúa la invaginación del epitelio interno adquiriendo el aspecto típico de una campana.

En este estadio es posible observar modificaciones estructurales e histoquímicas en el órgano del esmalte, papila y saco dentario respectivamente. El desarrollo del proceso permite considerar en el estadio de campana una etapa inicial y otra más avanzada, donde se hacen más evidentes los procesos de morfo e histodiferenciación. Se describirán ambas de forma secuencial en el texto y de forma sintética y por separado en los cuadros 2 y 3.

- **Órgano del esmalte:** en la etapa inicial, el órgano del esmalte presenta una nueva capa: el **estrato intermedio**, situada entre el retículo estrellado y el epitelio interno. La presencia de esta estructura celular en el órgano del esmalte es un dato

muy importante para realizar el diagnóstico histológico diferencial con la etapa anterior de casquete (fig. 8 A y B).

De manera que en este período embrionario el órgano del esmalte está constituido por:

- Epitelio externo
- Retículo estrellado
- Estrato intermedio
- Epitelio interno

a) **Epitelio externo:** las células cúbicas se han vuelto aplanadas tomando el aspecto de un epitelio plano simple. Al final de esta etapa el epitelio presenta pliegues debido a invaginaciones o brotes vasculares provenientes del saco dentario (capa interna), que aseguran la nutrición del órgano del esmalte, que como todo epitelio es avascular. La invasión vascular es más evidente en la fase previa al comienzo de la secreción de esmalte.

b) **Retículo estrellado:** es notable el aumento de espesor por el incremento del líquido intercelular, pero al avanzar el desarrollo su espesor se reduce a nivel de las cúspides o bordes incisales. En dichas zonas, donde comienzan a depositarse las primeras

Cuadro 2. Cambios estructurales de la fase inicial del estadio de campana.

ÓRGANO DEL ESMALTE (cuatro capas)	<ol style="list-style-type: none"> epitelio externo retículo estrellado estrato intermedio: células planas epitelio interno o preameloblastos
PAPILA DENTARIA:	sin diferenciación odontoblástica
SACO DENTARIO: dos capas	celulovascular fibrilar

Cuadro 3. Cambios estructurales de la fase avanzada del estadio de campana.

ÓRGANO DEL ESMALTE	<ol style="list-style-type: none"> epitelio externo: discontinuo por invasión de capilares del saco retículo estrellado: más abundantes partes laterales estrato intermedio: mayor número de capas zona cúspides o borde incisal ameloblastos jóvenes: células cilíndricas con organoides no polarizados
PAPILA DENTARIA	Diferenciación odontoblástica Periferia papila ↓ PREDENTINA (sin mineralizar) ↓ DENTINA
SACO DENTARIO:	dos capas bien manifestadas

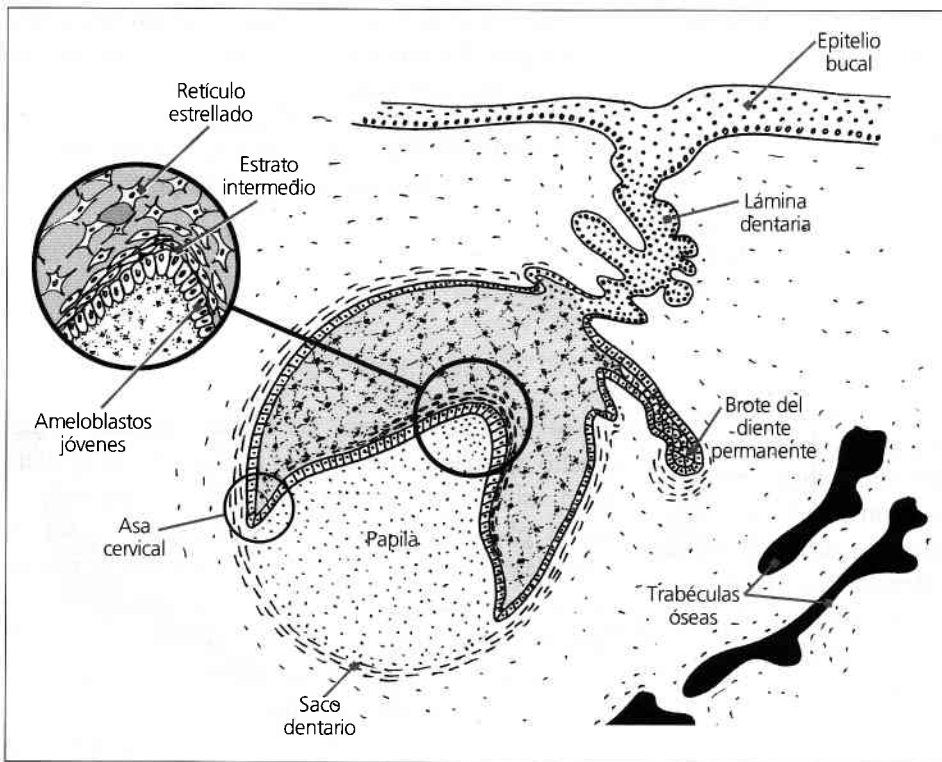


Figura 8 A. Campana inicial.

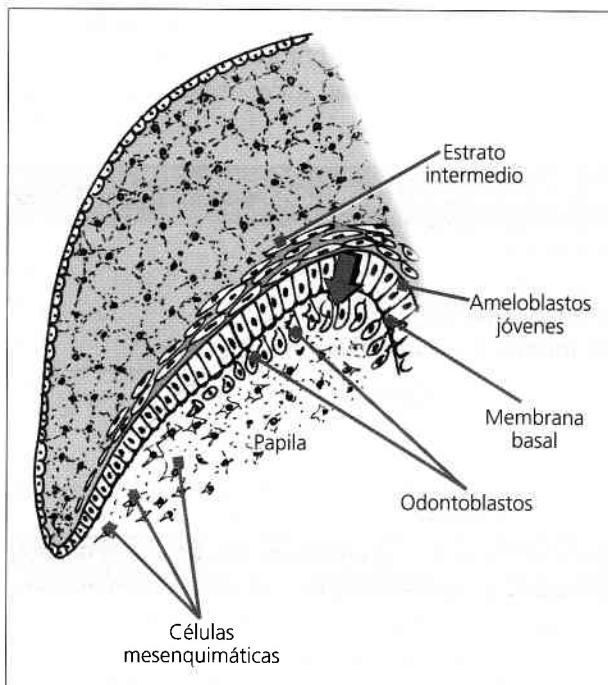


Figura 8 B. Diferenciación odontoblástica. (La flecha indica el sentido de la inducción.)

laminillas de dentina, se corta la fuente de nutrientes del órgano del esmalte proveniente de la papila. Esta reducción del aporte nutricional ocurre en el momento en que las células del epitelio interno están por segregar esmalte, por lo que hay una demanda aumentada de nutrientes. Para satisfacerla, el retículo

estrellado se adelgaza permitiendo un mayor flujo de elementos nutricionales desde los vasos sanguíneos del saco dentario hacia las células principales o ameloblastos (epitelio dental interno) que sintetizarán la matriz del esmalte. La apoptosis en las células del retículo estrellado contribuye a la regresión del mismo. Células de naturaleza macrofágica que proceden de los vasos periféricos penetran en la estructura epitelial y fagocitan los restos celulares.

c) Estrato intermedio: entre el epitelio interno y el retículo estrellado, aparecen varias capas de células planas; es el estrato intermedio (figs. 9, 10, 11 y 12).

Este estrato es más evidente por el mayor número de capas celulares en el sitio que corresponderá a las futuras cúspides o bordes incisales.

En general, está formado por cuatro o cinco hileras de células planas con núcleos centrales alargados.

Ultraestructuralmente las organelas están poco desarrolladas y no presentan polaridad funcional.

Las relaciones intercelulares presentan desmosomas y estructuras de cierre hermético. Se han observado mitosis y debido a este hecho varios investigadores sugieren que algunos de sus elementos celulares pueden transformarse en ameloblastos.

Por otra parte, las células del estrato intermedio en el estadio de campana tienen marcada actividad

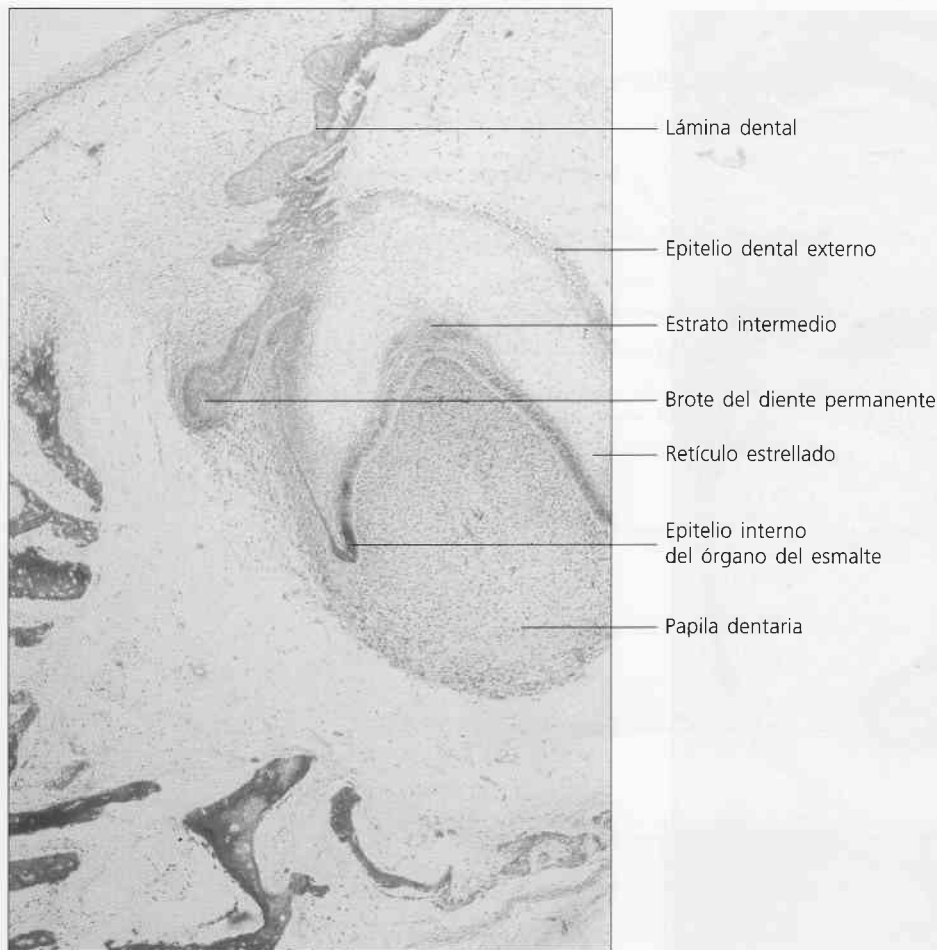


Figura 9. Forma del diente en la etapa de campana inicial. Se observa el primordio del diente permanente en estadio de brote unido a la lámina dentaria que lo conecta con el epitelio bucal. Tricrómico de Masson, x 40.

enzimática fosfatasa alcalina positiva, mientras que las ameloblásticas carecen de esta enzima, por lo que se postula que el estrato intermedio participa indirectamente en la amelogénesis. Las células del estrato intermedio son también ricas en ATPasa dependiente del calcio.

Las células planas del estrato intermedio mantienen relaciones intercelulares, a través de desmosomas, tanto con las células del retículo, como con los ameloblastos. Cada célula del estrato intermedio está, al parecer, relacionada con seis ameloblastos.

Al finalizar esta etapa de campana, cuando comienza la histogénesis o aposición de los tejidos duros dentarios (dentina, esmalte), el estrato se vincula estrechamente con los vasos sanguíneos provenientes del saco dentario, asegurando no sólo la vitalidad de los ameloblastos, sino controlando el paso del aporte de calcio, del medio extracelular al esmalte en formación. Esto demuestra o sugiere el importante papel del estrato intermedio durante la etapa de secreción

y mineralización del esmalte. Ten Cate menciona que el epitelio dental interno y el estrato intermedio deben ser considerados como una sola unidad funcional, responsable de la formación del esmalte.

d) **Epitelio interno:** las células del epitelio interno o preameloblastos se diferencian en ameloblastos jóvenes, son células cilíndricas bajas y sus organoides no presentan aún en esta fase una orientación definida.

Raschkow advirtió en este período morfogénico, una condensación de fibras argirofílicas por debajo y adyacente al epitelio interno del órgano del esmalte (separándolo de la papila dentaria). Esta condensación se denominó **membrana preformativa** y actualmente recibe el nombre de **lámina basal ameloblástica (LBA)**. Distintos autores coinciden en afirmar que con microscopía electrónica esta membrana, situada debajo del epitelio dental interno (debajo de los propios preameloblastos), es una típica

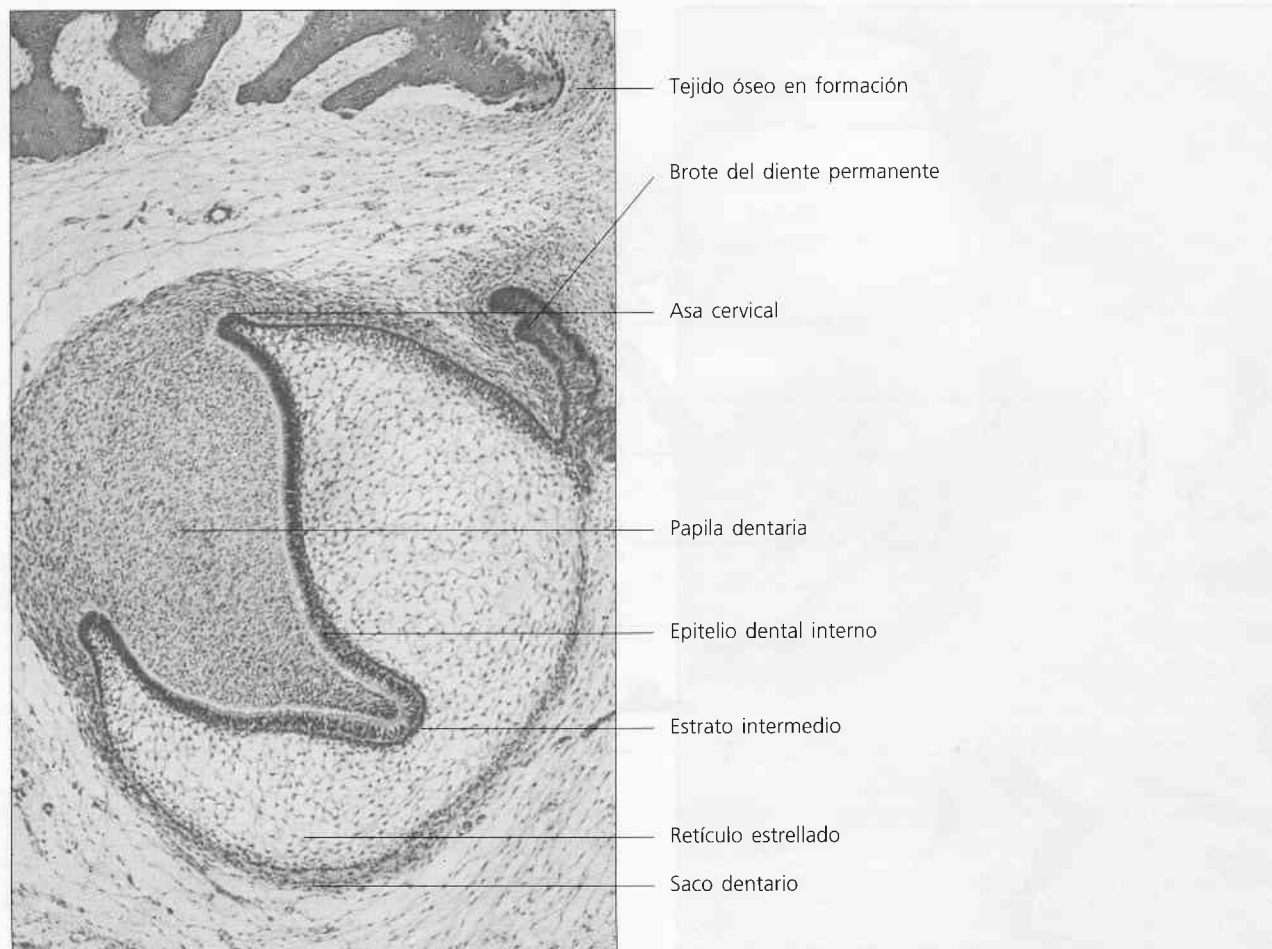


Figura 10. Etapa de campana inicial. Se observa la presencia del estrato intermedio y saco dentario. No se detectan odontoblastos. HE, x 40.

membrana basal a la que se añade un material finamente filamentoso (microfibras aperiódicas), que incrementan su espesor en $1\ \mu$, y por debajo de la cual se localizan algunas fibras colágenas.

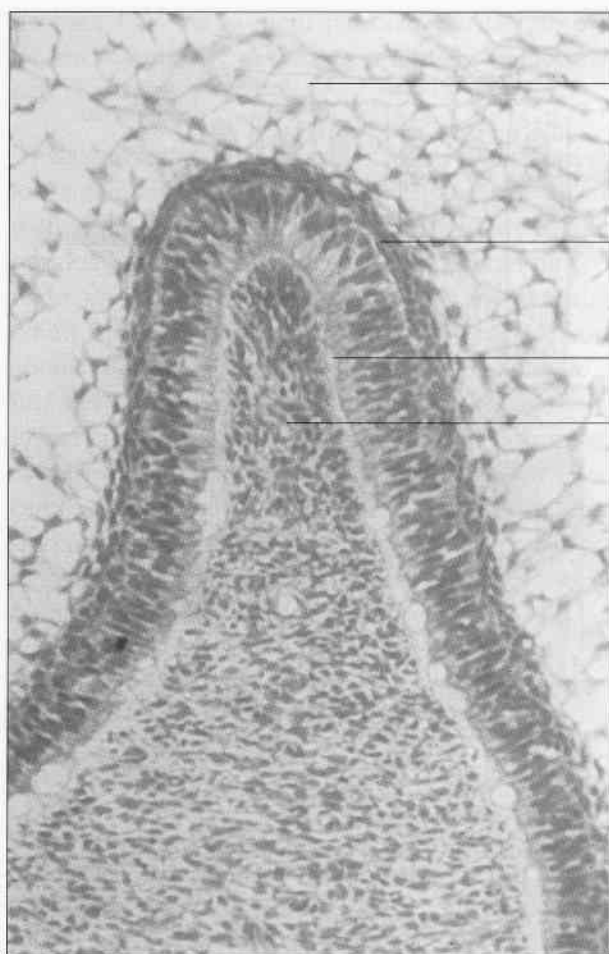
Desde el punto de vista histoquímico la zona de interfase junto al epitelio interno en el estadio de campana es fuertemente alcianófila con «Alcian Blue» y metacromática con azul de toluidina. En esta interfase, entre los tejidos epiteliales y mesenquimáticos del diente, puede detectarse colágena tipos I, IV y VI —predomina el tipo IV—, glicosaminoglicanos (entre ellos el heparán sulfato), laminina, entactina y fibronectina.

In vitro la membrana basal es continua durante la diferenciación odontoblástica y el colágeno asociado tiene una función importante en el desarrollo dentario, pues la interferencia en su depósito por el agregado de distintos agentes destructores del colágeno al medio de cultivo, inhibe la morfogénesis dental. Heilinho afirma que el colágeno tipo IV

es el componente estructural más importante de esta membrana basal y dado que la colagenesa tipo IV está también presente en la membrana basal, se sugiere que la misma participa en la remodelación y degradación de la lámina basal durante la morfogénesis dentaria humana.

La lámina basal ameloblástica (LBA) futura conexión amelodentinaria, presenta cambios químicos y ultraestructurales. Al MET se ha demostrado que en gérmenes dentarios humanos y de animales, tanto la LBA, como el material filamentoso adyacente (microfibras aperiódicas) son absorbidas, de acuerdo con Garbasch por los ameloblastos secretores. El mismo autor señala que la predentina temprana se forma en íntima relación con la LBA, ya que presentan sustancias en común tales como laminina, fibronectina y colágeno tipo I.

En este período de campana se determina, además, la morfología de la corona por acción o señales específicas del ectomesénquima adyacente o



Reticulo estrellado

Estrato intermedio

Epitelio dental interno

Papila dentaria

Figura 11. Detalle del borde cuspídeo x 150.

papila dental sobre el epitelio interno del órgano dental. Ello conduce a que esta capa celular se pliegue, dando lugar a la forma, número y distribución de las cúspides, según el tipo de elemento dentario a que dará origen. Es decir, que el modelo o patrón coronario se establece antes de comenzar la aposición y mineralización de los tejidos dentales.

Al avanzar en el estado de campana, los ameloblastos jóvenes ejercen su influencia inductora sobre la papila dentaria. Las células superficiales ectomesenquimáticas indiferenciadas (totipotentes) se diferencian en odontoblastos que comenzarán luego a sintetizar dentina (ver Dentinogénesis). En este momento los ameloblastos jóvenes en vías de diferenciación están separados de los odontoblastos por la membrana basal (futura CAD). A través de la membrana pasan los nutrientes desde la papila hacia el epitelio interno o ameloblástico.

En la etapa de campana avanzada y antes de que los odontoblastos empiecen a sintetizar y secretar la

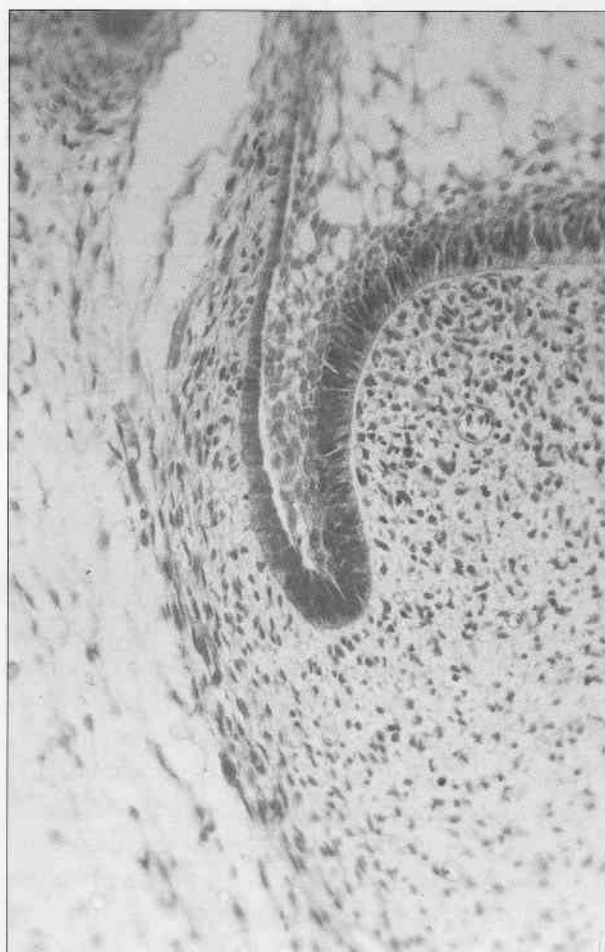


Figura 12. Detalle de asa cervical HE, x 100.

matriz dentinaria, los ameloblastos jóvenes, que por citodiferenciación han adquirido el aspecto de células cilíndricas, experimentan un cambio de polaridad de sus organoides. Microscópicamente lo más evidente es la migración del núcleo de su localización central a la región distal de la célula próxima al estrato intermedio. Los ameloblastos adquieren todas las características de una célula secretora de proteínas, pero no llevan aún a cabo ninguna función. Permanecen inactivos hasta que los odontoblastos hayan secretado la primera capa de dentina (primer tejido dentario depositado). De manera que al final del estadio de campana, los ameloblastos jóvenes se han transformado por citodiferenciación en ameloblastos secretores o maduros (fig. 13).

Los ameloblastos que han experimentado su diferenciación bioquímica terminal son células cilíndricas de aproximadamente $60\text{ }\mu\text{m}$ de altura y de 4 a $5\text{ }\mu\text{m}$ de ancho. La estructura y la ultraestructura del ameloblasto maduro es la de una célula secretora para exportación por el mecanismo de exocitosis (ver Amelogénesis). Se caracteriza, además, por presentar en la región proximal, libre o secretora una prolongación cónica llamada **proceso de Tomes**, que desempeña una función esencial en la síntesis y secreción del esmalte prismático. El proceso de Tomes contiene en su interior además del citoesqueleto, mitocondrias y retículo endoplásmico rugoso, los cuerpos ameloblásticos. Estos cuerpos al MET están rodeados de membrana y contienen un material finamente granular. Son considerados como precursores intracelulares de la futura matriz orgánica extracelular. No se ha determinado aún su composición exacta, aunque se ha identificado proteínas, grupos disulfuros y calcio en forma soluble. En el citoplasma del proceso de Tomes y durante la secreción se ha demostrado la presencia de parvalbúmina, proteína que regula el paso del calcio del medio intracelular al extracelular (ver Amelogénesis).

Como consecuencia del depósito dentinario la nutrición de los ameloblastos se realiza ahora a expensas del estrato intermedio (por aproximación de los vasos sanguíneos provenientes del saco dentario, que se hallan por fuera del epitelio externo que se pliega) y no de la papila, como ocurría al iniciarse este período, previo a la dentinogénesis. La unión de los ameloblastos con las células del estrato intermedio se realiza mediante desmosomas. También se han observado numerosas uniones de tipo comunicante que favorecerían el paso de iones especialmente de calcio. Se postula que el transporte de

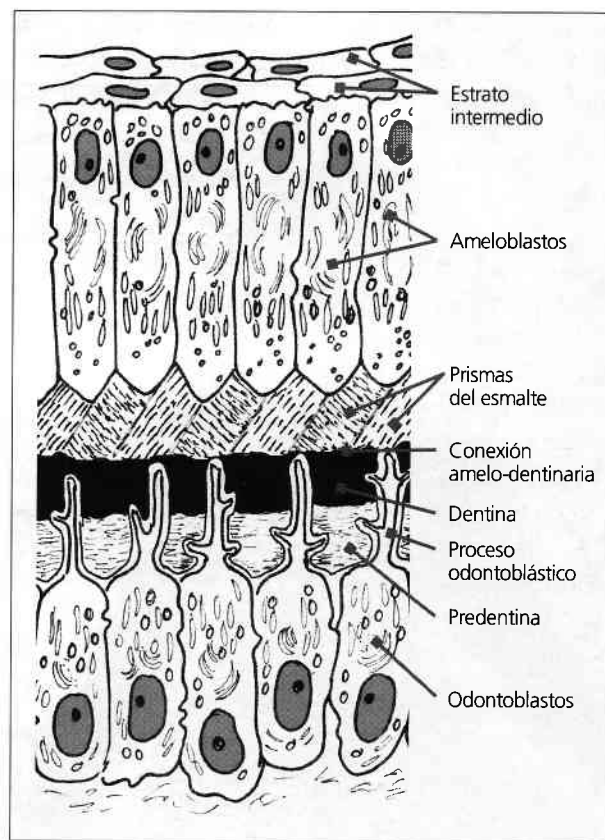


Figura 13. Disposición de ameloblastos y odontoblastos secretores.

iones hacia los ameloblastos se produciría cuando las células del estrato intermedio alcanzan los máximos niveles enzimáticos de fosfatasa alcalina y ATPasa, enzimas que participan en el mecanismo de calcificación del esmalte. Por ello algunos autores consideran al epitelio ameloblástico y al estrato intermedio como un complejo único y necesario para la formación del esmalte.

Es necesario recalcar que los ameloblastos sintetizan la matriz del esmalte cuando se han formado las primeras capas de dentina calcificada. Esto es otro ejemplo típico de inducción recíproca (fig. 13).

Las principales características citoquímicas de los ameloblastos secretores son las siguientes: los ameloblastos en la etapa de campana ofrecen una marcada basofilia citoplasmática fácilmente evidente con azul de toluidina. En estudios previos demostramos la presencia de un alto contenido de ARN en los ameloblastos, al igual que en los odontoblastos mediante microscopia de fluorescencia cuando se utiliza naranja de acridina (que es un fluoro-cromo específico para la detección de ácidos nucleicos). El ADN fluoresce de amarillo y el ARN

de rojo. Con verde metil pironina el ADN se tiñe de verde azulado y de color rojo el ARN citoplasmático (fig. 14 A y B).

La detección de fosfatasa alcalina y glucógeno en los ameloblastos fue, en cambio, negativa al comenzar la secreción del esmalte. Ten Cate postula que los ameloblastos usarían el glucógeno almacenado para cubrir sus requerimientos metabólicos, como consecuencia del cambio y reducción del aporte nutricional (al invertir su polaridad) sumado a una mayor demanda de nutrientes necesarios para iniciar la amelogénesis. La carencia de glucógeno en el epitelio dental interno y en el mesénquima adyacente en estas etapas iniciales de la morfogénesis ha sido relacionada por otros autores con la intensa actividad de interrelación molecular epitelio-mesénquima que se desarrolla a este nivel.

Mediante técnicas inmunohistoquímicas se ha observado que el esmalte contiene fibronectina. Este hallazgo induce a sugerir que los ameloblastos son productores de fibronectina o una sustancia similar a la misma (consultar sustancias elaboradas por ameloblastos en Amelogénesis, p. 258). Yamada, con MET e inmunohistoquímica detectó en la matriz adamantina la presencia de proteoglicanos. Estos hallazgos se asocian a los ameloblastos secretores y se correlacionan con la diferenciación celular ameloblástica y la biosíntesis de la matriz adamantina.

- *Papila dentaria*: la diferenciación de los odontoblastos se realiza a partir de las células ectomesenquimáticas de la papila que evolucionan transformándose primero en preodontoblastos, luego en odontoblastos jóvenes y, por último, en odontoblastos maduros o secretores. Estos adoptan

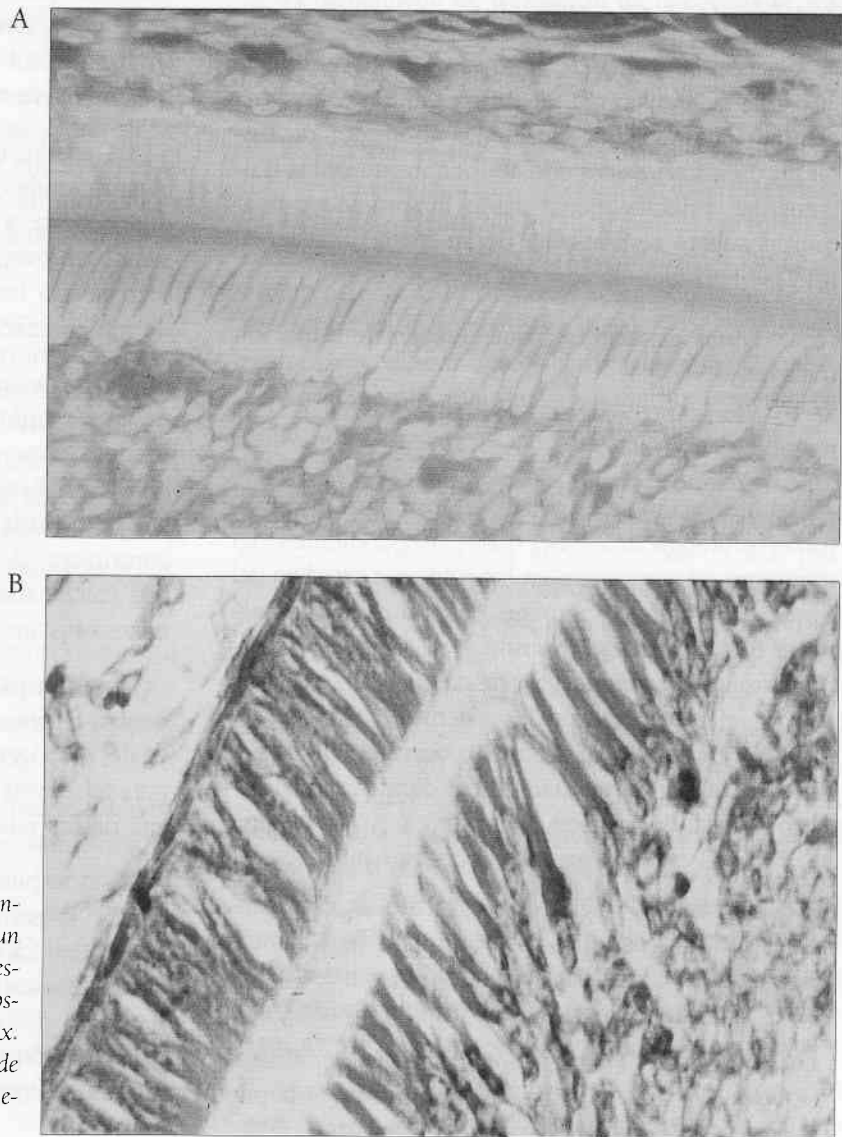


Figura 14. A. Se observan ameloblastos y odontoblastos secretores. Ambas células presentan un alto contenido de ARN citoplasmático (fluorescencia roja). ADN (nuclear amarillo). Microscopía de fluorescencia con fluorocromo 250 x. B. Ameloblastos y odontoblastos. Núcleos (verde azulado) y citoplasmas de color rojo. Verde metil pironina, 400 x.

una forma cilíndrica de 40 μm de alto y un diámetro medio de 4 a 8 μm , con un núcleo polarizado hacia la región distal de la célula. En su extremo proximal o libre (futuro polo secretor) se diferencia una prolongación citoplasmática única que queda localizada en plena matriz dentinaria, llamada prolongación principal, proceso odontoblástico o prolongación odontoblástica (fig. 13).

Los odontoblastos, si bien se encuentran formando una especie de epitelio cilíndrico simple en la periferia de la papila, están separados por espacios intercelulares que a veces contienen fibras reticulares de Von Korff e incluso capilares o nervios.

Los odontoblastos presentan las características ultraestructurales de una célula secretora de proteínas para exportación (ver Pulpa Dentaria). Sintetizan las fibrillas colágenas tipo I (con pequeñas cantidades de colágeno tipo III) y los glicosaminoglicanos de la matriz orgánica de la dentina.

Cuando se forma dentina, la porción central de la papila se transforma en pulpa dentaria. La zona central de la papila se caracteriza ahora por presentar fibroblastos jóvenes con abundante sustancia fundamental, principalmente ácido hialurónico y condroitín sulfato responsable de su metacromasia. Al MET se han identificado dos tipos de fibras:

- a) Fibras oxitalánicas, que carecen de estriación transversal.
- b) Fibras precolágenas estriadas asociadas a la membrana basal.

La innervación se establece en forma precoz. Delgadas prolongaciones nerviosas, dependientes del trigémino, se aproximan en los primeros estadios del desarrollo dentario, pero no penetran en la papila hasta que comienza la dentinogénesis. Existen factores tróficos como el factor de crecimiento nervioso (NGF), el factor neurotrófico derivado del cerebro (BDNF) y el factor neurotrófico derivado de la glia (GDNF) que se relacionan con el comienzo y el desarrollo de la innervación sensorial en la papila dental y con el crecimiento de los axones pulpaes.

La innervación inicial es solamente de tipo sensorial, pues los estudios histoquímicos han demostrado que las fibras nerviosas autónomas están ausentes durante los estadios de brote y casquete.

Con respecto a la irrigación, se ha visto que agrupaciones de vasos sanguíneos penetran en la papila en la etapa de casquete. A medida que avanza el de-

sarrollo, los vasos se ubican preferentemente en el lugar donde se formará la raíz o raíces.

Se ha sugerido que la presencia de un aumento de capilares y la existencia temprana de filetes nerviosos en la proximidad del ectomesénquima donde se desarrollarán los gérmenes dentarios, está asociada a que ambas estructuras o una de ellas desempeñarían un papel importante en el mecanismo inductivo. Según Ten Cate, es mucho más probable que la vascularización e innervación sean el resultado del desarrollo dentario, y no su causa.

Con respecto a las características citoquímicas de los odontoblastos, éstos presentan en el estadio de campana la máxima expresión de ARN (responsable de la basofilia citoplasmática), lo cual indica su relación directa con el metabolismo celular. La actividad fosfatasa alcalina es, asimismo, elevada, mientras que la reacción citoquímica del glucógeno es negativa (PAS⁻). La fosfatasa es también positiva en la zona subodontoblástica la cual presenta, además, metacromasia y alcianofilia.

La ausencia de glucógeno cuando los odontoblastos comienzan su actividad dentinogenética, podría deberse a que cesa como material de reserva, siendo aprovechado por estas células en su ciclo de secreción o bien por la fosfatasa en el mecanismo de mineralización.

Ten Cate indica que el glucógeno podría ser el precursor químico de los ésteres hexosa-fosfato utilizados, luego, por la enzima fosfatasa alcalina. Cita que los hallazgos de Pritchard y Dixon-Perkins, dejan poca duda de que la glucogenólisis fosforilativa contribuye, de algún modo, a la formación de tejidos calcificados y de que el producto final es una hexosa-fosfato.

Por otra parte, se ha sugerido que los radicales hexosa-fosfatos derivan de la degradación fosforilativa del glucógeno, y que son aprovechados más tarde para la síntesis de proteoglicanos, componente esencial de los tejidos duros.

Esto explicaría la desaparición del polisacárido donde la actividad fosfatásica y el material PAS⁺ coexisten. La presencia de fosfatasa alcalina en los odontoblastos, zona subodontoblástica y estrato intermedio del órgano del esmalte, nos indicaría su participación directa o indirecta en la elaboración o mineralización de la matriz orgánica del esmalte y dentina.

Ten Cate menciona que la actividad extracelular de la enzima próxima a los sitios de mineralización no sólo está asociada con la provisión de iones fosfatos, sino que permite el crecimiento de los cristales de hidroxiapatita (al clivar el pirofosfato depositado en la superficie que inhibe el crecimiento).

La fosfatasa alcalina se detecta también histológicamente en el endotelio de los capilares (provenientes del saco dentario) próximos al estrato intermedio. Se cree que la enzima, cuando se asocia a las membranas celulares, regula el transporte de iones a través de las mismas.

En síntesis, vemos que la fosfatasa alcalina participaría en varios procesos, ya sea en forma directa o indirecta.

- **Saco dentario:** en la etapa de campana es cuando más se pone de manifiesto su estructura. Está formado por dos capas: una interna **célulo-vascular** y otra externa o superficial con abundantes fibras colágenas. Las fibras colágenas y precolágenas se disponen en forma circular envolviendo al germen dentario en desarrollo, de ahí proviene la denominación de saco dentario. La colágena presente a este nivel es de tipo I y III.

De la capa celular constituida por células mesenquimáticas indiferenciadas derivarán los componentes del **periodoncio de inserción**: cemento, **ligamento periodontal** y **hueso alveolar**. Las células mesenquimatosas que se diferencian hacia hueso alveolar son células ricas en glucógeno, al igual que ocurre en otras ubicaciones en las que el tejido mesenquimatoso evoluciona hacia tejido óseo.

Tanto la inervación, como la irrigación presentan dos variedades, una destinada al saco y la otra a la papila, donde los vasos y nervios atraviesan el saco para distribuirse por la misma.

También en esta etapa la lámina dentaria prolifera en su borde más profundo, que se transforma en un extremo libre situado por detrás (en posición lingual o palatino) con respecto al órgano del esmalte y forma el **esbozo o brote del diente permanente**. La conexión epitelial bucal se desintegra por el mesénquima en proliferación. Los restos de la lámina dentaria persisten como restos epiteliales redondeados, conocidos con el nombre de **perlas de Serres**.

2.1.4. *Estadio terminal o de folículo dentario (apositional)*

En esta etapa comienza cuando se identifica, en la zona de las futuras cúspides o borde incisal, la presencia del depósito de la matriz del esmalte sobre las capas de la dentina en desarrollo (figs. 15, 16 y 17).

El crecimiento aposicional del esmalte y dentina se realiza por el depósito de capas sucesivas de una matriz extracelular en forma regular y rítmica. Se alternan períodos de actividad y reposo a intervalos definidos.

La elaboración de la matriz orgánica, a cargo de los **odontoblastos** para la **dentina** y de los **ameloblastos** para el **esmalte**, es inmediatamente seguida por las fases iniciales de su mineralización (figs. 17, 18 y 19).

El mecanismo de formación de la corona se realiza de la siguiente manera: primero se depositan unas laminillas de dentina y luego se forma una de esmalte.

El proceso se inicia en las cúspides o borde incisal y paulatinamente se extiende hacia cervical. En elementos dentarios multicuspídeos, se inicia en cada cúspide de forma independiente y luego se unen entre sí. Esto da como resultado la presencia de surcos en la superficie oclusal de los molares y premolares, determinando su morfología característica, que permite diferenciarlos anatómicamente entre sí.

La membrana basal o futura **conexión amelodentinaria** puede ser lisa o presentar ondulaciones festoneadas, en algunos sitios la MB presenta soluciones de continuidad por donde se extienden algunas prolongaciones de los odontoblastos, que en el esmalte forman los husos adamantinos o los conductillos o túbulos dentinarios remanentes. Si bien la conexión amelodentinaria al MO en preparados de dientes por desgaste es bien nítida (como se observará más adelante al estudiar los tejidos dentarios), a nivel ultraestructural existe una íntima yuxtaposición de cristales, que resulta difícil de deslindar si pertenecen a uno u otro tejido. Este entremezclamiento de cristales de esmalte y dentina podría explicar parcialmente la estructura de la interfase amelodentinaria.

Una explicación adicional de la adhesión puede estar relacionada con la disposición de las fibras

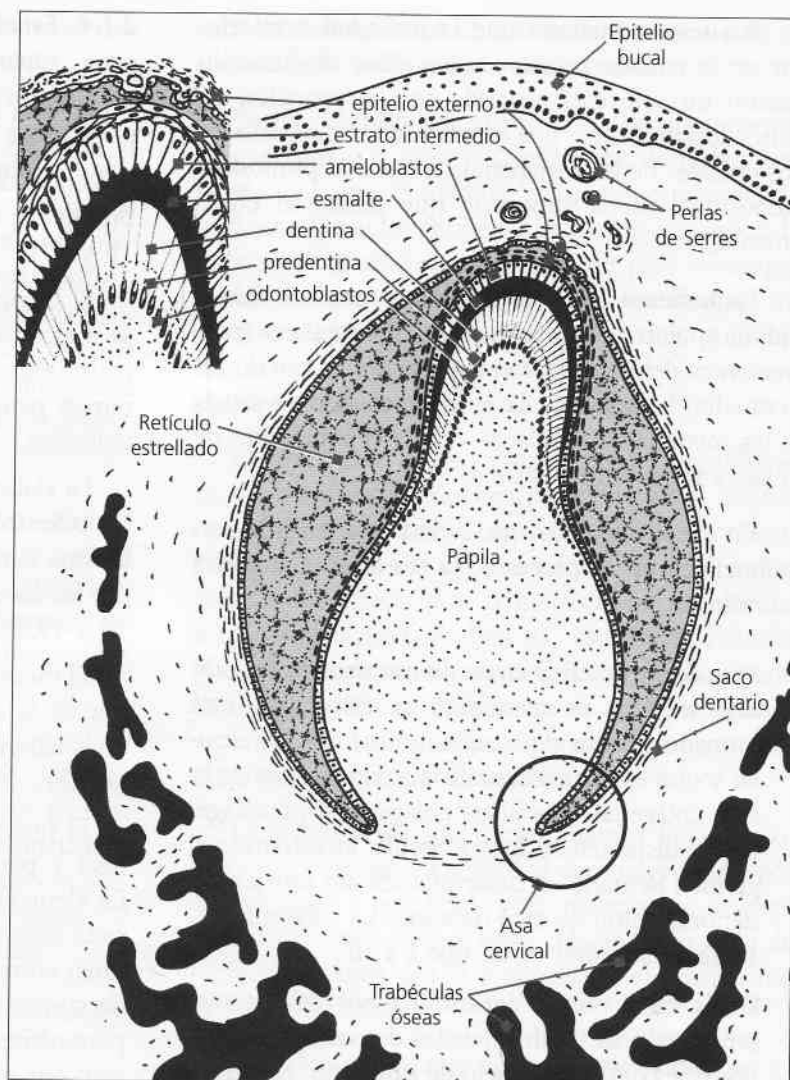


Figura 15. Estadío de folículo dentario aposicional.

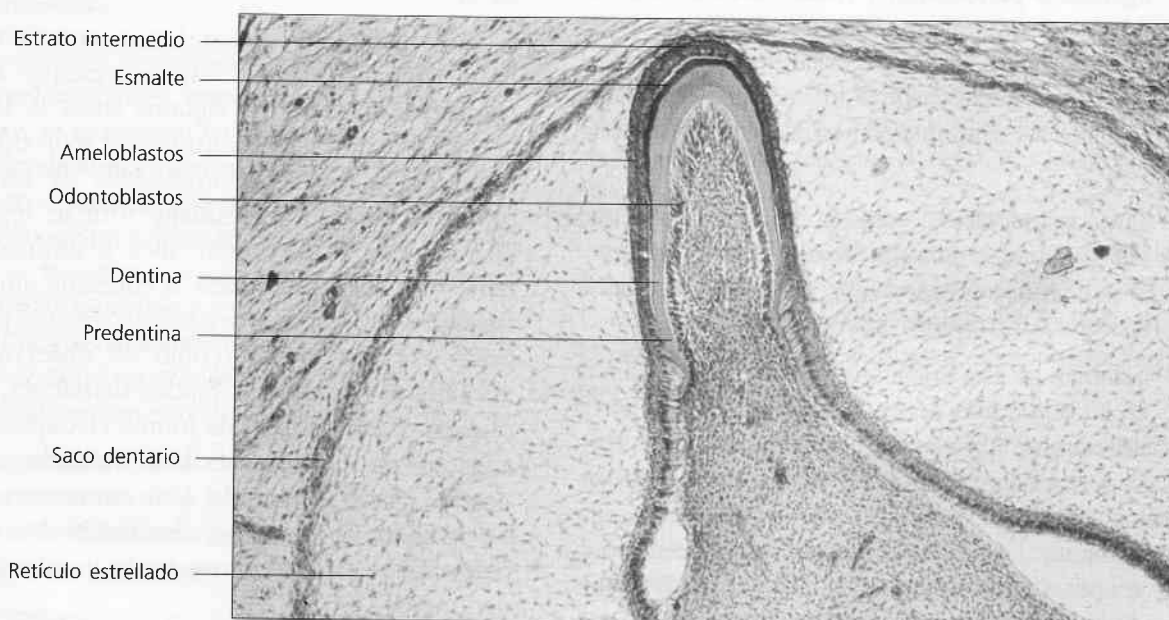


Figura 16. Etapa de campana aposicional. Se destaca el inicio de la formación de los tejidos duros del diente. dentina y esmalte, en la región incisal. Tricómico de Masson, x 60.

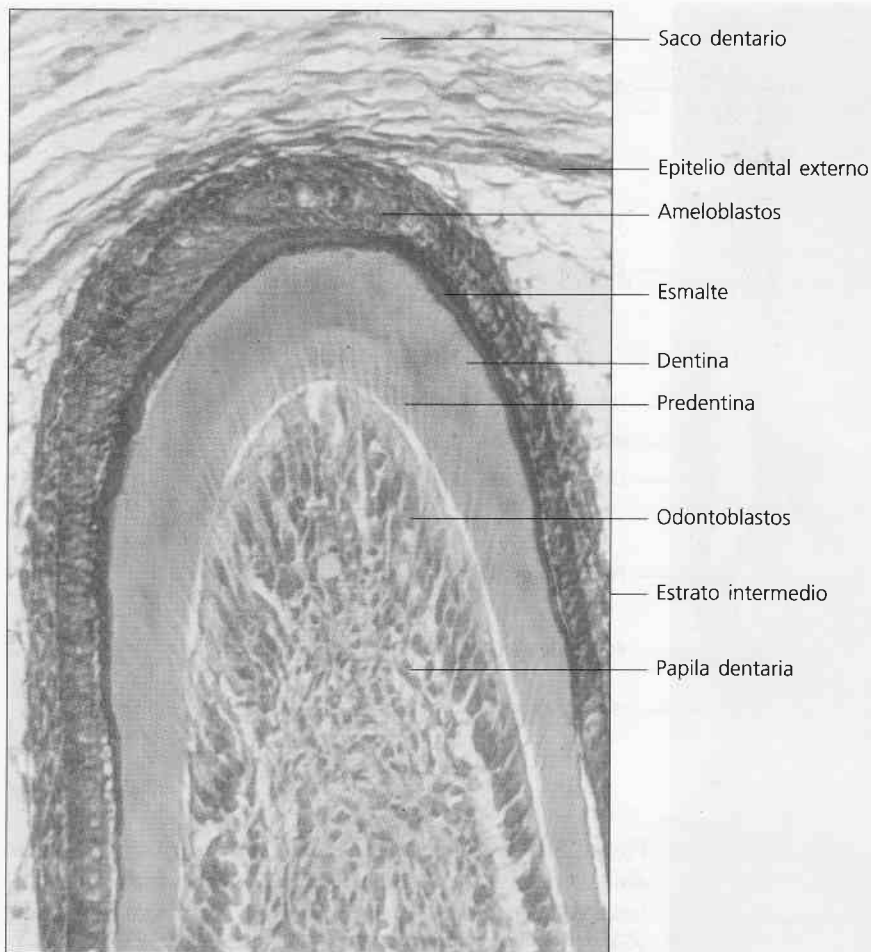


Figura 17. Detalle del borde incisal en estadio de campana aposicional. Se distinguen las capas de ameloblastos y odontoblastos en relación al esmalte y dentina en formación. Tricrómico de Masson, x 150.

colágenas tipo I en la dentina, perpendiculares al borde amelodentinario en conexión con la fibronectina o sustancia similar a la fibronectina presente en el esmalte inmaduro (consultar sustancias del borde amelodentinario en Amelogénesis). El contacto entre colágeno y fibronectina puede contribuir a la estabilidad entre la dentina y el esmalte, gracias al dominio adhesivo del colágeno sobre la molécula de fibronectina. De esta manera, la fijación del esmalte a la dentina en el germen dental humano, parece ser no meramente mecánica, sino también química.

Una vez formado el patrón coronario y comenzado el proceso de histogénesis dental mediante los mecanismos de dentinogénesis y amelogénesis (ver más adelante), de forma centrífuga la primera y centrípeta la segunda, comienza el desarrollo y la formación del patrón radicular.

La mineralización de los dientes primarios se inicia entre el quinto y el sexto mes de vida intraute-

rino; por eso, al nacer existen tejidos dentarios calcificados en todos los dientes primarios y en los primeros molares permanentes.

Cuando la corona se ha formado el órgano del esmalte se atrofia y constituye el epitelio dentario reducido, que sigue unido a la superficie del esmalte como una membrana delgada. Cuando el diente hace erupción algunas células del epitelio reducido de las paredes laterales de la corona se unen a la mucosa bucal y forman la fijación epitelial o epitelio de unión. Dicho epitelio de fijación une la encía con la superficie del diente y establece, además, un espacio virtual que se denomina surco gingival (ver Periodoncio de protección).

2.2. Desarrollo y formación del patrón radicular

En la formación de la raíz, la vaina epitelial de Hertwig desempeña un papel fundamental como inductora y modeladora de la raíz del diente.

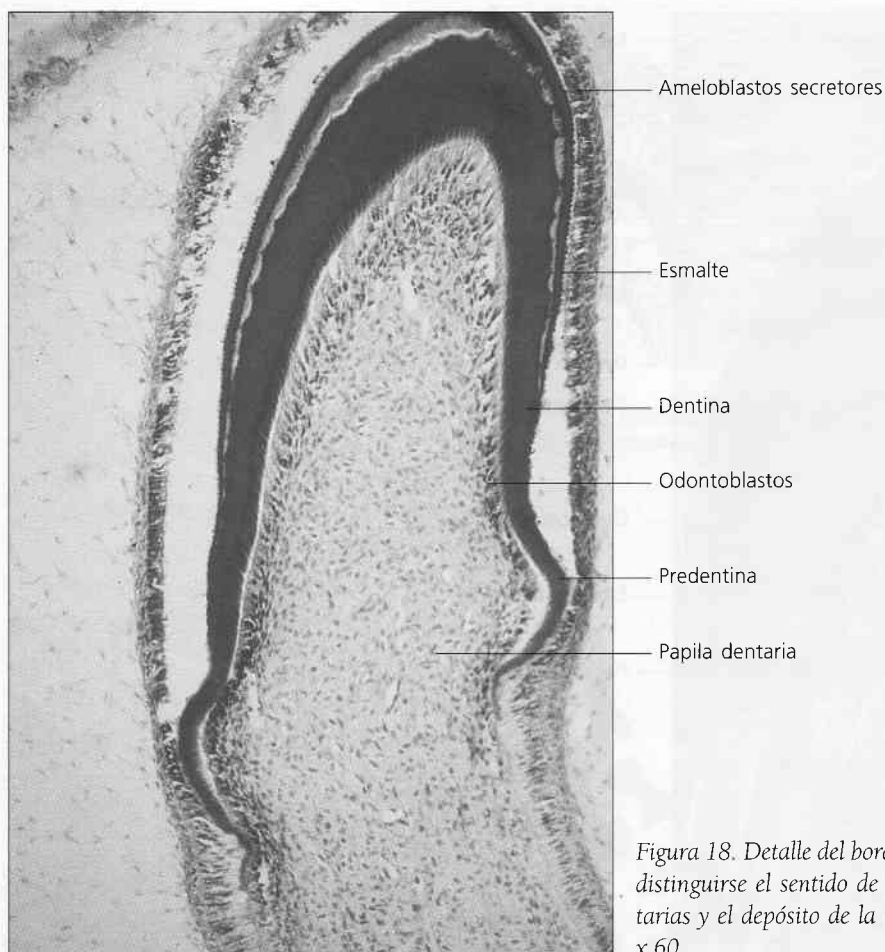


Figura 18. Detalle del borde incisal en campana aposicional. Puede distinguirse el sentido de la diferenciación de las estructuras dentarias y el depósito de la matriz orgánica. Tricrómico de Masson, x 60.

La vaina epitelial es una estructura que resulta de la fusión del epitelio interno y externo del órgano del esmalte sin la presencia del retículo estrellado a nivel del asa cervical o borde genético.

En este lugar que es la zona de transición entre ambos epitelios, las células mantienen un aspecto cuboide. La vaina prolifera en profundidad en relación con el saco dentario por su parte externa y con la papila dentaria internamente. En este momento las células muestran un alto contenido de ácidos nucleicos, relacionado con la división o mitosis celular.

Al proliferar, la vaina induce a la papila para que se diferencien en la superficie del mesénquima papilar, los odontoblastos radiculares. Cuando se deposita la primera capa de dentina radicular, la vaina de Hertwig pierde su continuidad, es decir, que se fragmenta y forma los restos epiteliales de Malassez, que en el adulto persisten cercanos a la superficie radicular dentro del ligamento periodontal. Se ha sugerido que un factor importante en el proceso de fragmentación de la vaina de Hertwig es la disminución rápida en la expresión de la molécula P-cad-

herina, relacionada con la adhesión celular. Si bien los restos de Malassez no poseen ninguna función en la odontogénesis, son la fuente del origen del revestimiento epitelial de los quistes radiculares (ver Ligamento periodontal).

En síntesis, la elaboración de dentina por los odontoblastos es seguida por la regresión de la vaina y la diferenciación de los cementoblastos, a partir de las células mesenquimáticas indiferenciadas del ectomesénquima del saco dentario que rodea la vaina. El desplazamiento de las células epiteliales de la vaina hacia la zona periodontal comienza con la formación de dentina.

La causa de la fragmentación y desplazamiento de la vaina se debería a la falta de aporte nutritivo que las células recibían desde la papila. Si la velocidad de migración celular es mayor que la del mecanismo de cementogénesis, les permite retirarse y ocupar un lugar en el ligamento periodontal, pero otras veces, durante su traslado pueden quedar incluidas en el cemento, donde experimentan un proceso degenerativo.

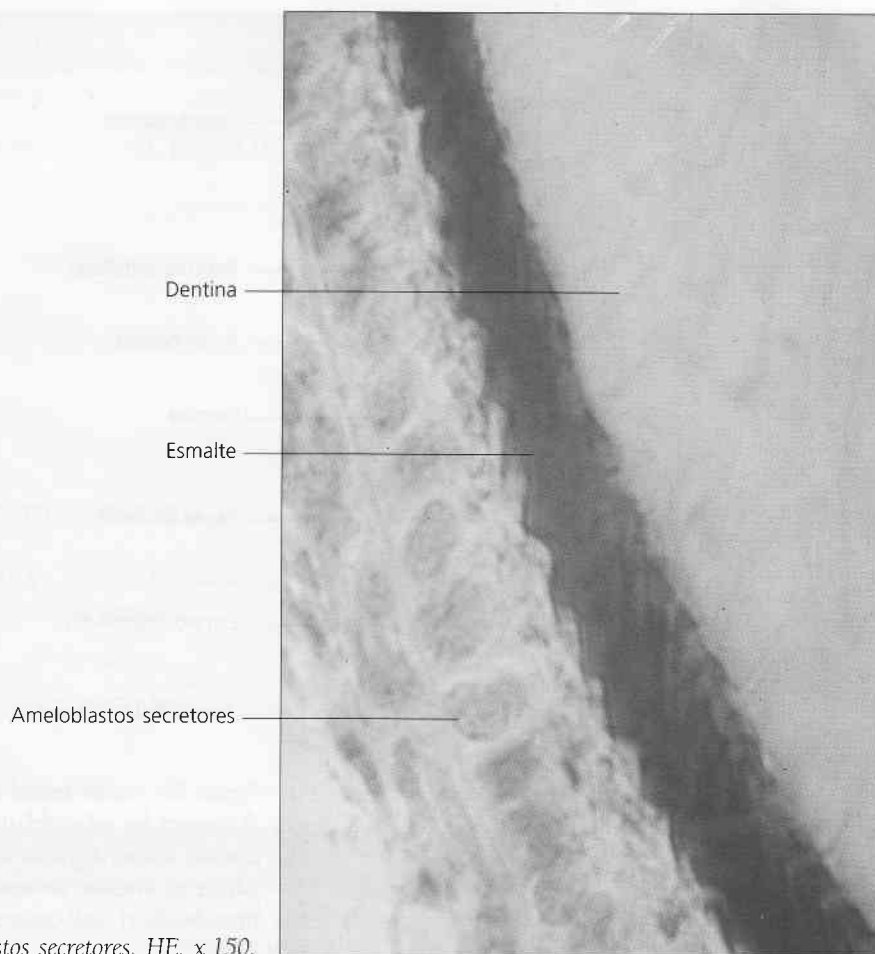


Figura 19. Detalle de los ameloblastos secretores. HE, x 150.

La formación del patrón radicular involucra, también, como hemos visto, fenómenos inductivos; el epitelio de la vaina modela además el futuro límite dentinocementario e induce la formación de dentina por dentro y cemento por fuera.

En los dientes multirradiculares la vaina emite dos o tres especies de **lengüetas epiteliales** o diafragmas en el cuello, dirigidas hacia el eje del diente, destinadas a formar, por fusión, el piso de la cámara pulpar, una vez delimitado el piso proliferan en forma individual en cada una de las raíces (fig. 21). Al completarse la formación radicular, la vaina epitelial se curva hacia adentro (en cada lado) para formar el diafragma. Esta estructura marca el límite distal de la raíz y envuelve al agujero apical primario. Por el agujero entran y salen los nervios y vasos sanguíneos de la cámara pulpar. Algunos autores consideran que a partir de este momento la papila se ha transformado en **pulpa dental**.

El cuadro 4 esquematiza el estadio aposicional y la formación del patrón radicular. El cuadro 5 establece una síntesis del origen embriológico de los tejidos dentarios y peridentarios.

3. HISTOFISIOLOGÍA DE LA MORFOGÉNESIS DENTARIA

Las interacciones existentes entre epitelio y mesénquima durante la organogénesis dentaria, se han demostrado mediante experiencias de cultivos celulares y recombinación tisular.

A partir de ellas se ha comprobado que el ectomesénquima posee las inducciones o mensajes primarios, para que un epitelio aún de origen no dentario (por ejemplo, el de la piel) al ponerse en contacto con el ectomesénquima de la papila dentaria, dé lugar a la formación de un primordio dental. También este ectomesénquima es quien regula la morfología de los elementos dentarios, pues al combinar el epitelio (órgano del esmalte: casquete) de un incisivo con el ectomesénquima (papila) de un molar se forma un diente con el aspecto de un molar y no de un incisivo.

Los mecanismos de inducción son procesos muy complejos que involucran cambios químicos, estructurales y ultraestructurales que tienen lugar antes, durante y después de la diferenciación y la

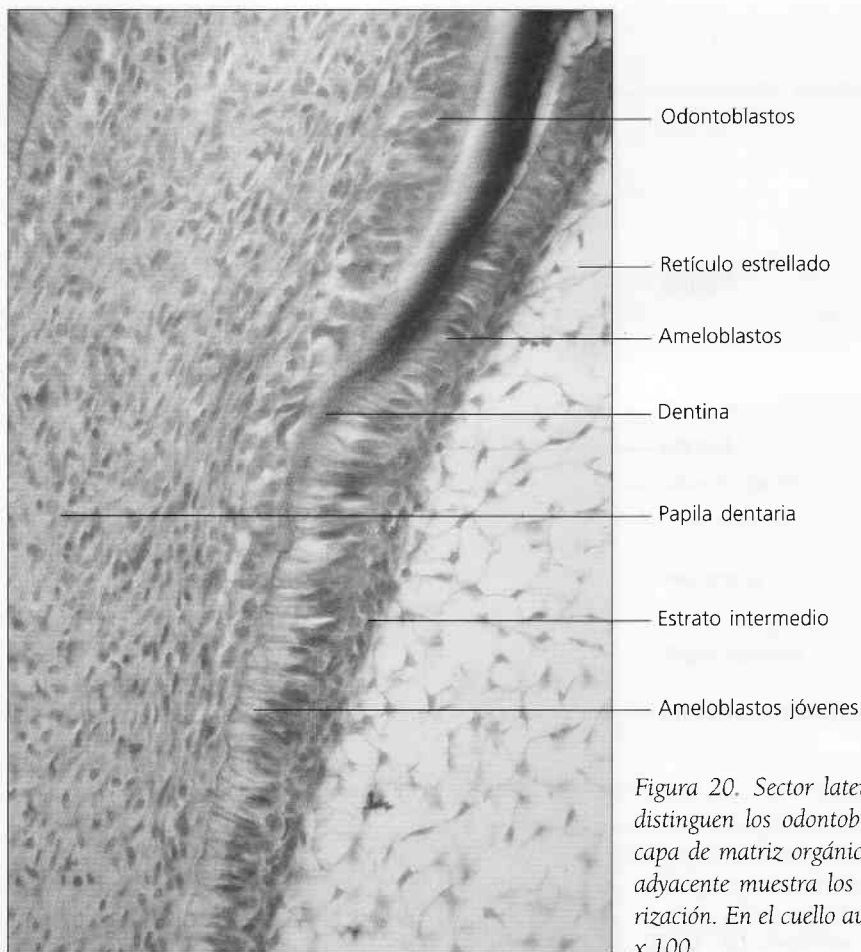


Figura 20. Sector lateral de un diente en etapa aposicional. Se distinguen los odontoblastos secretores asociados a una delgada capa de matriz orgánica de predentina. El epitelio dental interno adyacente muestra los ameloblastos jóvenes con manifiesta polarización. En el cuello ausencia de odontoblastos diferenciados. HE, x 100.

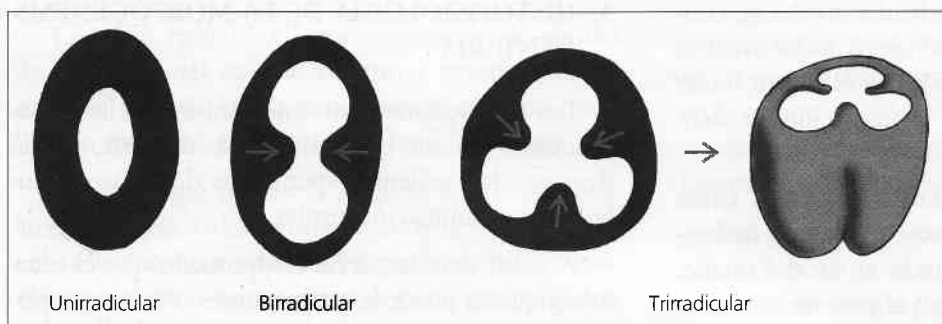


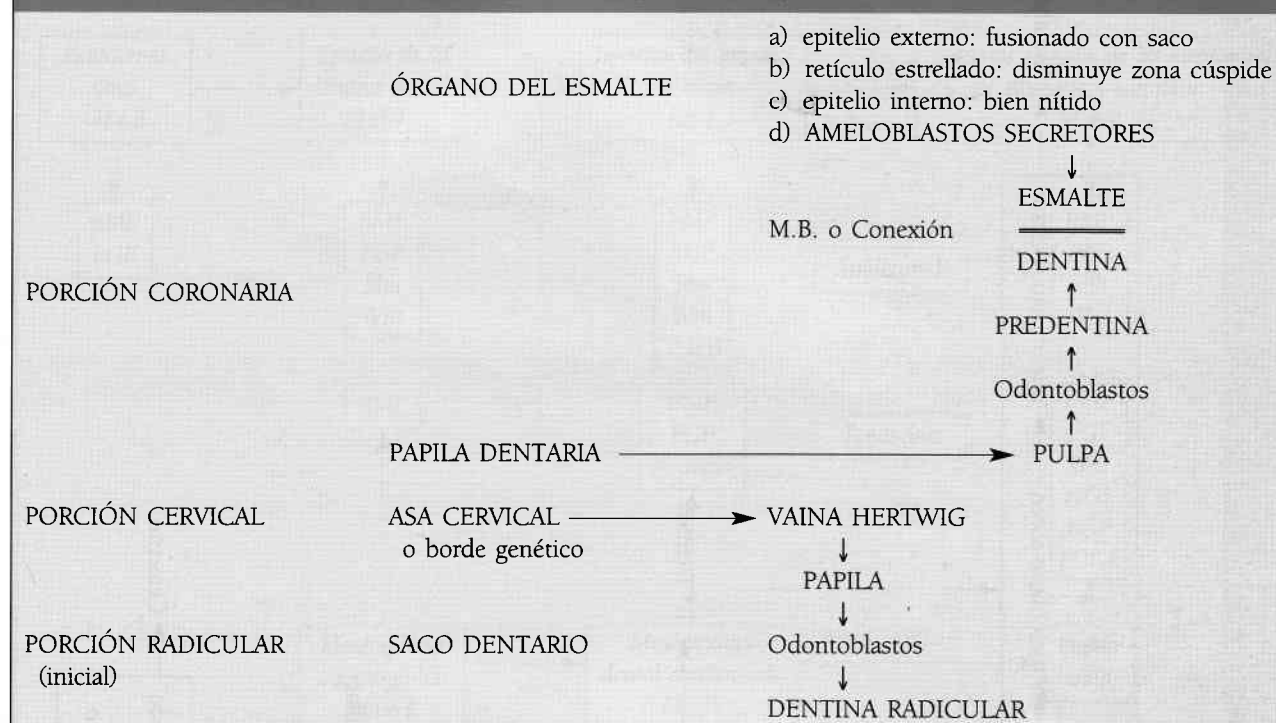
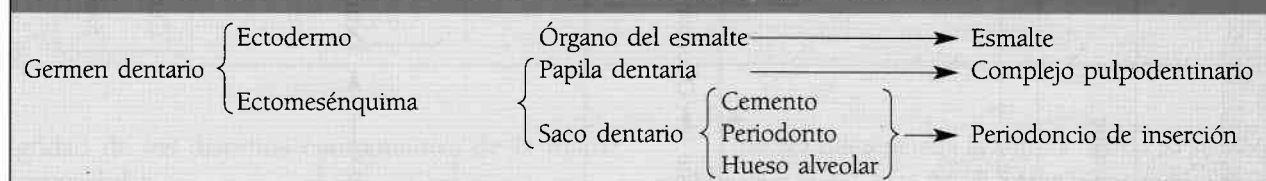
Figura 21. Modelación radicular. Vaina de Hertwig.

especialización de los odontoblastos y los ameloblastos. Es por ello que determinar los mecanismos histofisiológicos esenciales que explican la morfogénesis dentaria y, por tanto, la formación de los patrones coronario y radicular, resulta sumamente difícil. Los datos que se actualmente se conocen proceden de experiencias realizadas en cultivos de órganos y tejidos y en embriología experimental. A este respecto algunas de las aportaciones más significativas indican lo siguiente: A este respecto se han identificado numerosas moléculas y factores que intervienen en modo variable en las distintas fases del proceso. En este sentido en las células epitelia-

les y en las células del mesénquima, en las distintas etapas de la morfogénesis dentaria, se elaboran dichas moléculas y factores según se indica en el cuadro 7.

Entre los componentes más importantes que participan en la interacción epitelio-mesénquima están los pertenecientes a cuatro importantes familias: las proteínas morfogenéticas óseas (BMPs), los factores de crecimiento fibroblásticos (FGFs), las proteínas Hedgehog (Shh) y las proteínas Wnt.

Los factores BMPs —especialmente el BMP-4— intervienen en la expresión de los genes *Msx-1* y

Cuadro 4. Cambios estructurales de la fase aposicional y formación radicular.**Cuadro 5. Origen embriológico de los tejidos dentarios y peridentarios.**

Msx-2 los cuales contribuyen a determinar el patrón microscópico del órgano dentario a través de la regulación de distintas moléculas de la superficie celular y de la matriz extracelular. La expresión se produce primero en las células epiteliales y con posterioridad en las células ectomesenquimatosas.

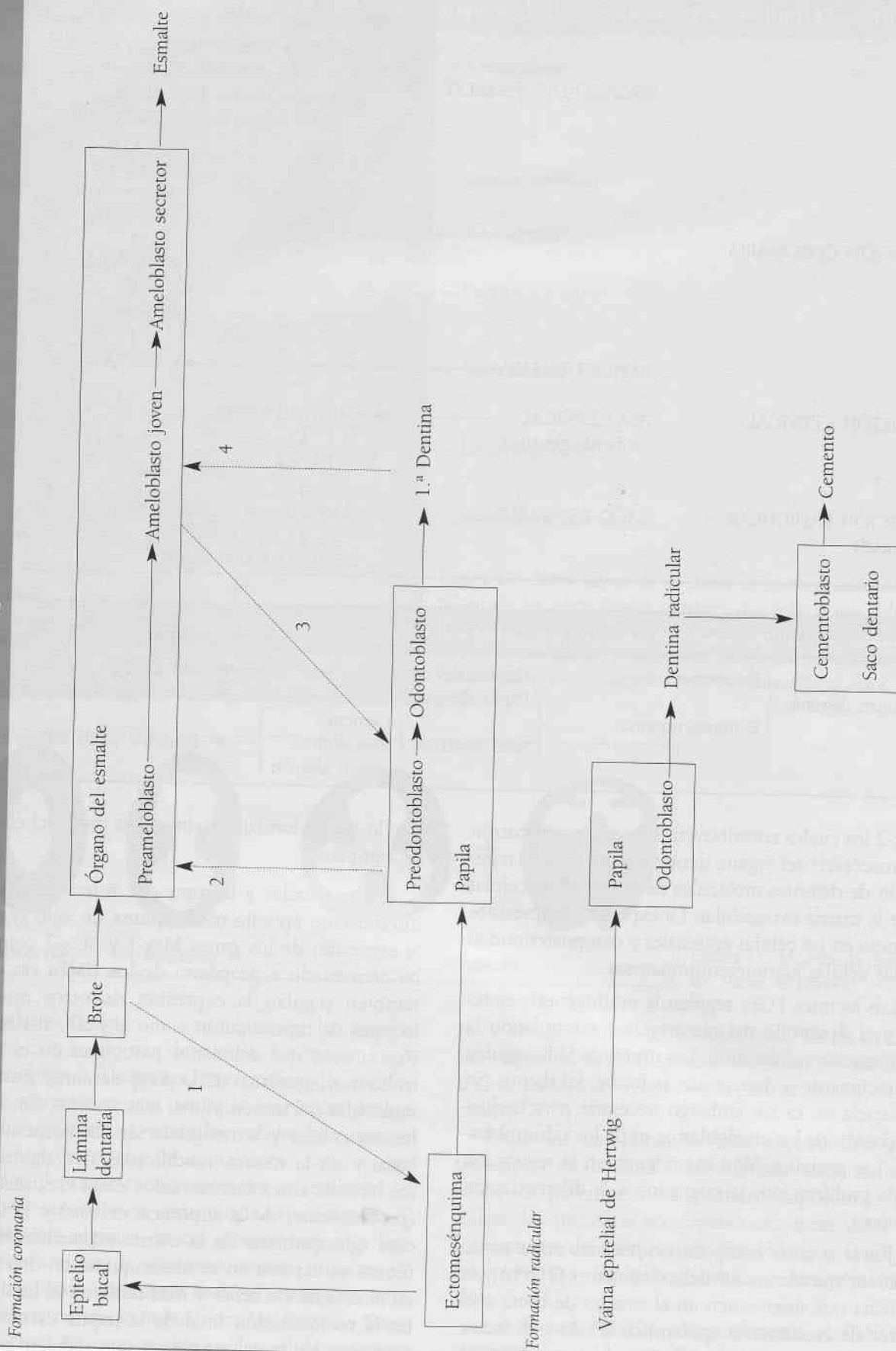
Los factores FGFs regulan la morfogénesis epitelial y el desarrollo del mesénquima estimulando la proliferación celular local. Las proteínas Shh, regulan el crecimiento y determinan la forma del diente. Su presencia no es sin embargo necesaria para la diferenciación de los ameloblastos ni de los odontoblastos. Las proteínas Wnt intervienen en la regulación de la proliferación, la migración y la diferenciación celular.

Junto a estos componentes existen otros como el factor transformador del crecimiento (TGFB) y la activina que intervienen en el estadio de brote o el factor de crecimiento epidérmico (EGF) y el factor de crecimiento derivado de las plaquetas (PDGF)

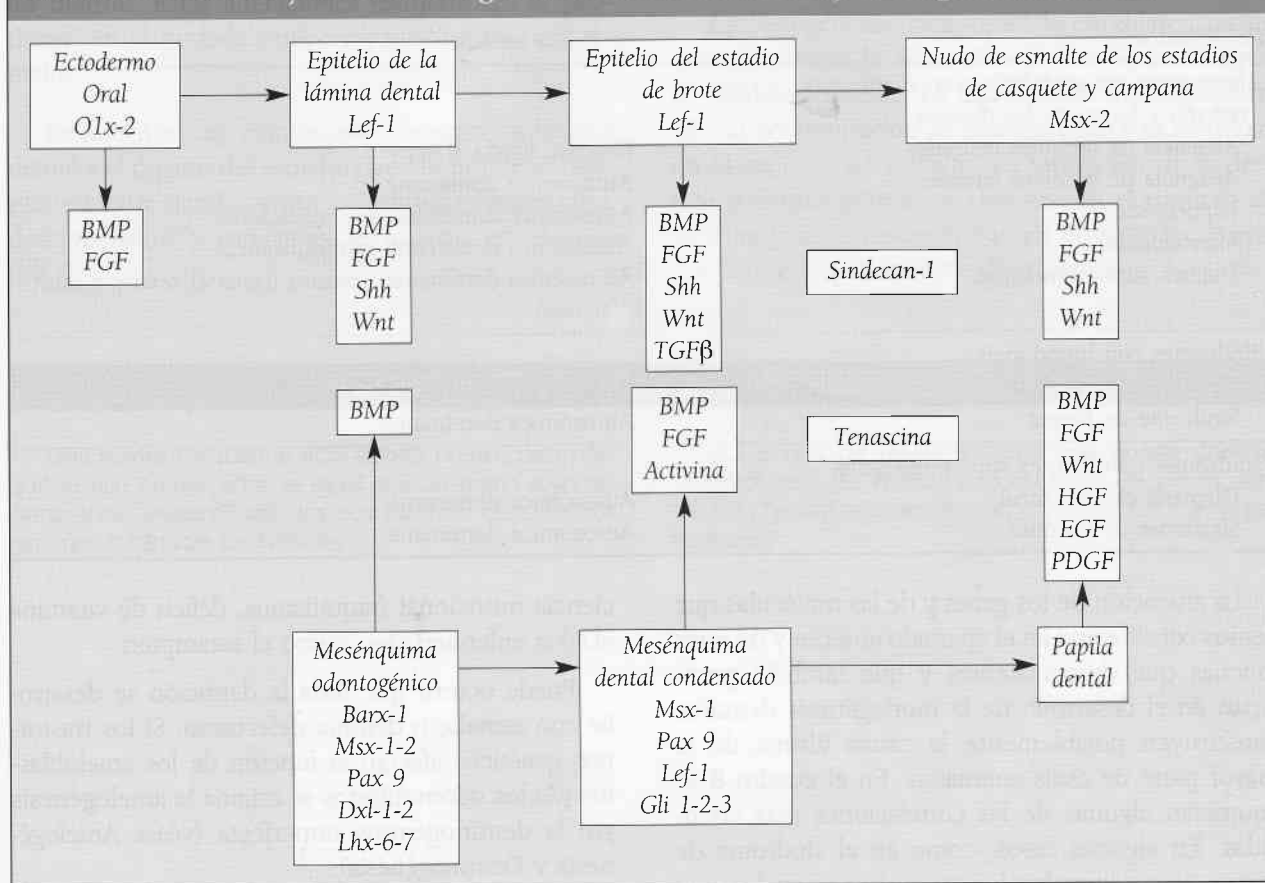
que lo hacen fundamentalmente a nivel del estadio de campana.

Las moléculas y factores que intervienen en la interrelación epitelio-mesénquima no sólo regulan la expresión de los genes Msx-1 y Msx-2 como se ha comentado a propósito de los BMPs sino que también regulan la expresión de otros muchos factores de transcripción como el Lef1, el Pax9, el Barx1, etc., que asimismo participan en el desarrollo morfogénico de la pieza dentaria. Entre las moléculas del mesénquima, relacionadas con la adhesión celular y la remodelación de la membrana basal y de la matriz, modificadas por algunos de los factores antes mencionados están el sindecán 1 (proteoglicano de la superficie celular) y la tenascina (glicoproteína de la matriz extracelular). Esta última se expresa en el mesénquima en dos fases, en el estadio de brote y más tarde en el campana. En la remodelación final de la papila dentaria intervienen las metaloproteasas que regulan la inte-

Cuadro 6. Mecanismo inductivo e interdependencia tisular en la morfogénesis dentaria.



Cuadro 7. Factores y moléculas reguladoras de la inducción y morfogénesis dentaria.



gridad de los distintos componentes de la matriz extracelular.

Finalmente es importante señalar que una variable expresión de los distintos factores que intervienen en la interrelación epitelio-mesénquima contribuye a explicar la divergencia de tipos dentarios existentes.

Los cuadros 6 y 7 representan las líneas generales del mecanismo histofisiológico de inducción en los tejidos dentarios.

4. BIOPATOLOGÍA Y CONSIDERACIONES CLÍNICAS DE LA MORFOGÉNESIS DENTARIA

También en la embriología dentaria como en la embriología general o especial (bucó-máxilo-facial) pueden ocurrir alteraciones o perturbaciones en las distintas etapas del desarrollo que pueden afectar a los órganos dentarios, en cuanto al número, forma o estructura. Surgen así las diferentes anomalías dentarias.

Una vez diferenciada la lámina dental, si se afecta el brote o yema, éste no se forma inicialmente y, por ende, no existirá el diente. Esta anomalía se denomina oligodoncia o hipodoncia (ausencia parcial) o anodoncia (ausencia total de dientes en el maxilar).

La ausencia congénita de dientes se puede producir por insuficiencia de la población celular de la cresta neural, para emigrar a los lugares predeterminados para el desarrollo, o por la falta de estímulos inductores primarios, necesarios para desencadenar la organogénesis.

Si se desarrollan gérmenes dentarios extra, se llaman dientes supernumerarios. Pueden tener distintas localizaciones entre los otros elementos dentarios o situarse por fuera del plano de oclusión.

Si adopta una forma rara o anormal, debido a perturbaciones de la morfodiferenciación, puede observarse falta de relación entre el tamaño de la corona y de la raíz (gigantismo o enanismo coronario o radicular), o bien coronas irregulares con perlas o con aspecto de frambuesa.

Cuadro 8. Anomalías de la morfogénesis dentaria de origen genético.

<i>Denominación</i>	<i>Tipo de herencia</i>
Alteraciones no sindrómicas en el número, tamaño y forma de los dientes	
Ausencia de incisivos centrales	Recesiva ligada al sexo
Ausencia de incisivos laterales	Autosómica dominante
Hipodoncia	Autosómica dominante o multifactorial
Microdoncia	Autosómica dominante o multifactorial
Dientes supernumerarios	Autosómica dominante, recesiva ligada al sexo y/o multifactorial
Síndromes con hipodoncia	
Displasia ectodérmica	Recesiva ligada al sexo o autosómica
Síndrome de Rieger	Autosómica dominante
Síndromes con dientes supernumerarios	
Displasia cleidocraneal	Autosómica dominante
Síndrome de Gardner	Autosómica dominante

La alteración de los genes y de las moléculas que hemos considerado en el apartado anterior y de otras muchas que desconocemos y que también participan en el desarrollo de la morfogénesis dentaria, constituyen posiblemente la causa última de la mayor parte de estas anomalías. En el cuadro 8 se enumeran algunas de las correlaciones más conocidas. En algunos casos, como en el síndrome de Rieger, están alterados los cromosomas en los que asientan los genes que regulan la expresión de EGF.

A veces las células odontogénicas principales pierden temporalmente su función normal, por una enfermedad general que afecta al embrión o feto; esto ocasiona hipoplasias de esmalte. La hipoplasia es una formación defectuosa que produce surcos, fisuras o foveas (excavaciones) en la superficie del esmalte.

Diversos factores pueden también lesionar temporalmente a los ameloblastos, por ejemplo, defi-

ciencia nutricional (raquitismos, déficit de vitamina «D») o enfermedades, como el sarampión.

Puede ocurrir que toda la dentición se desarrolle con esmalte o dentina defectuosa. Si los trastornos genéticos afectan la función de los ameloblastos y/o los odontoblastos se origina la amelogénesis y/o la dentinogénesis imperfecta (véase Amelogénesis y Dentinogénesis).

En otras ocasiones los dientes presentan calcificaciones deficientes o hipocalcificaciones que clínicamente presentan aspecto opaco, en contraste con la transparencia normal del esmalte.

Otro defecto de los dientes en desarrollo puede ser la pigmentación por trastornos endógenos o medicamentos, lo que se conoce como diente vetado. Las tetraciclinas le confieren color grisáceo. La incorporación por ingesta de flúor en forma excesiva (más de una parte por millón), produce la patología conocida como fluorosis den-

Cuadro 9. Sustrato tisular de la patología neoplásica del epitelio odontogénico.

<i>Denominación</i>	<i>Patología/patogenia</i>	<i>Clínica</i>	<i>Tejido</i>
Ameloblastoma	Proliferativa	Tumoración	Células de la lámina dental Preameloblastos
Tumor odontogénico epitelial calcificante	Proliferativa	Tumoración	Células del estrato intermedio
Tumor odontogénico adenomatoide	Proliferativa	Tumoración	Preameloblasto Células del estrato intermedio Células del retículo estrellado
Odontoma	Proliferativa	Tumoración	Células de la lámina dental

tal, que da como resultado un diente veteadado de color marrón. Estas alteraciones estructurales se producen en el período crítico de maduración del esmalte.

Finalmente, las células que integran la lámina dental y el órgano del esmalte pueden proliferar neoplásicamente dando origen a distintos tumores cuya denominación y caracteres se indican en el cuadro 9.

5. HISTOGÉNESIS DEL ÓRGANO DENTARIO

La histogénesis consiste en la citodiferenciación que conduce a la formación de los distintos tipos de tejidos dentarios. La histogénesis del esmalte recibe la denominación de amelogénesis y se estudiará en el capítulo de esmalte. La formación de la dentina o dentinogénesis se describe en el capítulo de dentina y la cementogénesis en el capítulo correspondiente al periodoncio de inserción.

SITUACIONES PROBLEMÁTICAS DE ORIENTACIÓN CLÍNICA

Una madre consulta al odontólogo preocupada porque su hijo de tres años, al igual que un primo suyo de cinco años, presenta sólo los dos incisivos centrales superiores, faltándole los laterales.

¿Qué tipo de respuesta cree que puede darle el Odontólogo? ¿Es normal esta ausencia de piezas dentarias? ¿Tendrá alguna relación esta afección con el parentesco?

CAPÍTULO 5

CAVIDAD BUCAL

1. GENERALIDADES

2. MUCOSA BUCAL

2.1. Generalidades

2.2. Epitelio

2.2.1. *Epitelio plano estratificado queratinizado*

2.2.2. *Epitelio plano estratificado paraqueratinizado*

2.2.3. *Epitelio plano estratificado no queratinizado*

2.3. Membrana basal

2.4. Lámina propia o corion

2.5. Submucosa

2.6. Características clínicas en relación con la estructura histológica

2.7. Clasificación histotopográfica y funcional de la mucosa

2.8. Histofisiología general de la mucosa bucal

2.8.1. *Movilidad*

2.8.2. *Sensibilidad de la mucosa bucal*

2.8.3. *Protección*

2.8.4. *Digestión*

2.8.5. *Absorción*

2.8.6. *Excreción*

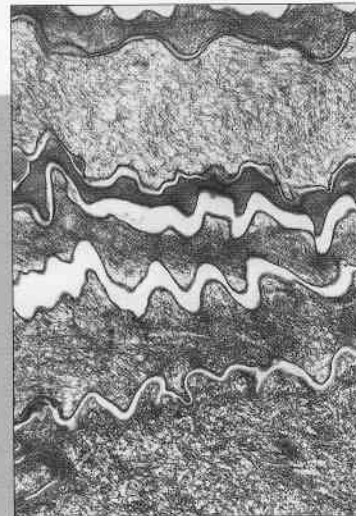
3. ÓRGANOS QUE CONSTITUYEN LA CAVIDAD BUCAL

3.1. Labios

3.1.1. *Piel del labio*

3.1.2. *Zona de transición*

3.1.3. *Mucosa del labio*



CAVIDAD BUCAL

1. GENERALIDADES

La boca es una cavidad de tipo virtual ocupada casi en su totalidad por el órgano lingual en estado de reposo. Está limitada hacia adelante por los labios, hacia atrás, por el istmo de las fauces; arriba, por la bóveda palatina; abajo, por la lengua y el piso de la boca; y a los lados, por los carrillos o mejillas que constituyen las paredes laterales. Si los maxilares están en oclusión, los arcos dentarios dividen la cavidad en dos partes: la que queda comprendida por dentro de los arcos dentarios es la boca propiamente dicha y la que está fuera de estos, es el **vestíbulo bucal**. Cuando los maxilares se encuentran en reposo el vestíbulo de la boca, es una cavidad virtual, y se hace real cuando una causa cualquiera determina la separación de los labios y las mejillas alejándolos de las arcadas dentarias (fig. 1).

La cavidad bucal y el vestíbulo se comunican entre sí a través de los espacios interdentarios y por el espacio retromolar (limitado por la cara distal de los últimos molares y la rama del maxilar inferior). Es importante recordarlo por su significación clínica, dado que dicho espacio se utiliza para la administración de alimentos en caso de **trismo** o cuando por accidente (fractura del maxilar) se efectúan ligaduras intermaxilares y a los pacientes les resulta imposible abrir la boca.

La cavidad bucal está constituida por un conjunto de órganos asociados que realizan múltiples funciones específicas, tales como: masticación y trituración de alimentos, secreción de saliva, absorción, gustación, fonación y lenguaje articulado. Estos órganos, aunque estructuralmente independientes, con características propias y diferenciadas, son funcionalmente dependientes. Si a ello le sumamos que los diversos

órganos tienen adaptaciones estructurales íntimamente relacionadas con su función específica, entendemos que actualmente la cavidad bucal se considera, no como un simple conjunto de órganos, sino un verdadero sistema, denominado **sistema bucal**.

Otros autores denominan **sistema estomatognático** a la integración anatómica y funcional de los componentes de la cavidad bucal, con elementos dentarios y articulares, como la articulación temporomandibular y los músculos paraprotéticos.

Los órganos que constituyen el sistema bucal son (fig. 2):

- Labios.
- Mejillas.
- Lengua.
- Paladar.
- Dientes.
- Periodoncio de protección.
- Glándulas salivales.

Las características de la cavidad bucal son de especial interés para el odontólogo, pues mediante la

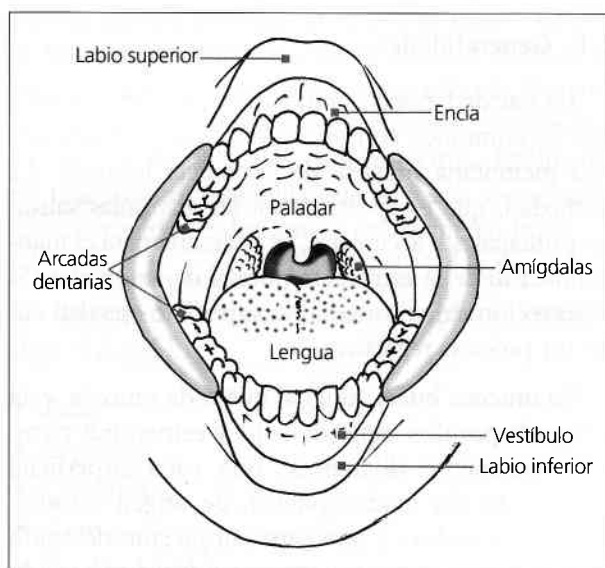


Figura 1. Cavidad bucal.

En la elaboración de este capítulo ha colaborado el Catedrático de la Facultad de Medicina y Odontología de la Universidad de Granada, P. Vicente Crespo Ferrer (España) y el Jefe de Trabajos Prácticos Od. Ismael Rodríguez (Argentina).

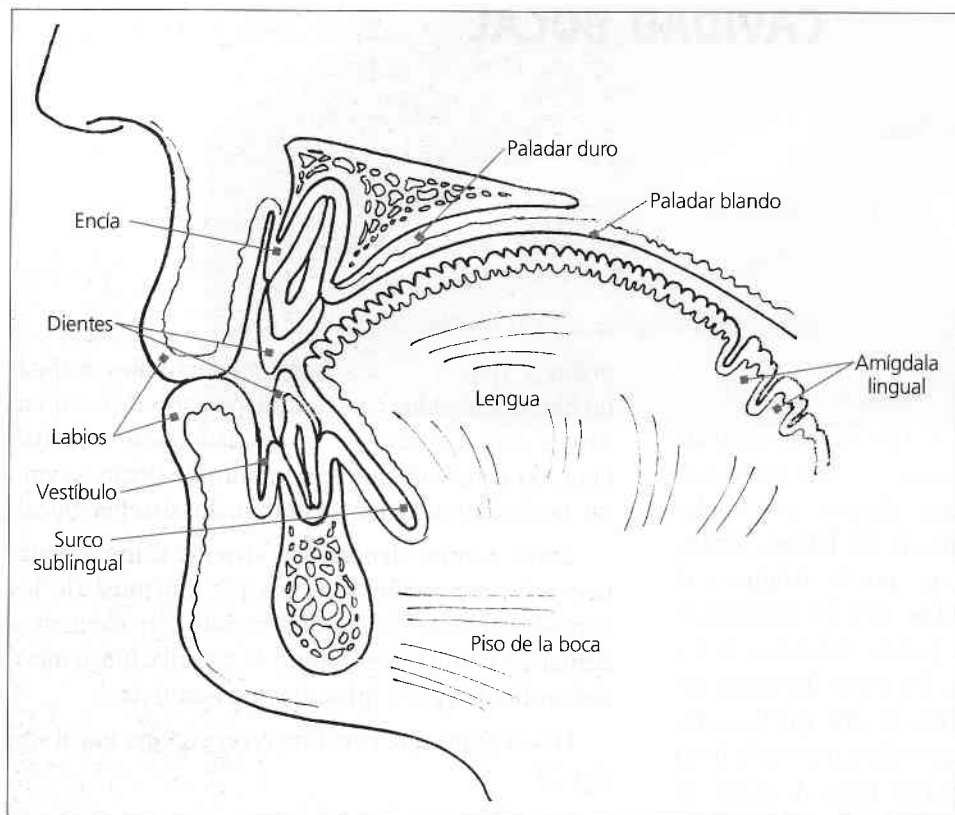


Figura 2. Órganos de la cavidad bucal.

inspección clínica directa es posible detectar lesiones, tanto en los tejidos dentarios, como en la mucosa que reviste esa cavidad. Para realizar un diagnóstico correcto y posteriormente un tratamiento adecuado, es necesario establecer las características de normalidad de estos tejidos y la estrecha relación que existe entre su estructura y su función.

2. MUCOSA BUCAL

2.1. Generalidades

La cavidad bucal, como toda cavidad orgánica que se comunica con el exterior, está tapizada por una membrana mucosa de superficie húmeda. La humedad, que es aportada por las glándulas salivales principales y accesorias, es necesaria para el mantenimiento de la estructura normal de los tejidos. Si la secreción de saliva cesa, la superficie epitelial sufre un proceso regresivo.

La mucosa bucal, al igual que toda mucosa, está integrada por dos capas de tejidos estructural y embriológicamente diferentes: una capa superficial constituida por tejido epitelial, de origen ectodérmico —el epitelio— y otra capa subyacente de tejido conectivo, de origen ectomesenquimático (derivado de las células de la cresta neural) —la lámina propia

o corion—. Ambas están conectadas por la membrana basal. Esta relación no es lisa, sino que suele ser ondulada, ya que el tejido conectivo emite prolongaciones, hacia el epitelio, denominadas **papilas coriales**. A su vez, el epitelio se proyecta hacia la lámina propia en forma de evaginaciones que se interdigitan con las papilas coriales y reciben el nombre de **crestas epiteliales** (fig. 3). Esta disposición estructural en papilas y crestas facilita la nutrición del epitelio de la mucosa oral al permitir una mayor proximidad entre el tejido conjuntivo vascular y el tejido epitelial avascular. El epitelio se mantiene constantemente lubricado por acción de la saliva.

La mucosa bucal puede estar unida o no a la submucosa según la zona a considerar. Describiremos a continuación el patrón estructural del epitelio y del corion, para luego establecer las diferencias o variaciones histológicas de acuerdo con la zona y la función a cumplir.

- Epitelio.
- Mucosa bucal • Membrana basal.
- Lámina propia o corion.

2.2. Epitelio

El epitelio de la mucosa bucal es de tipo plano o pavimentoso estratificado. Puede ser queratini-

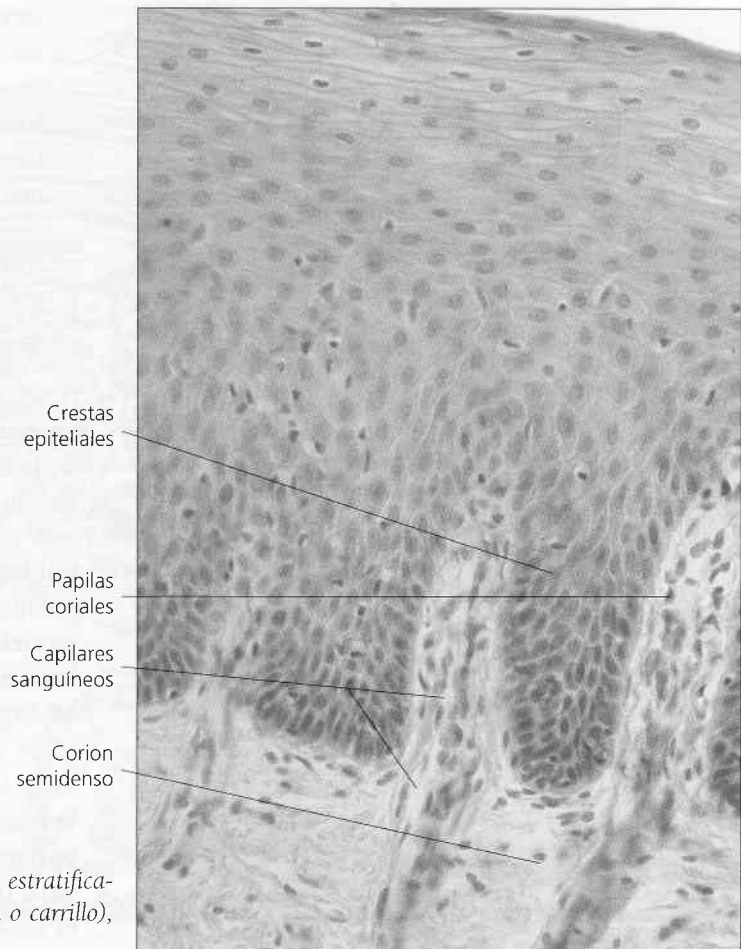


Figura 3, Mucosa bucal de revestimiento. Epitelio estratificado plano no queratinizado. Corion semidenso (mejilla o carrillo), HE, x 250.

zado, paraqueratinizado o no queratinizado; según la localización presenta diferencias estructurales y funcionales que analizaremos más adelante. Las células epiteliales están estrechamente unidas entre sí, de manera que forman una barrera funcional de protección entre el medio bucal y el tejido conectivo subyacente.

2.2.1. Epitelio plano estratificado queratinizado.

Está constituido por dos tipos de poblaciones celulares: la población intrínseca, propia del epitelio, formada por los queratinocitos, que representan el 90% de la población celular, y la población extrínseca, de origen ajeno al epitelio, formada por una población de células permanentes o residentes que representan el 9% de la población celular del epitelio y una población transitoria que representa el 1%. Las permanentes reciben la denominación de células dendríticas o células claras y que agrupan a los melanocitos, a las células de Merkel y a las células de Langerhans. La población transitoria está formada por: granulocitos, linfocitos y monocitos que ocasionalmente infiltran el epitelio.

Población intrínseca

Queratinocitos: reciben este nombre las células del epitelio destinadas a queratinizarse. Durante su evolución sufren una migración desde las capas más profundas hasta la superficie. Luego de producida la mitosis pueden permanecer en la capa basal o dividirse nuevamente antes de emigrar hacia el exterior. Se transforman así en una célula especializada. Durante la citodiferenciación va experimentando cambios bioquímicos y morfológicos para convertirse finalmente en una escama eosinófila queratinizada (anucleada) que más tarde se descama y cae al medio bucal.

Los queratinocitos que integran el epitelio bucal se disponen formando cuatro capas o estratos (figs. 4 A y 5):

- Basal.
- Espinoso.
- Granuloso.
- Córneo.
- Estrato basal o germinativo: está constituido por una capa única de células de forma cúbica o ci-

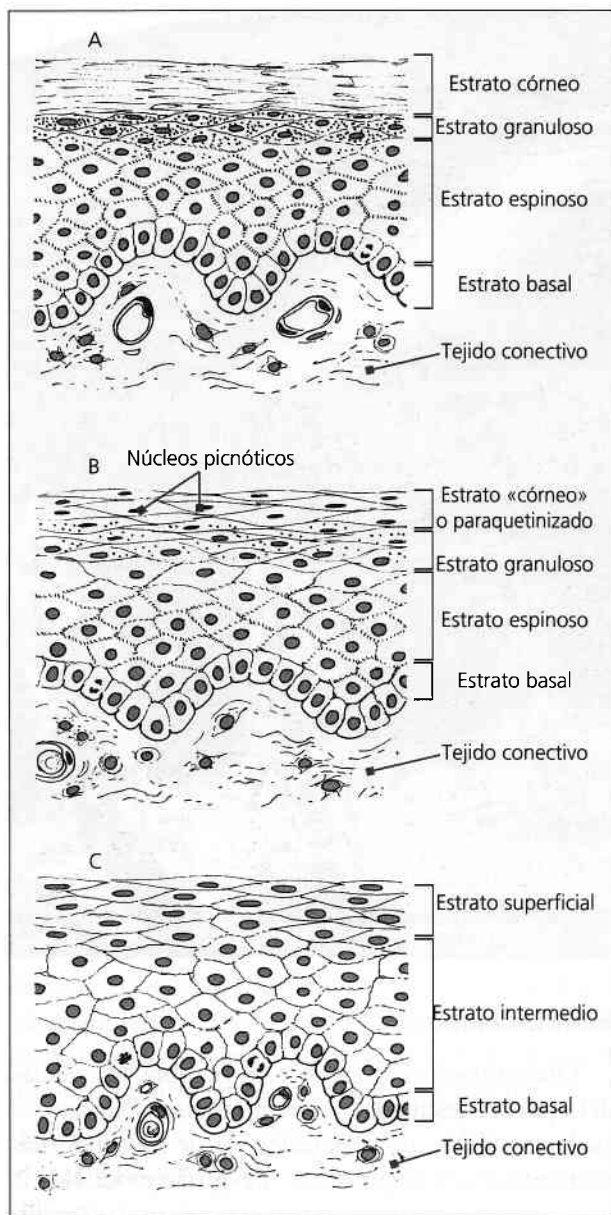


Figura 4. Diferentes tipos de epitelios estratificados planos. A. queratinizado. B. paraqueratinizado. C. no queratinizado.

límpida. El núcleo es redondo u oval, y el citoplasma es intensamente basófilo. Esta basofilia es conferida por los ribosomas y el RER, lo cual indica actividad sintetizadora de proteínas. Los queratinocitos son responsables de la formación de la lámina basal (porción amorfa, glicoproteica, de tinción PAS⁺), que forma parte de la membrana basal. Las células basales o queratinocitos basales se conectan con la membrana basal mediante hemidesmosomas y puntos de anclaje y entre ellos se establecen uniones intercelulares del tipo de los desmosomas, uniones ocluyentes y nexos o uniones comunicantes. En este estrato se ob-

servan figuras mitóticas y comienza el proceso de renovación epitelial a partir de las células madres. En esta capa se hallan también inmersos los melanocitos, las células de Merkel y las células de Langerhans. Con técnicas de citoquímica enzimática, los queratinocitos de la capa basal expresan intensamente succinodeshidrogenasa (enzima indicadora del ciclo de Krebs) debido a su gran actividad metabólica.

Asimismo, los queratinocitos basales se caracterizan, porque expresan integrinas en su superficie en mucha mayor medida que las células del resto de los estratos. Las integrinas son receptores de adhesión de la superficie celular. Cada una de ellas está compuesta por una subunidad α y una subunidad β . Las subunidades son glicoproteínas transmembranosas que enlazan, por una parte, el citoesqueleto y, por otra, la matriz extracelular. Las más frecuentes en las células basales de los epitelios son las integrinas $\alpha_2 \beta_1$, $\alpha_3 \beta_1$ y $\alpha_6 \beta_4$; la última se localiza preferentemente en la membrana celular basal y las dos primeras, en el resto de la superficie celular. Las integrinas desempeñan un papel importante en la migración celular y, en consecuencia, en la organización espacial de los epitelios, tanto en el desarrollo como en la reparación de las heridas.

- **Estrato espinoso:** está formado por varias hileras de queratinocitos. Las células que lo constituyen son poligonales de núcleo redondo, más o menos pequeño, de cromatina laxa, con citoplasma ligeramente basófilo, caracterizado por presentar abundantes tonofibrillas que, observados con el MO, parecen atravesar los espacios intercelulares, por lo que antiguamente se los llamó puentes intercelulares. Con el MET se demostró que estos «puentes intercelulares» son desmosomas y las tonofibrillas son haces de tonofilamentos (figs. 5 y 6). Los tonofilamentos químicamente son heteropolímeros; para su formación es necesaria una subunidad de queratina ácida y una subunidad de queratina básica. Poseen una gran cantidad de grupos sulfhidrilos y disulfuros. La expresión de los pares de citoqueratinas o queratinas de los tonofilamentos varía en el epitelio que recubre las distintas regiones de la cavidad bucal. Los citoplasmas celulares presentan, además, gran cantidad de inclusiones de glucógeno. Ambas características son clásicas de células en vías de queratinización. Estos contenidos químicos varían en condiciones de anormalidad. A este nivel en-

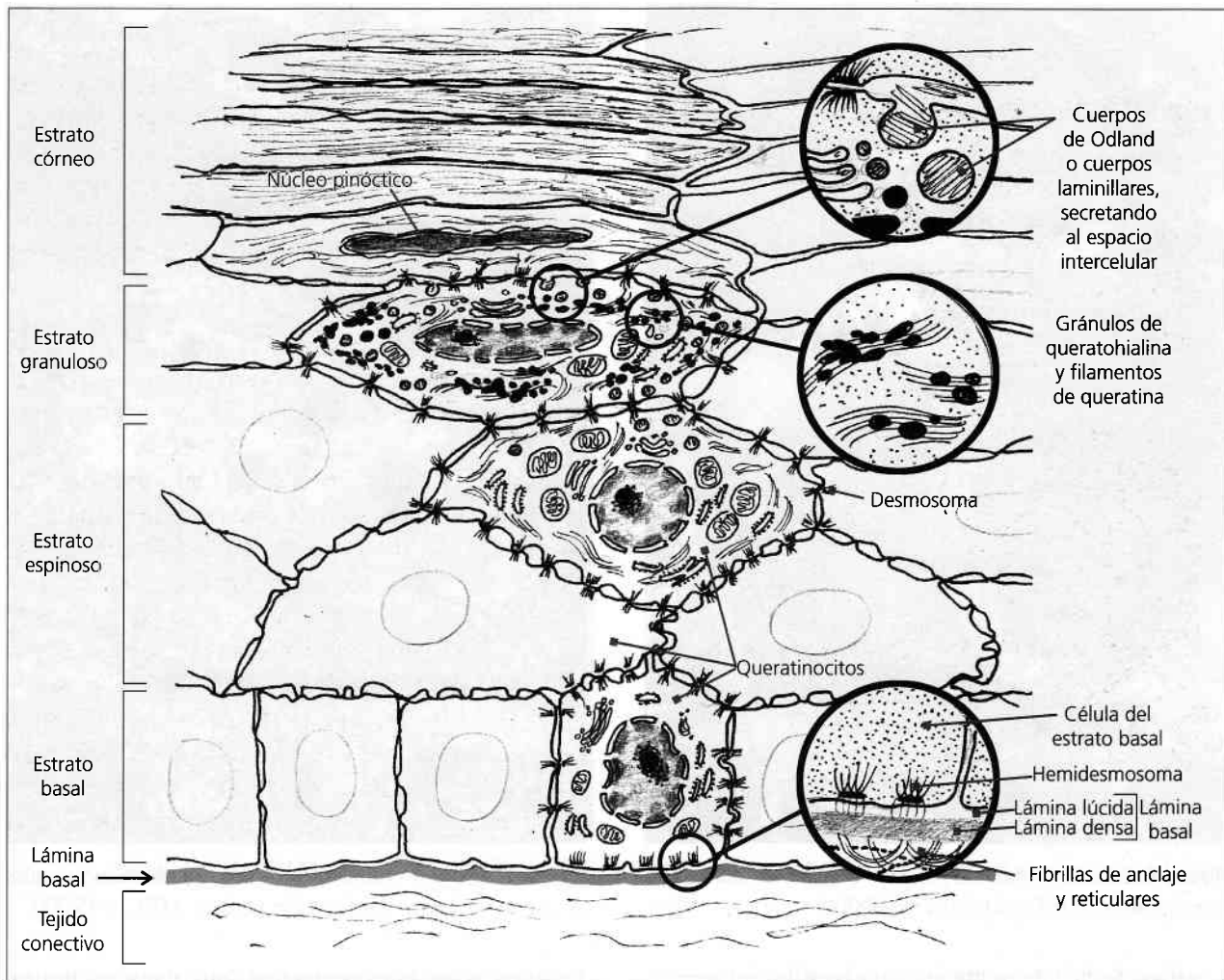


Figura 5. Diferenciación celular en un epitelio plano estratificado queratinizado.

contramos, asimismo, células de Langerhans y células de Merkel.

- **Estrato granuloso:** está constituido por dos o tres capas de células aplanadas o escamosas con un núcleo pequeño de cromatina densa. El citoplasma está lleno de gránulos de queratohialina intensamente basófilos. Los tonofilamentos son muy abundantes y están en íntima relación con los gránulos de queratohialina, los cuales en el proceso de queratinización formarán la sustancia interfibrilar que une los haces de tonofilamentos. Los tonofilamentos de queratina en la capa granular son más fosforilados y poseen más puentes disulfuros que en los estratos basal y espinoso (figs. 5 y 7). Los gránulos de queratohialina no poseen grupos sulfhidrilos. Encontramos en este estrato unos organoides característicos de los epitelios queratinizados: los cuerpos de Odland (queratinosomas) que son pequeños organoides

redondeados u ovales, de 100 a 300 nm de diámetro, que se encuentran en las células granulosas más profundas y que pueden hallarse también en las células del estrato espinoso. Presentan una membrana trilaminar y un interior con láminas paralelas electrodensas y electrolúcidas de naturaleza lipídica. Contienen fosfatasa ácida. Su origen parece estar en el complejo de Golgi desde el que emigrarían luego hacia la periferia, para unirse a la membrana plasmática del queratinocito. Como los queratinosomas no están presentes en epitelios no queratinizados, se deduce que deben cumplir un papel importante en el proceso de queratinización. Estos gránulos se descargan por exocitosis al espacio intercelular, pero su función en dicho proceso es discutida; se cree que con la fosfatasa ácida romperían la membrana de la célula que los contiene y, una vez ubicados en el espacio intercelular, formarían sustancia cementante. Cumplirían así un papel muy impor-

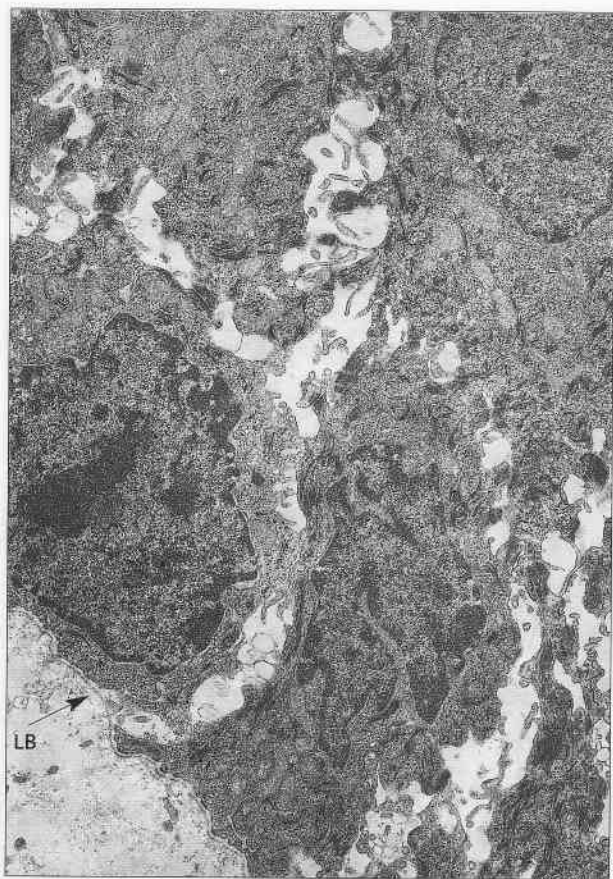


Figura 6. Estratos basal y espinoso. Se identifica además la Lámina basal (LB flecha). MET, x 45.000.

tante en la formación de una barrera impermeable al agua.

La capa de células granulosas es la zona en la que comienza la degeneración del núcleo y del resto de los orgánulos celulares. A diferencia de las células basales y espinosas, en las que las enzimas lisosómicas, como la fosfatasa ácida, sólo se expresan en forma de escasos agregados granulares, en la capa granulosa las técnicas histoquímicas revelan una coloración muy difundida de las enzimas lisosómicas. En el estrato granuloso se da, por tanto, un gran contraste poco explicado todavía biológicamente: la célula granulosa desarrolla una importante actividad sintética de proteínas de envoltura, lípidos, receptores y antígenos relacionados con la queratinización y, al mismo tiempo, en cinco o seis horas se prepara para la destrucción de sus organelas y de su núcleo hasta convertirse en un elemento del estrato córneo. En experimentos realizados con roedores, Fisher propuso al protooncogén *c-fos* como eje central de este proceso. Uno de los péptidos segregados por los queratinocitos granulosos, detectable con técnicas his-

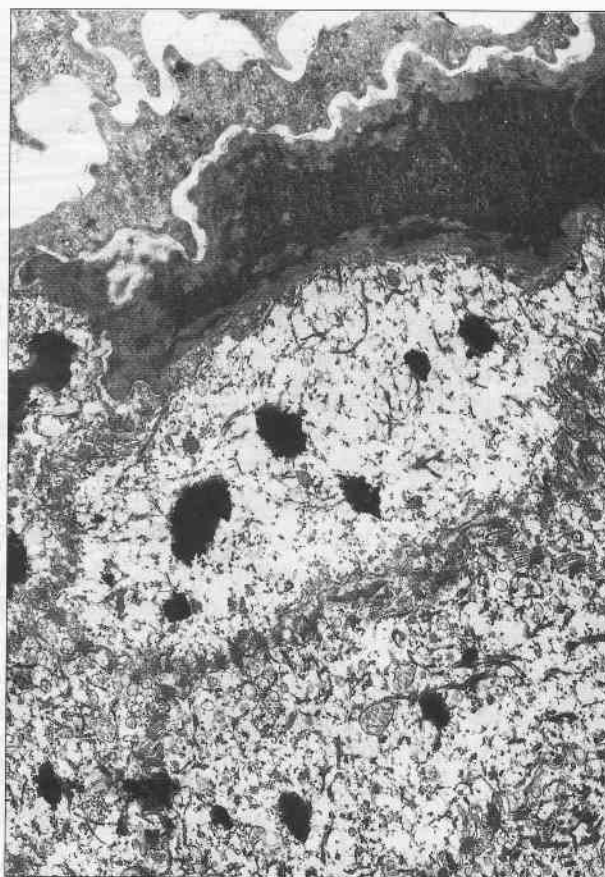


Figura 7. Estratos granuloso y córneo. Se observan gránulos de queratohialina y degeneración nuclear. MET, x 45.000.

toquímicas, es la calprotectina, que tiene un importante efecto antibacteriano y antimicótico.

- **Estrato córneo:** examinado con el MO se caracteriza por estar constituido por células planas, sin núcleo evidente y con citoplasmas fuertemente acidófilos. Estas células reciben la denominación de corneocitos y no presentan gránulos de queratohialina. Ultraestructuralmente las células de las capas cornificadas carecen de orgánulos y están compuestas por filamentos agrupados de modo compacto, que se forman a partir de los tonofilamentos de queratina, recubiertos por la proteína básica del gránulo de queratohialina. (El papel del gránulo de queratohialina es suministrar un precursor de una matriz estabilizante y orientadora de los filamentos). El citoplasma puede estar ocupado por haces de filamentos de una forma total (corneocitos densos) o de forma parcial (corneocitos claros) (fig. 8).

La célula queratinizada se torna una «escama» compacta y deshidratada, cubre un área de superficie mayor que la célula basal de la cual se formó y

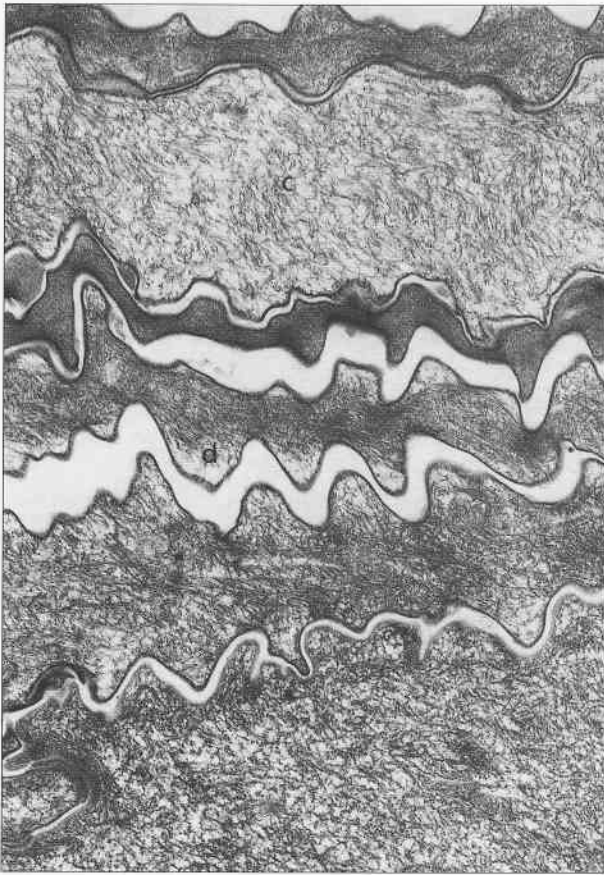


Figura 8. Corneocitos claros (c) y densos (d). MET, x 75.000.

está íntimamente adosada a las escamas adyacentes. La membrana plasmática es más gruesa que en las células de las capas más profundas. Las uniones intercelulares se modifican, lo que facilita la desca-mación celular. A este nivel han desaparecido los desmosomas y las células entran en contacto unas con otras mediante interdigitaciones. Entre ellas existe un material denso de morfología lenticular, ori-ginado por la degeneración de los desmosomas que recibe la denominación de «squamosomas» (figs. 5, 8 y 9). Las células superficiales del epitelio bucal plano estratificado queratinizado normalmente no forman un verdadero estrato córneo. A diferencia de lo que ocurre en la piel estas células pueden ser eli-minadas individualmente sin que se forme una membrana que actúe como una barrera impermea-ble semejante a una película delgada de plástico se-mitransparente. Para algunos autores, la queratini-zación de la mucosa bucal sería menos notable, por ser una superficie húmeda y no se trataría de un proceso continuo. A nivel de la mucosa masticato-ria la capa superficial o córnea alcanza un espesor menor de 150 μm , mientras que el espesor mínimo

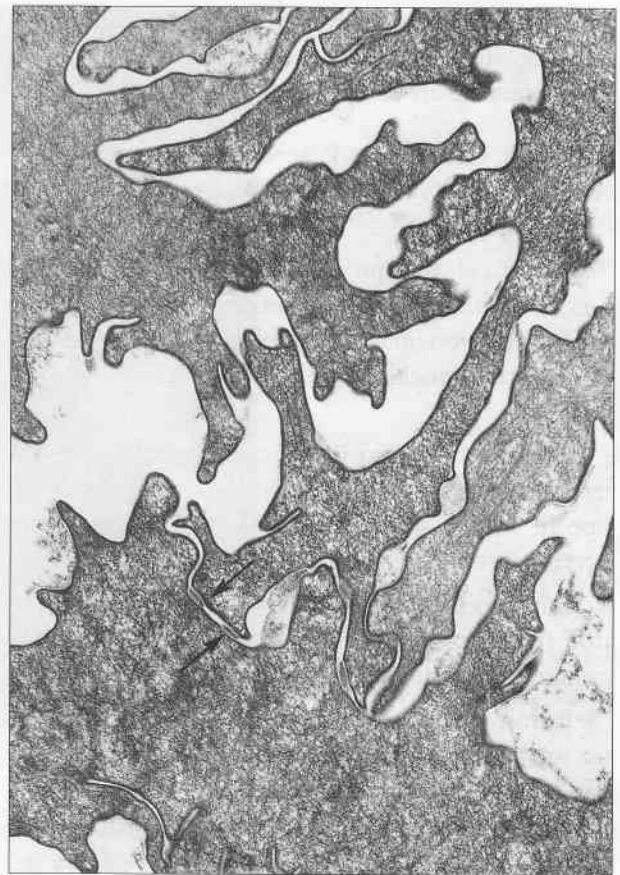


Figura 9. Interdigitaciones de los corneocitos. Se visualizan «squamosomas» entre ellos (flechas). MET, x 60.000.

en la piel fina corresponde aproximadamente a 10 μm .

La queratinización no es sinónimo de cornifi-cación. Si bien la queratina (proteína azufrada) es el componente principal del estrato córneo, éste po-see otras sustancias, que varían según el tipo de sis-tema queratinizante. En este sentido se ha descrito la síntesis por parte de los queratinocitos de las proteínas involucrina y filagrina que participa-rían respectivamente en el engrosamiento de la cara interna de la membrana celular y en la configura-ción de la matriz en la que se lleva a cabo el en-samblaje de los haces de queratina. El incremento en la síntesis de filagrina coincide con la disminu-ción en la síntesis de involucrina. Algunos autores postulan una función semejante para ambas proteí-nas basados en la abundante y escasa presencia res-pectivamente de involucrina y de filagrina en los se-res humanos y la existencia de una situación inversa en otras especies.

Nuestros estudios con microscopia electrónica de barrido de la superficie de la mucosa bucal pone

de relieve la existencia de cinco patrones morfológicos de superficie que se relacionan con el grado de diferenciación de los queratinocitos:

Patrón celular tipo I: se caracteriza por la presencia de *microvillis* como marcador de diferenciación superficial.

Patrón celular tipo II: se caracteriza por la presencia de microplicas. Las microplicas son crestas superficiales originadas por pliegues de membrana de longitud variable y de curso básicamente rectilíneo.

Patrón celular tipo III: se caracteriza por presentar microplicas curvas, de idéntico carácter a las del tipo II, si bien morfológicamente ofrecen un patrón curvilíneo en los extremos terminales.

Patrón celular tipo IV: denominado también patrón reticular, se caracteriza por presentar microplicas circulares, ramificadas y confluyentes.

Patrón celular tipo V: se caracteriza por presentar un patrón poroso en su superficie, relacionado con la existencia de unas oquedades claramente definidas y delimitadas por una moderada sobre elevación marginal (figs. 10 y 11).

Los queratinocitos más indiferenciados, ubicados en los estratos basal y espinoso, presentan en su superficie sólo *microvillis* (patrón I). A medida que los queratinocitos se diferencian aparecen microplicas

en su superficie (patrones II, III y IV). El patrón poroso (patrón V) se observa en la superficie al final del proceso de diferenciación. Aunque en cualquier superficie epitelial de la cavidad bucal pueden encontrarse los cinco tipos de patrones, en el epitelio plano estratificado queratinizado predomina el patrón V, y en menor medida, los patrones II, III y IV. Estas estructuras superficiales de los queratinocitos poseen dos funciones básicas: favorecer la cohesión intercelular una vez que desaparecen los desmosomas y canalizar el flujo de las secreciones en la superficie celular.

El estudio de queratinocitos en cultivo ha demostrado que este tipo celular posee una importante actividad secretora (cuadro 1). El estímulo del queratinocito en reposo hace que éste segregue interleuquina-1 (IL-1) y que por un mecanismo autocrino se transforme en un queratinocito activado, pues es el propio queratinocito el que también previamente ha expresado los receptores para la IL-1. El queratinocito activado segrega numerosas sustancias que actúan, a su vez, sobre numerosas células presentes, tanto en el epitelio, como en el corion subyacente. Algunos de los productos segregados por el queratinocito activado que actúan sobre los propios queratinocitos son los siguientes: IL-1, TGF- α (factor transformador del crecimiento) y TGF- β , que actúan sobre la proliferación, TNF- α (factor de necrosis tumoral), que estimula la expresión de moléculas de

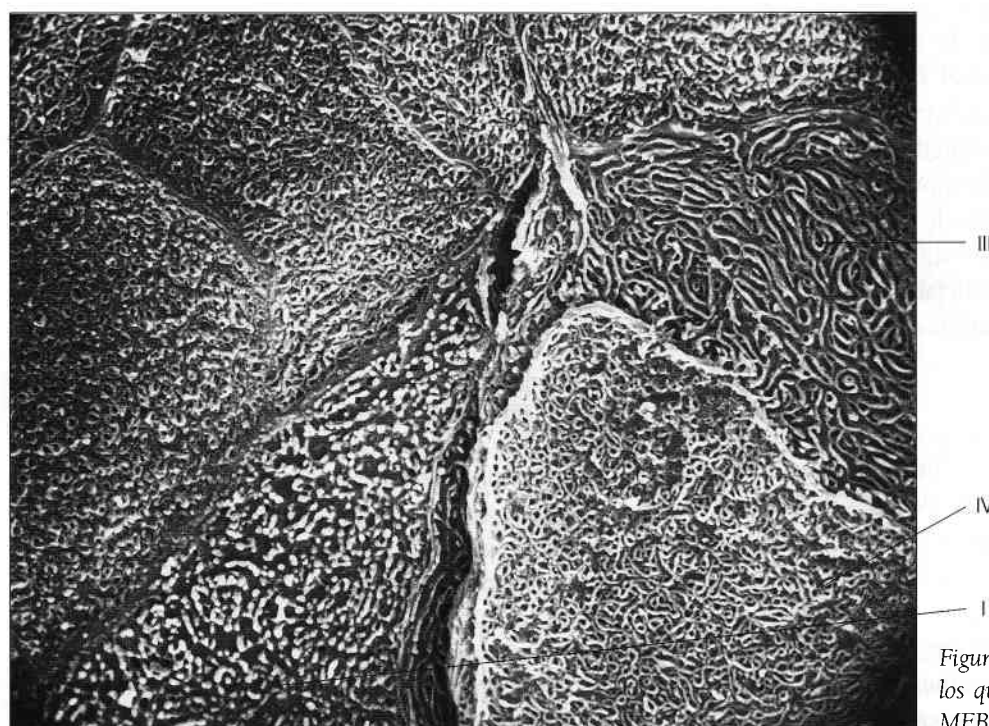


Figura 10. Patrones superficiales de los queratinocitos tipos I, III y IV. MEB, x 3.000.

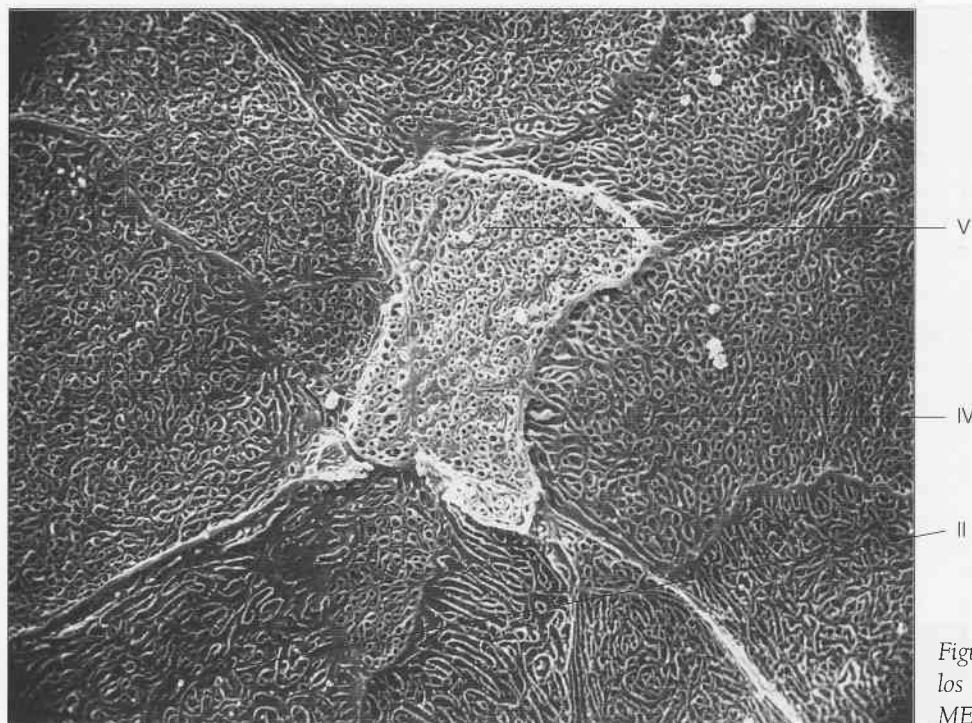


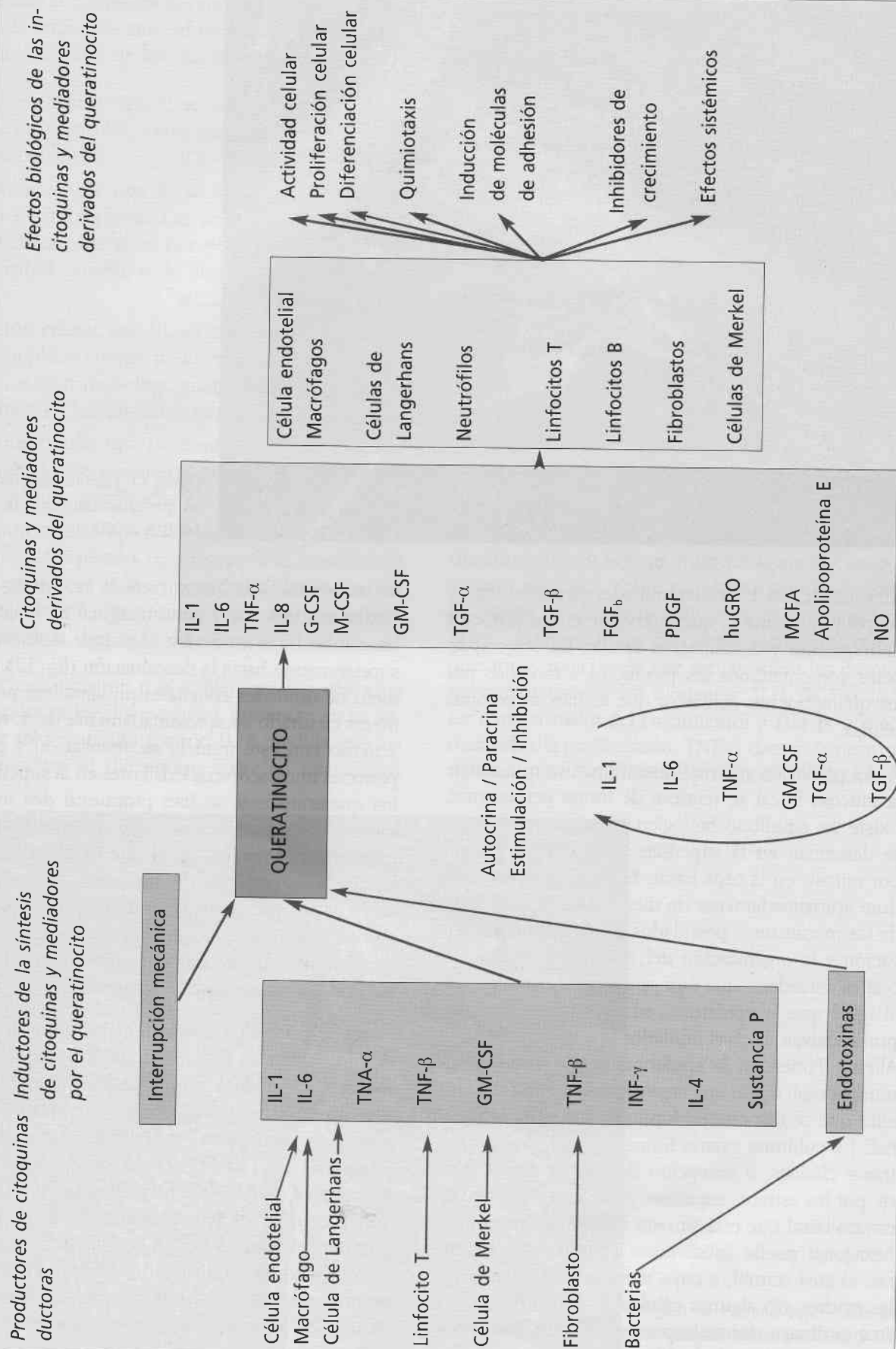
Figura 11. Patrones superficiales de los queratinocitos tipos II, IV y V. MEB, $\times 2.500$.

adhesión ICAM-1 en determinadas circunstancias y la apolipoproteína E, que interviene en los procesos de migración y descamación celular. En otros apartados comentaremos los productos elaborados por los queratinocitos activados que actúan sobre otras células.

La población epitelial queratinocítica que reviste la mucosa bucal se renueva de forma permanente. Existe un equilibrio biológico entre las células que se descaman en la superficie y las que se forman por mitosis en la capa basal. El ciclo de renovación dura aproximadamente de diez a catorce días. Uno de los mecanismos postulados para explicar la renovación y la organización del epitelio de la mucosa oral es considerar que ésta se encuentra organizada, al igual que la epidermis, en **unidades epiteliales proliferativas**. Dichas unidades fueron descritas por Allen y Potten en la epidermis y por Hume en la mucosa oral, como una organización vertical del epitelio que se dispone en forma de columna hexagonal. La columna estaría formada por todos los estratos clásicos, a excepción del estrato basal, esto es, por los estratos espinoso, granuloso y córneo. El estrato basal que está situado debajo de la columna hexagonal puede subdividirse en dos áreas distintas: el área central, a cuyo nivel se ubican las células madres y/o algunas células de Langerhans, y el área periférica, formada por seis o siete queratinocitos que resultan de la diferenciación y emigración

de las células hijas que surgen de las mitosis de las células madres. En la zona marginal de la columna las células hijas ascienden al estrato espinoso y así sucesivamente hasta la descamación (fig. 12). El número de unidades epiteliales proliferativas por milímetro cuadrado es aproximadamente de 1.400. De acuerdo con este modelo de renovación y con los patrones microscópicos existentes en la superficie de los queratinocitos, se han propuesto dos modelos distintos de descamación epitelial: el modelo de descamación por parejas, en el que parejas de queratinocitos con patrones de superficie semejantes rodean a un queratinocito central, y el modelo de descamación por tríos, en el que cada queratinocito central está rodeado por al menos tres queratinocitos con un mismo patrón superficial.

La velocidad de sustitución, es decir, el tiempo de renovación de las células de la población epitelial, está sometida a la influencia de distintos factores: hormonas (estrógenos, que estimulan el proceso, y corticoides y adrenalina, que lo inhiben), citoquinas (IL-1, EGF –factor de crecimiento epidérmico– y TGF- α , que estimulan la proliferación y TGF- β) que la inhiben, inflamación, grado de queratinización, etc. La acción de las chalonas, sustancias inhibitorias de la división celular y clásicamente atribuidas a la secreción de los queratinocitos, se relaciona en la actualidad con la actividad biológica de las citoquinas.

CUADRO 1. Actividad secretora relacionada con el queratinocito (Modificado de Stool y col.)

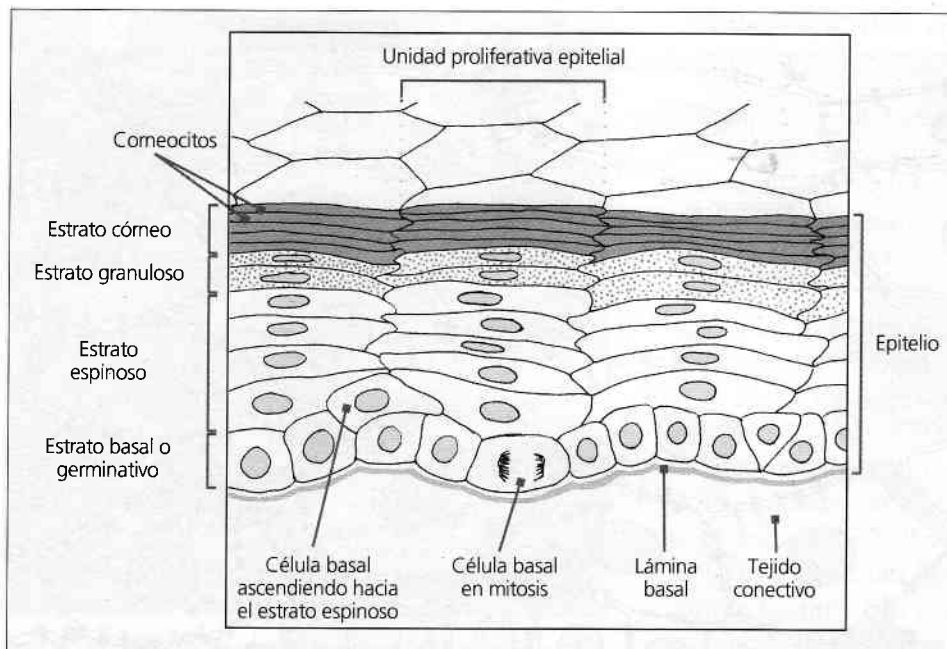


Figura 12. En el diagrama se representa la estructura histológica de las unidades epiteliales proliferativas.

Se ha sugerido que las uniones comunicantes podrían participar en una sincronización de la diferenciación y maduración de la población celular queratinocítica, desde el estrato basal hasta la capa córnea.

Recientemente se ha sugerido que el proceso final de diferenciación queratinocítica que conduce a la descamación es un proceso vinculado a la apoptosis o muerte celular programada de la línea queratinocítica.

Población extrínseca permanente

Melanocitos: examinados con el MO se presentan como células claras con núcleo pequeño. Son células de citoplasma redondeado, con prolongaciones alargadas de aspecto dendrítico. El cuerpo se ubica en el estrato basal. Para su visualización se requieren técnicas histoquímicas especiales (existencia de actividad tirosinasa) o argénticas. Observados con el MET se caracterizan por poseer abundantes gránulos precursores de melanina y un aparato de Golgi desarrollado.

Derivan del ectodermo de la cresta neural. Los gránulos formados inicialmente se denominan **pre-melanosomas** y carecen de melanina. Al madurar se transforman en gránulos densos que contienen melanina y que reciben el nombre de **melanosomas**. Por un proceso denominado citocrino (que es semejante a la exocitosis) los melanosomas son transferidos a los queratinocitos lo que posibilita que la

pigmentación sea homogénea. Cada melanocito tiene una serie de queratinocitos asociados a los que suministra melanina. Este conjunto estructural se conoce como **unidad epitelial de melanina**. Existe aproximadamente un melanocito cada diez queratinocitos. Se localizan entre los queratinocitos apoyando el cuerpo celular sobre la membrana basal y extendiendo sus prolongaciones entre los queratinocitos, pero sin establecer con ellos uniones desmosómicas (fig. 13). El número de melanocitos es independiente del color (oscuro o claro) de la mucosa bucal y de la piel. El color de ambas estructuras no sólo se debe a la presencia del pigmento de melanina sintetizado por los melanocitos, sino también a otros factores (oxihemoglobina, pigmentos exógenos y endógenos). Las diferencias en la pigmentación dependen de la actividad de los melanosomas y de los procesos enzimáticos dentro de ellos. En la raza blanca la melanina es degradada por los lisosomas de los queratinocitos, mientras que en la raza negra los melanocitos son estables. En cambio, el albinismo se debe a un trastorno por el cual no se produce melanina por falta de actividad enzimática de la tirosinasa. La producción de melanina está bajo control hormonal; cuando se producen desequilibrios, por ejemplo en la corteza suprarrenal (insuficiencia), se presenta la enfermedad de Addison en la cual la mucosa y la piel adquieren manchas redondeadas de pigmentación parda. Clínicamente la existencia de áreas pigmentadas en la boca es normal si está en relación directa con el grado de me-

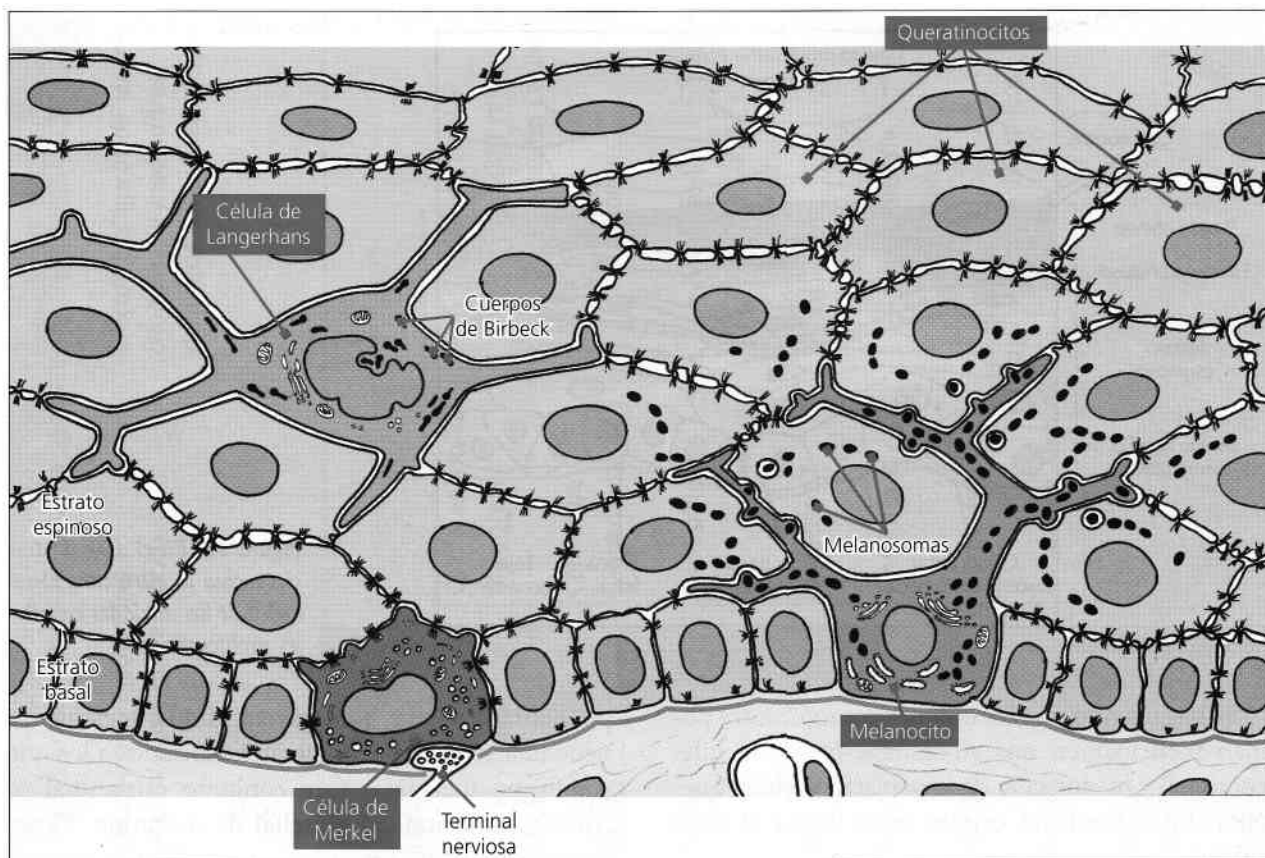


Figura 13. Queratinocitos y no queratinocitos en el epitelio de la mucosa bucal.

lanización de la piel. La pigmentación es más evidente en la zona de las encías, el paladar duro y la lengua. La secreción paracrina de IL-1 y TNF- α por parte del queratinocito activado y de otras células próximas al melanocito, induce en éste la expresión de moléculas de adhesión ICAM-1. La secreción de FGF_b (factor de crecimiento fibroblástico básico) por parte del queratinocito activado estimula la síntesis de melanina en los melanocitos.

Células de Merkel: se localizan entre las células de la capa basal del epitelio bucal o epidermis (piel). Se diferencian de los melanocitos porque carecen de prolongaciones de tipo dendrítico. La base de la célula de Merkel está en contacto con una terminación nerviosa expandida. Son células claras con escasos y pequeños gránulos densos de forma esférica. La célula de Merkel presenta un núcleo con una invaginación profunda que contiene a veces una inclusión típica constituida por un haz de filamentos paralelos cortos. El citoplasma es de baja densidad electrónica y contiene haces laxos de tonofilamentos del citoesqueleto en la región perinuclear y en la periferia de la célula. Las citoqueratinas más expresadas por inmunomarcación en estos filamentos son

el par 8 y 18 que difieren de las de los queratinocitos circundantes. La citoqueratina 20 es un marcador específico de la célula de Merkel y al parecer también de los botones gustativos. Las pruebas neurofisiológicas indican que son células sensoriales, especialmente adaptadas para la percepción de la presión, o sea mecanorreceptores. Los gránulos poseerían sustancias neurotransmisoras, que se liberarían en la sinapsis existente entre la célula de Merkel y las terminaciones nerviosas relacionadas con ella (ver fig. 13). El contenido de los gránulos es dudoso; se ha informado, entre otros, de la detección de polipéptido intestinal vasoactivo y de metencefalina. La secreción de sustancia P por parte de la célula de Merkel estimula a los queratinocitos (fig. 14). Se discute aun el origen de las células de Merkel. Actualmente se sugiere que tendrían el mismo origen que los queratinocitos, basado en el hecho de que las células presentan tonofilamentos en vez de neurofilamentos.

Células de Langerhans: pueden identificarse con técnicas inmunohistoquímicas (marcadores antígenicos de superficie CD3) a nivel del estrato espinoso. Poseen prolongaciones de tipo dendrítico. Ultraestructuralmente contienen gránulos de forma

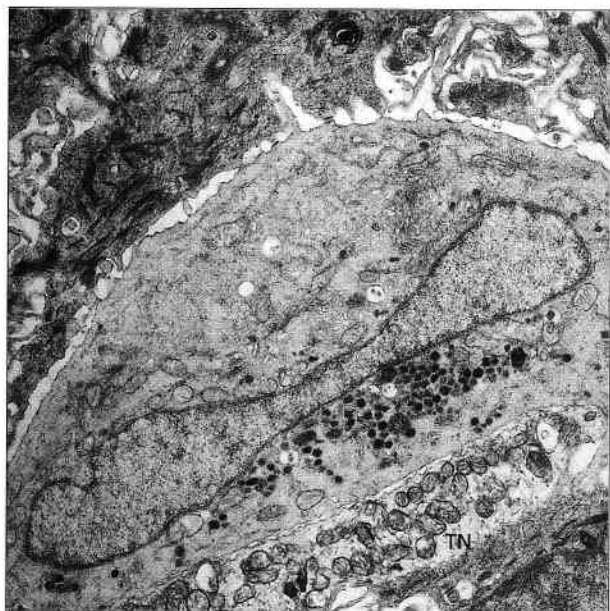


Figura 14. Célula de Merkel en contacto con una terminación nerviosa (TN). MET, $\times 60.000$.

bastoniforme llamados gránulos de Birbeck. Debido a su amplia distribución se las considera como una población celular circulante. Antiguamente se las relacionaba con los queratinocitos, ya que presentan gránulos de estructura laminar que contienen fosfatasa ácida, lo que favorecería la lisis de la cubierta celular para que los queratinocitos migren hacia la superficie. En la actualidad se sabe que cumplen una importante función encargada de procesar y presentar los antígenos a los linfocitos T, de manera que son las responsables de iniciar una rápida respuesta inmunológica a los antígenos que penetran por el epitelio. Los gránulos de Birbeck se forman por invaginación de la membrana plasmática. Por este mecanismo las células de Langerhans incorporan los antígenos ligados a la membrana para su procesamiento. Derivan del mesénquima y pertenecen al sistema fagocítico mononuclear. Poseen receptores de superficie y marcadores inmunológicos similares a los de los macrófagos. Estos marcadores se unen al fragmento Fc de la IgG y de la IgA y al componente C₃ del complemento. Al igual que los linfocitos T presentan en su superficie el antígeno T_H.

La secreción paracrina de GM-CSF (factor estimulante de colonias de granulocitos y monocitos), por parte del queratinocito activado, estimula la expresión de moléculas de adhesión ICAM-1 en las células de Langerhans y la secreción de óxido nítrico. La secreción paracrina de TNF- α por la célula de Langerhans estimula la expresión de moléculas

de adhesión ICAM-1 en los queratinocitos (figs. 13 y 15).

Las células de Langerhans por su función como presentadora de antígenos están vinculadas al sistema MALT, sistema de defensa inmunológico inespecífico asociado a las mucosas. Esta barrera natural brinda protección frente a los escasos microorganismos que pueden atravesar la mucosa cuando esta se encuentra intacta. A ello se suma la capacidad de la microbiota bucal que contribuye a limitar la proliferación de los agentes infecciosos. Cuando se superan estas barreras se ponen en juego otros mecanismos defensivos. Las células de Langerhans tienen entonces la capacidad de endocitar antígenos, degradarlos y llevarlos a la superficie celular, junto con moléculas histocompatibles, para presentarlos a los linfocitos T, involucrados en la respuesta inmunológica específica.

Población extrínseca transitoria

Granulocitos, linfocitos y monocitos: constituyen células que pueden infiltrarse ocasionalmente

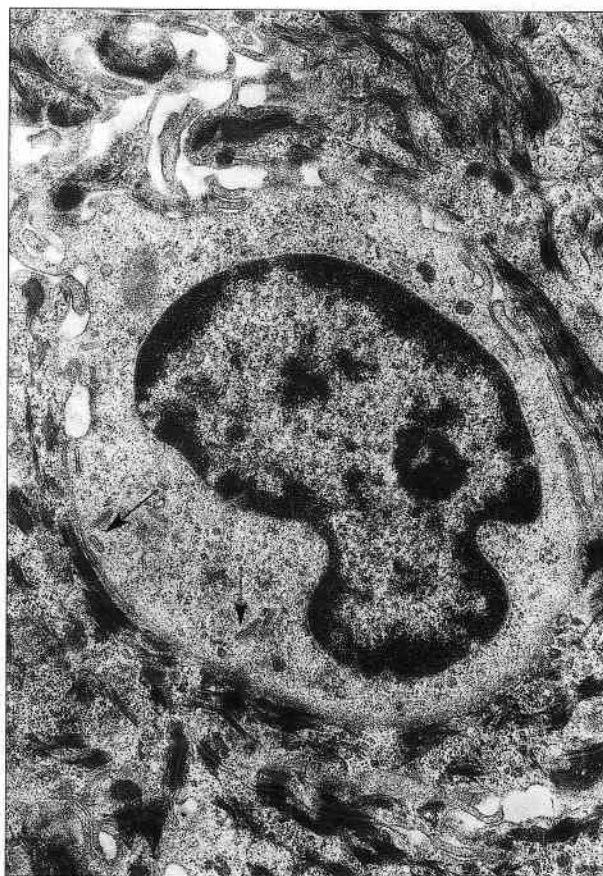


Figura 15. Célula de Langerhans con sus característicos gránulos de Birbeck (flechas). MET, $\times 60.000$.

en el epitelio bucal. En algunas localizaciones existe, sin embargo, un importante cúmulo de dichos elementos.

2.2.2. Epitelio plano estratificado paraqueratinizado. Presenta iguales características que el queratinizado a nivel de los estratos basal, espinoso y granuloso; este último poco desarrollado. Las diferencias se manifiestan en los elementos celulares del estrato «córneo» superficial, que en este tipo de epitelio conservan sus núcleos y también algunas organelas celulares parcialmente lisadas, hasta que se descaman. Los núcleos son picnóticos con cromatina densa (fig. 16 A y B). Estas células son acidófilas (pero no tan intensamente como los epitelios queratinizados), lo cual indica un metabolismo celular escaso. Presentan gran cantidad de tonofilamentos. A nivel de los espacios intercelulares se observan profundas hendiduras que delimitan las áreas celulares. Las interdigitaciones constituyen el mecanismo fundamental de cohesión celular. Aunque pueden observarse en su superficie los cinco patrones descritos en el examen con el MEB predominan

los patrones con microplicas tipos II, III y IV. Las técnicas histoquímicas detectan que los queratinocitos expresan calprotectina en casi todos los estratos, a excepción del estrato basal y las primeras hileras del espinoso (véase fig. 4 B).

2.2.3. Epitelio plano estratificado no queratinizado. Se diferencia del epitelio queratinizado principalmente porque no produce la capa superficial córnea y carece, además, del estrato granuloso (aunque pueden formarse gránulos incompletos o vestigiales). Las capas de un epitelio no queratinizado son:

- Capa basal.
- Capa intermedia.
- Capa superficial.

Capa basal: las células son semejantes a las descritas anteriormente.

Capa intermedia: presenta células poliédricas con núcleo redondo de cromatina laxa (donde es posible identificar, mediante estudio citológico, el corpúsculo de Barr o cromocentro sexual femenino),

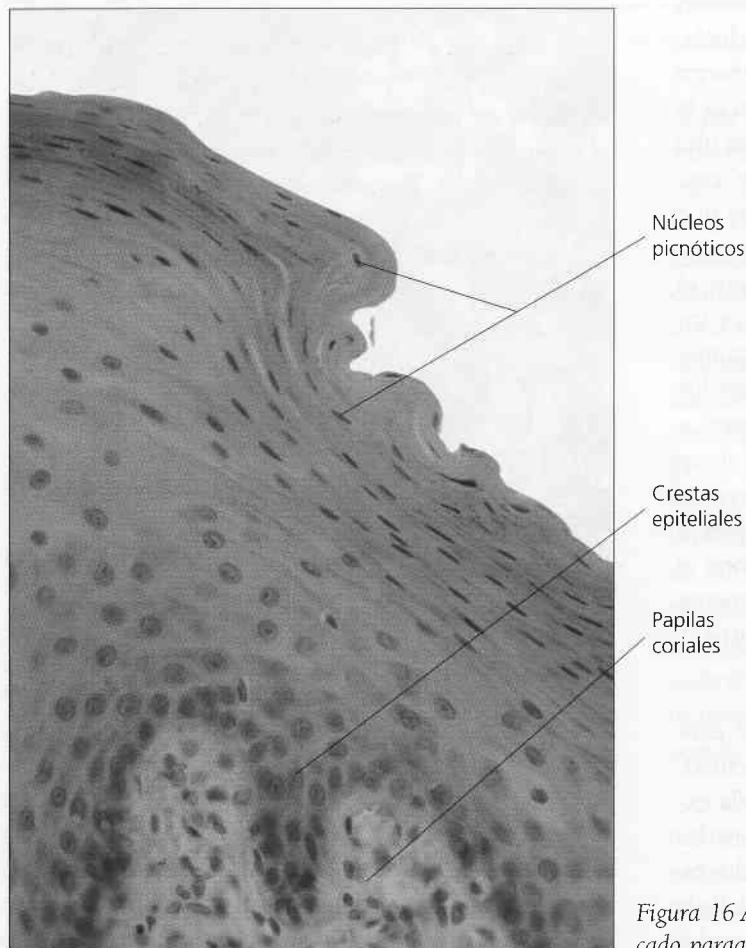


Figura 16 A. Mucosa bucal masticatoria. Epitelio plano estratificado paraqueratinizado (encia). HE, x 250.

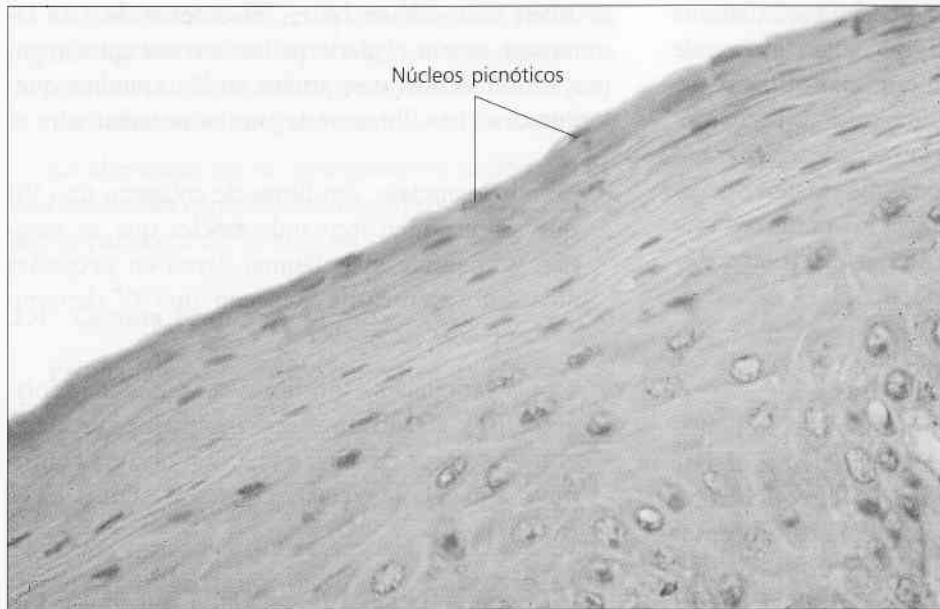


Figura 16 B. Epitelio paraqueratinizado. Núcleos picnóticos (flechas). HE, x 100.

y citoplasma poco basófilo, provisto de abundante cantidad de glucógeno. Las células no tienen aspecto espinoso y están asociadas mediante desmosomas. Las uniones intercelulares predominantes son las interdigitaciones. Las superficies celulares se hallan adosadas más íntimamente que las células espinosas de los otros tipos de epitelio descritos.

Capa superficial: está constituida por células aplanadas, nucleadas, de aspecto normal (sin cambios nucleares ni citoplásmicos) las cuales finalmente se descaman, al igual que lo hacen las escamas córneas (cuadro 2). Aunque pueden observarse en su superficie los cinco patrones descritos, predominan los patrones con microplicas tipos II, III y IV. Las técnicas histoquímicas detectan que los queratino-

цитос expresan calprotectina en prácticamente todos los estratos, a excepción del estrato basal y las primeras hileras del espinoso (figs. 3 y 4 C).

2.3. Membrana basal

La separación entre el epitelio y el tejido conjuntivo se realiza mediante la membrana basal. Observada con microscopia óptica dicha región consiste en una banda acelular homogénea y estrecha que se tiñe bien con tinciones específicas para detectar glucoproteínas (PAS). Si se examina con microscopia electrónica la membrana basal está constituida por dos regiones: la lámina basal sintetizada por las células epiteliales y la lámina reticular elaborada por las células del tejido conectivo.

Cuadro 2. Características histológicas de los diferentes tipos de epitelio observados con el microscopio óptico.

	No queratinizado	Paraqueratinizado	Ortoqueratinizado
Estrato superficial	Células aplanadas Citoplasma no acidófilo Núcleo oval	Capa córnea Citoplasma acidófilo Núcleo picnótico	Capa córnea Citoplasma muy acidófilo Sin núcleo
Estrato granular	Carece	Poco desarrollado	Muy desarrollado
Estrato espinoso	(Capa intermedia) Células mal delimitadas Células vacuoladas	Células bien delimitadas Células no vacuoladas Espesor 300 μm	Células muy bien delimitadas Células no maduras Espesor 300 μm
Estrato basal	Contornos redondeados Citoplasma basófilo Núcleo voluminoso	Contornos poligonales Citoplasma basófilo Núcleo voluminoso	Contornos poligonales Citoplasma basófilo Núcleo voluminoso

Lámina basal: consta de dos estratos, la lámina lúcida y la lámina densa, ambas de un grosor de 50 nm. Estas estructuras se interpretan ultraestructuralmente como una red tridimensional de cordones de 3,4 nm de grosor. En la lámina densa la red es muy tupida a diferencia de la que existe en la lámina lúcida. En este último nivel los cordones cruzan desde la lámina densa hasta la membrana distal de las células epiteliales.

En la lámina lúcida se detectan preferentemente laminina y entactina, y en la lámina densa, colágeno tipo IV, heparansulfato y fibronectina. La laminina, que tiene una configuración molecular en forma de cruz, se asocia, por una parte, a las integrinas ubicadas en la superficie de la célula epitelial (receptor de laminina) y por otra, al colágeno tipo IV y al heparansulfato, contribuyendo a fijar la célula a la lámina basal. La variedad de laminina presente en la práctica totalidad de láminas basales es la denominada laminina 1. La presencia de la laminina 5 es también frecuente en distintas localizaciones. El proteoglicano heparansulfato se denomina también perlacán por su aspecto en forma de collar de perlas cuando se observan las moléculas aisladas con el microscopio electrónico.

Lámina reticular: está constituida por fibras inmersas en una matriz de glucosaminoglicanos que

se tiñen con «Alcian blue». El espesor de esta lámina varía según el grado de fricción del epitelio suprayacente siendo más gruesa en los epitelios queratinizados. Las fibras de la lámina reticular son:

- **Fibras de anclaje:** son fibras de colágeno tipo VII que se disponen formando bucles que se originan y finalizan en la lámina densa en pequeñas áreas subyacentes de colágeno tipo IV denominadas placas de anclaje.
- **Fibras reticulares:** son fibras de reticulina (colágeno III) y se distribuyen paralelamente al epitelio entre las fibras de anclaje. La fibronectina contribuye a fijar la lámina reticular a la lámina basal (fig. 17).

La membrana basal posee varias funciones. Entre ellas se destaca la de ser una estructura de fijación entre el epitelio y el tejido conectivo, y un filtro molecular no sólo físico (malla de colágeno tipo IV), sino también químico, debido al alto nivel de cargas negativas que restringe el paso de moléculas con este tipo de carga.

Otras funciones adicionales de la membrana basal son su papel de guía para la migración celular en la reepitelización de heridas y su contribución como barrera al sistema defensivo del organismo.

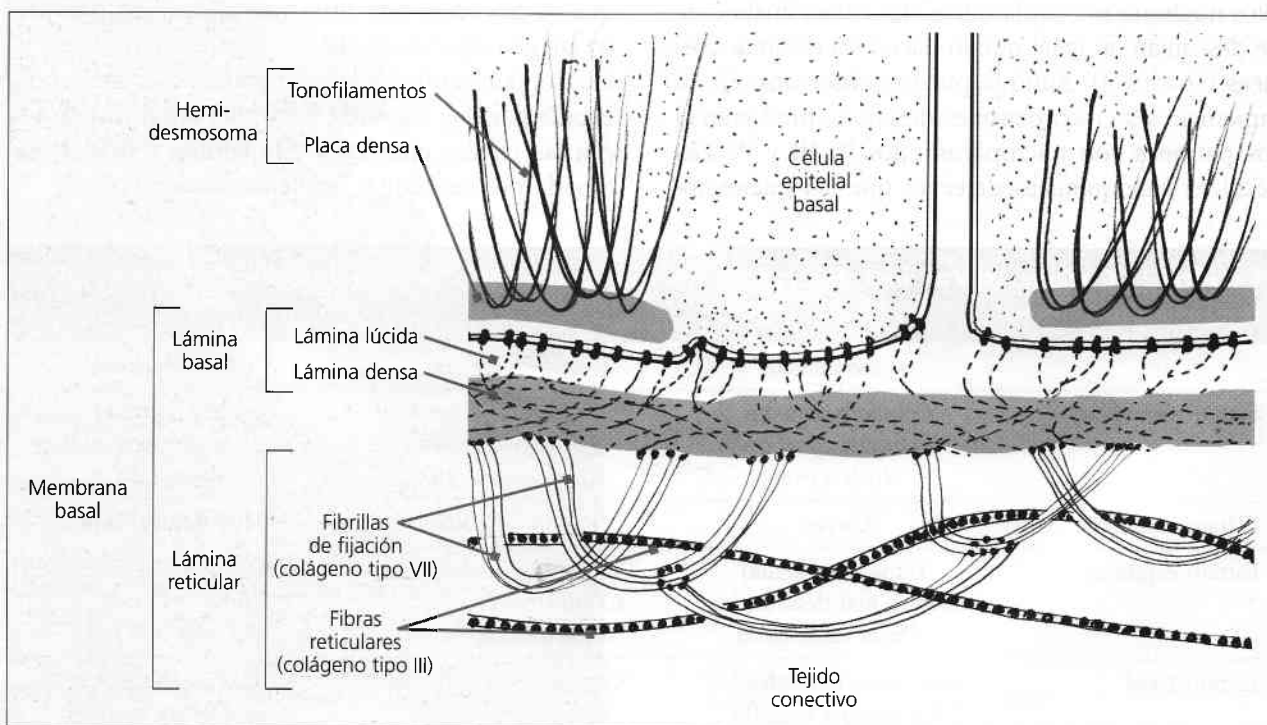


Figura 17. Ultraestructura de la membrana basal.

La membrana basal en la cavidad bucal presenta algunas características especiales: es más gruesa en su conjunto en los epitelios no queratinizados y con la edad disminuye progresivamente de espesor.

La alteración de la configuración molecular de esta estructura explica numerosos procesos que afectan la patología de la mucosa bucal.

2.4. Lámina propia o corion

Es una lámina de tejido conectivo de espesor variable que confiere sostén y nutrición al epitelio. Estas funciones se ven reforzadas por la presencia de papilas que llevan vasos y nervios. Las papilas varían de longitud y anchura de acuerdo con la zona. El tejido conectivo puede ser laxo, denso o semidenso según la región (fig. 18). Como todo tejido conectivo presenta células, fibras y sustancia fundamental. Su distribución está relacionada con las necesidades específicas de las diversas regiones de la cavidad bucal. Entre las células podemos mencionar: fibroblastos, macrófagos, linfocitos, células cebadas y células plasmáticas. Mediante distintas técnicas histoquímicas, que incluyen la microscopía electrónica por electrones retrodispersos, podemos

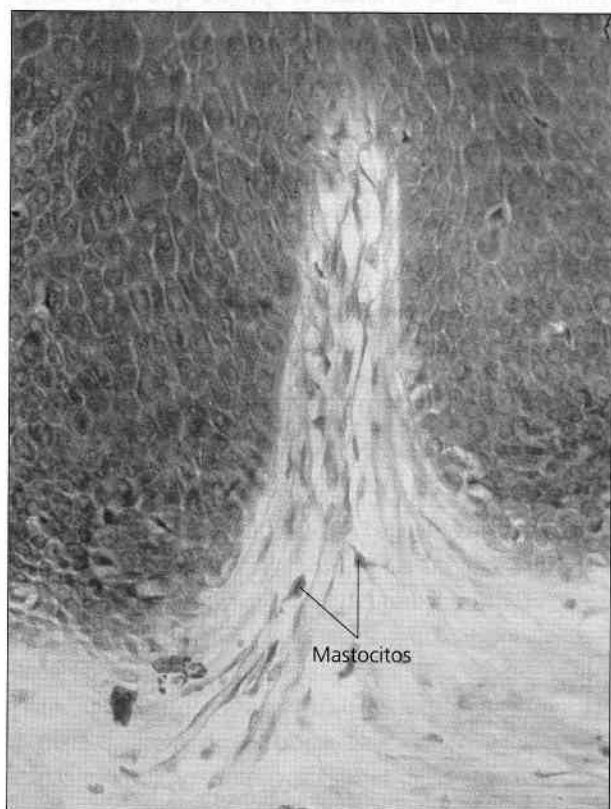


Figura 18. En el corion se identifican algunos mastocitos (flechas). Azul de toluidina. x 100.

detectar las fosfatasa ácidas y alcalinas en los distintos subtipos de leucocitos, así como los receptores de superficie. Existe una estrecha relación entre el fibroblasto y los queratinocitos de la población epitelial suprayacente. La secreción de IL-1 del queratinocito activado estimula la proliferación y la actividad sintética del fibroblasto, y la secreción por parte de éste, entre otros productos, de prostaglandinas PGE₂ que estimulan la proliferación y la diferenciación de los queratinocitos.

Las fibras colágenas resisten las fuerzas de tracción y tensión y evitan deformaciones de la mucosa. Las fibras elásticas son las encargadas de devolver el tejido a la normalidad después que la tensión haya actuado sobre él. También se observan fibras reticulares que refuerzan la pared de los vasos sanguíneos. Se ha encontrado, tanto colágeno maduro, como inmaduro. Este último es abundante sobre todo en la región gingival, y representa un elemento muy importante en la cicatrización y reparación.

En la sustancia fundamental existe gran cantidad de glucosaminoglucanos que retienen el agua y permiten la difusión de nutrientes desde los vasos hacia los epitelios.

La lámina propia se adhiere directamente al periostio o bien se dispone recubriendo la submucosa. En las zonas laterales de las papilas conectivas de la lámina propia las células basales del epitelio de revestimiento suprayacente expresan integrinas $\alpha_3\beta_1$ a diferencia de lo que ocurre en la zona libre (vértice) de las papilas conectivas en las que las células basales del epitelio suprayacente no expresan dichas integrinas.

En la lámina propia los vasos de origen arterial forman redes capilares subepiteliales en las papilas. Se ha descrito una red capilar subpapilar y asas capilares primarias, secundarias y terciarias en el eje conectivo de las papilas.

A nivel de la lámina propia de la mucosa bucal existe una rica inervación con terminaciones nerviosas sensoriales que recogen información sobre la percepción del dolor (nocirreceptores), la temperatura (termorreceptores) y el tacto y la presión (mecanorreceptores). Las terminaciones mecanorreceptoras son: el corpúsculo de Meissner, que permite la adaptación rápida, y el complejo de Merkel, que se constituye cuando la terminación nerviosa contacta con la célula de Merkel del epitelio y que permite la adaptación lenta. Las terminaciones noci-

receptoras y termorreceptoras son terminaciones libres que se ubican, tanto en la lámina propia, bajo la lámina basal, como entre las células del epitelio. Esta inervación aferente de la mucosa bucal procede de los pares craneales V, VII y IX. Un esquema de los niveles de sensibilidad de la mucosa se expone en el cuadro 3.

Junto a esta inervación aferente general existe una inervación específica que recoge los estímulos de los receptores gustativos y que será descrita en el apartado correspondiente. Asimismo, en la lámina propia de la mucosa bucal existen fibras eferentes del simpático que inervan los vasos y las glándulas. A dicho nivel también existe un plexo nervioso superficial integrado por fibras nerviosas de pequeño y de mediano tamaño, que difunde colateralmente el estímulo captado por los receptores.

2.5. Submucosa

Está formada por tejido conectivo laxo destinado a unir la mucosa a los tejidos subyacentes.

La submucosa puede existir como una capa separada y bien definida, o faltar cuando el corion está firmemente adherido a la estructura ósea subyacente. Hay submucosa en las zonas que requieren movimiento y que no están expuestas directamente al choque masticatorio.

Está constituida por tejido conectivo de espesor y densidad variables. En esta capa se suelen encontrar glándulas salivales, vasos y nervios, y también tejido adiposo. En la submucosa las grandes arterias se dividen en ramas más pequeñas que penetran en la lámina propia. Pequeñas venas drenan hacia grandes vasos venosos existentes a este nivel.

Los vasos sanguíneos están acompañados por vasos linfáticos. Las fibras nerviosas son mielínicas cuando atraviesan la submucosa, pero pierden su vaina antes de dividirse en sus arborizaciones terminales en la lámina propia.

En la submucosa existe un plexo nervioso profundo que contiene fibras nerviosas de gran tamaño cuya misión es, al igual que el plexo superficial, expandir a través de rutas colaterales los impulsos nerviosos procedentes de los receptores.

2.6. Características clínicas en relación con la estructura histológica

De las variaciones de los tres componentes estructurales: epitelio, corion y submucosa, dependen el color y el aspecto de la mucosa bucal.

El color depende esencialmente de tres factores:

- Espesor y grado de queratinización del epitelio.
- Densidad del tejido conectivo.
- Presencia de pigmentación melánica.

El aspecto está condicionado por la textura del tejido conectivo y por la presencia o no de papilas delomorfas (que levantan el epitelio que las reviste).

Por eso, cuando estudiamos la mucosa en la cavidad bucal, debemos tener en cuenta:

- Tipo de epitelio.
- Densidad y estructura del corion.
- Existencia o no de submucosa.
- Tipo de epitelio: si el epitelio es queratinizado tendrá mayor espesor, porque hay más capas celulares y además más queratina; ambos elemen-

Cuadro 3. Niveles de sensibilidad de la mucosa bucal.

	<i>Elevada</i>	<i>Moderada</i>	<i>Mínima</i>
Dolor	Labios Base de la lengua	Zona anterior de la lengua Encía	Mucosa yugal
Calor	Labios	Encía	Superficie ventral de la lengua Paladar
Frío	Labios Paladar posterior	Base y superficie ventral de la lengua	Superficie dorsal de la lengua Mucosa yugal
Tacto	Labios Punta de la lengua Zona anterior del paladar	Encía	Base de la lengua, Mucosa yugal

tos impedirán la visualización de la irrigación del corion y determinarán que la mucosa presente un aspecto blanquecino.

Si el epitelio no es queratinizado, los vasos del conectivo subyacente podrán visualizarse mejor y, por tanto, la mucosa ofrecerá un color rojo intenso.

- **Densidad y estructura del corion:** a nivel de los epitelios queratinizados el corion es semidenso o denso. Tiene menor contenido en vasos, o sea moderada irrigación, lo que significa que clínicamente las zonas queratinizadas son de color rosado suave o pálido.

Si el epitelio es no queratinizado, el corion es laxo con poca cantidad de fibras y mayor irrigación, lo que significa que clínicamente la mucosa ofrecerá un color rojo.

- **Presencia o ausencia de submucosa:** cuando la submucosa está presente, la mucosa presenta un aspecto más acolchado y móvil. Cuando la submucosa no existe, el corion está unido directamente al hueso y la mucosa está fija.

2.7. Clasificación histotopográfica y funcional de la mucosa

La estructura morfológica de la mucosa varía por la adaptación funcional a la influencia mecánica que actúa sobre ella en las diferentes regiones de la cavidad bucal. Sobre la base de estos criterios funcionales podemos dividir la mucosa bucal en tres tipos principales (cuadro 4):

- Mucosa de revestimiento.
- Mucosa masticatoria.
- Mucosa especializada.

Mucosa de revestimiento. Cumple una función de protección. El epitelio es de tipo no queratinizado, con un corion laxo o semilaxo y presenta una submucosa bien definida. Es distensible y se adapta a la contracción y relajación de las mejillas, labios y lengua, y a los movimientos del maxilar inferior, producidos durante la masticación. Este tipo de mucosa se halla presente en la cara inferior del labio, paladar blando, cara ventral de la lengua, mejillas y piso o suelo de la boca. Si bien en número de capas el epitelio es mayor que el de la mucosa masticatoria, las crestas epiteliales y las papilas de tejido conectivo son escasas comparadas con el anterior. Las fibras colágenas no están organizadas en haces

densos y presenta, además, fibras elásticas. Este último tipo de fibras permite que la mucosa de revestimiento se estire. Después de la distensión hace que vuelva al estado de reposo.

A nivel de la submucosa, bien desarrollada, podemos encontrar uno o más de los siguientes elementos: glándulas salivales menores, tejido adiposo o fibras musculares estriadas, de acuerdo con las distintas zonas que tapiza esta mucosa.

Mucosa masticatoria. Está sometida directamente a las fuerzas intensas de fricción y presión originadas por el impacto masticatorio. Suele estar fijada al hueso y no experimenta estiramiento. A este tipo de mucosa corresponden la encía y el paladar duro. El epitelio es queratinizado o paraqueratinizado, con numerosas crestas epiteliales (en especial en las encías) y corion semidenso o denso. Carece de submucosa en la encía, pero ésta está presente en la parte lateral del paladar duro donde encontramos tejido adiposo y glandular.

Mucosa especializada. Recibe este nombre porque aloja botones gustativos intraepiteliales, que tienen una función sensitiva destinada a la recepción de los estímulos gustativos. Los botones gustativos se localizan en el epitelio de las papilas linguales: fungiformes, foliadas y caliciformes. De manera que esta variedad de mucosa se observa en la cara dorsal de la lengua (fig. 19).

2.8. Histofisiología general de la mucosa bucal

La cavidad bucal presenta múltiples funciones que van más allá de la de revestimiento aislante frente al exterior. Examinaremos a continuación esas funciones.

2.8.1. Movilidad. La mucosa bucal asegura la movilidad de los órganos. En el piso de la boca, la mucosa es sumamente delgada y semejante a una serosa. Esta característica le permite, cuando la lengua realiza un gran movimiento, arrastrarla en todo sentido. La mucosa de las mejillas, por su parte, favorece los movimientos de la mandíbula. El velo del paladar no tiene la misma flexibilidad y está adaptado a movimientos más simples.

En la masticación la movilidad cumple un papel fundamental que se relaciona íntimamente con los caracteres especiales de las distintas regiones de la mucosa. Es evidente que el relieve del paladar y la

Cuadro 4. Características histológicas de la mucosa bucal.

	Localización	Epitelio	Espesor del epitelio	Corion	Submucosa	Función	Aspecto clínico
Mucosa masticatoria	Encía marginal	Paraqueratinizado	Grueso 400 μ m	Semilaxo o denso con papilas	Carece		
	Paladar duro	Queratinizado		Denso (Rafe medio) o Laxo con papilas	Carece	Soporta fuerzas masticatorias	Rosado
					Con submucosa • anterior: glandula • posterior: adiposo		
Mucosa de revestimiento	Mucosa suelo de la boca				Con submucosa unida al músculo	No resiste fuerzas masticatorias	Rosado intenso
	Mucosa labios y mejillas	No queratinizado	Delgado 100-150 μ m	Laxo y elástico			
	Cara ventral de la lengua				Carece		
	Paladar blando			Laxo	Carece		
Mucosa especializada y Revestimiento	Dorso de la lengua Papilas	Paraqueratinizado	Variable	Corion y submucosa fusionados adheridos firmemente al músculo		Gustativa (dorsal) y defensiva (raíz)	Aterciopelada o Anfractuoso
	Raíz (amígdala lingual)	No queratinizado					

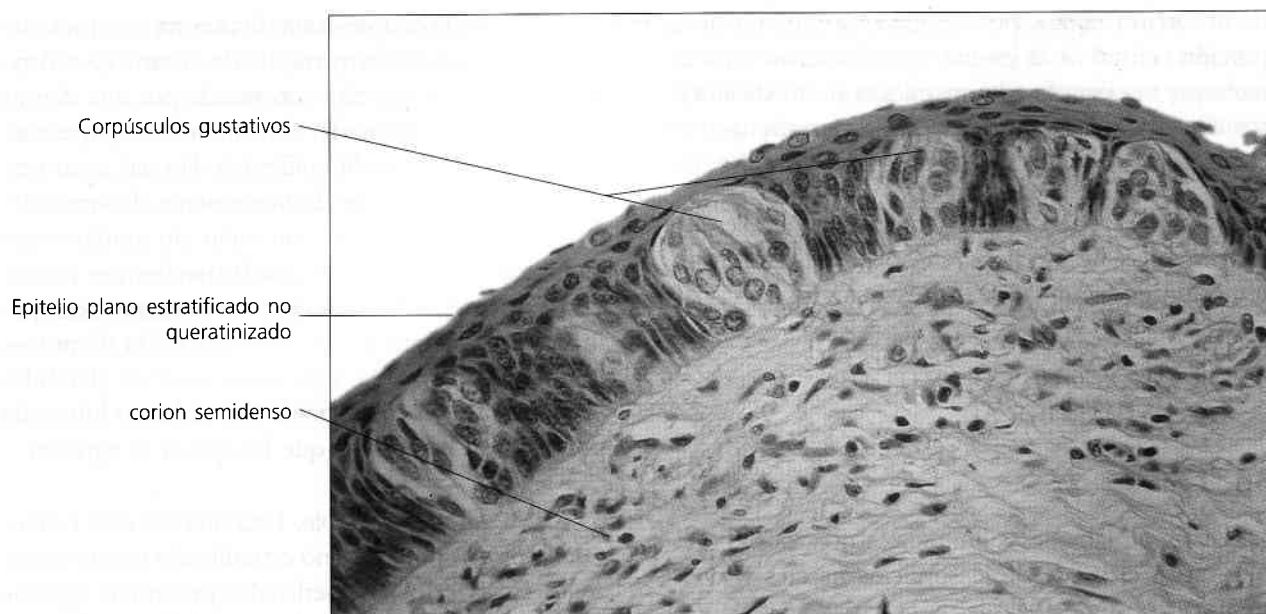


Figura 19. Mucosa bucal especializada. Pared lateral de una papila caliciforme con numerosos corpúsculos gustativos. HE, $\times 250$.

rugosidad del dorso de la lengua están destinados a completar la trituración de los alimentos, mientras que las encías y la cara interna de las mejillas, al ser lisas, facilitan el paso del bolo alimenticio. Sin embargo, el papel que desempeña la mucosa en la movilidad sería simple si no existiera un **retorno constante a la oclusión**, a la que también debe adaptarse. Se sabe ahora que la mucosa bucal queda aplicada sobre sí misma en la medida en que la boca, en reposo, puede ser considerada como una cavidad casi virtual. Cualquiera que sea la edad del sujeto o el estado de sus dientes, la cavidad bucal en estado de reposo y en estado normal, tiende a desaparecer por una adaptación exacta de los órganos.

2.8.2. Sensibilidad de la mucosa bucal. Varía mucho de una zona a otra. Es casi nula en el piso de la boca y en la cara interna de las mejillas, pero sumamente delicada en los labios, donde se adapta a las necesidades de la aprehensión y de los contactos exteriores.

La sensibilidad del velo del paladar es mucho menos percibida, puesto que a su nivel se origina el reflejo vegetativo constituido por la deglución.

Pero la sensibilidad más sutil es la de la lengua, extremadamente fina para las percepciones táctiles y que responde, además, a los infinitos matices de las sensaciones gustativas. La información que suministran los receptores de la mucosa bucal es sumamente importante para establecer la posición de

la lengua en la cavidad de la boca. Esa información es esencial para la masticación y para el habla.

2.8.3. Protección. El papel protector de la mucosa no es sólo el de un tegumento común que forma una barrera impermeable, sino que, por la presencia de calprotectina, tiene además un poder bacteriostático propio. La cavidad bucal posee un aparato linfóide considerable, especialmente agrupado en la lengua y las amígdalas que constituye el **anillo linfático de Waldeyer** el cual contornea el orificio bucofaríngeo.

Formaciones linfóideas análogas a las amígdalas están diseminadas por toda la mucosa y más especialmente en el contorno de la lengua, a la altura de las papilas foliadas y en los labios.

Por otro lado, el moco parece ejercer una contribución importante a la protección antimicrobiana. Con respecto a la permeabilidad al agua, ésta varía en las distintas regiones de la mucosa bucal. Tales variaciones están, a su vez, relacionadas con los lípidos presentes en el epitelio.

2.8.4. Digestión. La función digestiva de la mucosa bucal no se limita sólo al efecto de la masticación. En la saliva existe una enzima, la **ptialina** o **amilasa salival**, que inicia el metabolismo de los hidratos de carbono.

2.8.5. Absorción. La capacidad de la mucosa de filtrar ciertos cuerpos hacen de ella una buena vía

de absorción como, por ejemplo, la mucosa de la porción ventral de la lengua, que constituye una interesante vía para la administración de medicamentos. Sin duda, la importancia del sistema venoso en el piso de la boca facilita esa absorción.

2.8.6. Excreción. Finalmente, es probable que ciertas zonas de la encía tengan poder para la eliminación de algunos tipos de sustancias.

3. ÓRGANOS QUE CONSTITUYEN LA CAVIDAD BUCAL

3.1. Labios

La región labial está limitada: arriba, por el tabique nasal, el borde de los orificios nasales y la extremidad posterior del ala de la nariz; abajo, por el surco mentolabial, y a los lados, por los surcos naso y labio genianos.

En los labios encontramos zonas topográficamente diferentes:

- Piel del labio.
- Zona de transición.
- Mucosa del labio.

3.1.1. Piel del labio. La superficie externa del labio está recubierta por una piel fina, que contiene folículos pilosos, glándulas sebáceas y sudoríparas (más abundantes en el hombre que en la mujer). Gradualmente, y por medio de una zona de transición, se va a confundir con la mucosa labial.

3.1.2. Zona de transición. Esta zona está presente sólo en la especie humana. Es de color rojo y debe su coloración a que está constituida por una dermis densa muy vascularizada, con numerosas papilas altas que penetran en la epidermis, la cual, a su vez, presenta un estrato lúcido sumamente desarrollado, cuyas células superficiales no están tan unidas como en la piel, en tanto que las células basales son vesiculosas. Además, es delgada y poco queratinizada, por lo tanto, la sangre de los capilares de la dermis es fácilmente observable. Esta zona carece de glándulas sudoríparas y sebáceas, por lo que debe ser lubricada por la saliva para evitar que los labios se agrieten.

3.1.3. Mucosa del labio. Esta mucosa está constituida por un epitelio plano estratificado no queratinizado, cuyas células superficiales presentan algunos núcleos picnóticos y se descaman. Es posible encontrar a este nivel, numerosos puentes intercelulares o desmosomas. Observado con microscopia electrónica de barrido, la superficie epitelial de la mucosa está constituida por elementos celulares con patrón tipo III. Las citoqueratinas más expresadas en el epitelio de la mucosa labial son el par 4-13 (fig. 20).

El epitelio se une por medio de la membrana basal al corion o lámina propia, representada por un tejido conectivo laxo con altas papilas que penetran en el epitelio. No es tan vascularizada como en la zona de transición. Existen numerosas fibras elásticas que en toda su extensión están unidas firmemente al labio mediante fibras colágenas (figs. 21 y 22).

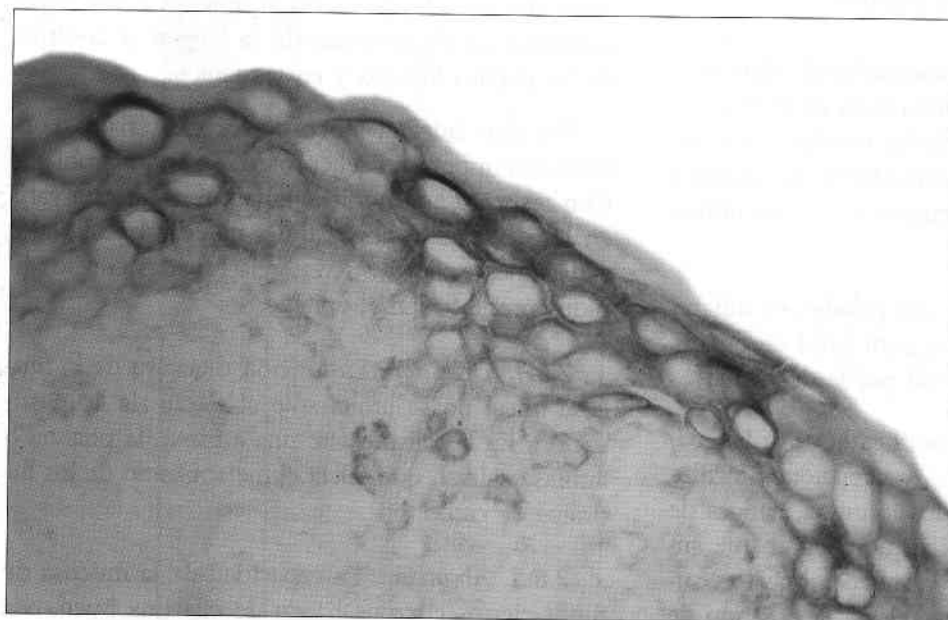


Figura 20. Epitelio labial. Inmunorreacción positiva para las citoqueratinas. Células Superficiales. x 100.

Existe una submucosa poco desarrollada, que presenta cúmulos linfoides y glándulas salivales cuyos ácinos están muy cerca de la superficie, aunque algunos se encuentran ubicados muy profundamente. Estas glándulas son de tipo mixto con predominio de la secreción mucosa.

La mayor parte del labio está constituida por fascículos musculares estriados que constituyen el músculo orbicular.

La mucosa labial es rosada y húmeda, con un dibujo vascular bien notable, dado por la red vascular. Presenta múltiples puntos de aspecto papuloide que producen relieve y corresponden a los orificios de salida de las glándulas salivales.

3.2. Mejillas

Las mejillas o carrillos constituyen las paredes laterales de la cavidad bucal. Hacia adelante están li-

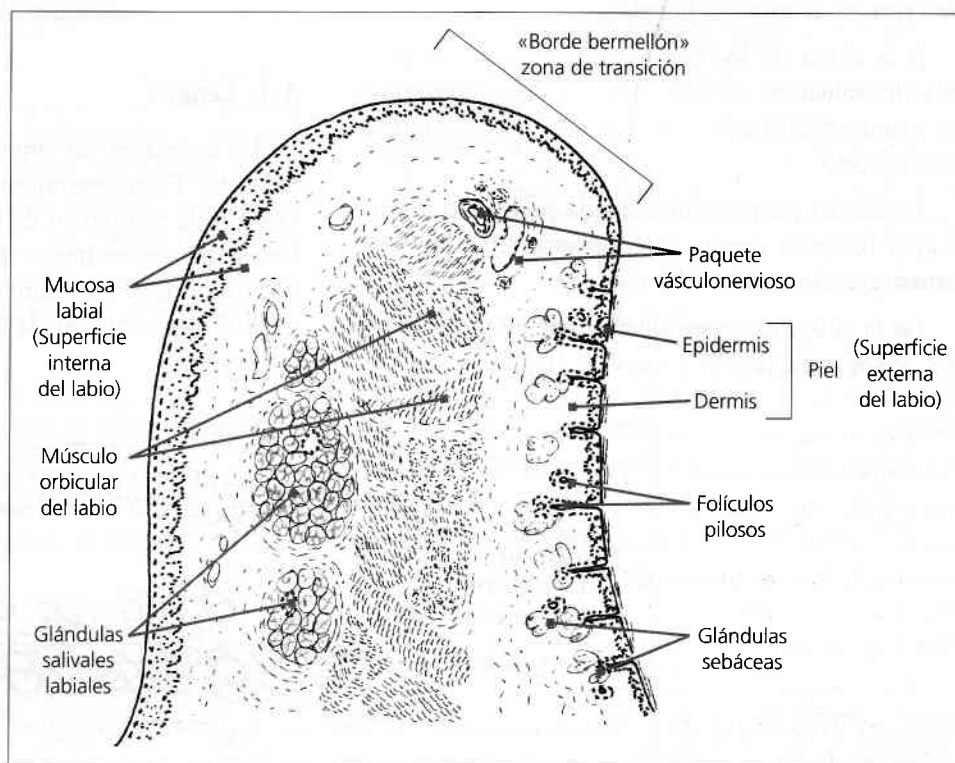


Figura 21. Corte histológico del labio.

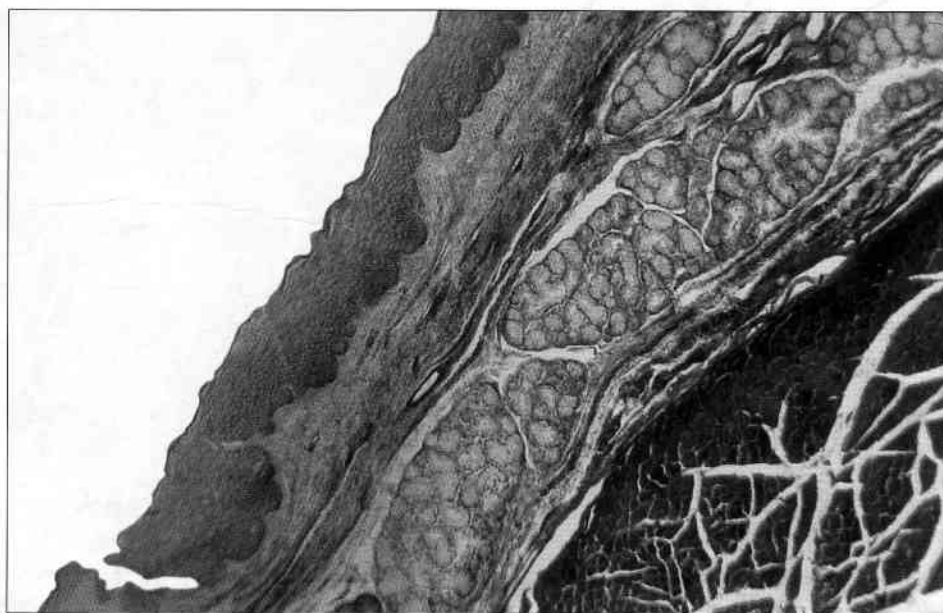


Figura 22. Mucosa labial. Glándulas y músculo. Tricrómico. x 40.

mitadas por los labios. En su cara cutánea, el surco nasogeniano y el labio geniano que lo continúa, forman el límite anterior.

La superficie externa de las mejillas está cubierta de piel fina. La superficie interna está revestida por una mucosa (mucosa yugal) lisa, rosada y húmeda.

El epitelio es plano estratificado no queratinizado, característico de las superficies epiteliales húmedas sometidas a considerable roce y desgaste. Este epitelio es estructuralmente semejante al que hemos descrito en la mucosa labial.

A la altura de los molares suele presentar la línea de oclusión, de color blanquecino, con epitelio paraqueratinizado determinada por el trauma masticatorio.

La lámina propia está formada por tejido fibroelástico bastante denso, que penetra en el epitelio constituyendo papilas elevadas.

En la submucosa se hallan fibras elásticas, grandes vasos sanguíneos y nervios, tejido adiposo y

glándulas salivales denominadas bucales y retromolares (figs. 23 y 24).

También en las mejillas desemboca el conducto de Stenon de la glándula parótida (a nivel del segundo molar superior).

Las mejillas tienen un eje central de músculo esquelético, correspondiente al músculo buccinador. Bandas de tejido fibroelástico de la lámina propia penetran a través de la submucosa, para unirse al tejido fibroelástico que acompaña al músculo; estas bandas fijan la mucosa al músculo.

3.3. Lengua

La lengua es un órgano muscular tapizado por mucosa. Fisiológicamente, por sus movimientos, favorece la trituración de los alimentos realizada por los elementos dentarios durante la masticación, y la formación del bolo alimenticio. Su función especial es la de participar en la recepción de los estímulos del gusto.

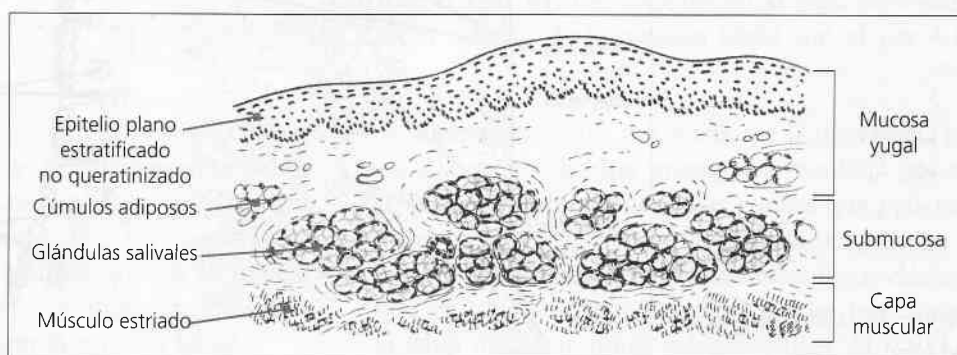


Figura 23. Diagrama de la mucosa yugal.

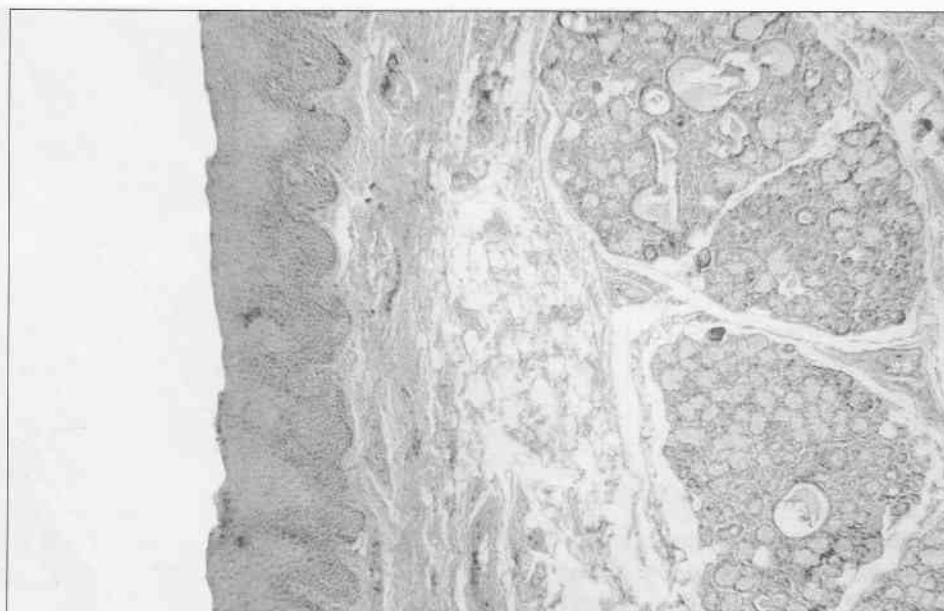


Figura 24. Mucosa yugal. HE, x 40.

Desde el punto de vista histológico está constituida por:

- Mucosa.
- Submucosa.
- Tejido muscular estriado.

3.3.1. Mucosa. La lengua presenta una cara dorsal y una ventral. La mucosa que recubre a cada una de ellas es diferente (fig. 25).

Cara o superficie ventral: presenta un epitelio de revestimiento plano estratificado no queratinizado delgado y liso. La lámina propia es delgada y está formada por tejido conjuntivo laxo con papilas cortas y numerosas. Es una lámina elástica que permite los cambios rápidos en forma y diámetro de la lengua durante el movimiento. Presenta numerosos cúmulos de células adiposas, glándulas salivales, y vasos sanguíneos y linfáticos. No existe submucosa. El corion está adherido al perimisio de los haces musculares.

Cara o superficie dorsal: esta mucosa está dividida en dos partes por una línea en forma de V: la que cubre los dos tercios anteriores o **cuerpo o zona bucal de la lengua**, y la que cubre el tercio posterior, la **raíz (o zona faríngea de la lengua)** (figs. 26 y 27).

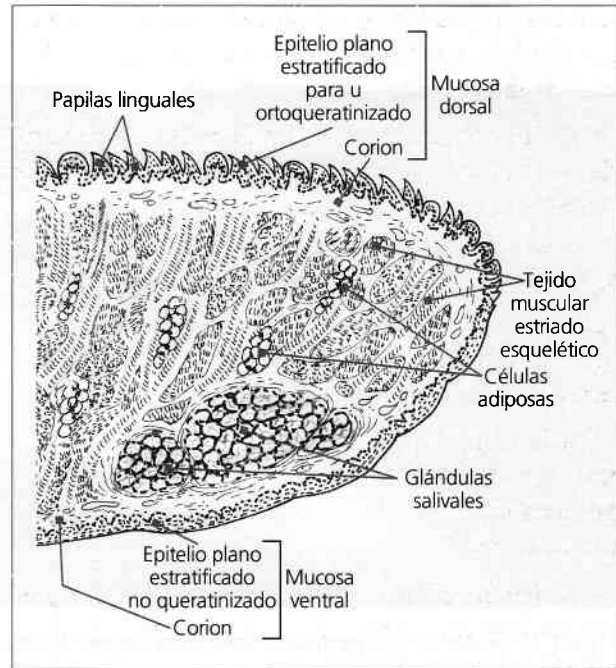


Figura 25. Corte sagital de la lengua.

3.3.1.1. CUERPO O ZONA BUCAL DE LA LENGUA. El epitelio que lo constituye es de tipo plano estratificado parcialmente cornificado; la lámina propia está formada por tejido conectivo laxo con células adiposas. Existe una separación neta de la mucosa con la submucosa que está formada por tejido conectivo

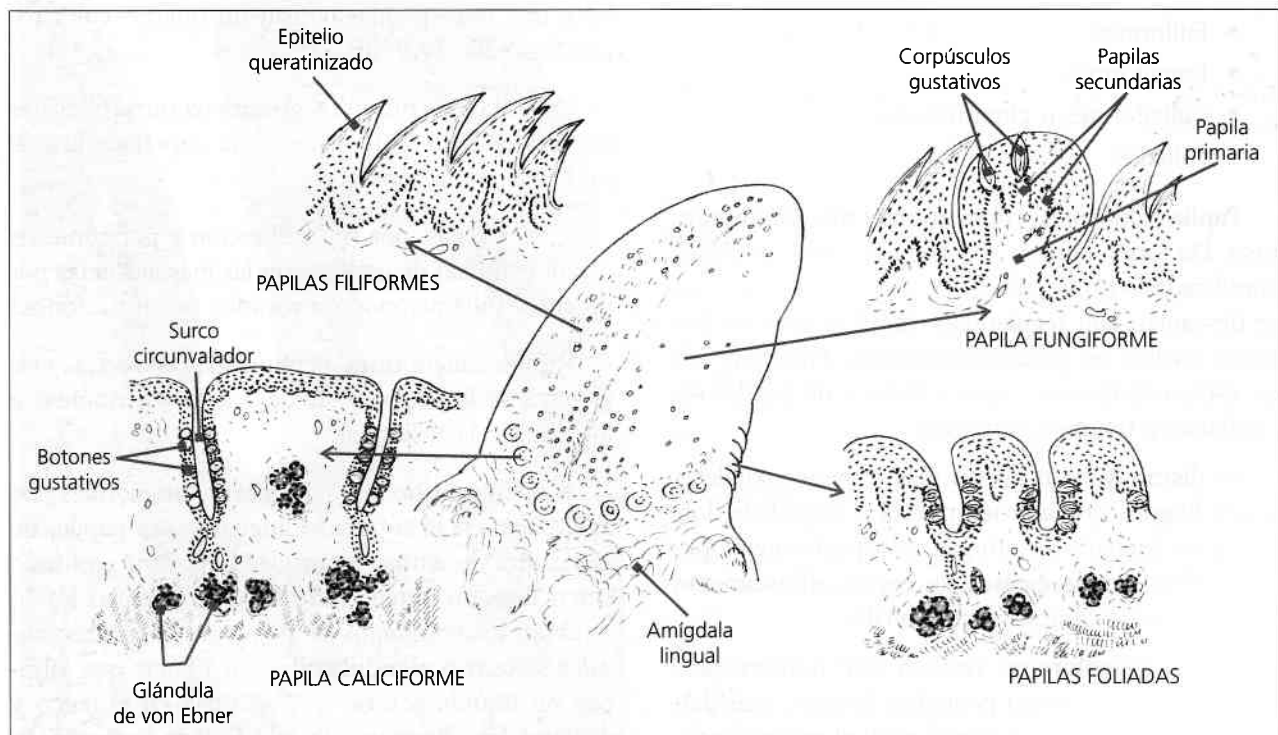


Figura 26. Cara dorsal de la lengua y distintos tipos de papilas.




Figura 27. Sector de la superficie ventral de la lengua. Epitelio de revestimiento, nótese la ausencia de papilas. HE, x 100.

denso y firme, sobre todo en la punta de la lengua donde forma la fascia lingual.

En la superficie esta porción de la lengua evidencia un aspecto aterciopelado debido a la presencia de pequeñas proyecciones llamadas **papilas linguales**.

Son cuatro los tipos de papilas que se encuentran sobre la superficie de la lengua (fig. 26):

- Filiformes.
- Fungiformes.
- Caliciformes o circunvaladas.
- Foliadas.

Papilas filiformes: constituyen el tipo más numeroso. De forma cónica, son proyecciones epiteliales cornificadas o no (según el tipo de alimentación) que se descaman con regularidad. En el organismo humano suelen ser paraqueratinizadas. Presentan un eje escaso de lámina propia y carecen de papilas secundarias y botones gustativos.

Se distribuyen en hileras más o menos paralelas a la V lingual, que atraviesan toda la superficie dorsal de la lengua y le otorgan el aspecto aterciopelado típico. Por la escasez de corion, clínicamente están sujetas a cambios nutricionales.

Papilas fungiformes: reciben este nombre porque se proyectan como pequeños hongos, más delgados en la base y más dilatados en el extremo proximal. Son menos numerosas que las filiformes y se

hallan en mayor proporción en la punta y en los bordes laterales de la lengua. Presentan un núcleo central de lámina propia con fibras colágenas que constituye la **papila primaria**; de ella surgen papilas secundarias que penetran en el epitelio de revestimiento. La superficie epitelial no sigue los contornos de las papilas secundarias y por lo tanto, los capilares llegan muy cerca de la superficie; esto último, sumado a la poca cornificación del epitelio, hace que estas papilas tengan un intenso color rojizo (figs. 28, 29 y 30).

Presentan **corpúsculos gustativos intraepiteliales** localizados preferentemente en la superficie libre y no lateral de la papila.

Estas papilas, por su localización y por contener mayor cantidad de corion, son las más afectadas por procesos inflamatorios provocados por irritaciones.

Papilas caliciformes o circunvaladas: son las más grandes de la lengua. Hay de 7 a 12 distribuidas a lo largo de la V lingual.

A diferencia de las filiformes y fungiformes, no sobresalen en la superficie lingual. Cada papila, de 1 a 2 mm de altura, está rodeada por un profundo surco llamado **surco circunvalador** en cuyo fondo se abren los conductos de pequeñas glándulas salivales serosas o **glándulas de von Ebner**; que fabrican un líquido acuoso que se vacía en el surco y disuelve los alimentos, lo que facilitó la recepción del gusto.

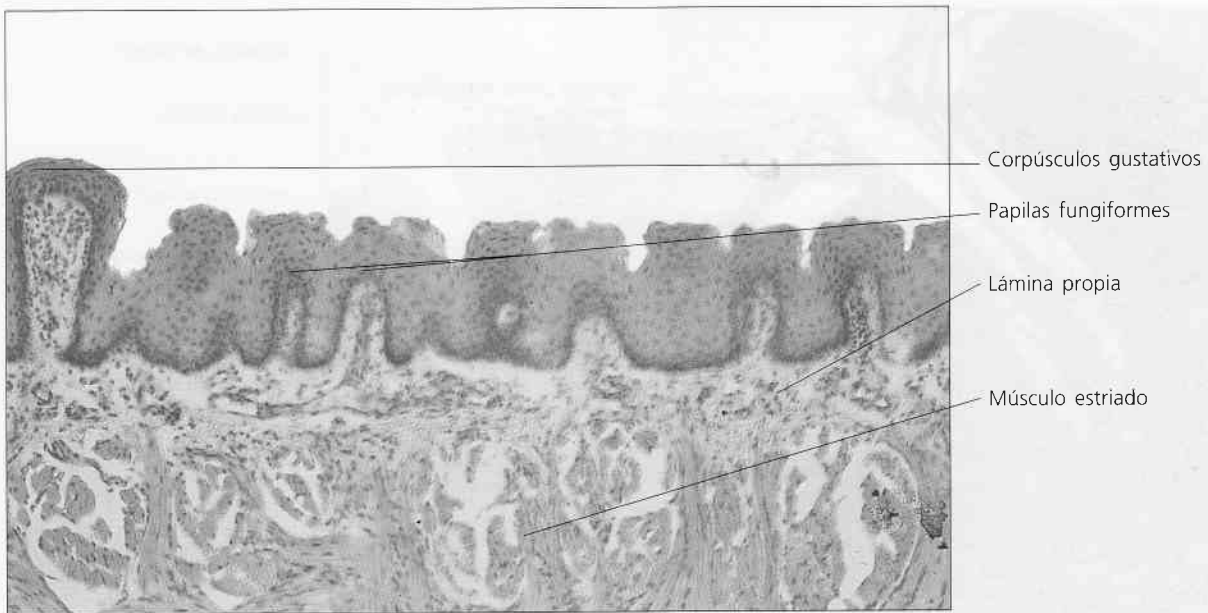


Figura 28. Sector de la mucosa dorsal de la lengua. Se observan papilas fungiformes. HE, x 60.

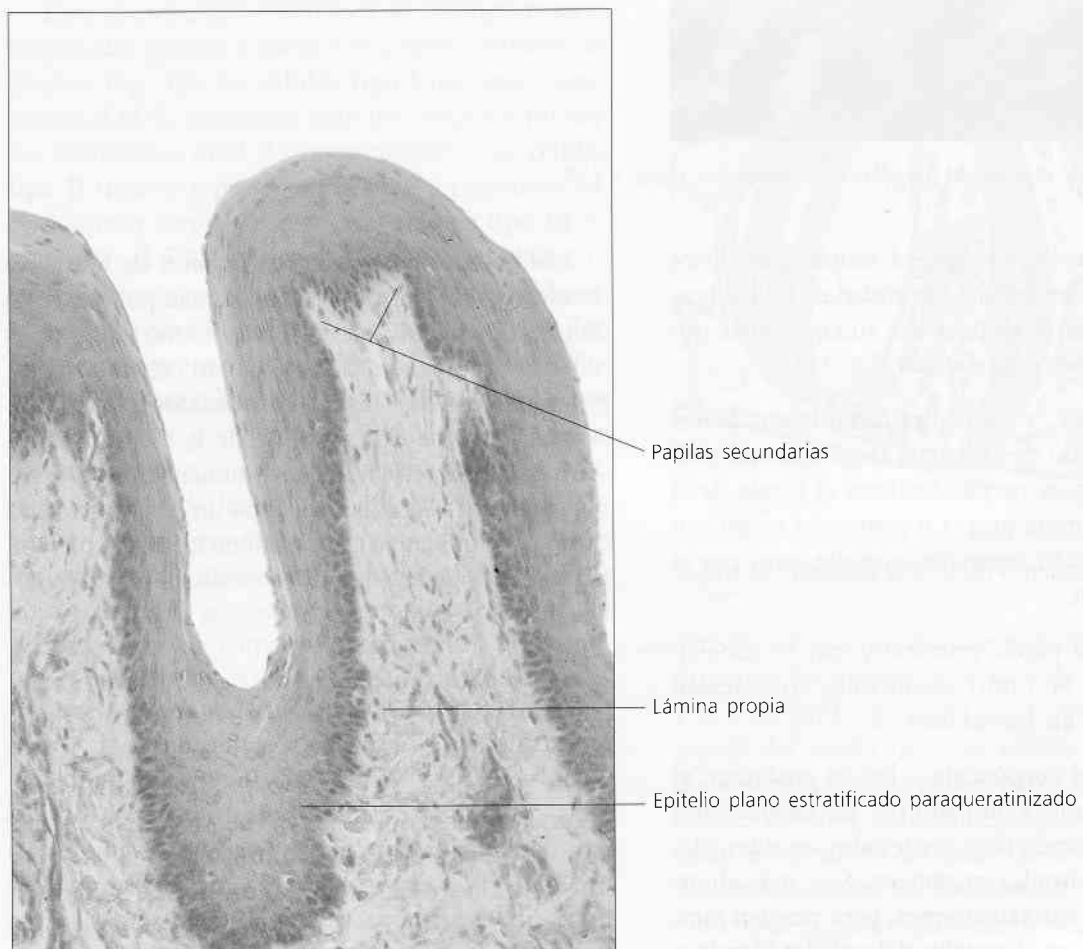
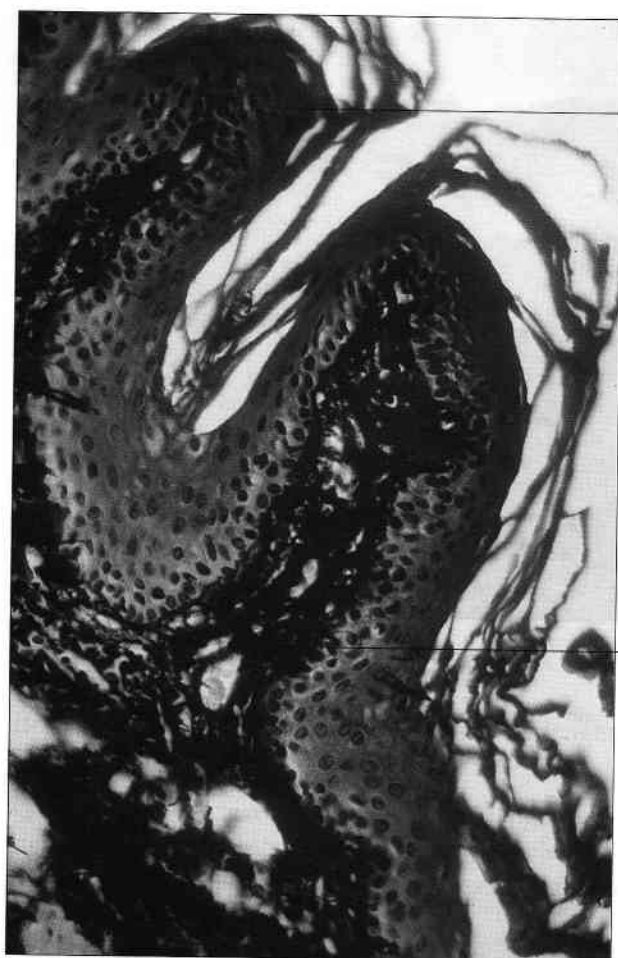

Figura 29. Detalle de una papila fungiforme. HE, x 150.



Epitelio plano estratificado
queratinizado

Lámina propia

Figura 30. Detalle de una papila fungiforme. Metenamina plata. x 150.

Tienen un núcleo de lámina propia que posee en el borde superior papilas secundarias. En los bordes laterales y en el epitelio del surco existen numerosos corpúsculos gustativos (fig. 31).

Papilas foliadas: se encuentran en número de tres a ocho, a cada lado de la lengua (región lateral posterior). Son pliegues perpendiculares al borde de la lengua, tienen lámina propia y contienen corpúsculos gustativos. Están separadas unas de otras por el surco interpapilar.

Presentan una papila primaria y, por lo general, tres secundarias. Son muy abundantes en el recién nacido y escasas en los adultos.

Estructura del corpúsculo o botón gustativo: el sentido del gusto no está dado por las papilas, sino por pequeños corpúsculos contenidos en ellas, denominados corpúsculos gustativos. Son más abundantes en las papilas caliciformes, pero pueden también encontrarse en el epitelio del paladar blando y en el de otras áreas de la región bucofaríngea.

Los botones gustativos son órganos de forma redondeada u oval, con poca apetencia por los colorantes. Con el MO se observan como estructuras redondeadas blanquecinas. Ocupan casi todo el espesor del epitelio. Están constituidos por células alargadas que se extienden desde la membrana basal hasta la superficie de revestimiento; estas células se abren a la superficie por un poro conocido como **poro gustativo**. Se describen clásicamente con microscopia óptica dos tipos celulares en los botones gustativos:

Las células de sostén o sustentaculares son pálidas con H/E, con núcleo redondeado, se disponen en la periferia del corpúsculo, como gajos de naranja. En la parte central encontramos las células **neuroepiteliales** o células **gustativas**, que son más oscuras y más centrales. En la actualidad se reconoce un tercer tipo celular, la célula basal, que puede ser la célula precursora de uno de los tipos celulares anteriores. Algunos autores señalan que la

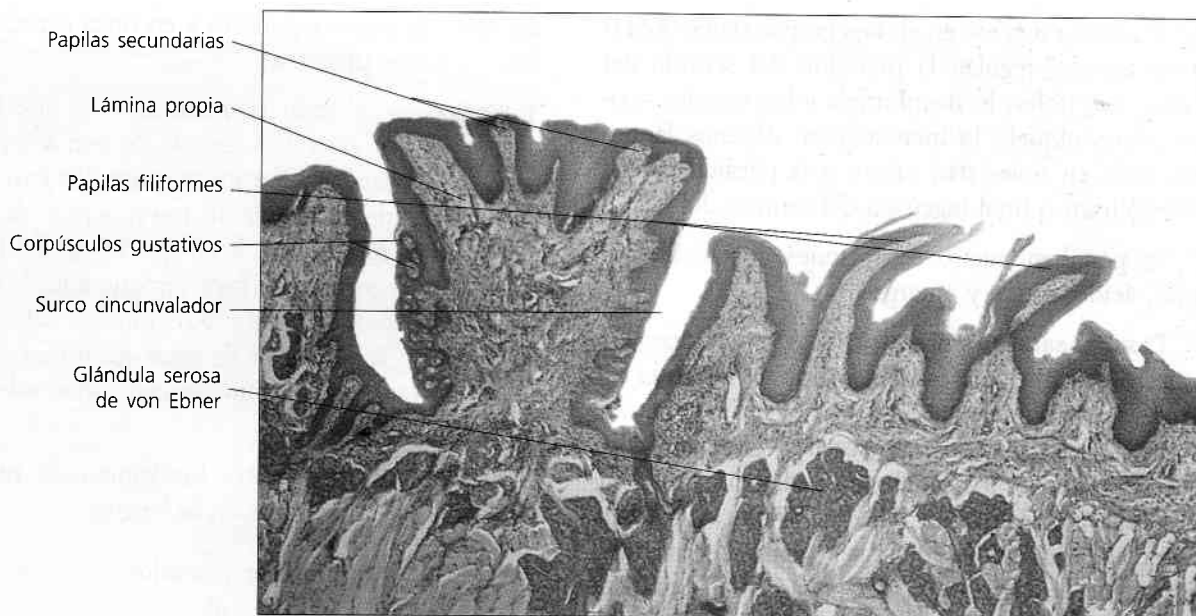


Figura 31. Sector de la V lingual. Se observan papilas filiformes y caliciformes. HE, x 100.

citoqueratina 20 es un marcador específico de los botones gustativos y de las células de Merkel.

Con microscopia electrónica se distinguen en el corpúsculo gustativo hasta cinco tipos celulares diferentes (fig. 32): las **células tipo I** (oscuras) representan el 60%, contienen gránulos densos y presentan *microvillis* a nivel del poro gustativo; las **células tipo II** (claras) representan el 30% y presentan *microvillis* muy cortos y escasos; las **células tipo III** representan el 7%, contienen vesículas pequeñas, ricas en serotonina, ubicadas en el citoplasma basal; las células tipo III terminan en el poro gustativo formando una protrusión en forma de maza; las **células tipo IV** son células madres localizadas en la base del corpúsculo y las **células tipo V** son las células perigemales que se sitúan en la zona periférica y separan a éstos de las células epiteliales. Fibras nerviosas principalmente de los pares VII (que inerva los dos tercios anteriores de la lengua) y IX (que inerva el tercio posterior) se ramifican en el tejido subyacente a los corpúsculos gustativos de la mucosa especializada, dando origen a tres tipos de plexos: el intergemmal que se sitúa entre los botones gustativos, el perigemmal que los rodea y el intragemmal que se introduce en su interior. Al parecer existen dos tipos de vías relacionadas con la recepción gustativa: una difusa, que se relaciona con las conexiones nerviosas de las células tipo I y tipo II, y otra directa, que se relaciona con la célula tipo III. El poro gustativo está rodeado por los bordes laterales de las células del epitelio estratificado y está

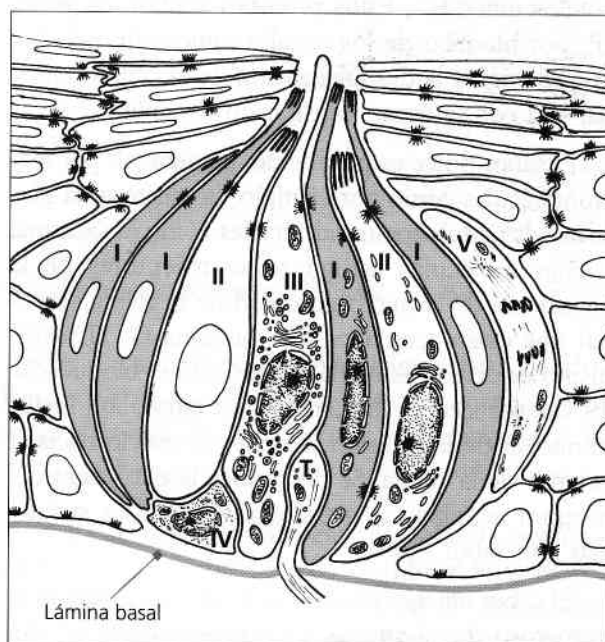


Figura 32. Esquema general del corpúsculo gustativo.

constituido por un espacio cilíndrico en el que se disponen las microvellosidades de las células tipo I y II, y las prolongaciones de las del tipo III. Las regiones del cuello de estas células, ubicadas inmediatamente por debajo del poro, se relacionan mediante uniones ocluyentes. Estas prolongaciones están inmersas en un material denso. La vida media de las células en los botones gustativos oscila entre diez y catorce días. Se ha descrito que el proceso de descamación relacionado con el poro modifica la forma y el tamaño de éste, y la cantidad

del material existente en él. Los grupos tioles (R-SH) y los metales regulan la precisión del sentido del gusto. Los tioles, lo disminuyen y los metales –cobre, cinc, níquel– lo incrementan. Algunos fármacos ricos en tioles dan origen a la pérdida parcial (hipogeusia) o total (ageusia) del sentido del gusto.

Se perciben cuatro sensaciones gustativas: salado, ácido, dulce y amargo.

El sabor salado es producido, en general, por los iones Na^+ y el efecto estimulante sobre la célula receptora se produce cuando los iones sodio penetran al interior de las células sensoriales del botón gustativo a través de los canales de sodio, presentes en la membrana celular de las microvellosidades. La despolarización de la célula sensorial receptora desencadena la transmisión sináptica en la fibra nerviosa.

El sabor ácido es producido, fundamentalmente, por los iones H^+ . Estos protones actúan, en general, por bloqueo de los canales iónicos de potasio, lo que origina la despolarización de la célula sensorial y la consiguiente transmisión sináptica.

El sabor dulce es producido, en general, por macromoléculas como por ejemplo, la sacarosa, la glucosa o los edulcorantes artificiales como la sacarina. Dichas moléculas actúan sobre receptores de la membrana de la microvellosidad de la célula sensorial que están acoplados a la proteína G. El mecanismo de acción está relacionado con el bloqueo de los canales iónicos de calcio y, por tanto, con la disminución de la difusión de iones de calcio hacia el exterior de la célula. Se desconoce la naturaleza del receptor acoplado a la proteína G para las sustancias con sabor dulce.

El sabor amargo es producido por un grupo muy numeroso de sustancias. Dichas sustancias se unirían asimismo a un receptor acoplado con la proteína G en la membrana de las microvellosidades, aunque se postula que el mecanismo de acción sería diferente al que desarrollan las sustancias que producen sabor dulce. Se ha aislado recientemente una proteína G específica para las células del gusto.

Además de las cuatro sensaciones de sabor tradicionales se ha descrito una quinta sensación denominada *umami* o sabor agradable. Este sabor se desencadena, por ejemplo, por la estimulación con glutamato, el cual se encuentra muy concentrado en la leche materna. La denominación *umami* es de origen japonés dado que este sabor predomina en cier-

tos tipos de peces japoneses y en otras especialidades culinarias japonesas.

Se ha considerado tradicionalmente que la secreción de las glándulas serosas de von Ebner tienen como finalidad lavar los corpúsculos gustativos para prepararlos a recibir un nuevo sabor. Al parecer estudios recientes indican que las glándulas de von Ebner segregan una proteína que tendría como misión fijar las moléculas productoras de sabor. Ello implica que la secreción de estas glándulas ayudaría a concentrar las sustancias con sabor sobre los botones gustativos.

Las cuatro sensaciones fundamentales pueden detectarse regionalmente en la lengua:

- En la punta: dulce y salado.
- Sobre los bordes: ácido.
- En el área de las papilas caliciformes, así como en el paladar blando: amargo.

A pesar de esto, no existen diferencias estructurales entre los botones gustativos de las distintas regiones de la lengua.

Los botones gustativos son numerosos en la pared interna del orificio que rodea a las papilas caliciformes, en los pliegues de las papilas foliadas, en la superficie posterior de la epiglotis y en algunas de las papilas fungiformes de los bordes laterales de la lengua.

3.3.1.2. RAÍZ O ZONA BUCOFARÍNGEA DE LA LENGUA: la mucosa que recubre esta porción de la lengua no contiene papilas verdaderas. Las prominencias que se observan a este nivel dependen de cúmulos de nódulos linfáticos que se hallan en la lámina propia por debajo del epitelio. Una disposición de este tipo, es decir, un epitelio plano estratificado (de origen endodérmico) en estrecha relación con nódulos linfáticos, recibe el nombre de **tejido amigdalino** (en este caso, **amígdala lingual**) (fig. 33).

Los nódulos linfáticos de la amígdala poseen centros germinativos y vasos linfáticos sólo en la periferia. Junto a los linfocitos existen células plasmáticas. El epitelio plano estratificado no queratinizado recubre el tejido linfático y se invagina hacia el interior del órgano a diferentes niveles para formar cavidades denominadas **criptas**.

Los linfocitos emigran a través del epitelio y alcanzan la luz de la cripta; las células del epitelio se descaman también a este nivel. Por lo tanto, las crip-

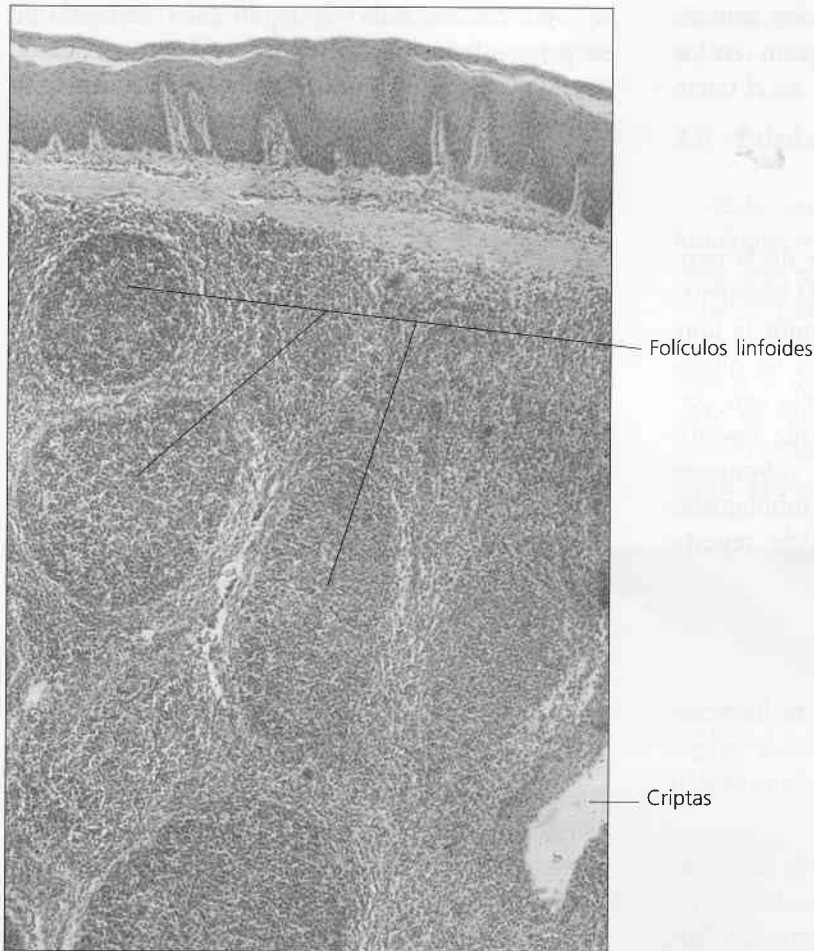


Figura 33. Sector de una amígdala lingual. Se distinguen criptas y folículos linfoides asociados. HE, x 60.

tas se ven ocupadas por linfocitos muertos y por células epiteliales descamadas que son limpiadas por la secreción de glándulas mucosas cuyos conductos se abren a nivel del fondo de las criptas.

La amígdala lingual, junto con las amígdalas palatinas tubáricas y faríngeas constituyen el **anillo linfático de Waldeyer**. Histofisiológicamente es importante por ser la primera barrera de defensa ante las infecciones que tienen a la boca como puerta de entrada. Este anillo linfático se ubica en la zona limítrofe entre la boca, las fosas nasales y la faringe.

Recordemos que las formaciones linfáticas tienen dos funciones bien definidas: **linfopoyética** y **defensiva** (mediante la acción fagocitaria y la producción de anticuerpos).

3.3.2. Submucosa. Está constituida por tejido conectivo de tipo denso. A este nivel se encuentran glándulas salivales menores que, de acuerdo con su localización en el órgano lingual, reciben diferentes nombres: son las glándulas de Blandin y Nuhn si-

tuadas cerca de la punta de la lengua, y las glándulas de Weber, que están en posición lateral y posterior a las papilas caliciformes en relación con la amígdala lingual.

3.3.3. Capa muscular. Está constituida por una masa de haces entrelazados de fibras musculares estriadas esqueléticas, insertadas en la submucosa, que permiten la amplia gama de movimientos de este órgano.

En un corte longitudinal de la lengua, perpendicular a la superficie dorsal, o sea un corte sagital, podemos observar: fibras longitudinales y verticales cortadas longitudinalmente y fibras horizontales en corte transversal. Tal disposición de fibras musculares estriadas es única en el cuerpo y permite identificar la lengua con toda seguridad.

Existen en la lengua vasos sanguíneos (que forman redes capilares en las papilas) y linfáticos, que constituyen una red, tanto en la mucosa, como en la submucosa.

La lengua está inervada por nervios sensitivos como el lingual y la cuerda del tímpano, en los dos tercios anteriores y el glossofaríngeo, en el tercio posterior.

3.4. Piso o suelo de la boca

La membrana mucosa de esta parte de la cavidad bucal es muy delgada y está adherida laxamente a las estructuras subyacentes, para permitir la libre movilidad de la lengua. Tiene un epitelio no queratinizado y las papilas de la lámina propia son cortas. El tejido conectivo laxo está altamente vascularizado y es rico en fibras elásticas. La submucosa contiene tejido adiposo. Las glándulas sublinguales se encuentran próximas a la mucosa de revestimiento en el pliegue sublingual.

3.5. Paladar duro

Es necesario que la boca tenga un techo resistente que permita a la parte anterior de la lengua (que es más móvil) apoyarse contra él para mezclar y tragar los alimentos.

También es preciso que la mucosa a ese nivel esté fuertemente adherida al techo, de tal modo que no se desplace con los movimientos de la lengua y que resista la intensa fricción a que está sometida. Esto

se logra con un techo de tejido óseo, revestido en su parte inferior por un epitelio plano estratificado queratinizado y con un corion de tejido conectivo denso, con abundantes fibras colágenas, más denso en la porción anterior que en la posterior. Observado con microscopia electrónica de barrido el patrón predominante en la superficie celular del epitelio es el patrón V. Los pares de citoqueratinas 5-14 y 1-10 son los más expresados en el epitelio del paladar duro.

En la línea media existe un reborde óseo al cual el epitelio queda fijado mediante un tejido conectivo de espesor mínimo. Esta región se denomina **rafe medio**.

En el paladar duro existen diferentes regiones debido a la estructura variable de la submucosa (fig. 34). Las regiones **marginal** y del **rafe medio** están íntimamente unidas al hueso lo que dificulta determinar dónde comienza el periostio y termina la submucosa. En las zonas **anterior** y **posterolateral** la submucosa presenta fibras colágenas en haces que se insertan perpendiculares al hueso. En la **anterolateral** hay gran cantidad de células adiposas, por eso se la llama **zona grasa** o **adiposa**. En la **posterolateral** hay ácinos con glándulas salivales mucosas que constituyen la **zona glandular**. La **papila palatina** o **incisiva**, ubicada en el tercio anterior del rafe, está formada por un cúmulo de fibras colágenas (te-

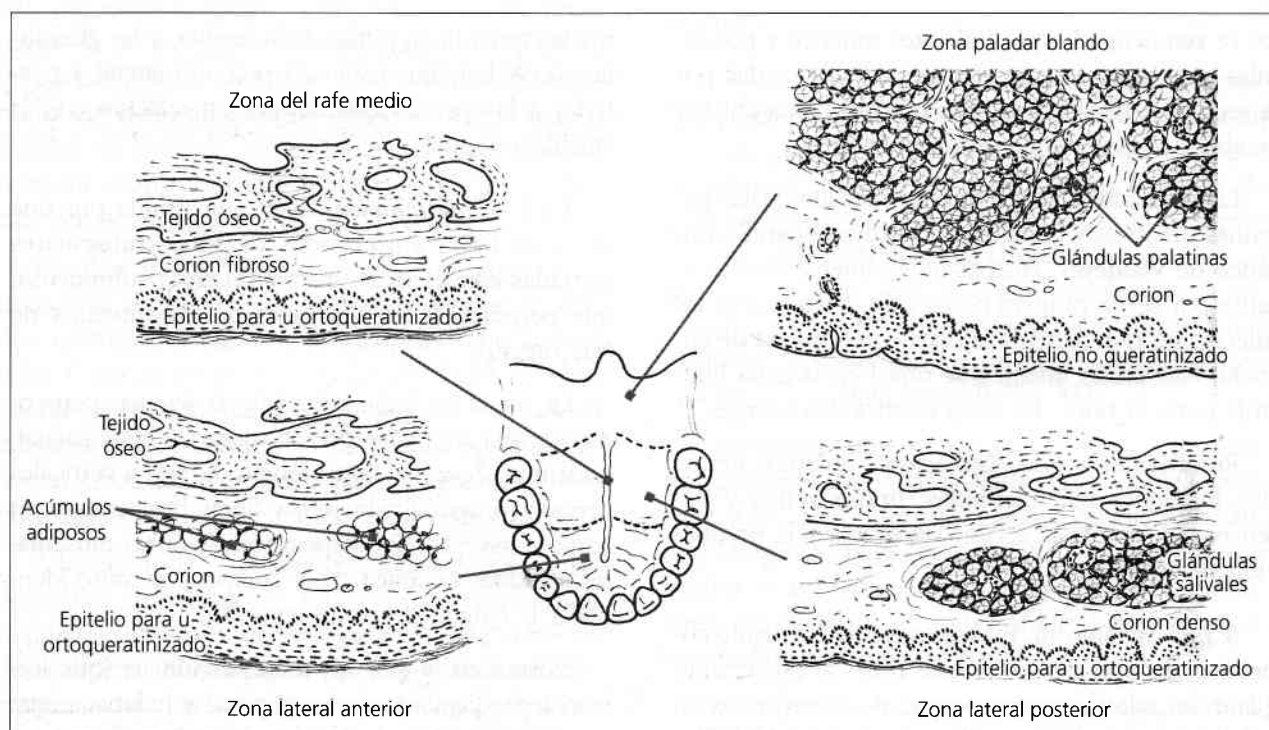


Figura 34. Zonas de la mucosa palatina.

jido conectivo denso), que en su región central contiene las partes bucales de los conductos nasopalatinos vestigiales. Estos conductos están tapizados por un epitelio cilíndrico simple o por un epitelio pseudoestratificado rico en células caliciformes. A veces estos conductos se transforman en quistes.

Rugas palatinas: son elevaciones de la mucosa que en número de dos a seis se extienden en sentido transversal desde la papila palatina hacia la periferia. Consisten en repliegues de epitelio dispuestos sobre ejes de tejido conectivo denso. Su número, disposición, forma y longitud son particulares de cada individuo, y sirven a fines de identificación, al igual que las huellas digitales. La mucosa palatina

es más pálida que el resto de la mucosa (fig. 35 y 36).

3.6. Paladar blando o velo del paladar

Es la continuación posterior del paladar duro. Sus funciones son diferentes de las de éste, ya que no tiene que resistir el empuje de la lengua, sino que debe ser móvil, de manera que al deglutir pueda elevarse y cerrar la nasofaringe, evitando que el alimento pase a la nariz. Presenta un epitelio plano estratificado no queratinizado con botones gustativos, que se continúa, tras rebasar en un corto trayecto el borde posterior del paladar, con el epitelio de la su-

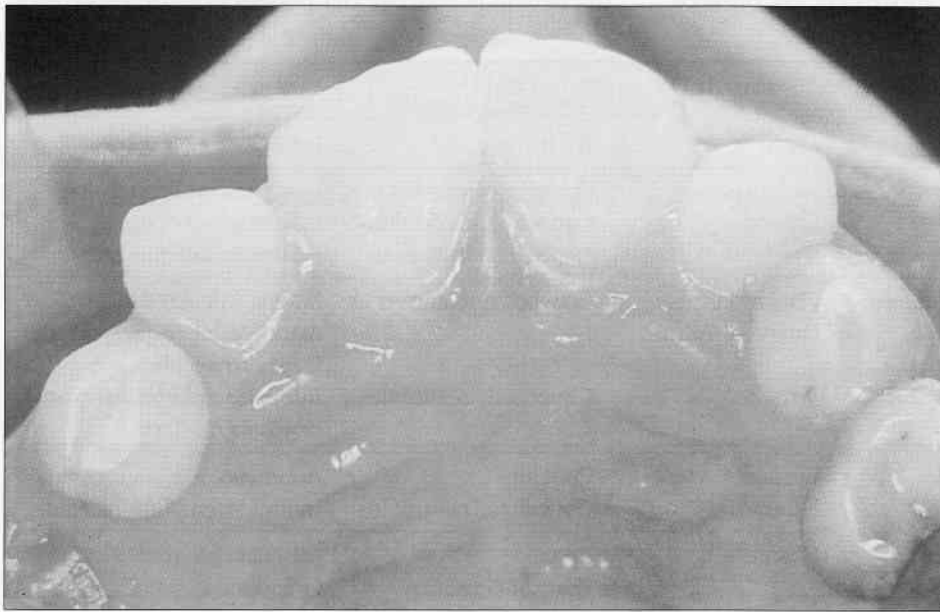


Figura 35. Zona de las rugas palatinas.

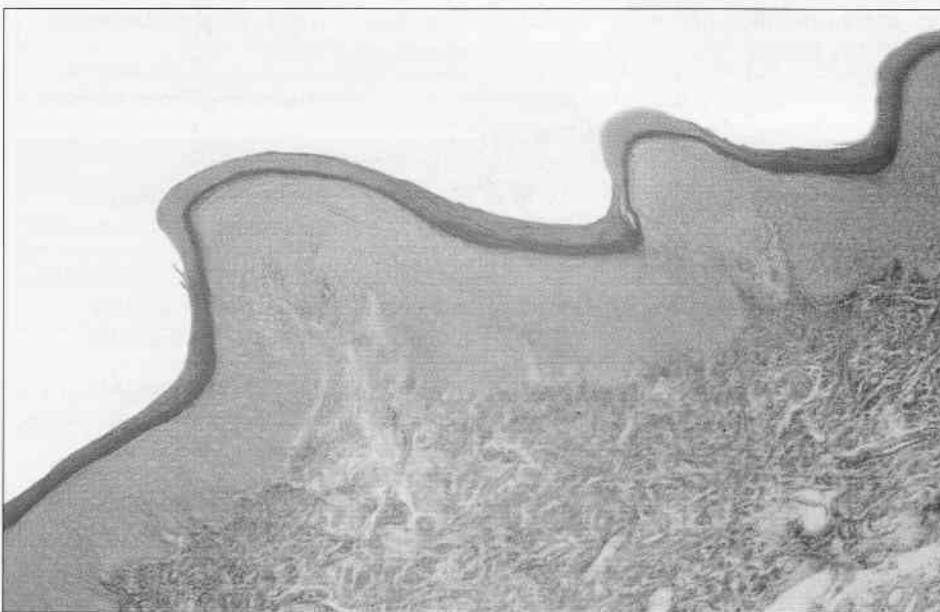


Figura 36. Histología de las rugas palatinas. Tricrómico. x 100.

perficie faríngea. El corion es liso, sin papilas, pero muy vascularizado y con fibras elásticas que lo separan de la submucosa.

La submucosa es de tejido conectivo laxo y posee una capa continua de glándulas mucosas (fig. 34).

La mucosa es de un color rojizo intenso que contrasta con el color rosa pálido de la bóveda palatina (véase cuadro 4).

4. BIOPATOLOGÍA Y CONSIDERACIONES CLÍNICAS

El conocimiento de las distintas estructuras histológicas que constituyen la mucosa y los órganos

de la cavidad bucal es de suma importancia para establecer, con claridad, el sustrato tisular en el que asientan las principales enfermedades que afectan a dicha región y, de ese modo, comprender su histogénesis y realizar un mejor diagnóstico y tratamiento.

El epitelio de revestimiento y el tejido conectivo del corion y la submucosa, así como las estructuras vasculares y nerviosas de la mucosa y de los órganos de la cavidad bucal se alteran en numerosos procesos patológicos.

Las enfermedades infecciosas, sistémicas, preneoplásicas y neoplásicas que afectan, en general, a cualquier zona de la mucosa bucal se resumen en los cuadros 5, 6, 7, 8 y 9. Las que afectan con mayor frecuencia la mucosa del periodoncio de protección

Cuadro 5. Sustrato tisular en la mucosa bucal de enfermedades infecciosas.

Denominación	Etiopatogenia	Clínica	Tejido	Patología
Herpe simple	Virus de herpe simple	Vesículas Erosión	Epitelio: queratinocitos Conectivo: neutrófilos linfocitos	Vesículas intraepiteliales Infiltrado subepitelial Infiltrado subepitelial
Candidiasis	Candida albicans	Placas blancas Grietas o Fisuras	Epitelio: queratinocitos Conectivo: neutrófilos	Edema intercelular Ausencia en zona agrietada Depósito de fibrina Infiltrado subepitelial y en el depósito de fibrina
Estomatitis aftosa	Desconocida	Erosión Ulceración	Epitelio Conectivo: neutrófilos	Ausencia en zona ulcerada Infiltrado en zona ulcerada
Tuberculosis	Mycobacterium tuberculosis	Úlcera	Epitelio Conectivo: macrófagos linfocitos	Ausencia en zona ulcerada Granuloma
Actinomicosis	Actinomyces israeli	Nódulo Fístula	Conectivo: neutrófilos macrófagos	Tejido de granulación
Sífilis	Treponema pallidum	Ulceración (Chancro) Placas eritematosas Pápulas Gomas Úlceras	Epitelio Conectivo: células endoteliales células plasmáticas macrófagos linfocitos	Ausencia en zona ulcerada Hipertrofia Infiltrado perivascular Granuloma
Sarampión	Virus del sarampión	Placas (manchas de Koplik)	Conectivo: linfocitos monocitos	Infiltrado perivascular Infiltrado perivascular
SIDA	Virus HIV	Placas blancas Placas y nódulos rosados (Sarcoma de Kaposi)	Conectivo: linfocitos hematíes vasos	Infiltrado perivascular Cúmulos zonas hemorrágicas Proliferación vascular
Histoplasmosis	Histoplasma Capsulatum	Úlcera Medio-Lingual	Epitelio Conectivo: macrófagos linfocitos	Infiltrado perivascular Granuloma Granuloma

Cuadro 6. Sustrato tisular en la mucosa bucal de enfermedades sistémicas y cutáneas no neoplásicas.

Denominación	Etiopatogenia	Clínica	Tejido	Patología
Pénfigo vulgar	Inmunológica	Ampollas	Epitelio: queratinocitos	Vesícula intraepitelial Depósito IgG uniones celulares
Liquen plano	Desconocida	Red y/o placas blancas	Epitelio: queratinocitos Conectivo: linfocitos	Degeneración células basales Hiperqueratosis. Acantosis. Infiltrado subepitelial
Púrpura	Hematológica	Petequias y placas hemorrágicas	Conectivo: hematíes	Cúmulos en zonas hemorrágicas
Déficit de complejo vitamínico B	Nutritiva	Grietas labiales Glositis	Epitelio: queratinocitos	Ausencia en zona agrietada Atrofia
Déficit de hierro Síndrome de Plummer-Vinson	Nutritiva Hematológica Metabólica	Mucosa bucal-grisácea Glositis	Epitelio: queratinocitos	Atrofia
Telangiectasia (Osler-Weber-Rendu)	Hematológica Hereditaria	Manchas pequeñas azul-rojizas	Conectivo: vasos	Dilatación
Enfermedad de Addison	Endocrina	Pigmentación Pardo-negrúcea	Epitelio: melanocitos	Síntesis aumentada de melanina
Hemocromatosis (exceso y almacenamiento de hierro)	Nutritiva Hematológica Metabólica	Pigmentación bronceada difusa	Epitelio: melanocitos Conectivo: macrófagos fibroblastos	Síntesis aumentada de melanina Depósito intracelular Depósito intracelular

Cuadro 7. Sustrato tisular en la mucosa bucal de la patología neoplásica benigna.

Denominación	Patología	Clínica	Tejido
Papiloma	Proliferativa (vírica)	Tumoración	Epitelio: queratinocitos
Fibroma	Proliferativa	Tumoración	Conectivo: fibroblasto
Lipoma	Proliferativa	Tumoración	Conectivo: adipocito
Neurofibroma	Proliferativa	Tumoración	Nervioso: célula de Schwann

Cuadro 8. Sustrato tisular en la mucosa bucal de patología preneoplásica cancerizable.

Denominación	Patogenia	Clínica	Tejido	Patología
Leucoplasia	Proliferativa	Placas blancas	Epitelio: queratinocitos Conectivo: linfocitos	Hiperqueratosis, acantosis, disqueratosis Infiltrado subepitelial

y a las glándulas salivales se estudiarán en los capítulos correspondientes.

En relación con el epitelio, los agentes físicos, bacterianos, micóticos y virales que originan las enfermedades de la mucosa bucal alteran la biología celular de los queratinocitos y muchas veces, como

ocurre con los virus, provocan la degeneración y la muerte de estos dando origen a la formación de vesículas. Éstas pueden ser intraepiteliales, cuando se producen por la separación (acantólisis) de las células epiteliales y subepiteliales cuando se originan bajo el epitelio por alteración de las células del estrato y de la membrana basal.

Cuadro 9. Sustrato tisular en la mucosa bucal de la patología neoplásica maligna.

Denominación	Patología/Patogenia	Clínica	Tejido
Carcinoma epidermoide o escamoso	Proliferativa	Tumoración	Epitelio: queratinocitos
Melanoma maligno	Proliferativa	Tumoración	Epitelio: melanocitos
Carcinoma de células de Merkel	Proliferativa	Tumoración	Epitelio: células de Merkel
Fibrosarcoma	Proliferativa	Tumoración	Conectivo: fibroblastos
Liposarcoma	Proliferativa	Tumoración	Conectivo: adipocitos
Leucemias	Proliferativa	Agrandamiento gingival Tumoración	Conectivo: células linfoides

La alteración en el proceso de proliferación, que incrementa el número de células y, por tanto, de hileras (acantosis) de la población epitelial, se denomina hiperplasia. Cuando se produce un aumento de los elementos de la capa córnea se habla de hiperqueratosis (cuadro 8). La alteración del proceso de diferenciación queratinocítica se denomina disqueratosis. Si a la proliferación hiperplásica se une

una alteración en el proceso de diferenciación se origina una displasia. El aumento del volumen celular se denomina hipertrofia. La atrofia de la población epitelial se caracteriza por la disminución en la masa o el volumen de células que el epitelio había alcanzado previamente. Se origina por una menor producción o por un exceso de eliminación (hipoplasia) o porque disminuye el volumen individual de los ele-

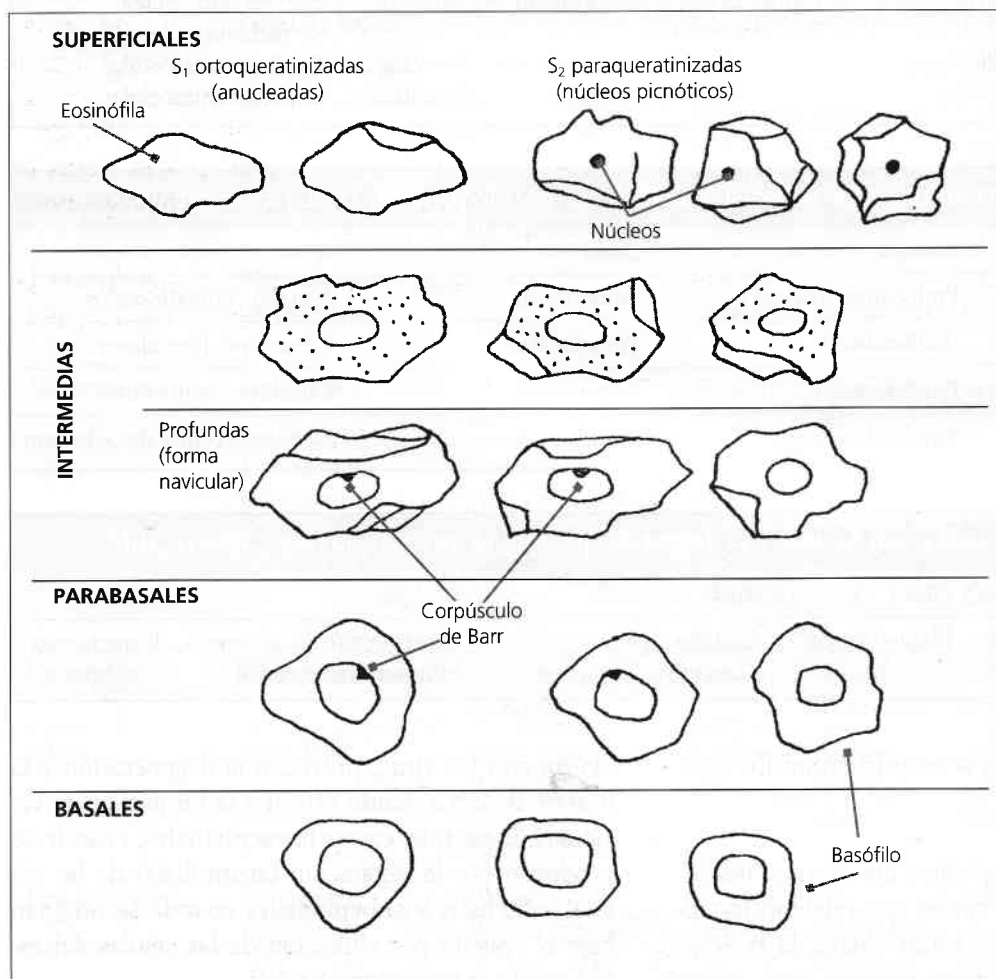


Figura 37. Células epiteliales que pueden integrar un frotis bucal.

mentos celulares (**hipotrofia**). La *atrofia*, además de estar presente en algunos procesos patológicos, se desarrolla progresivamente en el curso del envejecimiento. La población melanocítica del epitelio bucal puede incrementar la síntesis de melanina en distintas circunstancias patológicas y transferirla a los queratinocitos (pigmentación melánica).

En el tejido conectivo la respuesta a la agresión se manifiesta mediante varios mecanismos que dependen en cada caso de la naturaleza del agente etiológico y del estado defensivo del huésped. Microscópicamente se observan infiltrados inflamatorios por neutrófilos en la **reacción inflamatoria aguda**, y por linfocitos, células plasmáticas o granulomas en la **reacción inflamatoria crónica**. Los **granulomas** están formados por cúmulos de macrófagos y constituyen el recurso que utiliza el organismo para eliminar el material biológico o inerte que resulta difícil de degradar. En el tejido conectivo es importante destacar el papel de los vasos en el proceso de extravasación de plasma y de células sanguíneas. La extravasación conduce al **edema**, que se difunde mejor donde existe tejido conectivo laxo, y la ruptura, a la **hemorragia** que, cuando se focaliza en el tejido conectivo forma según su extensión **petequias** o **púrpuras**.

Las enfermedades que afectan a la mucosa bucal pueden presentar úlceras, ulceraciones y erosiones en las que existe solución de continuidad del epitelio. La **úlcer**a consiste en una pérdida de sustancia, profunda y de carácter crónico. Se distingue de una herida porque en la **úlcer**a no existe ten-

dencia hacia la curación. La **ulceración** consiste en una pérdida de sustancia aguda o subaguda en la que existe tendencia a la cicatrización. El espacio desprovisto de epitelio suele ser ocupado por un **tejido de granulación**, que es un tejido conectivo neoformado, con nuevos fibroblastos, nuevas fibras y nuevos vasos, que surge como respuesta del tejido conectivo a la estimulación patógena. A este tejido precede y/o se añade un mayor o menor infiltrado inflamatorio. La pérdida de sustancia que afecta sólo de epitelio recibe el nombre de **erosión** y no de **úlcer**a.

La proliferación irreversible y autónoma de las poblaciones celulares del epitelio y del conectivo conduce a **neoplasias** tumorales benignas y malignas. El 95% de los cánceres de la cavidad bucal son **carcinomas escamosos** o **epidermoides** de los cuales el 40% se localiza en el labio inferior; el 20%, en la lengua y el 15%, en el piso de la boca, por lo que se deduce la importancia de un diagnóstico precoz.

Un último dato que debe conocerse en relación con el sustrato histológico y la clínica de esta región es la existencia de los denominados **gránulos de Fordyce**. Éstos son elevaciones amarillas que se observan preferentemente en la región posterior de la mucosa bucal y que corresponden a glándulas sebáceas ectópicas, con glóbulos de grasa, ubicadas a dicho nivel como consecuencia de una alteración del desarrollo embriológico que, sin embargo, no reflejan un estado patológico.

Aprovechando la propiedad descamativa de los epitelios estratificados ha surgido la citología exfo-

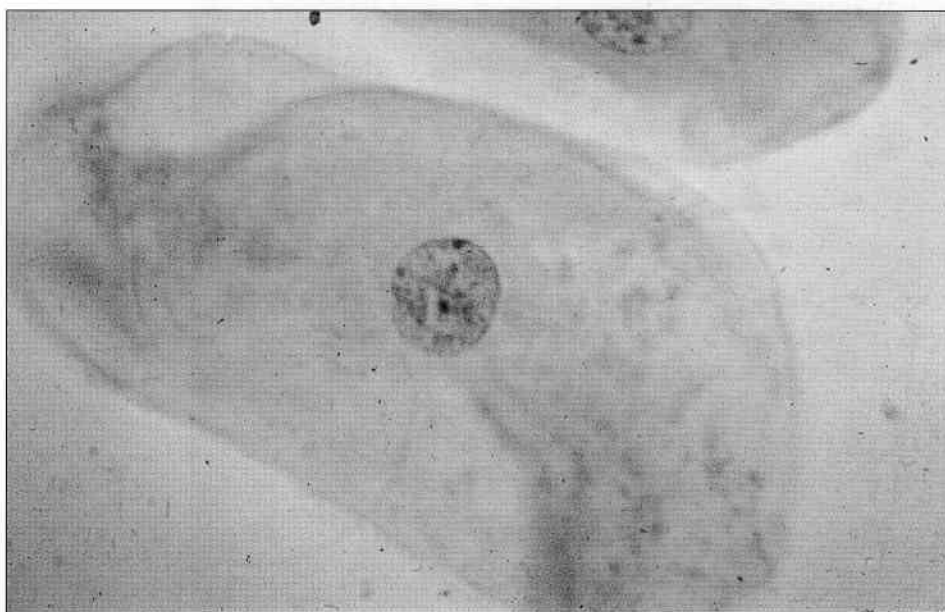


Figura 38. Citología bucal (célula estrato intermedio). x 100.

liativa, como un importante método auxiliar en el diagnóstico de ciertas enfermedades, tanto de naturaleza neoplásica, como inflamatoria.

El citodiagnóstico se basa en el estudio de células que se descaman espontánea o artificialmente, mediante la realización de un extendido.

Las células normales exfoliadas de la cavidad bucal provenientes del epitelio que la tapiza, son fáciles de reconocer y presentan escasas variantes condicionadas a la zona de donde descaman (figs. 37 y 38). Además de células epiteliales en los extendidos normales pueden encontrarse leucocitos, hematíes y gérmenes en distintas proporciones.

En caso de alteraciones, los extendidos ofrecen cuadros citológicos típicos, de manera que nos ayudan a realizar diagnósticos diferenciales. El citodiagnóstico se usa también para controles de postradiación en tratamientos de cáncer y para el seguimiento de enfermedades generales con manifestación bucal.

Con independencia de las terapias específicas existentes en relación con las distintas patologías descritas en la mucosa bucal, recientemente se han desarrollado nuevas técnicas de ingeniería tisular para reconstruir mucosa bucal *in vitro* y utilizarla como terapia sustitutiva en determinadas situaciones clínicas.

SITUACIONES PROBLEMÁTICAS DE ORIENTACIÓN CLÍNICA

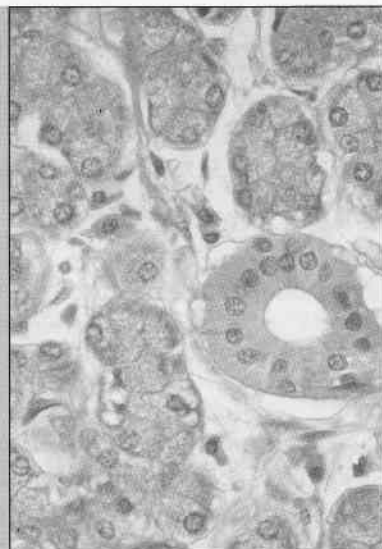
Un hombre de 55 años asiste a la consulta debido a la presencia de una placa blanca localizada en la mucosa bucal próxima a la comisura labial (zona retrocomisural). Al elaborar la ficha clínica, el paciente relata que habitualmente consume 30-40 cigarrillos y de medio a un litro de vino por día. El Odontostomatólogo diagnostica

clínicamente la lesión como «leucoplasia», siendo confirmado posteriormente mediante la biopsia. ¿Cuáles son las características estructurales de esta lesión? ¿Cree que esta patología tiene alguna relación con los hábitos del paciente? Fundamente la importancia del diagnóstico precoz y tratamiento de la misma.

CAPÍTULO 6

GLÁNDULAS SALIVALES

1. GENERALIDADES
2. ESTRUCTURA HISTOLÓGICA GENERAL DE LAS GLÁNDULAS SALIVALES
 - 2.1. **Parénquima glandular**
 - 2.1.1. *Adenómeros*
 - 2.1.2. *Sistema ductal*
 - 2.1.3. *Unidad histofisiológica glandular*
 - 2.2. **Estroma glandular**
 - 2.3. **Vascularización e innervación**
 - 2.3.1. *Vascularización*
 - 2.3.2. *Inervación*
3. ESTRUCTURA HISTOLÓGICA DE LAS GLÁNDULAS SALIVALES MAYORES
 - 3.1. **Glándulas parótidas**
 - 3.2. **Glándulas submaxilares o submandibulares**
 - 3.3. **Glándulas sublinguales**
4. ESTRUCTURA HISTOLÓGICA DE LAS GLÁNDULAS SALIVALES MENORES
 - 4.1. **Glándulas labiales**
 - 4.2. **Glándulas genianas**
 - 4.3. **Glándulas palatinas**
 - 4.4. **Glándulas linguales**
5. HISTOFISIOLOGÍA
 - 5.1. **Composición y volumen de la saliva**
 - 5.2. **Funciones básicas de la saliva**
 - 5.2.1. *Participación de la saliva en el procesamiento de los alimentos*
 - 5.2.2. *Participación de la saliva en los mecanismos de protección y defensa*
 - 5.2.3. *Participación de la saliva en mecanismos de regulación*
 - 5.3. **Modificaciones histofisiológicas relacionadas con la edad**
6. HISTOGÉNESIS
7. BIOPATOLOGÍA Y CONSIDERACIONES CLÍNICAS



GLÁNDULAS SALIVALES

1. GENERALIDADES

Las glándulas salivales son glándulas exocrinas, con secreción de tipo merocrina, que vierten su contenido en la cavidad bucal. Tienen a su cargo la producción y secreción de la **saliva**, la cual humedece y protege la mucosa bucal. La saliva ejerce además acciones anticariogénicas e inmunológicas, y participa en la digestión de los alimentos y en la fonación.

Las glándulas salivales se clasifican, de acuerdo a su tamaño e importancia funcional, en glándulas salivales mayores y menores.

Las glándulas salivales principales o mayores son las más voluminosas y constituyen verdaderos órganos secretores. Se trata de tres pares de glándulas localizadas fuera de la cavidad oral, que desembocan a ella por medio de sus conductos principales. Se denominan respectivamente: parótidas, submaxilares o submandibulares y sublinguales.

Las glándulas salivales menores, secundarias o accesorias se encuentran distribuidas en la mucosa y submucosa de los órganos del sistema bucal. Se designan de acuerdo a su ubicación como: labiales, genianas, palatinas y linguales. Son glándulas pequeñas y muy numerosas, se estima que el ser humano posee una cantidad de 450 a 800, todas localizadas muy próximas a la superficie interna de la boca, a la que están conectadas por cortos conductos.

Las unidades secretoras de las glándulas salivales están representadas por acinos o adenómeros, los cuales vierten su secreción a la cavidad bucal por medio de un sistema de conductos excretores. Ambas estructuras, acinos y conductos, constituyen el **parénquima** o porción funcional de las glándulas. El parénquima deriva del epitelio bucal, y está acompañado y sostenido por tejido conectivo que con-

forma el **estroma**, de origen ectomesenquimático. En el estroma se distribuyen los vasos sanguíneos y linfáticos, así como los nervios simpáticos y parasimpáticos que controlan la función glandular. En las glándulas mayores el tejido conectivo constituye una cápsula periférica, de la cual parten tabiques que dividen al parénquima en lóbulos y lobulillos.

2. ESTRUCTURA HISTOLÓGICA GENERAL DE LAS GLÁNDULAS SALIVALES

2.1. Parénquima glandular

A continuación se describen los distintos componentes del parénquima glandular.

2.1.1. Adenómeros

Los **adenómeros** o **acinos** son agrupaciones de células secretoras de aspecto piramidal, las cuales vierten su secreción por su cara apical a la luz central del acino. Si bien la forma de estos adenómeros o piezas terminales puede variar, según la glándula, desde esféricos hasta globulares alargados, se ha generalizado el uso del término "acino" para todos ellos. A partir de cada acino se origina un **conducto**, cuya pared está formada por células epiteliales de revestimiento y cuya luz es continuación de la luz del acino (fig. 1).

Existen tres variedades de acinos, de acuerdo a su organización y al tipo de secreción de sus células: **acinos serosos**, **mucosos** y **mixtos** (fig. 2).

- Los acinos serosos son pequeños y esferoidales, están constituidos por células «serosas», las cuales poseen la estructura típica de las células que sintetizan, almacenan y secretan proteínas.

En un corte histológico coloreado con HE, estos acinos presentan un contorno redondeado y una luz central muy pequeña, difícil de distinguir con MO (fig. 3). Los núcleos de las células son esféricos y están ubicados en el tercio basal. El citoplasma de

En la elaboración de este capítulo ha colaborado la Profesora Adjunta de la Facultad de Odontología de la Universidad Nacional de Córdoba, Dra. Adriana Arriaga (Argentina).

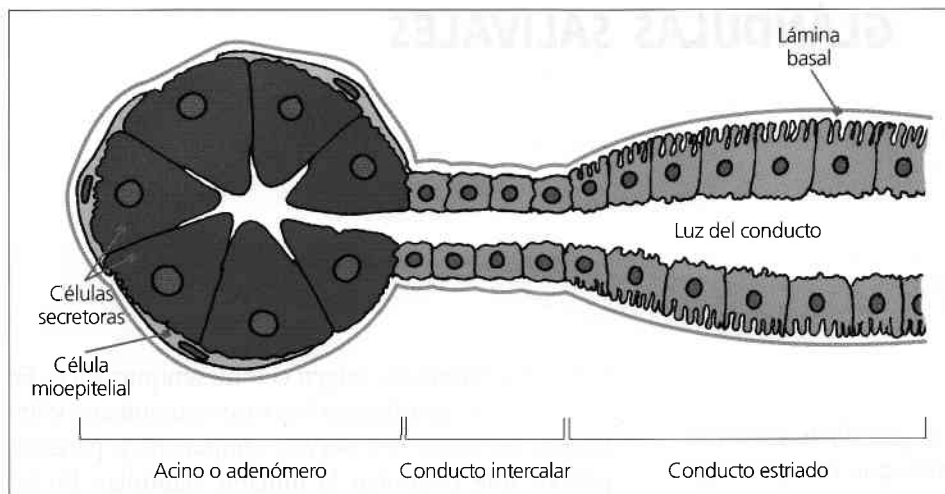


Figura 1. Organización del parénquima intralobulillar de las glándulas salivales.

esa región exhibe una fuerte basofilia (ergastoplasma) (fig. 4), mientras que la región apical contiene gránulos de secreción acidófilos y PAS positivos, denominados clásicamente «gránulos de cimógeno».

El MET permite comprobar que prácticamente toda la región basal se encuentra ocupada por un extenso retículo endoplasmático rugoso (RER) con cisternas apiladas en forma paralela; este orgánulo es el responsable de la basofilia que se evidencia en esa región citoplasmática. El complejo de Golgi de localización supranuclear está muy desarrollado, y

de él surgen gránulos pequeños, inmaduros, de contenido electrolúcido que finalmente originan los gránulos secretores maduros localizados en la región apical. Dichos gránulos miden alrededor de $1\ \mu\text{m}$ de diámetro y presentan un contenido denso, no necesariamente homogéneo. En el citoplasma también se visualiza una cantidad moderada de mitocondrias, algunos lisosomas, tonofilamentos y microtúbulos (fig. 5).

Las células del acino están unidas lateralmente unas con otras mediante complejos de unión cuya

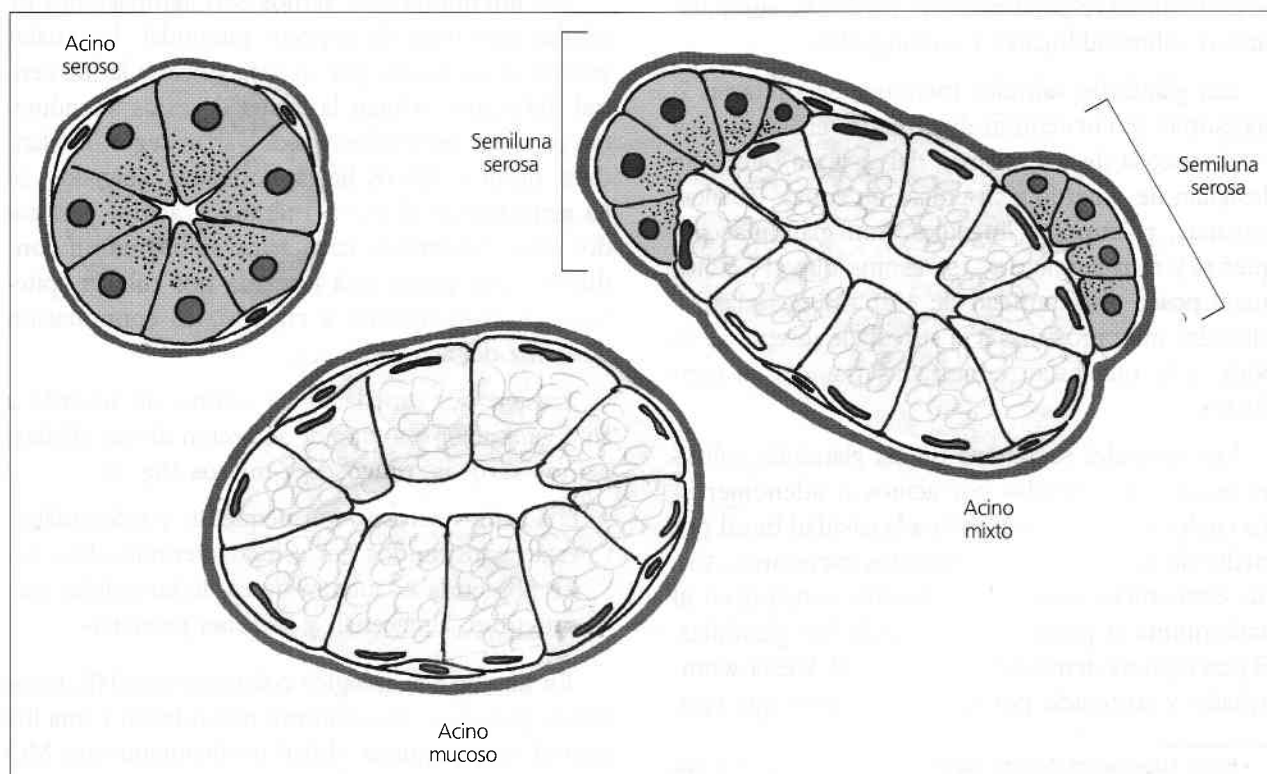
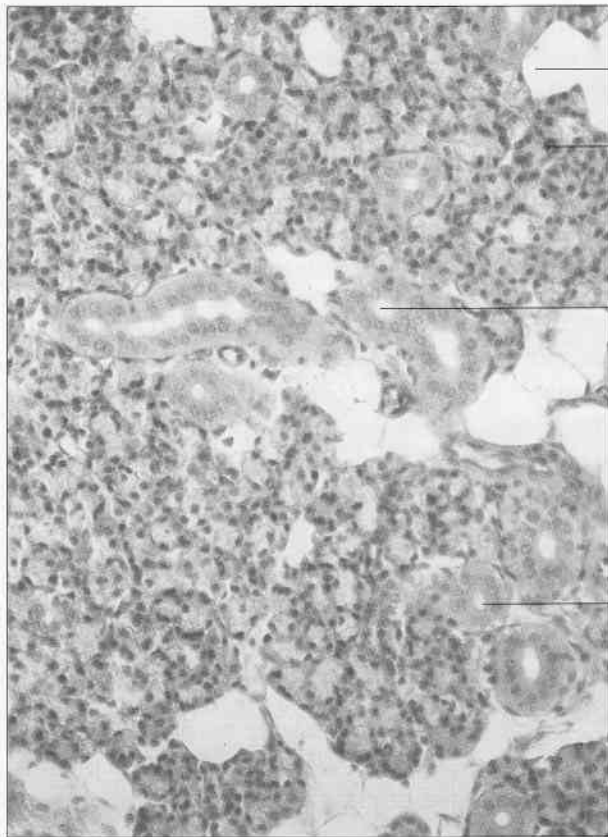


Figura 2: Diferentes tipos de acinos.



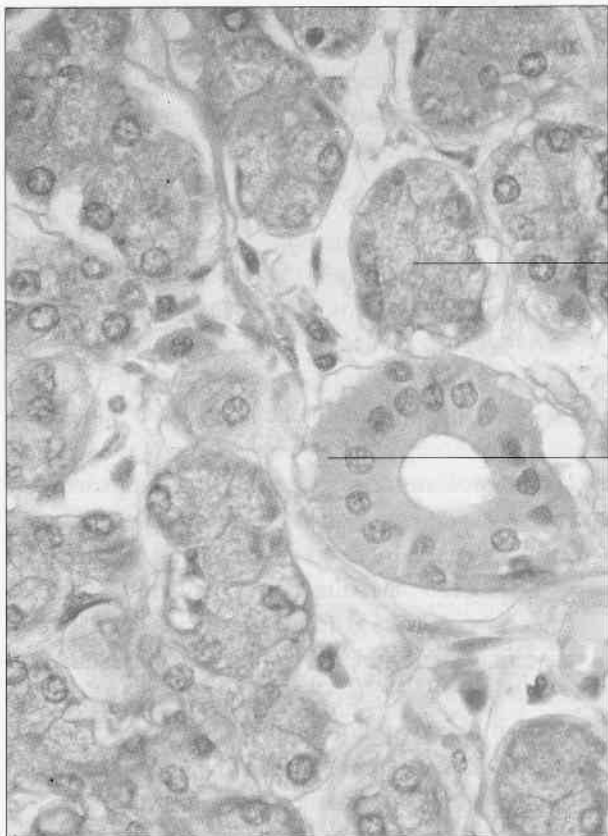
Células adiposas

Acinos serosos

Conducto estriado
intralobulillar

Conducto estriado
intralobulillar

Figura 3. Detalle de una glándula parótida. Sector de lobulillo compuesto por acinos serosos, conductos intralobulillares y abundantes células adiposas. HE, x100.



Acinos serosos

Conducto estriado
intralobulillar

Figura 4. Vista a mayor aumento de acinos serosos y un conducto estriado o excreto-secretor de la glándula parótida. HE, x 250.

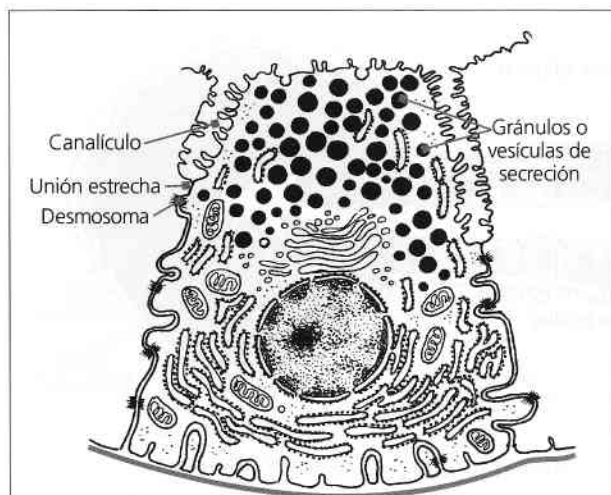


Figura 5. Ultraestructura de una célula serosa o seromucosa.

localización depende de la existencia o no de canaliculos intercelulares. En el primer caso, las uniones estrechas u ocluyentes se ubican en el fondo de los canaliculos; en el caso contrario se disponen más apicalmente. Los complejos de unión entre las células acinares mantienen unidas las células vecinas y delimitan dos dominios celulares diferentes: a) el dominio apical, que a menudo se extiende en sentido lateral por los canaliculos intercelulares, y que está implicado en la secreción de los componentes salivales y en los intercambios iónicos y, b) el dominio basolateral, a través del cual tienen lugar diferentes tipos de intercambios entre las células y el estroma conectivo, lo que permite mantener la función específica de los elementos celulares.

Los diferentes métodos de estudio, histoquímicos, ultracitoquímicos, inmunocitoquímicos y bioquímicos, han permitido demostrar que los gránulos de las células serosas contienen una o más de las siguientes sustancias: amilasas, peroxidases, lactoperoxidasas, lisozimas, ribonucleasas, desoxirribonucleasas, lipasas, factor de crecimiento nervioso, factor de crecimiento epidérmico, mucinas, y otros.

La liberación de los gránulos se produce por un mecanismo de exocitosis dependiente del ion calcio. La exocitosis implica la fusión de la membrana de cada gránulo secretor con la membrana plasmática apical, de manera que el contenido del gránulo sale al exterior, sin pérdida de la porción citoplasmática de la célula, proceso conocido como secreción merocrina. La exocitosis es seguida de la recuperación de las porciones de membrana correspondientes a los gránulos por el citoplasma.

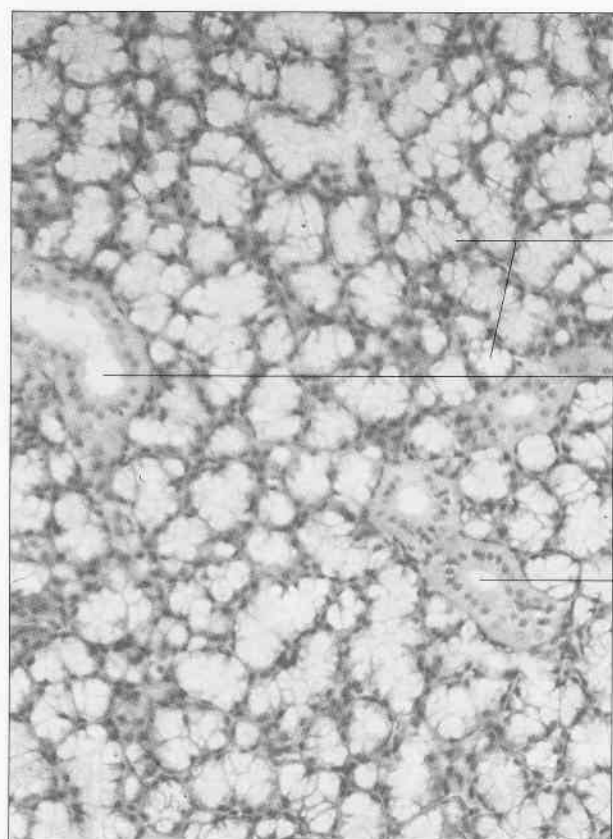
El ritmo de secreción es discontinuo y, por ello, el aspecto de las células serosas es diferente según el estado funcional en que se encuentren. Una célula «en reposo» tiene abundantes gránulos de cimógeno, acidófilos, acumulados en la porción apical del citoplasma, mientras que las células estimuladas presentan escasos gránulos, o ninguno, ya que los han descargado por exocitosis.

Los acinos serosos producen una secreción líquida, rica en proteínas, semejante al suero, de ahí su nombre de «serosos». Sin embargo, como la mayoría de esas proteínas son del tipo de las glicoproteínas, y dado que las glicoproteínas se consideran entre las mucosustancias, algunos autores prefieren la denominación de «acinos mucoserosos» y califican a las células como «mucoserosas». Por razones didácticas, en este texto se continuará utilizando la terminología convencional, ya que desde el punto de vista estructural pertenecen a la variedad serosa.

La proteína más abundante aportada a la saliva por los acinos serosos es la **amilasa salival** o **ptialina**, una enzima que degrada el almidón y el glucógeno, desdoblándolos en maltosa y otros fragmentos. Esta enzima, por lo tanto, inicia la digestión de los alimentos en la cavidad bucal, pero su acción se lleva a cabo durante un período de tiempo corto, mientras los alimentos son masticados y hasta que son deglutidos. Se considera que continúa actuando en el estómago, sobre todo en las capas más profundas de los alimentos, hasta que el pH ácido del jugo gástrico la desnaturaliza.

La mayor proporción de amilasa salival es producida por las glándulas parótidas y en segundo lugar por las submaxilares. Otras enzimas son secretadas en diferente cantidad por las distintas células serosas, así, por ejemplo, la lipasa salival se origina en las pequeñas glándulas serosas de Von Ebner ubicadas en la lengua.

- Los **acinos mucosos** son más voluminosos que los serosos, y su forma frecuentemente es más tubular. Sus células, globosas, están cargadas de grandes vesículas que contienen «mucinógeno» (mezcla de diversas mucosustancias, ricas en proteínas denominadas mucinas, que están unidas a importantes proporciones de carbohidratos complejos, denominadas en general mucinas) (fig. 6). Las vesículas de secreción desplazan al núcleo, que aparece aplanado y comprimido contra la cara basal de las células. Debido a que pro-



Acinos mucosos

Conducto excretor

Conducto estriado
intralobulillar

Figura 6. Sector de la glándula sublingual. Se destaca el predominio de acinos mucosos. HE, x 100.

ducen una secreción viscosa, los acinos mucosos poseen una luz bastante amplia.

El mucinógeno no reacciona tintorialmente con los colorantes de rutina y, por ello en los cortes con HE el citoplasma aparece pálido, mostrando apenas una leve basofilia. Por el contrario se tiñe bien con técnicas citoquímicas específicas para las mucinas (PAS, AB, ATO a pH 2,5; figs. 8 y 16).

Ultraestructuralmente, las células mucosas que están cargadas de vesículas de secreción exhiben escaso RER, disponiéndose las cisternas acompañadas de algunas mitocondrias en la proximidad de las caras basal y laterales. Inmediatamente por encima del núcleo se extiende un dilatado complejo de Golgi observándose que el resto del citoplasma está ocupado por grandes vesículas de secreción, que con frecuencia coalescen entre sí (fig. 7 A y B).

Las células mucosas están relacionadas mediante complejos de unión, y suelen presentar canalículos intercelulares, menos desarrollados que los que existen entre las células serosas.

Dado que las células mucosas son secretoras discontinuas, presentan una actividad cíclica que resulta muy evidente, tanto con MO, como con MET.

Al recibir el correspondiente estímulo nervioso, las células repletas de secreción liberan el contenido de sus gránulos en gran cantidad. Inmediatamente después pasan por una etapa funcional de reinicio de la producción secretora. Durante dicho período se desarrolla extensamente el RER, mientras que el núcleo se vuelve esférico y contiene una proporción considerable de eucromatina. Vistas con el MO, las células mucosas durante esta etapa pueden ser confundidas con células serosas. Progresivamente, a medida que las células elaboran y acumulan secreción, se van formando vesículas cada vez más numerosas y voluminosas, hasta que vuelven a adquirir el aspecto típico de células mucosas cargadas de mucinógeno (fig. 7 A y B).

En general se describe que la secreción de las células mucosas se produce a través de un mecanismo similar al de las células serosas, es decir por exocitosis merocrina. Sin embargo, algunos autores han mencionado que las células mucosas secretan mediante un mecanismo apocrino que comprende la liberación de delgadas porciones de citoplasma apical, junto con los gránulos mucosos, hacia la luz del acino. Es posible que en el organismo humano puedan estar presentes ambos mecanismos; incluso se ha descrito secreción holocrina en los acinos mu-

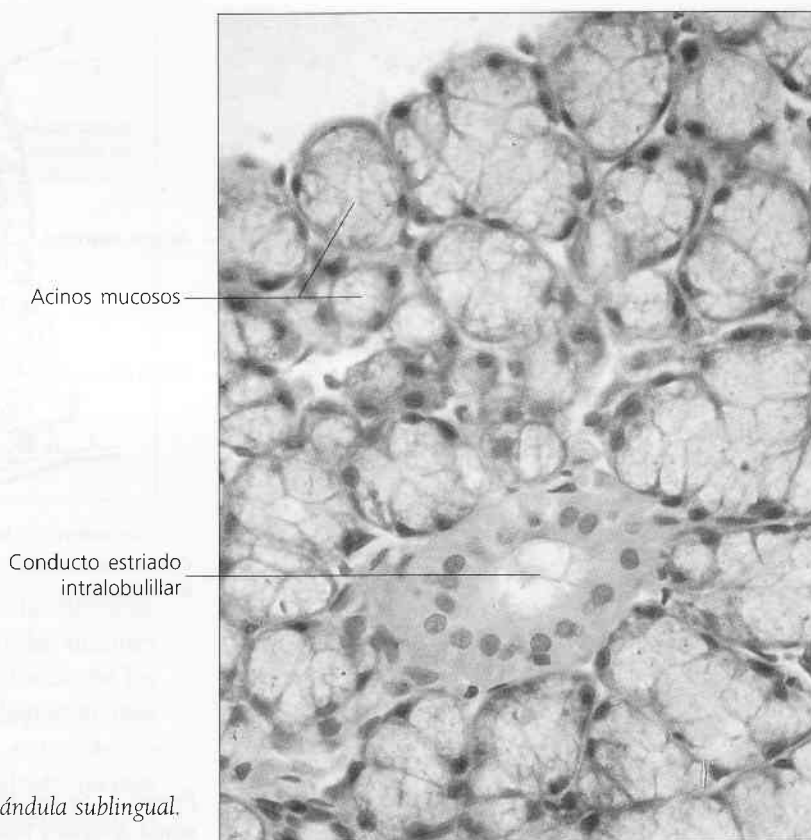


Figura 7A. Detalle a mayor aumento de la glándula sublingual. HE, x 250.

cosos de las glándulas palatinas humanas, en este caso toda la célula se destruye y se hace parte de la secreción.

Las mucinas producidas por los acinos mucosos actúan como lubricantes y, por lo tanto, ayudan en

la masticación, deglución y fonación, y protegen al epitelio bucal de traumatismos mecánicos y químicos (ver: Composición y funciones de la saliva).

- Los acinos mixtos están conformados por un acino mucoso provisto de uno o más casquetes de

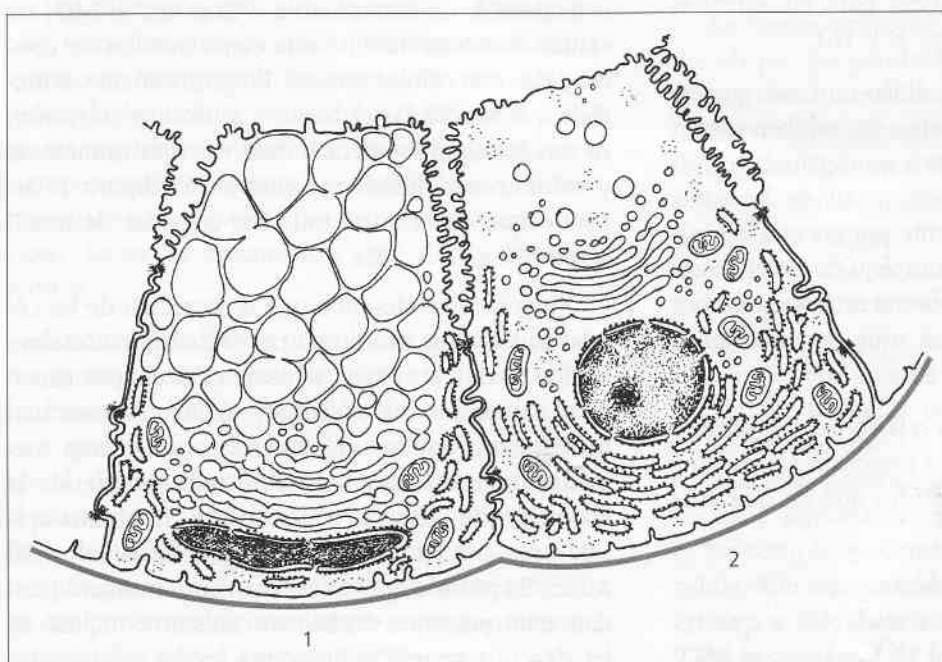


Figura 7B. Ultraestructura de las células mucosas en diferentes etapas de su ciclo secretor. 1: célula cargada de vesículas de secreción. 2: célula que ha secretado recientemente se encuentra en activa síntesis de mucosustancias.

células serosas, que en los cortes histológicos presentan aspecto de media luna (por eso se les suele denominar *semiluna serosa* o *semiluna de Gianuzzi*). La secreción de las células de los casquetes serosos pasa por delgados canalículos intercelulares hasta llegar a la luz central del acino, donde se mezcla con la secreción mucosa (figs. 2, 9 y 10).

Los adenómeros o acinos, ya sean serosos, mucosos o mixtos, en todos los casos se encuentran rodeados por una lámina basal (fig. 8). Por dentro de la lámina basal se localiza otro tipo celular, las **células mioepiteliales**, también llamadas «células en cesta». Las denominaciones que reciben estas células se deben por una parte a su naturaleza contráctil y por otra al hecho de poseer numerosas prolongaciones citoplasmáticas ramificadas, las cuales abrazan a las células secretoras formando como una canasta. La principal función de las células mioepiteliales parece ser contraerse para facilitar la expulsión de la secreción de las células acinares.

Con el MO resulta difícil distinguir las células mioepiteliales en los preparados histológicos comunes, aunque se las puede reconocer por sus núcleos ovales, localizados en la periferia de los acinos (fig. 2). Con inmunomarcación o con métodos histoquímicos para la ATPasa, puede demostrarse la presencia de numerosas células en cesta en relación con cada acino; también a intervalos irregulares se pueden localizar rodeando la primera porción de los conductos excretores. El MET muestra que estas células contienen escasos orgánulos citoplasmáticos, mientras que el citoesqueleto está muy desarrollado, particularmente los microfilamentos de actina. Dichos filamentos, muy abundantes en las prolongaciones citoplasmáticas, están organizados de manera semejante a las células de músculo liso. Otra similitud con el músculo liso es la presencia de numerosas vesículas pinocíticas en la membrana plasmática. Las células mioepiteliales se unen a las células acinares y entre sí, por medio de desmosomas (fig. 11) y a la membrana basal por medio de hemidesmosomas.

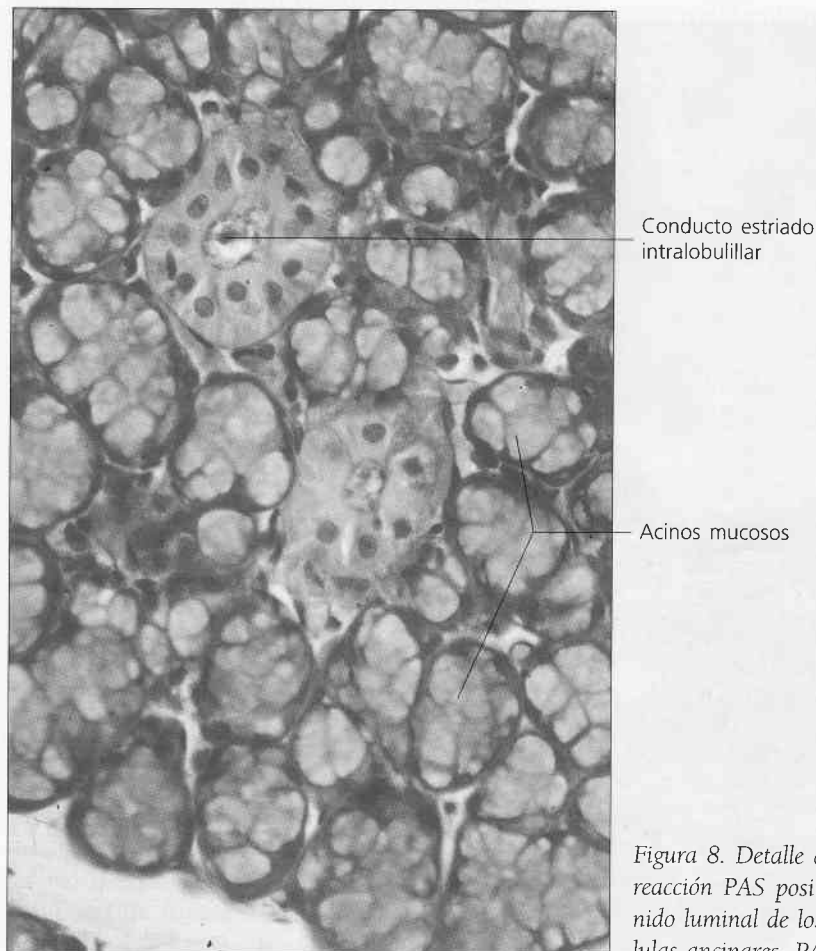
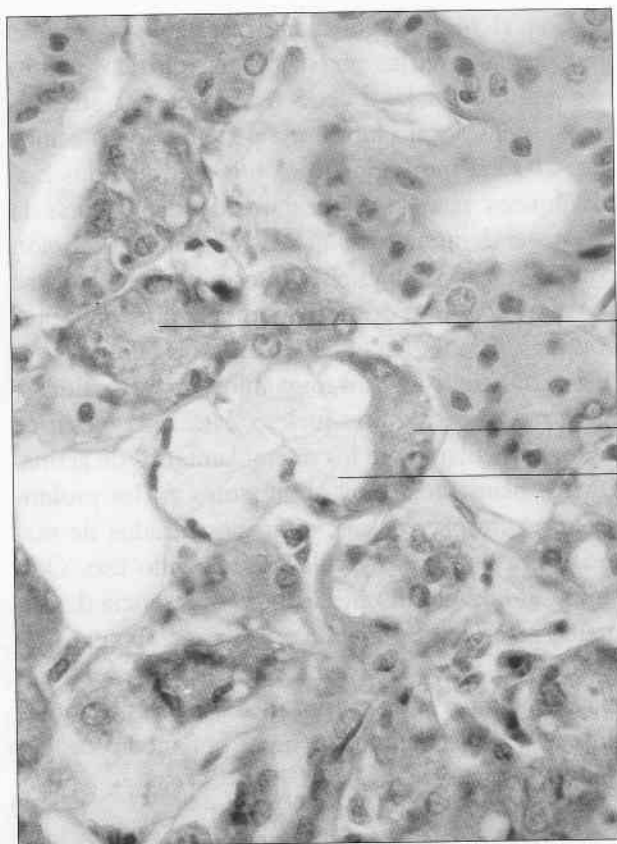


Figura 8. Detalle de la glándula sublingual. Se destaca la fuerte reacción PAS positiva a nivel de las membranas basales, contenido luminal de los conductos y suave en el citoplasma de las células acinares. PAS-Hematoxilina, x 250.



Acinos serosos

Casquete seroso o semiluna

Acinos mixtos

Figura 9. Detalle de los acinos mixtos de la glándula submaxilar. A la izquierda del acino mixto se observa un adipocito; en la esquina superior derecha, varios conductillos. HE, x 250.

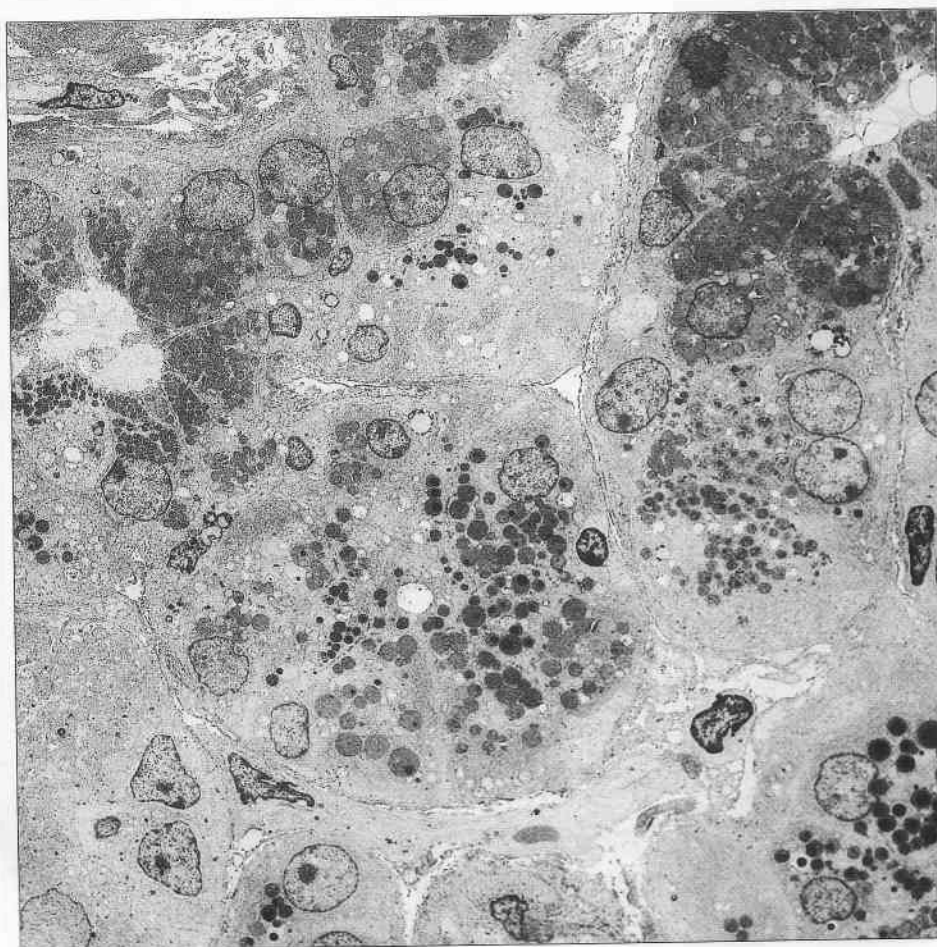


Figura 10. Se observa un acino seroso (centro) rodeado de unidades mixtas: mucosas con semilunas serosas. MET, x 1.000 (Cortesía Dres. Peydro y Carda).

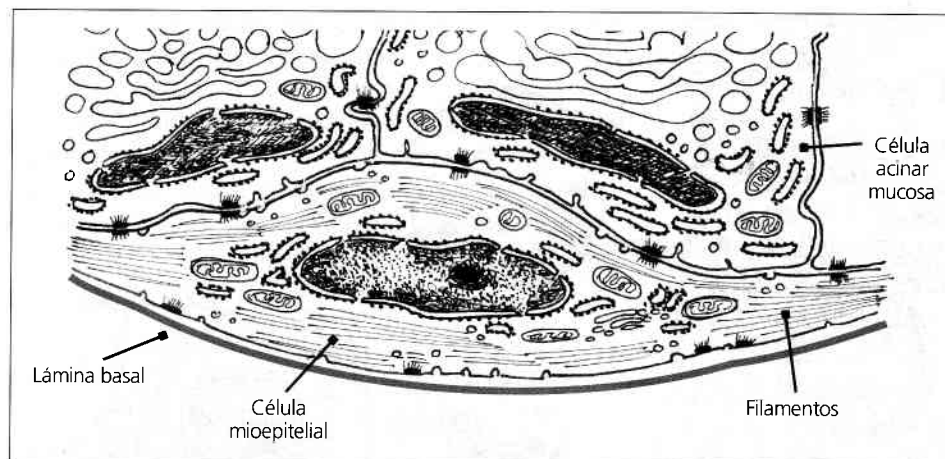


Figura 11. Localización y ultraestructura de una célula mioepitelial.

De acuerdo al predominio de uno u otro tipo de acinos en la composición de las diferentes glándulas salivales, éstas son denominadas: a) **serosas puras** cuando están constituidas en su integridad por acinos de tipo seroso, como es el caso de las parótidas y las glándulas linguales de Von Ebner; b) **mucosas**, si predominan los acinos de este tipo, o c) **mixtas**, cuando exhiben en diferente proporción acinos serosos, mucosos y mixtos. Las glándulas mixtas son las más abundantes en el organismo humano.

Las características microscópicas esenciales de los acinos con hematoxilina-eosina se expresan en el cuadro 1.

2.1.2. Sistema ductal

En las glándulas salivales mayores cada lobulillo está formado por una cierta cantidad de acinos, cuyos conductos excretores van uniéndose progresivamente hasta originar un conducto de mayor calibre, que al fin sale del lobulillo. Los conductos que se ubican dentro del lobulillo son denominados por esa razón **intralobulillares**, y de ellos hay dos categorías: los conductos **intercalares** (o piezas intercalares de Boll) y los conductos **estriados** (también denominados excretosecretorios, o granulosos).

A su vez, los conductos que corren por los tabiques de tejido conectivo ya fuera del lobulillo son

denominados **conductos excretores terminales** o **colectores**. Estos conductos son en sus primeros tramos **interlobulillares** y a medida que confluyen entre sí se denominan **interlobulares**. La unión de estos últimos originará el **conducto excretor principal**.

En las glándulas salivales menores o accesorias, la subdivisión en lobulillos no siempre es completa, distinguiéndose, en general, conductos intra y extralobulillares.

A continuación describiremos las características histológicas de los distintos conductos.

- **Conductos intercalares:** son los primeros que se originan a partir de cada acino (fig. 1). Poseen un calibre muy pequeño y se encuentran comprimidos por las unidades secretoras, por lo que resulta difícil identificarlos con el MO en un preparado de rutina. La pared de estos conductos está formada por una sola capa de células cúbicas bajas, rodeadas por células mioepiteliales y envueltas por una membrana basal. Observadas con el MET, las células de la pared de los conductos intercalares presentan escaso desarrollo de las organelas: algunas cisternas de RER de localización basal, un aparato de Golgi supranuclear, y algunos gránulos pequeños (figs. 12 y 13). Las células se unen entre

Cuadro 1. Características de los acinos con HE.

	Acino seroso	Acino mucoso
Citoplasma	Oscuro (fuerte basofilia basal)	Claro (leve basofilia)
Núcleo	Esférico en el tercio basal	Aplanado contra la base
Luz	Pequeña	Amplia

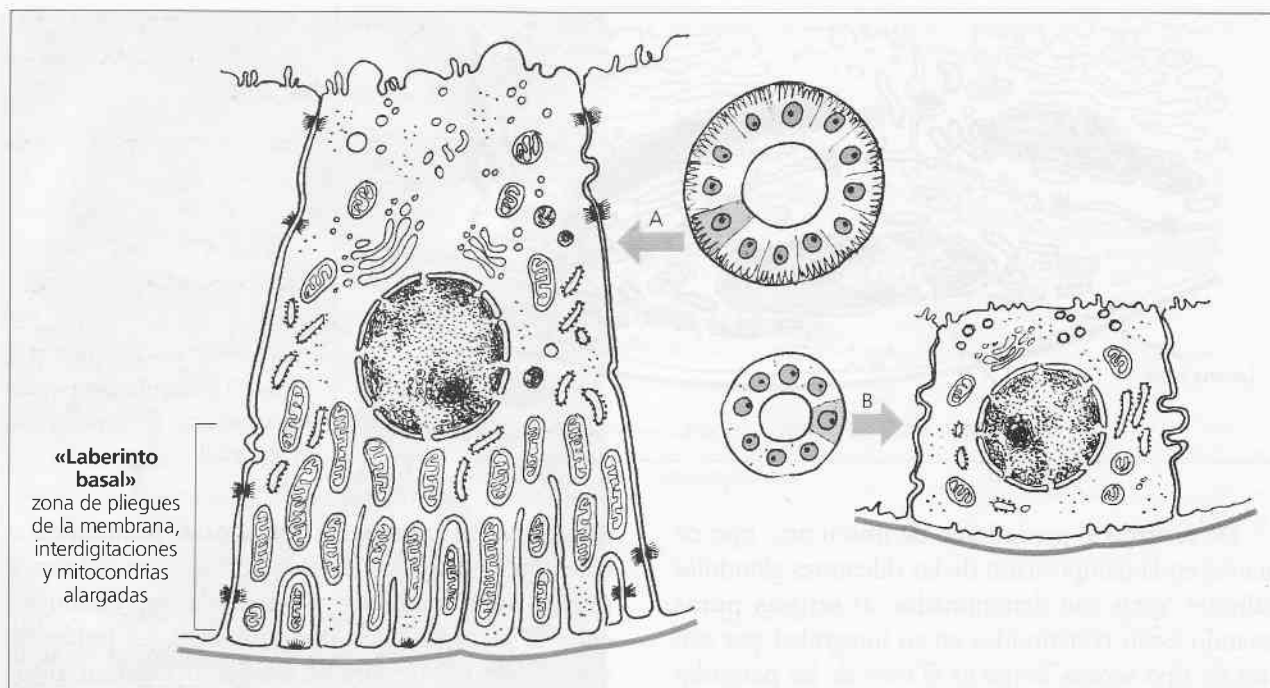


Figura 12. Conductos intralobulillares (MO) y ultraestructura de sus células; A: conducto estriado; B: conducto intercalar.

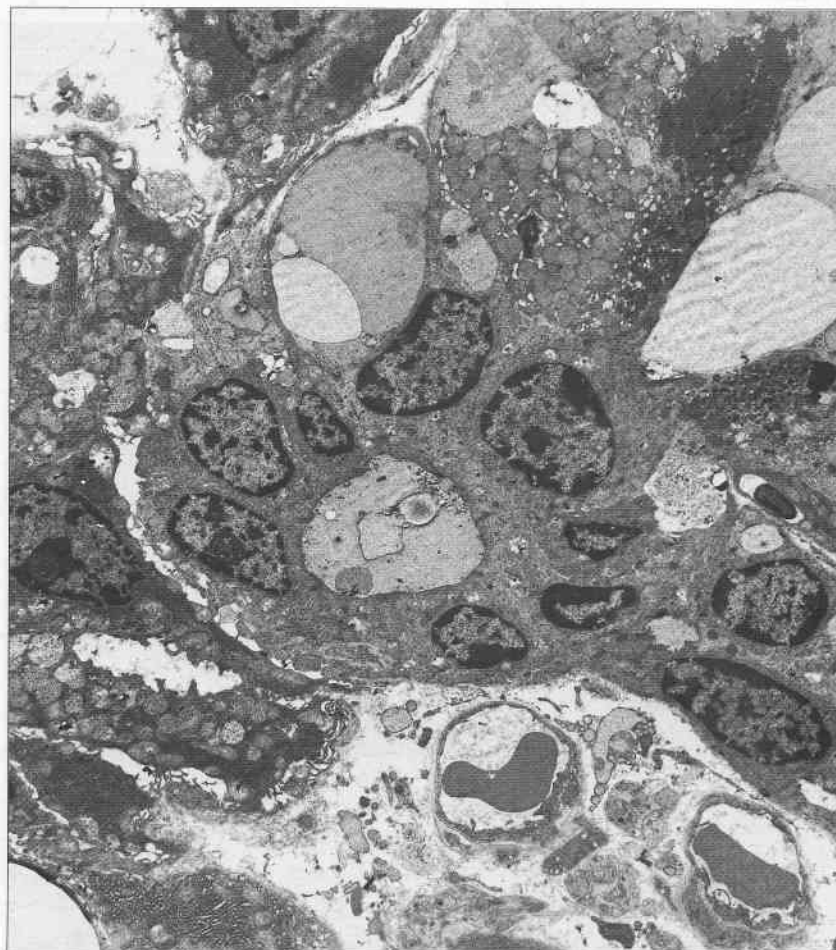

Figura 13. Sección transversal de conducto intercalar. Se observan células secretoras y capilares en el estroma. MET (Cortesía del Dr. H. Fernández).

sí y con las células en cesto, por medio de desmosomas y otras estructuras de unión.

Estos conductos son comparativamente largos en glándulas salivales de secreción predominantemente serosa, como la parótida y la submaxilar. En las glándulas mucosas, por el contrario, presentan escaso desarrollo, y con frecuencia se encuentran células mucosas intercaladas en su pared.

Los conductos o piezas intercalares cumplen una función pasiva en el transporte de la saliva primaria formada por las células acinares. Algunos autores sostienen que estos conductos representarían una población de células indiferenciadas que pueden llegar a diferenciarse en células acinosas o del conducto estriado.

- **Conductos estriados:** se originan por unión de dos o más conductos intercalares. Son de mayor diámetro que los anteriores y su luz es más amplia. Están revestidos por una hilera de células epiteliales cúbicas altas o cilíndricas, con citoplasma marcadamente acidófilo y núcleos esféricos de ubicación central (figs. 4 y 7). Suelen observarse, además, algunas células basales.

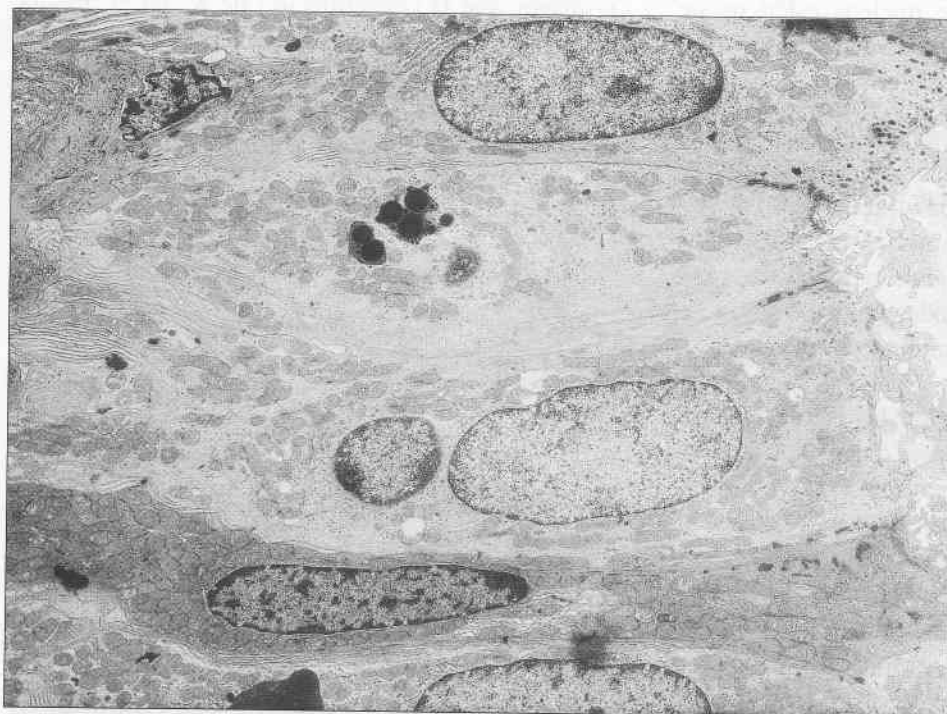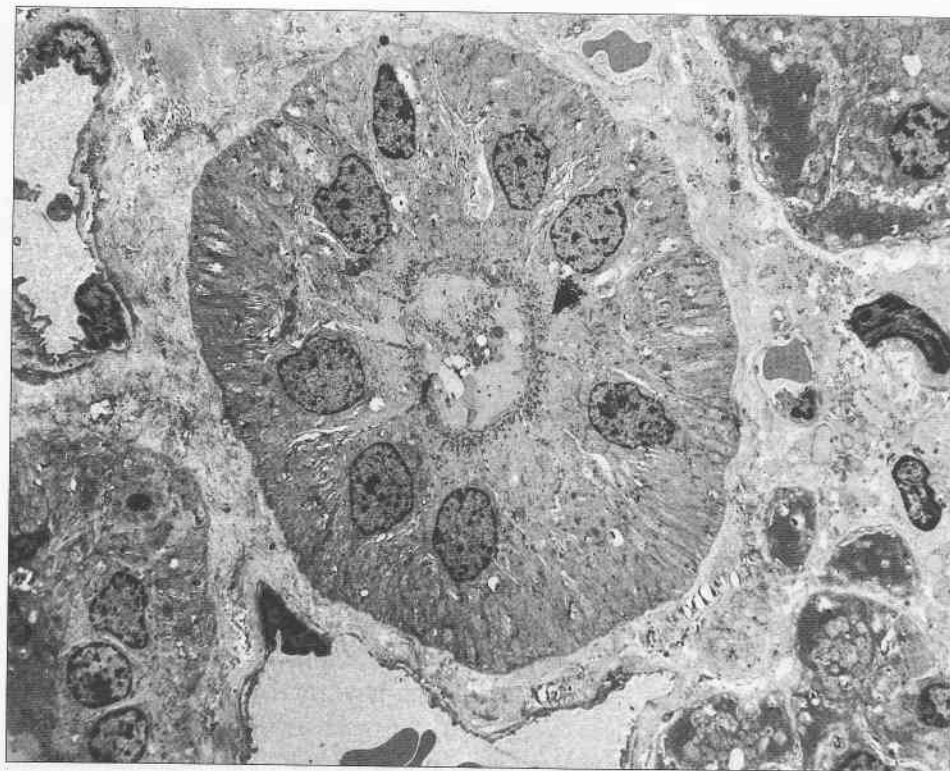
Estos conductos se denominan **estriados**, pues con el MO se distingue una serie de estriaciones perpendiculares a la superficie basal de las células altas (fig. 1). El MET permite comprobar que estas estriaciones corresponden a una gran cantidad de mitocondrias filamentosas localizadas entre las invaginaciones o pliegues de la membrana plasmática de la cara basal de las células (figs. 14 A y B). Estos pliegues se interdigitan con los de las células vecinas conformando un laberinto basal que es un rasgo típico de los epitelios que intervienen en el transporte activo de electrólitos (como en los túbulos renales). La gran cantidad de mitocondrias presentes en estas células explica la fuerte acidofilia del citoplasma. Otras características ultraestructurales son un RER y un aparato de Golgi poco desarrollados, acompañados de algunos elementos de RE liso de localización apical. En esa región también se encuentran pequeños gránulos secretorios de densidad moderada y algunas mitocondrias. Hay, además, lisosomas, peroxisomas, filamentos del citoesqueleto, ribosomas libres y una cantidad moderada de glucógeno. Numerosas microvellosidades cortas bordean la luz de estos conductos, sellada por medio de complejos de unión intercelulares (fig. 12). Algunos autores distinguen con MET células claras y oscuras (fig. 15);

estas últimas, a diferencia de las primeras, presentarían invaginaciones o pliegues menos desarrollados en la membrana plasmática basal.

La denominación de conductos **excretosecretorios** se debe a que no sólo transportan la secreción acinar (saliva primaria), sino que sus células intervienen de forma activa realizando intercambios iónicos, transformando así la saliva primaria en saliva secundaria. La saliva primaria es el líquido producido por las células acinares, y está constituida por productos de secreción, agua, iones y pequeñas moléculas. El agua y los demás ingredientes químicos necesarios para elaborar esta saliva primaria son tomados del líquido intersticial del estroma periacinar; ese líquido a su vez proviene de la sangre que circula por los capilares.

La saliva primaria, que se puede obtener por micropunción de los conductos intercalares, es isotónica o ligeramente hipertónica con respecto al plasma sanguíneo. Presenta una concentración de K^+ baja en relación a la de Na^+ , pero significativamente mayor que la concentración de K^+ en el plasma. A medida que la saliva primaria pasa por los conductos estriados, sus células reabsorben de forma activa el Na^+ , en contra de un gradiente electroquímico, y secretan K^+ . La cantidad de K^+ secretado no equilibra la cantidad de Na^+ reabsorbido, por lo que la saliva permanece hipotónica (esto puede atribuirse al hecho de que las células estriadas son impermeables al agua y, en consecuencia, sólo intercambian iones, entre el estroma subyacente a la membrana basal y la saliva que circula por la luz del conducto). También a este nivel se reabsorbe cloruro y se libera bicarbonato. La saliva secundaria resultante es hipotónica y tiene bajas concentraciones de Na^+ y Cl^- y alta concentración de K^+ con respecto al plasma, pero las cantidades de esos iones varían cuando cambia el índice de flujo salival. Así, si aumenta el flujo salival, la reabsorción de Na^+ se vuelve menos efectiva, por lo que las concentraciones de Na^+ y Cl^- salivales aumentan y la de K^+ baja; en ese caso la saliva puede llegar a ser hipertónica (cuadro 2).

En las paredes de los conductos intralobulillares y aún entre las células acinares de individuos adultos, suelen localizarse grandes células eosinófilas, cuyo citoplasma está lleno de mitocondrias alteradas. Son diferentes a todos los otros tipos celulares glandulares y se les denomina **oncocitos**. Aparecen aislados o formando acúmulos pequeños y su cantidad se incrementa con la edad. Se les halla tam-



A

B

Figura 14. A. Sección transversal de conducto estriado, MET (Cortesía del Dr. H. Fernández). B. Detalle de células de un conjunto estriado, MET, x 12.000 (Cortesía Dres. Peydro y Carda).

bién en otros epitelios de revestimiento y glandulares del organismo y se sabe que pueden originar tumores que se conocen como oncocitomas o adenomas oxífilos, los cuales son relativamente frecuentes en las glándulas parótidas de ancianos.

- **Conductos excretores o colectores:** las porciones iniciales de estos conductos son de ubicación

interlobulillar, corren por los tabiques conectivos que separan los lobulillos glandulares (fig. 16). Se caracterizan por estar revestidos por un epitelio cilíndrico simple de citoplasma eosinófilo, con pocas estriaciones basales que gradualmente desaparecen. Al MET presenta células semejantes a las del conducto estriado si bien con caracteres

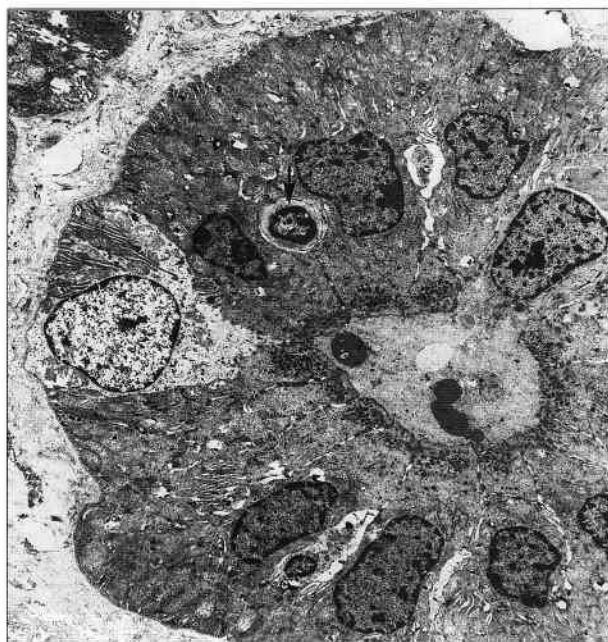


Figura 15. Sección conducto estriado mostrando células claras y oscuras. Linfocito (punta de flecha). MET (Cortesía del Dr. H. Fernández)

menos marcados. Destaca sin embargo, la existencia de REL abundante en la región supranuclear de las células claras que algunos autores relacionan con la posible degradación de hormonas esteroides a este nivel. Por su estructura se cree que los conductos excretores también participan en intercambios iónicos, modificando la saliva por reabsorción de electrolitos, principalmente Na^+ y Cl^- . Al ser impermeables al agua, estos conductos contribuyen también, a mantener hipotónica la saliva.

A medida que se van anastomosando con otros conductos interlobulillares, van aumentando de tamaño y el epitelio se convierte paulatinamente en pseudoestratificado, pudiendo contar con algunas células caliciformes intercaladas. Los amplios con-

ductos interlobulares tienen epitelio pseudoestratificado o cilíndrico estratificado. El conducto principal que desemboca en la cavidad bucal está tapizado finalmente por epitelio plano estratificado al igual que la mucosa bucal.

2.1.3. Unidad histofisiológica glandular

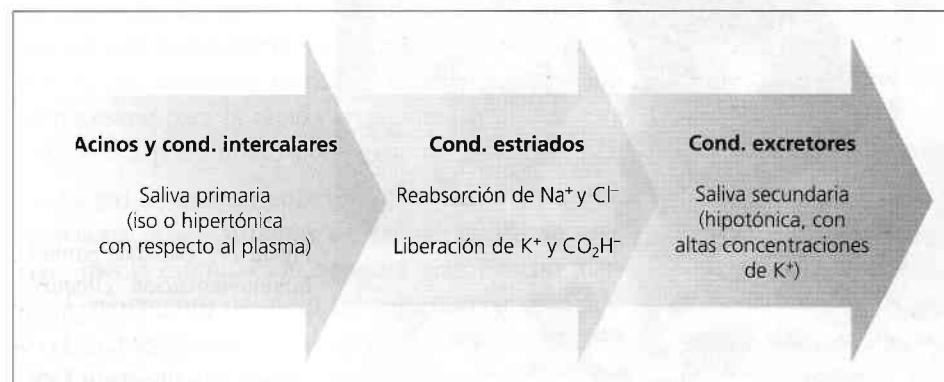Se denomina con el término *sialona* a la unidad fisiológica mínima del parénquima glandular salival. Una sialona comprende, por lo tanto, una pieza secretora o adenómero y las porciones ductales que modifican el producto sintetizado por dicho adenómero (incluyendo al conducto estriado y a la primera parte del conducto excretor). La figura 1 representa una sialona.

2.2. Estroma glandular

El parénquima glandular está inmerso en un tejido conectivo que lo divide, sostiene y encapsula. Este tejido conectivo recibe la denominación de estroma y a través de él se lleva a cabo la irrigación y la innervación de las glándulas salivales.

En las glándulas parótidas y submaxilares, la cápsula de tejido conectivo denso (fibroso) está bien desarrollada, en cambio en las sublinguales es muy delgada. De la cápsula surgen **tabiques** que delimitan los lobulillos y lóbulos del parénquima. En las glándulas menores, el tejido conectivo glandular que se encuentra entre los grupos de acinos o alrededor de los conductos, se confunde imperceptiblemente con el tejido conectivo circundante y no hay una verdadera cápsula.

En los tabiques de las glándulas generalmente se encuentra tejido conectivo semidenso, el cual es más celular en los tabiques más finos. En el interior de cada lobulillo el estroma está representado por una delgada trama de tejido conectivo laxo, provista de



Cuadro 2. Esquema del mecanismo de transformación de la saliva primaria en secundaria.

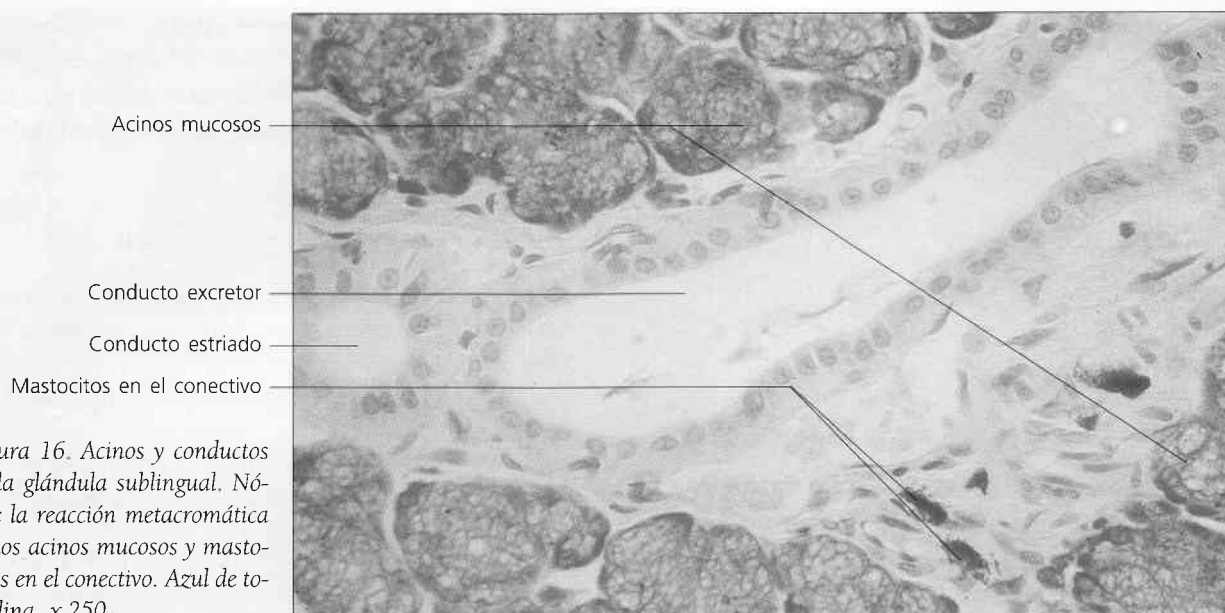


Figura 16. Acinos y conductos de la glándula sublingual. Nótese la reacción metacromática de los acinos mucosos y mastocitos en el conectivo. Azul de toluidina, x 250.

abundantes fibras reticulares que sostienen los acinos y conductos y acompañan a los numerosos capilares periductales y periacinares y a las terminaciones nerviosas que llegan hasta las células secretoras. Además de fibroblastos, el tejido conectivo estromático contiene abundantes plasmocitos, mastocitos, macrófagos y numerosos linfocitos que a veces migran a través del epitelio ductal (fig. 15). En el caso de las glándulas parótida y submaxilar, se observan abundantes adipocitos, cuyo número aumenta con la edad (figs. 8, 16 y 17).

Los plasmocitos tienen a su cargo la producción local de inmunoglobulinas (anticuerpos), particular-

mente la inmunoglobulina A, destinada a la saliva. Las moléculas de IgA producidas por los plasmocitos son secretadas en forma de dímeros (dos moléculas unidas). Estos dímeros son captados mediante pinocitosis por las células de los acinos serosos, de los conductos intercalares y de los estriados, recibiendo un agregado proteico (componente secretor) que protege a las moléculas de la proteólisis. El conjunto del dímero y el componente secretor conforman la inmunoglobulina A secretora (IgAs) que es la forma completa del anticuerpo que se segrega por medio de un mecanismo de trancitosis a la saliva (fig. 18). La IgAs es resistente a la acción enzimática

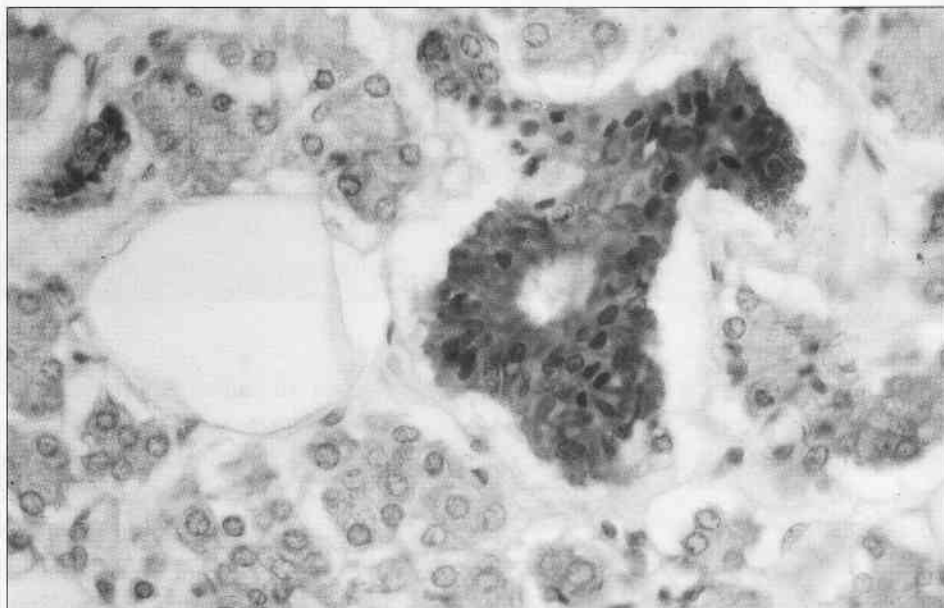

Figura 17. Glándula parótida. Inmunomarcación citoqueratina positiva en los conductos. A la izquierda del conducto se observa un adipocito. x 250.

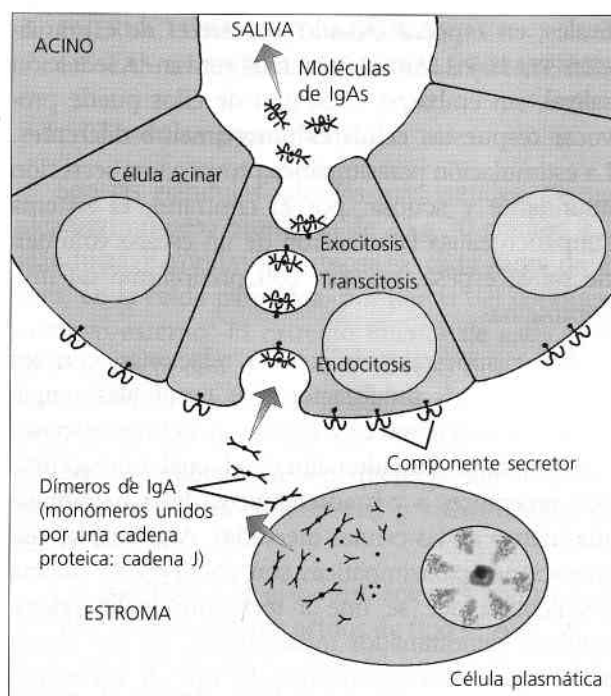


Figura 18. Mecanismo de formación de las moléculas de IgA salival (representación esquemática). El «componente secretor» que las células acinares aportan a la IgA, es parte de una proteína transmembranal receptora de IgA que poseen estas células.

y cumple un importante papel en relación con las funciones defensivas de la saliva, pues constituye la primera línea de defensa frente a una infección. Estos anticuerpos salivales interfieren la adhesión de los microorganismos a la mucosa bucal.

2.3. Vascularización e innervación

2.3.1. Vascularización

Las ramas principales de las arterias y venas salivales se distribuyen por los tabiques, junto a los grandes conductos excretores. Las ramificaciones vasculares más pequeñas, acompañan a los conductos de menor calibre, y dan origen a una profusa red capilar que rodea los acinos y conductos intralobulillares, la cual está particularmente bien desarrollada alrededor de los conductos estriados. La extensa irrigación es necesaria para la rápida secreción salival que está compuesta por un alto porcentaje de agua (fig. 12).

La red de microcirculación existente alrededor de la sialona posee sistemas de esfínteres precapilares que, tras la estimulación nerviosa permiten un marcado incremento del flujo sanguíneo en un período de 2 a 5 segundos. El bloqueo del retorno venoso de la microcirculación hace posible una elevación sú-

bita de la presión capilar que, facilita la secreción de la saliva. Algunos autores han descrito anastomosis arteriovenosas en la circulación periacinar.

Los capilares linfáticos se originan en fondo de saco en el seno de los lobulillos. Los vasos linfáticos que abandonan las glándulas salivales mayores drenan en los ganglios linfáticos ubicados en la periferia de ellas y en aquéllos de localización intraglandular, como en el caso de la parótida. Los linfáticos colectores desembocan en las cadenas cervicales profundas.

2.3.2. Innervación

El control de la secreción salival lo ejerce el sistema nervioso autónomo. Las glándulas salivales poseen una doble innervación secretomotora **simpática** y **parasimpática**. La salivación fisiológica es el resultado de los efectos concertados de ambas innervaciones; si predomina una sobre la otra, varía la composición de la saliva (ver más adelante). También se describen en las glándulas salivales receptores de dolor o nociceptores, correspondientes a vías sensoriales conducidas por el nervio trigémino (V par).

A diferencia de lo que ocurre con otras glándulas exocrinas, la actividad de las glándulas salivales se encuentra controlada, casi exclusivamente por el sistema nervioso. Las hormonas por sí solas no provocan la secreción salival, si bien muchas de ellas, como los estrógenos, andrógenos o glucocorticoides, pueden causar modificaciones en la composición de la saliva: por ejemplo, la excreción de Na^+ y de K^+ está bajo la influencia de los mineralocorticoides.

Las glándulas salivales mayores, en especial las parótidas y las submaxilares, que producen la mayor parte del volumen diario total de saliva, tienen una secreción discontinua, que se desencadena a causa de estímulos locales (contacto químico o mecánico sobre receptores gustativos o táctiles de la mucosa bucal, respectivamente) o indirectos (ver, oler o pensar en una comida, por ejemplo). En el primer caso se habla de reflejo salival incondicionado o congénito, y en el segundo caso, de reflejo condicionado, ya que la secreción de la saliva frente a estímulos indirectos se basa en una experiencia previa.

Estos estímulos llegan a través de una innervación que es particularmente compleja debido a la gran variedad en los patrones de innervación de las diferentes glándulas y aún de los diferentes tipos celulares de cada una de ellas.

A las glándulas mayores llegan fibras simpáticas postganglionares que proceden del ganglio cervical superior. La inervación parasimpática se conduce a través de fibras nerviosas de los pares craneales VII (facial) y IX (glossofaríngeo), que inervan las glándulas submaxilar-sublingual y parótida, respectivamente. Dentro de las glándulas, los axones de cada tipo se entremezclan y forman haces nerviosos que se distribuyen por los tabiques acompañando a los vasos sanguíneos, hasta originar plexos terminales alrededor de los acinos y conductos menores. Los axones amielínicos de estos haces inervan las células del parénquima glandular, así como el músculo liso de la pared de las arteriolas.

En la base de los acinos se han observado terminaciones nerviosas intraepiteliales (inervación hipolemálica), con botones axónicos cargados de vesículas de neurotransmisores, que se sitúan en relación a las células secretoras y también a las células mioepiteliales. Las membranas plasmáticas del terminal axónico y la célula inervada quedan separadas por apenas 20 o 30 nm. Se estima que un mismo axón intraepitelial puede contactar con varias células secretoras, así como con células mioepiteliales. También se ha descrito un tipo de inervación subepitelial (epilemálica), particularmente en el caso de las células serosas y de las células del sistema ductal. En este caso los axones terminan subyacentes a la lámina basal del acino o conducto, y los neurotransmisores deben difundir a través de dicha estructura, recorriendo unos 100 a 200 nm. Las uniones comunicantes existentes entre las células acinosas permiten difundir el estímulo entre ellas.

La unión de un neurotransmisor al receptor de membrana pone en marcha mecanismos de transducción precisos que permiten la transmisión de la señal nerviosa al interior de la célula. Esta acción provoca en la célula parenquimatosa al menos una de las siguientes respuestas: a) hidrocínética (movilización de agua); b) proteocínética (secreción de proteínas); c) sintética (inducción de síntesis) y d) trófica (mantenimiento del tamaño funcional normal). En el caso de las células mioepiteliales, la estimulación nerviosa da origen a la contracción celular que facilita la secreción salival.

Existe una íntima relación entre el estímulo y la calidad de la saliva. Está demostrado en este sentido que existen interacciones complejas entre los nervios simpáticos y parasimpáticos, los cuales pueden actuar de forma sinérgica sobre las glándulas sa-

liviales, en especial cuando los niveles de estimulación son bajos. Ambos sistemas activan la secreción salival, sin embargo, cada uno de ellos puede provocar respuestas celulares notoriamente diferentes. La estimulación parasimpática provoca una secreción abundante y acuosa; por el contrario, el sistema simpático causa la secreción de un escaso volumen de saliva espesa, viscosa, con predominio de mucoproteínas.

Las respuestas celulares se relacionan con los mecanismos de señalización: Las terminales simpáticas son adrenérgicas y liberan el neurotransmisor norepinefrina (noradrenalina), el cual interacciona con receptores α y β adrenérgicos de la membrana plasmática de las células inervadas. A su vez, las terminaciones parasimpáticas son colinérgicas, liberan acetilcolina que se une a receptores colinérgicos, también denominados muscarínicos. Se han detectado otros neurotransmisores, del tipo de los neuropeptidos, como la denominada "sustancia P".

La estimulación de los receptores β adrenérgicos desencadena la formación de un "segundo mensajero" intracelular, el AMP cíclico, cuya actividad conduce a la descarga masiva de los gránulos de secreción; esto determina pequeños volúmenes de saliva rica en proteínas.

Por su parte, la estimulación de receptores colinérgicos, α adrenérgicos y de sustancia P, provoca la liberación de Ca^{2+} intracelular, lo que favorece la exocitosis de material orgánico y a la vez, la secreción de abundante cantidad de agua y electrolitos; esto motiva la producción de un gran volumen de saliva acuosa, pobre en proteínas.

Los mecanismos descritos anteriormente se han comprobado fehacientemente en las glándulas parótidas y submaxilares. En las glándulas sublinguales y glándulas salivales menores humanas se han podido identificar claramente axones colinérgicos, pero la inervación adrenérgica aparece pobremente desarrollada y relacionada en especial con la musculatura de los vasos sanguíneos. La escasa inervación adrenérgica en estas glándulas estaría relacionada con un mecanismo de regulación diferente al que controla a la parótida y submaxilar. En efecto, existe una secreción salival mínima continua, cuyos valores más bajos corresponden a las horas de sueño, que sería elaborada principalmente por las glándulas salivales menores. Esta secreción dependería de un estímulo parasimpático mantenido mediante la liberación constante de pequeñas cantidades de acetilcolina.

3. ESTRUCTURA HISTOLÓGICA DE LAS GLÁNDULAS SALIVALES MAYORES

3.1. Glándulas parótidas

Son las glándulas salivales más grandes, ya que alcanzan un peso promedio de 25 a 30 gramos. Las glándulas parótidas se ubican a cada lado de la cara, en la celda parotídea, por detrás del conducto auditivo externo. El extremo inferior de cada glándula contacta con un tabique fibroso que la separa de la glándula submaxilar. El conducto excretor principal de las parótidas, llamado conducto de Stenon o Stensén, se abre en una pequeña papila de la mucosa del carrillo, a la altura del primero o segundo molar superior.

Las parótidas son glándulas acinares compuestas y contienen únicamente acinos de tipo seroso (figs. 4 y 5), pero en recién nacidos se ha descrito la presencia de algunas unidades secretoras mucosas.

Estas glándulas poseen una gruesa cápsula y una tabicación nítida en lóbulos y lobulillos. Los conductos intralobulillares están bien desarrollados, particularmente los intercalares que son muy largos, por lo que se identifican fácilmente en las preparaciones histológicas. En los conductos estriados de la parótida humana se han descrito, además de las células claras y oscuras (fig. 14 A y B), otros dos tipos de células, el tipo I que correspondería a células mioepiteliales y el tipo II con núcleo dentado y escasos filamentos que correspondería a una célula madre precursora. Asimismo, en estos conductos puede identificarse citoqueratinas (fig. 17). En los tabiques y dentro de los lobulillos existe una gran cantidad de adipocitos. Con la edad, gran parte del parénquima funcional puede ser reemplazado por tejido adiposo (fig. 3).

La secreción salival de las glándulas parótidas es rica en amilasa y contiene, además, cierta cantidad de sialomucinas y sulfomucinas.

3.2. Glándulas submaxilares o submandibulares

Estas glándulas pueden pesar de 8 a 15 gramos. Se localizan en el triángulo submandibular por detrás y por debajo del borde libre del músculo milohioideo, y desembocan a través del conducto de Wharton en las carúnculas sublinguales, a cada lado del frenillo lingual. Poseen una cápsula bien desarrollada y, en general, por la organización del parénquima y del estroma son comparables a la glándula parótida.

De acuerdo al tipo de acinos y a la secreción producida, las submaxilares son glándulas tubuloacinares seromucosas (fig. 9), ya que existen en ella acinos serosos y acinos mixtos (esto permite diferenciarlas desde el punto de vista histológico de las glándulas parótidas). Se estima que la relación de las estructuras serosas con respecto a las mucosas es de diez a una.

En el estroma de las glándulas submaxilares hay abundantes adipocitos, pero no llegan a ser tan numerosos como en la parótida. El sistema ductal se caracteriza porque los conductillos intercalares son más cortos que los de la glándula parótida, mientras que los conductos estriados son más largos e identificables con facilidad con el MO.

Desde el punto de vista ultraestructural se ha comprobado que las células serosas de las glándulas submaxilares humanas presentan plegamientos basales e interdigitaciones con células vecinas, más desarrollados que los que existen entre las células acinosas de las glándulas parótidas.

La saliva producida por las glándulas submaxilares es más viscosa que la parotídea y contiene considerable cantidad de glicoproteínas sulfatadas, cistatinas y otras proteínas. En esta secreción se han identificado factores de crecimiento nervioso y epidérmico; este último favorecería la cicatrización en caso de heridas a nivel de la mucosa bucal.

3.3. Glándulas sublinguales

Son las más pequeñas de las glándulas salivales principales; su peso promedio es de 3 gramos. No son propiamente glándulas de localización extraoral, porque se encuentran ubicadas profundamente en el tejido conectivo del piso de la boca, entre éste y el músculo milohioideo. Tampoco se trata solamente de un par de glándulas, dado que a cada lado hay una glándula mayor y varias unidades más pequeñas, con sistemas ductales propios.

El conducto excretor principal es el conducto de Bartholin, que desemboca en la carúncula sublingual muy próximo al conducto de Wharton de las glándulas submaxilares. Existe además cierto número de conductos excretores accesorios, pertenecientes a las unidades glandulares menores, que se abren a los lados del frenillo lingual, entre los cuales el más importante es el conducto de Rivinius. La cápsula que envuelve las glándulas sublinguales está poco definida y con cierta frecuencia se

forma durante el desarrollo un complejo capsular que engloba, tanto a la submaxilar, como a la sublingual.

De acuerdo a su estructura las glándulas sublinguales son compuestas tubuloacinosas y tubulares, mientras que por el tipo de acinos y la secreción que producen son glándulas mixtas mucoserosas. Presentan un predominio neto de los componentes mucosos, la mayoría de los cuales son en realidad acinos mixtos, ya que cuentan con pequeñas semilunas serosas. Son muy escasos los acinos serosos puros. Los conductos intercalares son muy cortos y en las preparaciones histológicas prácticamente sólo se distinguen conductos intralobulillares comparables a los estriados, pero sus células no presentan el desarrollo típico de los pliegues basales.

La notable heterogeneidad histológica que se observa en las glándulas sublinguales humanas, se atribuye en especial a los diferentes estadios de maduración que pueden presentar las células mucosas (figs. 7 A y B).

Las características anatomohistológicas y funcionales que diferencian a las tres glándulas salivales mayores se exponen en el cuadro 3.

4. ESTRUCTURA HISTOLÓGICA DE LAS GLÁNDULAS SALIVALES MENORES

Son pequeñas unidades formadas por grupos de acinos, que se encuentran en la mucosa o submucosa de los diferentes órganos de la cavidad bucal, con la única excepción de las encías y la parte anterior y media del paladar duro.

Estas glándulas son denominadas también glándulas salivales secundarias, accesorias o intrínsecas.

Las glándulas salivales menores están rodeadas por un tejido conectivo que nunca llega a constituir una verdadera cápsula. Algunas de ellas se encuentran distribuidas, sin embargo, entre haces de fibras musculares, como por ejemplo las glándulas linguales. En algunas unidades glandulares se observa una subdivisión en lobulillos. El sistema ductal es rudimentario, y no siempre se identifican conductos intercalares o estriados. Los conductos excretores son relativamente cortos.

A excepción de las glándulas linguales de Von Ebner, que son serosas, todas las restantes glándulas salivales menores son mixtas, con predominio mucoso. Están compuestas por acinos mucosos, mu-

Cuadro 3. Principales características anatomohistológicas y funcionales de las glándulas salivales mayores.

	<i>Glándula parótida</i>	<i>Glándulas submaxilar o submandibular</i>	<i>Glándulas sublinguales</i>
Localización	Detrás del conducto auditivo externo (fosa parotídea)	Triángulo submandibular, cerca del ángulo de la mandíbula	Región anterior del piso de la boca
Tamaño	Grande	Intermedio	Pequeño
Peso	25 a 30 gramos	8 a 15 gramos	3 gramos
Secreción	Serosa pura	Mixta (seromucosa)	Mixta (mucoserosa)
Acinos	Serosos	Serosos y mixtos, con predominio seroso	Mucosos y mixtos, con predominio mucoso
Conductos intercalares	Largos y delgados	Cortos	Muy poco desarrollados
Conductos estriados	Bien desarrollados	Más largos que en la parótida	Muy cortos, con pocas estriaciones
Conducto principal	Stenon	Wharton	Bartholin (y varios conductos menores)
Cápsula	Bien definida	Bien definida	Muy delgada, poco definida
Otras características	Abundantes adipocitos	Numerosos adipocitos (pero menos que en la parótida)	Ausencia de adipocitos

chos de los cuales presentan semilunas serosas. Los casquetes serosos están poco desarrollados en las glándulas labiales, linguales dorsoposteriores y palatinas anteriores, por ello algunos autores las consideran glándulas mucosas puras. Con frecuencia se observa gran variedad en el aspecto citológico de las células mucosas, debido a las diferentes etapas de actividad funcional en las que pueden encontrarse las mismas. Las grandes vesículas de secreción, por lo general, poseen un contenido electrolítico, pero se ha descrito también la presencia de un pequeño número de gránulos llenos de material filamentosos (cuerpos filamentosos).

Las características histológicas y el tipo de inervación, que es predominantemente parasimpática, hacen que estas glándulas salivales menores se asemejen, en líneas generales, a las glándulas sublinguales.

Se ha calculado que la secreción diaria de las glándulas salivales menores representa sólo un 6 a 10% del volumen total de la saliva. Sin embargo, se estima que estas glándulas elaboran más del 70% de las mucinas de la saliva bucal, y producen cantidades importantes de IgAs, lisozimas y fosfatasa ácida salivales. Estas sustancias participan en la prevención de la caries dental, ya que provocan la aglutinación de microorganismos cariogénicos, impidiendo la colonización de la superficie de los dientes. Además, como se ha explicado previamente, las glándulas salivales menores producen una secreción salival continua que desempeña un papel fundamental en el mecanismo de protección de la mucosa bucal y en la conformación de la película adquirida que recubre y protege la superficie del esmalte.

Las glándulas salivales menores constituyen un modelo biológico de gran importancia para el diagnóstico clínico, ya que se ha demostrado que estas estructuras se afectan al igual que las glándulas mayores por la acción de drogas, malnutrición, enfermedades metabólicas, consumo crónico de alcohol, etcétera. Además, la biopsia de las glándulas salivales menores es más sencilla y de menor riesgo que la de las glándulas mayores. Se utiliza generalmente la biopsia de glándulas labiales o palatinas, debido a su accesibilidad. Por la misma razón, las glándulas salivales menores se emplean como modelo experimental para estudiar la fisiología o la fisiopatología de las glándulas exocrinas humanas.

Es considerablemente difícil estudiar bioquímicamente de forma separada la secreción salival de cada uno de los tipos de glándulas menores para

poder estimar su volumen, su composición, etcétera. Esto se ha logrado en forma relativamente satisfactoria en las glándulas labiales y palatinas, las cuales, junto con la glándula lingual de Von Ebner, han sido las glándulas salivales accesorias más estudiadas.

4.1. Glándulas labiales

Están constituidas por numerosos acúmulos acinares, cada uno provisto de pequeños y cortos cordones excretores que se abren en la cara interna de los labios. La presencia de estas glándulas le confiere un aspecto granular a la superficie de la mucosa labial.

Las unidades glandulares mucosas o mixtas se alojan en la submucosa labial, aunque algunas de ellas pueden estar dispersas en el músculo orbicular. En estos casos, los conductos excretores deben pasar entre las fibras musculares, para llegar a la mucosa del vestíbulo bucal. En estas glándulas los conductos estriados, de diferente longitud, presentan células con escasas estriaciones basales (figs. 19 y 20).

En personas adultas se ha observado una gran variación individual en cuanto a la cantidad de glándulas salivales labiales por área y también en cuanto a la cantidad de saliva que produce cada unidad. En general se acepta que la ubicación estratégica de estas glándulas les permite proteger a los dientes de la acción nociva de las bacterias. La secreción que producen limpia las caras labiales de los dientes anteriores, cuyas caras linguales son limpiadas a su vez por las glándulas linguales anteriores. Las glándulas labiales aportan sólo una fracción muy pequeña del volumen total de saliva, pero esa contribución es fundamental, ya que proveen más de un tercio de la IgAs que existe en la misma.

4.2. Glándulas genianas

Son llamadas también bucales o vestibulares y desde el punto de vista anatómico comprenden dos grupos: las **genianas** o yugales (distribuidas en toda el área de las mejillas) y las **retromolares** o molares (localizadas cerca de la desembocadura del conducto de Stenon, en la región de los molares superiores).

Son masas de acinos que contienen unidades mucosas, serosas y mixtas (fig. 21). En la zona molar las glándulas se ubican en la profundidad de la mucosa y algunas se mezclan con los haces de fibras musculares de la región. No poseen cápsula propia, pero el tejido conectivo se dispone como

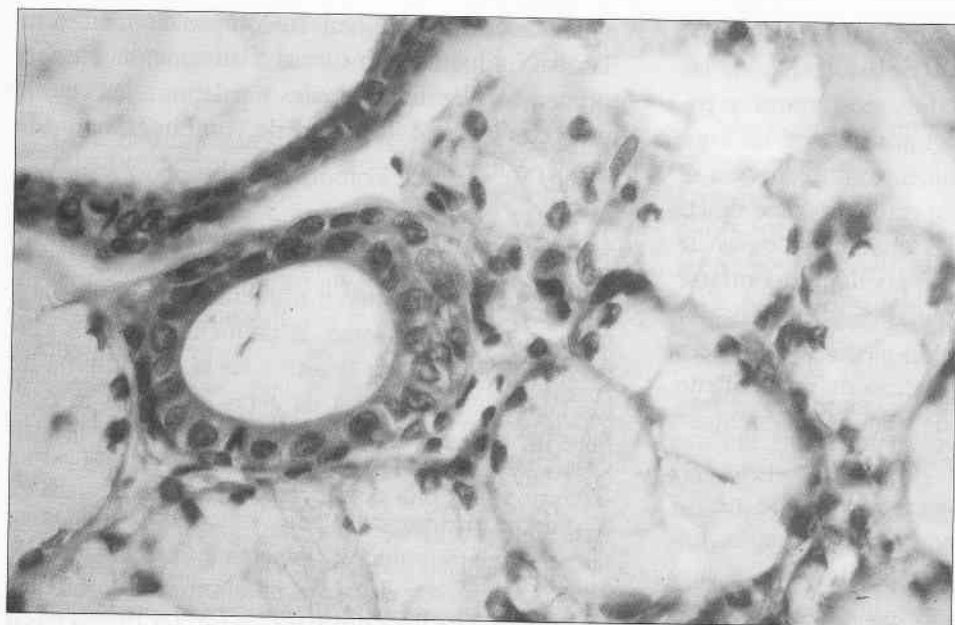

Figura 19. Glándula labial. Acinos mucosos y conductos. HE, x 400.

una envoltura muy fina. Los conductos excretores poseen luz amplia y están revestidos por epitelio pseudoestratificado o biestratificado.

4.3. Glándulas palatinas

Las numerosas unidades glandulares constituyen según su localización tres grupos diferentes, que se ubican en la submucosa de: a) el paladar duro; b) el paladar blando y la úvula y c) el pliegue glosopalatino o pilar anterior del istmo de las fauces (glándulas glosopalatinas). Se estima que existen unos 250 lobulillos glandulares en el paladar duro,

alrededor de 100 en el blando, y unos 12 en la úvula.

La zona anterior y media (rafe) del paladar duro carece de submucosa y de glándulas salivales. Estas se localizan en las regiones laterales y en la zona posterior de la bóveda palatina, alojadas entre la mucosa y el hueso e inmersas en un tejido conectivo que se une al periostio (fig. 22). Los conductos excretores de estas pequeñas glándulas se abren a cada lado del rafe palatino, o entre éste y la encía.

En el paladar blando existen glándulas mixtas con un importante componente seroso que se abren hacia la superficie nasal, mientras las glándulas que

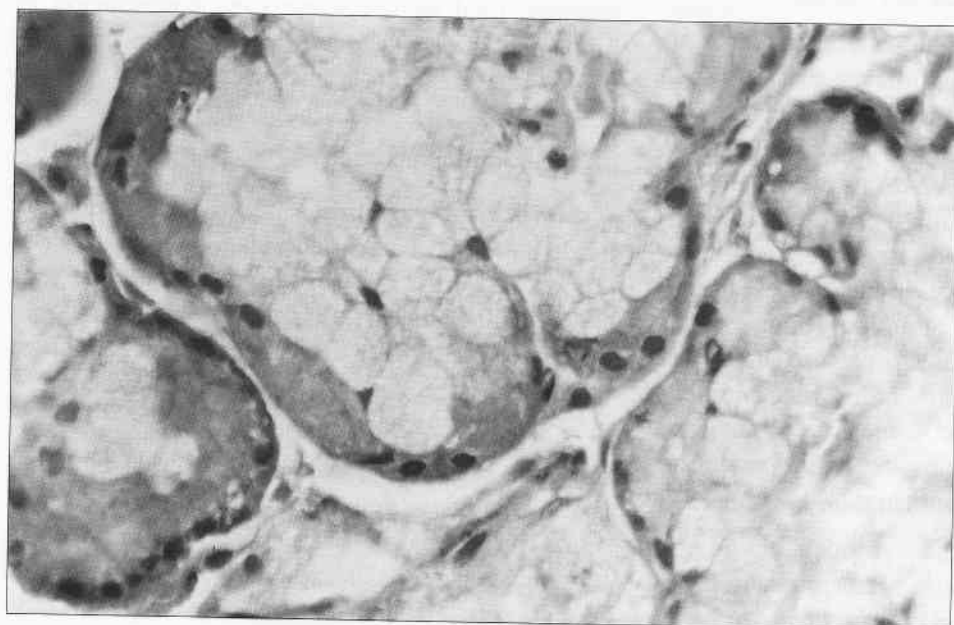


Figura 20. Glándula labial casquete. PS 100 positivo, x 400.

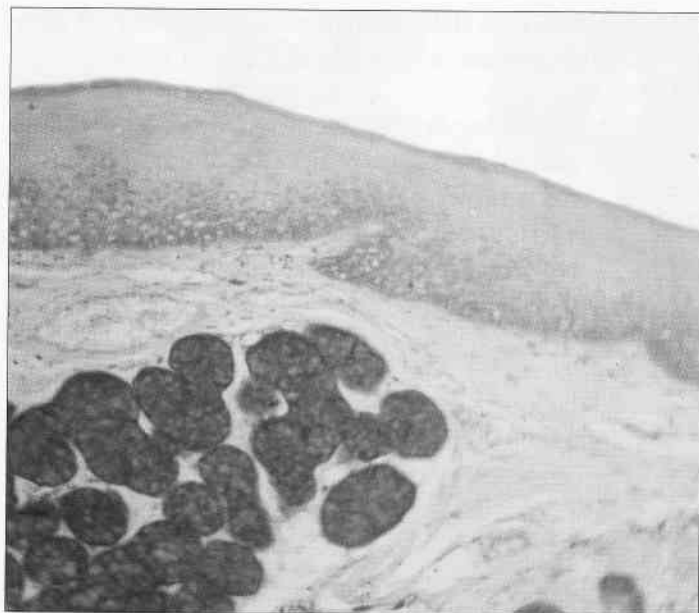


Figura 21. Glándula geniana. Acinos mucosos metacromáticos. Azul de toluidina, x 100.

desembocan en la mucosa oral son predominantemente mucosas y forman masas más voluminosas.

Las glándulas palatinas poseen un sistema ductal bien desarrollado y las células del epitelio expresan la citoqueratina (fig. 23). Pueden observarse conductos intercalares que presentan células mucosas dispuestas entre las células cuboideas típicas de la pared. Algunos autores sugieren que las células mucosas de estos conductos funcionan como parte de los acinos, aumentando su capacidad secretora.

Las glándulas palatinas presentan dos tipos de conductos excretores: unos largos y ondulados, tapizados por epitelio cilíndrico o pseudoestratificado,

pertenecientes a los adenómeros de localización más profunda, y otros cortos, rectos, con epitelio estratificado plano o cuboideo pertenecientes a los adenómeros más superficiales. Ambas variedades de conductos se continúan con los conductos principales que se abren en la mucosa palatina, pero con respecto a los de recorrido tortuoso, hay opiniones acerca de que podrían funcionar como reservorios de secreción.

Las glándulas palatinas, como los otros tipos de glándulas menores de la variedad mucosa, cumplen una función protectora, tanto a nivel local, como por su aporte de mucinas a la saliva total. La saliva

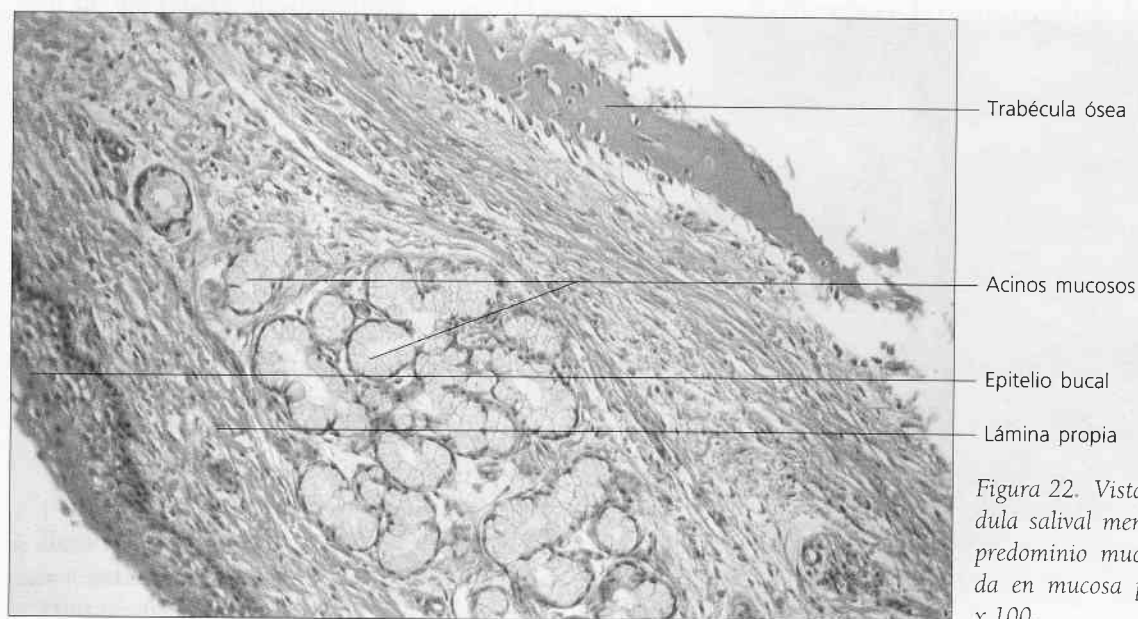


Figura 22. Vista de una glándula salival menor mixta con predominio mucoso, localizada en mucosa palatina. HE, x 100.

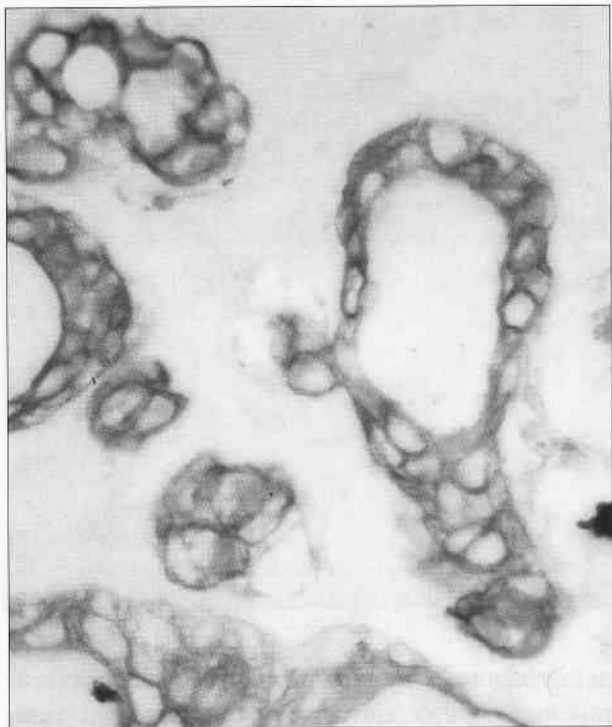


Figura 23. Glándula palatina. Inmunomarcación citoqueratina positiva en los conductos. $\times 250$.

que producen contienen también una considerable proporción de cistatinas y amilasa.

4.4. Glándulas linguales

El órgano lingual se caracteriza por presentar tres grupos de formaciones glandulares: las glándulas linguales anteriores, llamadas también de Blandin

y Nuhn; las dorsoposteriores o de Weber y las glándulas serosas de Von Ebner (figs. 24 y 25).

- Glándulas de Blandin y Nuhn: son dos masas glandulares voluminosas, constituidas por numerosos islotes o «lobulillos» de acinos localizados entre los adipocitos y los haces musculares de la región de la punta de la lengua, en la proximidad de la superficie ventral.

Desde el punto de vista histológico estas glándulas pueden compararse a las sublinguales, tanto por su predominio de estructuras mucosas heterogéneas, como por su arquitectura en general. En las glándulas de Blandin y Nuhn se ha descrito la presencia de una pequeña cantidad de acinos serosos entre los numerosos acinos tubulares mucosos, la mayoría de los cuales está provisto de semilunas serosas. Estudios histoquímicos permitieron diferenciar dos tipos diferentes de acinos mucosos, unos más voluminosos y otros más pequeños, que secretarían diferentes tipos de mucinas.

La mayoría de los conductos que se distinguen en los lobulillos glandulares pueden ser considerados intercalares; son escasos los conductos con células típicamente estriadas. Los conductos excretores, pequeños y numerosos, tienen epitelio cuboideo simple o estratificado, o cilíndrico estratificado sin células caliciformes y desembocan en la cara ventral de la lengua, en las proximidades del frenillo. En estas glándulas se ha descrito con frecuencia la presencia de oncocitos.

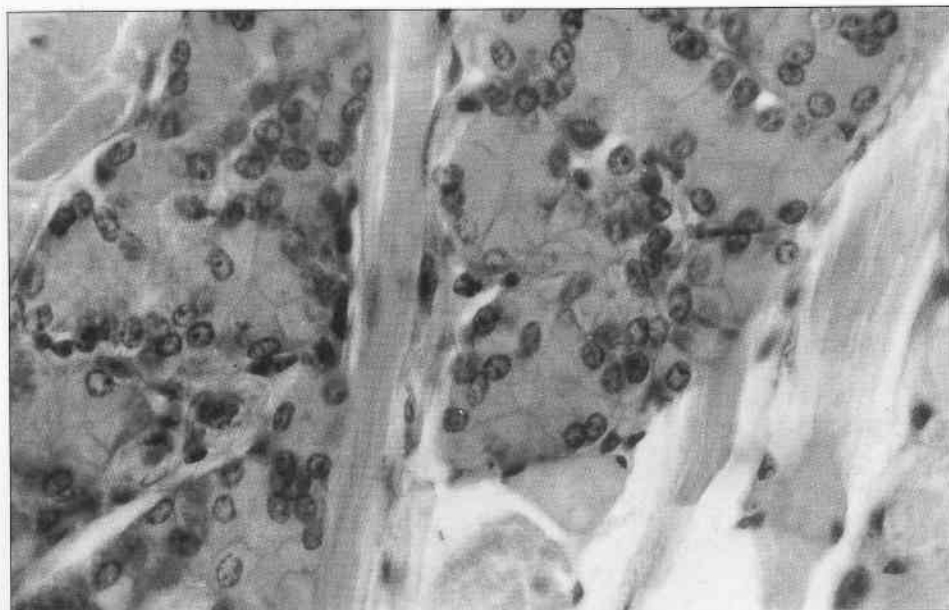


Figura 24. Glándula serosa de Von Ebner entre haces musculares. HE, $\times 250$.

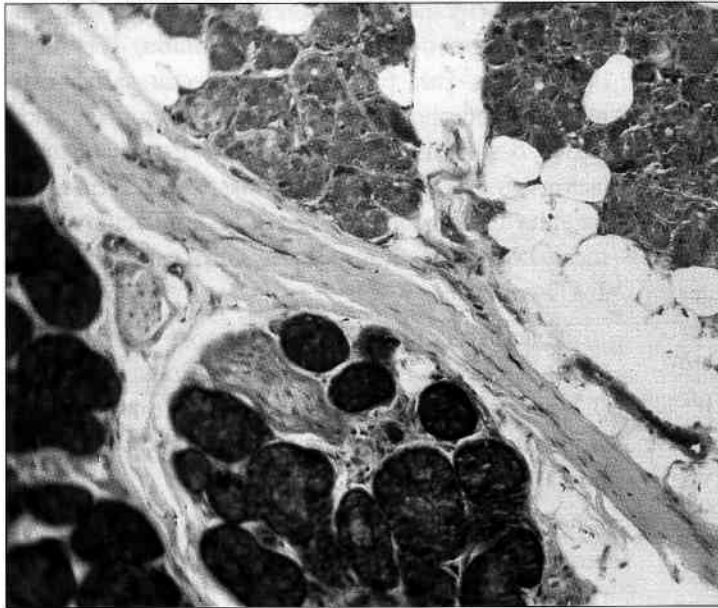


Figura 25. Glándulas linguales posteriores mucosas metacromáticas, serosas ortocromáticas. Azul de toluidina, x 100.

La secreción de estas glándulas cumple un papel fundamental a nivel local, para la protección de la cara lingual de los dientes anteriores, además de proveer mucinas a la saliva total.

- Glándulas de Weber: son formaciones glandulares bilaterales básicamente mucosas, que se localizan en la zona dorsal de la raíz lingual. Sus conductos desembocan en el fondo de las criptas amigdalinas linguales. La secreción de estas glándulas cumple una función mecánica y defensiva, limpia dichas criptas, evita la acumulación de restos celulares y la proliferación de microorganismos. Esto previene la amigdalitis lingual, a diferencia de lo que ocurre a nivel de las amígdalas palatinas o de los pilares glosopalatinos, donde la ausencia de glándulas salivales facilita el desarrollo de amigdalitis.
- Glándulas de Von Ebner: se trata de un grupo impar de pequeñas masas glandulares que se distribuyen en el dorso y bordes laterales de la lengua, en la región de la V lingual. Sus conductos excretores desembocan en el surco circunvalado de las papilas caliciformes y en el pliegue que separa cada papila foliada de su vecina. Se considera que estas glándulas cumplen un papel local importante al limpiar esos surcos y eliminar los restos de alimentos y las células descamadas. Al mismo tiempo, la secreción de estas glándulas renueva y disuelve las partículas responsables del sabor, para que puedan llegar a los poros de los botones gustativos, los cuales son muy abundantes en esos dos tipos de papilas linguales. Por otra parte, las glándulas de Von

Ebner contribuyen a las funciones protectoras de la saliva total, dado que producen lisozima y peroxidasa. Secretan también una potente lipasa cuyo papel parece ser muy importante en especial en la alimentación de los recién nacidos.

5. HISTOFISIOLOGÍA

Aunque ya se ha comentado la histofisiología de las distintas estructuras que componen las glándulas salivales y el papel de cada una de ellas en la biología de la cavidad bucal, es importante considerar la composición y las funciones de la saliva en su totalidad, para alcanzar una visión global de la actividad del conjunto de las glándulas salivales y de su incidencia en la biopatología de la cavidad bucal. También son de especial interés los cambios que se producen con la edad en las glándulas salivales, que pueden afectar la formación y secreción de la saliva.

5.1. Composición y volumen de la saliva

Si bien la secreción de cada glándula salival presenta características diferentes, en la cavidad bucal las secreciones se mezclan y constituyen lo que se denomina **saliva mixta** o **total**. Esta saliva bucal es viscosa, contiene prácticamente un 99% de agua y su pH se encuentra entre 6,8 y 7,2, que es el pH óptimo para que pueda actuar la ptilina.

Algunos autores consideran que la saliva mixta o total debiera llamarse con mayor propiedad «fluido bucal», ya que además de los componentes aporta-

dos por las glándulas salivales, contiene leucocitos, células epiteliales bucales descamadas, microorganismos y sus productos, líquido crevicular (exudado de la hendidura gingival) y restos alimenticios.

Los principales constituyentes de la saliva, además del agua, son:

- **Componentes proteicos y glicoproteínas:** se trata de varias familias de moléculas salivales, principalmente amilasa salival o ptialina, mucinas, lisozimas, IgAs, proteínas ácidas ricas en prolina, cistatinas, histatinas, estaterinas, y en menor cantidad: eritropoyetina, catalasas, peroxidasa y lactoperoxidasa, anhidrasa carbónica secretora, IgM e IgG, tromboplastina, ribonucleasa, desoxirribonucleasa, calicreína, fosfatasa ácida, esterasa, factor de crecimiento nervioso (NGF), epidérmico (EGF), etcétera.
- **Componentes orgánicos no proteicos:** urea, ácido úrico, colesterol, AMP cíclico, glucosa, citrato, lactato, amoníaco, creatinina, etcétera.
- **Componentes inorgánicos:** Na^+ , K^+ , Ca^{++} , cloruros, fluoruros, tiocianatos, fosfatos, bicarbonatos, etcétera.

Se ha estimado que el **volumen** de saliva que producen las glándulas salivales humanas puede llegar a 1,5 litros por día, pero la mayoría de los investigadores calculan un promedio de 600 - 800 cc diarios. La cantidad de saliva secretada muestra un ritmo circadiano, ya que varía en diferentes momentos del día, disminuyendo marcadamente durante las horas de sueño. Durante la vigilia, en condiciones de reposo se produce un flujo salival escaso, suficiente para asegurar la protección de la mucosa bucal, pero la secreción de saliva aumenta rápidamente durante las comidas, ya que la masticación (y al mismo tiempo, el gustar los alimentos) es el principal estímulo para la salivación.

Se estima que las glándulas parótidas y submaxilares, que secretan especialmente en condiciones estimuladas, producen en conjunto entre el 80 y el 90% del volumen de la saliva diaria total y las sublinguales un 5% del mismo. Las glándulas menores, responsables básicamente de la saliva en reposo, proveen entre el 5 y el 10% del volumen diario total.

La cuantificación de la saliva producida se denomina **sialometría**. Se realiza determinando el **flujo salival**, es decir, la cantidad de saliva secretada por

unidad de tiempo. Los valores normales de **flujo salival en reposo (saliva no estimulada)** son 0,3 a 0,5 ml/min. Para producir y recolectar **saliva estimulada**, se aplican gotas de una solución de ácido cítrico o similar, en el dorso de la lengua (estimulación gustativa) o se hace masticar un trozo de parafina u otro material inerte (estimulación mecánica). Los valores normales de saliva estimulada son 1 a 3 ml/min.

Cuando el flujo salival en reposo es inferior a 0,1-0,2 ml/min, o el estimulado es menor que 0,5-0,7 ml/min, se considera que existe una disminución patológica de secreción salival (sialopenia o **hiposialia**).

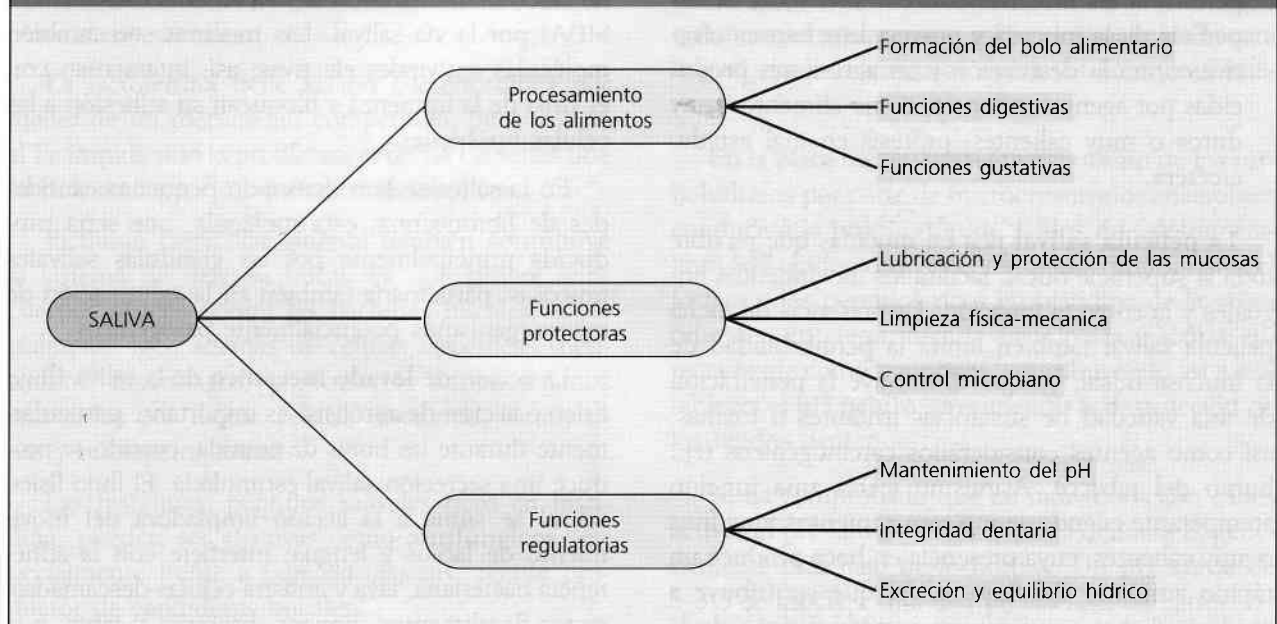
Al variar el flujo salival también se producen cambios en la composición: la saliva estimulada presenta mayores concentraciones de Na^+ , Cl^- , bicarbonatos y proteínas, y menores cantidades de urea, fosfatos y Mg^{++} . Si la ingesta de carbohidratos es muy alta, en la saliva habrá mayores cantidades de amilasa, pero si las glándulas están bajo una estimulación muy prolongada llegará un momento en que tanto éste como los demás componentes orgánicos se encontrarán disminuidos por el progresivo agotamiento de los contenidos celulares.

5.2. Funciones básicas de la saliva

Las funciones principales de la saliva se relacionan por una parte, con las actividades iniciales de la digestión, ya que la saliva es necesaria para el procesamiento del alimento en la boca y su paso hacia la faringe y el esófago. Por otra parte, la saliva está comprometida en la protección de la cavidad bucal, gracias a sus interacciones con la mucosa bucal, la superficie de los dientes y la flora bacteriana.

Se considera que estos dos grandes actividades corresponden a una «división de tareas» entre las glándulas salivales. En efecto, las grandes cantidades de saliva que participan en el procesamiento de los alimentos provienen de las glándulas salivales mayores y son secretadas como respuesta a los estímulos sensoriales relacionados básicamente con la alimentación. Por el contrario, las funciones protectoras están desempeñadas principalmente por el pequeño flujo permanente que corresponde a la secreción salival basal, aportada en gran medida por las glándulas salivales menores, tanto en horas de vigilia como durante el sueño.

Cuadro 4. Principales funciones de la saliva.



En el cuadro 4 se sintetizan las principales funciones de la saliva. A continuación se describen cada una de las funciones mencionadas en el citado cuadro.

5.2.1. Participación de la saliva en el procesamiento de los alimentos

- **Preparación del bolo alimenticio:** el alto contenido acuoso de las secreciones parotídeas humedece los alimentos, a la vez que las mucinas sintetizadas por las glándulas submaxilares, sublinguales y menores o accesorias, los recubren, facilitando la masticación, la formación del bolo alimenticio y su deglución. Una glicoproteína rica en prolina producida por las glándulas parótidas también contribuiría a estas funciones lubricantes.
- **Funciones digestivas:** la enzima más abundante en la saliva mixta es la amilasa salival o ptilina, producida por las células serosas o seromucosas de la parótida y la submaxilar. Esta enzima desdobra el almidón y lo transforma en hidratos de carbono solubles. Su tiempo de acción es relativamente breve, dado que los alimentos son rápidamente deglutidos y en el estómago el pH ácido detiene la acción de la amilasa salival. Su principal importancia consistiría en la degradación de restos alimenticios ricos en almidón que pueden quedar retenidos alrededor de los dientes, contribuyendo así a la acción limpiadora de la saliva.

Sin embargo, si no hay un buen cepillado dental los residuos de maltosa y glucosa provenientes de dicha degradación enzimática continúan acumulándose en sitios retentivos, favoreciendo la acción bacteriana y la consiguiente formación de caries.

La lipasa salival, secretada por las glándulas linguales de Von Ebner, puede actuar en el estómago, donde inicia la digestión de los triglicéridos (grasas, aceites) función especialmente importante en los lactantes.

Entre las causas que producen trastornos en la sensación del gusto se mencionan las alteraciones de la flora bacteriana oral, daños en los corpúsculos gustativos y trastornos salivales. La sensibilidad gustativa es menor cuando disminuye el flujo salival debido a la edad avanzada, a la ingesta de determinados medicamentos o al establecimiento de ciertas patologías de las glándulas salivales.

5.2.2. Participación de la saliva en los mecanismos de protección y defensa

- Propiedades lubricantes y mantenimiento de la integridad de la mucosa bucal: las **mucinas** salivales son glicoproteínas provistas de numerosas cadenas laterales de polisacáridos complejos, por lo que se encuentran muy hidratadas y poseen propiedades características como baja solubilidad,

alta viscosidad, elasticidad y adhesividad. Esto permite a las mucinas concentrarse sobre la superficie de la mucosa y proveer una barrera efectiva contra la desecación y las agresiones producidas por agentes irritantes, como alimentos muy duros o muy calientes, prótesis en mal estado, etcétera.

La **película salival** rica en mucinas que recubre toda la superficie bucal, facilita los movimientos linguales y la correcta fonación. La presencia de dicha película salival también limita la permeabilidad de la mucosa bucal, ya que disminuye la penetración de una variedad de sustancias irritantes o toxinas, así como agentes considerados carcinogénicos (ej.: humo del tabaco). Asimismo ejerce una función atemperante cuando se ingieren alimentos muy fríos o muy calientes, cuya presencia en boca produce un rápido aumento del flujo salival que contribuye a moderar dichas temperaturas y evita el daño de la mucosa.

La saliva tiene la capacidad de disminuir el tiempo de hemorragia de los tejidos bucales (esto se atribuye a la presencia de lisozima y Ca que activan la coagulación). También facilita la rápida cicatrización de las heridas bucales; esto se debería a la acción de los factores de crecimiento nervioso y epidérmico presentes en la saliva.

- Acción antimicrobiana y mantenimiento del balance ecológico bucal: Las mucinas salivales pueden actuar modulando la flora microbiana bucal, ya que causan la **aglutinación** de las bacterias e impiden que se adhieran y colonicen los tejidos bucales duros y blandos. Los microorganismos aglutinados son entonces rápidamente depurados por el lavado mecánico del flujo salival.

Además de las mucinas, también la IgAs (aportada en su mayor parte por las glándulas salivales menores) posee una eficaz acción aglutinante de virus y bacterias. La IgAs tiene la capacidad de unirse directamente a las células del epitelio de la mucosa bucal, incrementando su concentración local en las regiones que presentan inflamación como reacción ante la agresión microbiana. Las bacterias y otras partículas antigénicas cubiertas por IgAs son fácilmente identificadas y fagocitadas por los leucocitos presentes en la boca.

La influencia moduladora de la saliva sobre ciertos virus se cumpliría principalmente gracias a la

IgAs, la cual podría ser responsable de la ausencia de casos de transmisión del HIV (virus causante del SIDA) por la vía salival. Las mucinas son también moléculas antivirales efectivas; así, interactúan con el virus de la influenza y bloquean su adhesión a las células huésped.

En la saliva se han detectado pequeñas cantidades de fibronectina; esta molécula, que sería producida principalmente por las glándulas salivales mucosas, participaría también en la aglutinación de microorganismos potencialmente patogénicos.

La acción de **lavado mecánico** de la saliva (flujo físico o acción de autólisis) es importante particularmente durante las horas de comida, cuando se produce una secreción salival estimulada. El flujo físico salival se suma a la acción limpiadora del movimiento de labios y lengua; interfiere con la adherencia bacteriana, lava y arrastra células descamadas, restos de alimentos, hongos, bacterias y virus, a la vez que diluye los productos derivados de la actividad bacteriana (toxinas, ácidos). Esto contribuye a mantener el control de la placa dentaria.

En los períodos de reposo de la actividad masticatoria, la secreción de saliva es muy baja (secreción basal) y sólo se produce una mínima acción de autólisis a nivel local en la región de la desembocadura de las diferentes glándulas salivales menores. Se calcula que por la noche, durante las horas de sueño, llegan a la boca solamente unos 10 ml de saliva, lo cual enfatiza la importancia del cepillado de los dientes y encías antes de acostarse, para evitar el desarrollo de la placa bacteriana.

La saliva también ejerce una **acción antibacteriana directa**, gracias a un grupo de proteínas salivales como las lisozimas, lactoferrinas y sialoperoxidasas, las cuales, funcionando en conjunto con otros componentes salivales, pueden tener un efecto inmediato sobre las bacterias bucales, interfiriendo su capacidad para multiplicarse o causando su destrucción. Las lisozimas provocan la lisis de las células bacterianas, desestabilizando su pared celular, posiblemente a través de la activación de autolisinas. Las sialoperoxidasas participan en la oxidación del tiocianato salival mediante peróxido de hidrógeno (H_2O_2), asegurando la eliminación de esta última sustancia y originando productos que tienen acción bactericida. El efecto antimicrobiano de las sialoperoxidasas contra diferentes bacterias, especialmente *S. mutans*, se acrecienta por medio de la interacción con IgAs. Algunos autores describen que los fluoru-

ros (por ej., de enjuagues bucales o pastas dentales) inhiben la acción de este sistema antimicrobiano de peroxidasa salivales.

La lactoferrina tiene acción bacteriostática por medio de un mecanismo competitivo, pues se une al Fe impidiendo la proliferación de las bacterias que lo necesitan para sus procesos metabólicos.

El fluido crevicular gingival también contribuye al sistema de defensa bucal, ya que provee anticuerpos séricos contra las bacterias bucales, especialmente IgG, además de células fagocíticas (neutrófilos, macrófagos) y productos antibacterianos secretados por dichas células (lisozimas, lactoferrinas y mieloperoxidasas).

Las histatinas, péptidos salivales ricos en histidina, pueden ser efectivas como **antifúngicos**, especialmente frente a *Candida albicans*, agente productor de candidiasis bucales.

5.2.3. Participación de la saliva en mecanismos de regulación

- Mantenimiento del pH bucal: el pH bucal presenta normalmente valores muy cercanos a la neutralidad. Un pH ácido resultaría perjudicial, tanto para los tejidos blandos, por facilitar la formación de úlceras, como para los tejidos duros dentarios, ya que favorecería su desmineralización.

La neutralidad del ambiente bucal se mantiene principalmente gracias a la existencia de sistemas amortiguadores (buffers o tampones) en la saliva. El sistema salival bicarbonato/ácido carbónico es el principal componente regulador del pH en la cavidad bucal y en el esófago, si bien se ha comprobado que durante el sueño el contenido de bicarbonato baja y son entonces los péptidos salivales ricos en histidina y en menor proporción los fosfatos, los que contribuyen a mantener el pH neutro.

Es conocido que el ingreso de sustancias ácidas a la boca produce un rápido aumento del flujo salival, lo que permite diluirlas y mantener el pH bucal.

Por otra parte, las mucinas salivales constituyen un mecanismo normal de defensa contra el impacto del reflujo ácido gástrico sobre la mucosa esofágica. Se ha descrito que las glándulas salivales funcionan activamente secretando saliva antes del vómito, lo que neutraliza el jugo gástrico regurgitado. Sin embargo, en los casos de bulimia, la saliva no llega a contrarrestar completamente el contenido

ácido de los vómitos provocados por el paciente, por lo que frecuentemente se produce una abrasión química, particularmente sobre el esmalte de la cara lingual de los elementos dentarios anteriores inferiores.

En la placa bacteriana, el metabolismo de los carbohidratos por parte de microorganismos anaerobios conduce a la producción de ácidos que desmineralizan los tejidos duros dentarios. El bicarbonato, el fosfato y los péptidos ricos en histidina de la saliva difunden en cierta medida en la placa y actúan directamente como tampones, contribuyendo así a restablecer el pH neutro, previniendo la destrucción de los tejidos dentarios.

Se ha comprobado que en individuos con caries activas el pH salival y el de la placa dentaria es generalmente más bajo de lo normal. Un pH salival de 3-3,5 se asocia a una alta prevalencia de caries.

- Mantenimiento de la integridad del diente: además de contrarrestar la acidez de la placa, la saliva contribuye a la protección del diente por medio de otros mecanismos. La saliva contiene altas concentraciones de Ca^{++} y PO_4^{3-} unidos a estereínas y proteínas ricas en prolina, lo que permite mantenerlos en solución, junto a otros iones tales como magnesio, fluoruros, etcétera. Por ello, inmediatamente después de la erupción dentaria, la interacción con la saliva facilita la difusión de dichos iones, lo que contribuye a la maduración posteruptiva del esmalte, o sea el incremento de la dureza superficial y la disminución de la permeabilidad de este tejido.

Por otra parte, durante toda la vida del diente los minerales de la saliva favorecen la **remineralización** del esmalte, aumentando la resistencia a la caries por la formación de cristales de fluoroapatita, o bien estabilizando las «manchas blancas» (lesiones iniciales del proceso de caries). En el primer caso, iones F^- reemplazan oxhidrilos del cristal de hidroxiapatita, tornándolo más resistente al ataque ácido. En el segundo caso, iones Ca^{++} y PO_4^{3-} se combinan y precipitan como sales insolubles, proceso facilitado por la elevación del pH al aumentar el flujo salival. La precipitación de estas sales puede reparar la desmineralización incipiente del esmalte o dentina (mancha blanca). Sin embargo, el mismo mecanismo puede favorecer la formación de sarro sobre la superficie de los dientes, particularmente en las caras linguales de los dientes anteroinferiores, región en

donde las concentraciones de Ca^{++} y PO_4^{3-} y el pH son más altos que en el resto de la cavidad bucal, debido a la proximidad de la desembocadura de las glándulas submaxilares y sublinguales.

A partir del momento en que los dientes erupcionados entran en oclusión, pierden su revestimiento orgánico embrionario y quedan recubiertos por la **película dental adquirida**. Esta es una capa orgánica, acelular, amorfa, constituida por glicoproteínas de origen salival, que se adhiere sobre el esmalte dental. La película dental adquirida, que se renueva permanentemente, funciona como una barrera protectora contra la penetración ácida y la pérdida de minerales, y es, además, una película lubricante que previene el desgaste ocasionado por el uso continuo de las superficies dentarias.

El barrido mecánico causado por el flujo salival, junto a la actividad muscular de los labios y la lengua, son considerablemente efectivos en la remoción bacteriana y en la eliminación de restos de alimentos adheridos sobre la película dentaria. Sin embargo, cuando no se practican métodos de higiene bucal adecuados, las mucinas de esta película facilitan la adhesión bacteriana y la formación de colonias, lo que conduce al establecimiento de la placa bacteriana responsable de la caries dental y/o la enfermedad periodontal. Las mucinas salivales de alto peso molecular, involucradas en la formación de la película dental adquirida, muestran una limitada capacidad de aglutinación bacteriana. Por el contrario, las mucinas de bajo peso molecular son más eficientes en la agregación bacteriana y en la depuración de la cavidad bucal, por lo que se las considera un factor importante en la resistencia a la caries. Se ha comprobado que en los individuos resistentes a caries predominan las mucinas de bajo peso molecular sobre las de alto peso molecular. En los pacientes más resistentes a caries también se ha encontrado evidencia de mayor actividad de una proteasa producida por la glándula submaxilar, que es capaz de transformar las mucinas de alto peso molecular en mucinas de bajo peso molecular.

Por otra parte, se ha sugerido una función endocrina de las glándulas parótidas, que secretarían un factor hormonal involucrado en las funciones defensivas del diente, regulando el flujo del líquido tisular dentinario, lo que contribuiría a impedir el ingreso de microorganismos y sus toxinas.

- Participación en los mecanismos de excreción y de mantenimiento del equilibrio hídrico: la fun-

ción excretora de la saliva no parece ser muy importante, dado que la misma es deglutida y, por lo tanto, los diferentes compuestos tóxicos que pueden eliminarse por la vía salival, entre ellos el alcohol, tienen la posibilidad de ser reabsorbidos por la mucosa del aparato digestivo.

En cuanto al equilibrio hídrico corporal, se considera que las glándulas salivales son parte integrante del sistema que controla un nivel apropiado de hidratación. La sed y la necesidad de beber para recuperar líquido, se manifiestan por una sensación de boca seca. Esta sensación se produce por la disminución de la secreción salival basal y la activación de receptores de la cavidad bucal; este estado se invierte cuando se ha saciado la sed.

5.3. Modificaciones histofisiológicas relacionadas con la edad

Las glándulas salivales mayores y menores experimentan cambios con la edad, de manera comparable a lo que ocurre en otros órganos de nuestro cuerpo. La capacidad secretora varía desde los primeros años de la vida postnatal, y alcanza su máxima productividad en la juventud y la edad adulta. Más tarde se inicia el proceso de involución de las glándulas salivales.

Al estudiar el desarrollo postnatal de las glándulas salivales menores, se observa que las glándulas de Von Ebner de recién nacidos presentan desde el punto de vista morfológico el aspecto de acinos serosos basófilos y periodatonegativos. En los niños (ocho a catorce años) las células secretoras contienen gránulos apicales PAS positivos sensibles a la neuraminidasa, periodatorreactivos y ligeramente metacromáticos. Estas características se acrecientan con la edad. En el adulto, el citoplasma apical de los adenómeros y el contenido luminal son, además, alcianófilos («Alcian Blue» a pH 2,5 y 1,0), confirmando que las células seromucosas de las glándulas de Von Ebner humanas producen sialomucinas y sulfomucinas. Al analizar las glándulas labiales en diversas edades, mediante métodos histoquímicos para mucosustancias e inmunohistoquímicos (marcando citoqueratinas y proteína S 100), se observa que existen modificaciones citológicas y en la composición química de los gránulos secretorios. En niños, las células acinares muestran diferentes grados de reactividad con PAS, incluso en las células de un mismo acino. Los citoplasmas son levemente metacromáticos, y alcianófilos sólo a pH 2,5. Las uni-

dades glandulares de jóvenes y especialmente de adultos, presentan marcada PAS positividad y alcianofilia, tanto a pH 1, como a pH 2,5, e intensa metacromasia. No se detectan citoqueratinas en las células acinares de ninguno de los grupos estudiados, pero sin embargo, sí se detecta su presencia en el epitelio de revestimiento de los conductos, especialmente en el período infantil. La proteína S 100 es positiva en las células mioepiteliales de las semilunas serosas (fig. 20).

En la edad avanzada, diferentes autores han descrito, tanto en las glándulas salivales mayores como en las menores, una paulatina atrofia del parénquima, el cual es reemplazado por tejido fibroadiposo. En general, se presenta una significativa reducción del volumen de los acinos, acompañada de un incremento del volumen ductal y de los tejidos estromáticos. Algunos investigadores han determinado que, si bien el número de células acinares se reduce durante el envejecimiento, éstas permanecen en gran medida estructuralmente intactas, manteniendo su actividad fisiológica, por lo que serían aún suficientes en cantidad para poder llevar a cabo la mayoría de las funciones de las glándulas salivales en la vida adulta avanzada. A pesar de ello las personas ancianas padecen, por lo común, una disminución del flujo salival que perjudica sus procesos de masticación y de fonación, así como la salud general de las estructuras bucales.

Los cambios seniles encontrados en general en las glándulas labiales y que ocasionan muchos de los deterioros funcionales de estas glándulas (progresiva atrofia acinar acompañada de reemplazo fibroso; frecuentes focos de células linfoides y aumento en la proporción del volumen ductal), permiten suponer que las restantes glándulas salivales accesorias también sufren modificaciones degenerativas con la edad. La función reducida de las glándulas menores, en conjunto, tiene un efecto muy marcado sobre la salud bucal, principalmente porque ellas contribuyen en gran medida a la formación de la barrera de moco que protege las superficies orales. Esto explica la susceptibilidad incrementada de la mucosa bucal de los ancianos ante diferentes enfermedades.

6. HISTOGÉNESIS

Las glándulas salivales comienzan a formarse entre la sexta y la octava semanas del período embrionario (fig. 26). El proceso histogenético es común

a todas las glándulas salivales, si bien cada una de ellas se origina en un lugar específico de la mucosa que tapiza el estomodeo (cavidad bucal primitiva). En primer lugar, se produce un engrosamiento del epitelio del estomodeo, en el sitio del futuro ostium en el que la glándula verterá su secreción a la boca. Después el brote epitelial se elonga, originando un cordón celular macizo que se invagina en el ectomesénquima subyacente y más tarde se ramifica dicotómicamente a partir de su extremo distal romo. Cada una de las ramas hijas continúa creciendo y ramificándose repetidamente. Este proceso, denominado morfogénesis ramificante, conduce a la formación de una estructura arboriforme de cordones epiteliales sólidos, con extremos redondeados engrosados.

En una segunda fase, los cordones desarrollan una luz en su interior, transformándose en conductos, mientras que los extremos distales se diferencian en acinos o unidades secretorias. Progresivamente se producen las diferenciaciones citológicas a nivel de las diferentes porciones ductales y de las unidades secretoras terminales, originándose los distintos tipos celulares de acuerdo con las funciones que habrá de cumplir cada uno de ellos.

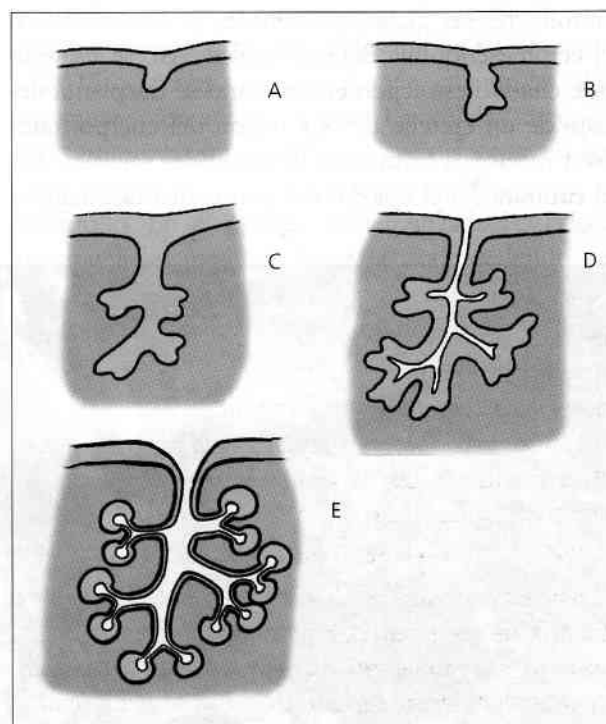


Figura 26. Histogénesis de las glándulas salivales. A: invaginación del brote epitelial; B, C: crecimiento y bifurcación terminal; D: formación de una luz central y E: diferenciación de conductos acinos.

Si bien clásicamente se ha aceptado que la canalización de los cordones epiteliales para formar los conductos se produciría por degeneración de las células centrales, no se ha demostrado todavía con claridad que la necrosis o la apoptosis tenga lugar en este sitio. Por ello, algunos investigadores han postulado otros mecanismos posibles: a) la apertura de la luz por la secreción liberada por las células ductales mediante la presión hidrostática y b) la apertura de la luz como consecuencia del diferente grado de proliferación de las células que forman los cordones.

Simultáneamente con la diferenciación morfológica del epitelio que va a constituir el parénquima glandular, el ectomesénquima que rodea al mismo da origen al tejido conectivo del estroma, que subdivide la glándula en lóbulos y lobulillos. Este hecho tiene una importancia fundamental, ya que se ha demostrado experimentalmente que, desde un primer momento, el desarrollo y la diferenciación fetal de las glándulas salivales está regulado por las interacciones epitelio-mesénquima, como ocurre también en muchos otros órganos del cuerpo humano. Sin embargo, no se han dilucidado aún los mecanismos moleculares responsables de estas interacciones inductivas. Los resultados de diferentes estudios indicarían que el potencial genético inductor del desarrollo de las glándulas salivales se encuentra en el ectomesénquima del estomodeo. Así, se ha visto que cuando ese tejido embrionario se trasplanta debajo de un epitelio de otra región del cuerpo, también induce la formación de glándulas salivales. Por el contrario, si el epitelio del estomodeo destinado a

formar glándulas salivales se asocia con mesénquima de otras regiones del organismo, las glándulas no se desarrollan.

Por otra parte, existen evidencias acerca de que la ramificación epitelial durante la histogénesis de las glándulas salivales dependería, tanto del mesénquima, como de la membrana basal (fig. 27). En estudios de glándulas salivales creciendo *in vitro* se observó que la ramificación de los cordones epiteliales va precedida de un incremento local del número de mitosis en dichos cordones y de un engrosamiento de la lámina basal. La lámina basal engrosada estaría implicada en la estabilización del epitelio y la iniciación y mantenimiento de la ramificación. Se ha comprobado que el tratamiento con hialuronidasa, que desorganiza los proteoglicanos de la membrana basal, interfiere con la ramificación de los extremos terminales de los cordones epiteliales.

La lámina basal puede regular los cambios morfogenéticos directamente, o por filtración o vehiculización selectiva de diferentes compuestos hacia las células. Por ejemplo, la alteración del flujo de Ca^{++} hacia las células epiteliales produciría una serie de modificaciones funcionales del citoesqueleto de las células epiteliales, que afectarían a la proliferación, la migración y la disposición celular. Al mismo tiempo, el desarrollo de nuevos brotes epiteliales probablemente involucra interacciones de integrinas (proteínas transmembranas de adhesión) con sus ligandos de la matriz extracelular del ectomesénquima (colágeno, fibronectina, y otros). En apariencia, una actividad collagenolítica selectiva en ciertos lu-

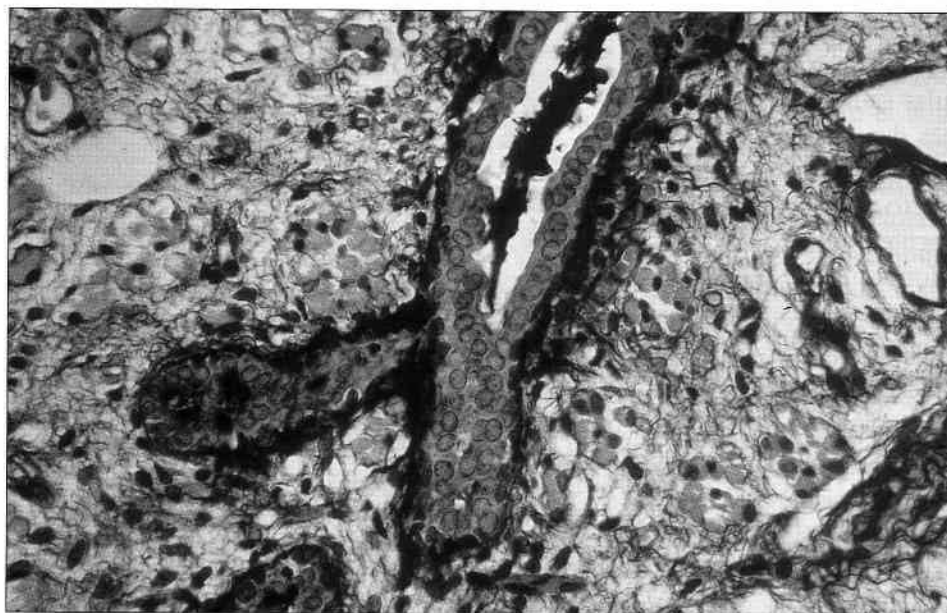

Figura 27. Histogénesis de una glándula labial. Se destaca la ramificación próxima al extremo distal. Método metenamina Ag, x 100. (Cortesía Dra. M. E. Samar.)

gares de la interfases epitelio-mesénquima sería importante para la morfogénesis.

De acuerdo con los resultados obtenidos en otros estudios, se acepta que los nervios que se van extendiendo por el estroma glandular en desarrollo también tendrían un papel importante en relación con la diferenciación funcional del parénquima salival. Al estudiar el mesénquima de las glándulas labiales en desarrollo, hemos corroborado con métodos histoquímicos y de impregnación argéntica la presencia de importantes haces nerviosos en la proximidad del primordio glandular. También se evidenció la discontinuidad de la lámina basal en el extremo distal de los cordones epiteliales en crecimiento y se identificó la presencia de gránulos PAS⁺ y metacromáticos en la matriz extracelular del mesénquima próximo al epitelio glandular en diferenciación.

La cascada de transformaciones que ocurre en el parénquima de las glándulas salivales en desarrollo está regulada por una variedad de factores de crecimiento liberados por el ectomesénquima, cuyos receptores se encuentran en la membrana plasmática de las células epiteliales. Puede suponerse que, al igual que ocurre en otros tejidos fetales, la recepción del factor de crecimiento epidérmico (EGF) sería crucial para el desarrollo y diferenciación de los órganos glandulares. En efecto, mediante estudios de inmunomarcación se ha confirmado la presencia del receptor de EGF en las células epiteliales de la glándula submaxilar en desarrollo. En las etapas más tempranas del desarrollo el receptor aparece abundantemente distribuido, pero cuando se completa la maduración de las células acinares y surgen los conductos estriados, la cantidad de receptor de EGF en las células acinares declina rápidamente. Este hecho sugiere que la señalización por medio de EGF sería importante en el establecimiento de los fenotipos celulares acinares, pero no participaría en el mantenimiento del programa de diferenciación de las células acinares, ni en la expansión de esa población celular.

Con respecto al origen embriológico del parénquima glandular, las glándulas salivales no presentan particularidades histológicas que permitan diferenciar las que poseen parénquima de origen ectodérmico de aquellas otras cuyas formaciones epiteliales son endodérmicas. Prácticamente todas las glándulas salivales menores, así como las parótidas, serían de origen ectodérmico. Esto no está muy claro en el caso de las glándulas de Von Ebner, que se de-

sarrollan en la región de la membrana bucofaríngea, aunque se acepta, en general, que las glándulas linguales posteriores, junto con las submaxilares y sublinguales que se forman en el piso de la boca, son de origen endodérmico.

El desarrollo de las glándulas parótidas se inicia entre la quinta y la sexta semanas, en forma de un brote epitelial que se invagina en la cara interna de cada mejilla y se ramifica cerca de la zona del oído.

La formación de las glándulas submaxilares, en cambio, comienza al finalizar la sexta semana. Los primordios epiteliales de cada glándula se originan en el surco perilingual (hendidura entre la mandíbula y la lengua).

Las glándulas sublinguales aparecen después de la séptima u octava semanas de desarrollo, iniciándose en forma de varios cordones epiteliales que se invaginan a partir de la cara anterior del surco perilingual.

Durante el desarrollo de los tres pares de glándulas salivales mayores, aproximadamente entre el tercer y cuarto meses tiene lugar la formación de la luz en los conductos y la diferenciación de los acinos.

Estudios inmunocitoquímicos llevados a cabo en glándula submaxilar humana han permitido determinar que las células mioepiteliales inician su desarrollo a las 15 o 16 semanas de gestación, cuando las células acinares son aún inmaduras. Las células mioepiteliales primitivas son poliédricas y se disponen en una capa compacta externamente a las células acinares en desarrollo. En el período fetal avanzado las células mioepiteliales maduran hacia las formas dendríticas típicas, si bien aún no se las encuentra alrededor de los conductos estriados y secretorios, a diferencia de lo que se observa en glándulas salivales adultas.

En general, los diferentes autores coinciden en que las glándulas salivales menores aparecen entre la octava y la 12ª semanas de vida intrauterina, en las diferentes localizaciones topográficas que más tarde ocupan en la cavidad bucal.

Nuestras investigaciones en la histogénesis de las glándulas salivales menores humanas confirman que dichas glándulas se originan alrededor de las ocho a diez semanas de vida intrauterina, a excepción de las glándulas palatinas que lo hacen después de las doce semanas.

En relación con las glándulas labiales, observamos que su desarrollo embriológico se inicia entre

las ocho y diez semanas de gestación (fig. 28). A las catorce semanas, los acinos que se encontraban en diferentes estadios de diferenciación, y los conductos excretores exhibían una luz evidente y contenían material secretorio apical PAS⁺, alcianófilo y metacromático. A las 24 semanas se identificaron citoquímicamente al MO y al MET adenómeros mucosos y seromucosos, con contenido en mucinas. El número de acinos y el contenido en mucinas aumentó en las glándulas de fetos de 32 semanas. Estos hallazgos permitieron concluir que las glándulas labiales están desde el punto de vista histofisiológico diferenciadas en una época más temprana (14 semanas) que las linguales (20 semanas).

El desarrollo de las glándulas palatinas, no se inicia hasta después de que se complete la fusión del paladar secundario. Es entre la 12^a y la 14^a semanas, cuando aparecen en la mucosa palatina cordones epiteliales sólidos, que crecen y se ramifican. Algunas de estas formaciones exhiben células con abundantes gránulos alcianófilos y PAS⁺ en sus extre-

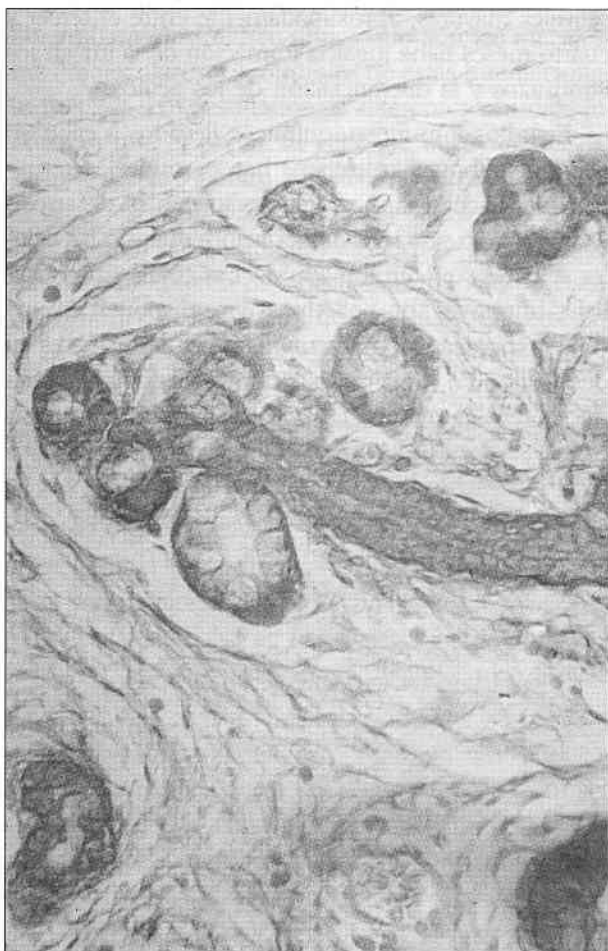

Figura 28. Histogénesis de glándulas labiales. Tricrómico de Mallory. 100 x.

mos distales. La membrana basal aparece engrosada en algunos puntos, y una luz central comienza a establecerse en forma progresiva en los conductos. En el mesénquima circundante se diferencian numerosos capilares y fibras nerviosas. A las 18 semanas se distinguen claramente acinos mucosos y metacromáticos con azul de toluidina, acompañados de escasa cantidad de acinos serosos ortocromáticos. En las semanas siguientes el sistema ductal de estas glándulas se diferencia notoriamente, distinguiéndose en la pared de los conductillos glandulares más pequeños, células metacromáticas entremezcladas con las células secretoras típicas. A partir de la 24 semana el parénquima glandular aparece estructuralmente bien diferenciado, con amplio predominio de acinos mucosos cuya secreción es fuertemente PAS⁺, alcianófila, periodatorreactiva y débilmente metacromática, lo que sugiere que dichos acinos producen un conjunto heterogéneo de mucosustancias, con predominio de sulfomucinas y glicoproteínas. En los fetos a término la histología de las glándulas palatinas es similar a la existente en el paladar adulto.

Por otra parte, en relación con las glándulas linguales, éstas inician su formación entre las ocho y las diez semanas del desarrollo. Desde la octava semana aparecen en el mesénquima de la punta de la lengua y en sus bordes lateroposteriores acúmulos celulares y túbulos con luces poco visibles. Entre las 16 y las 20 semanas se observan acinos y conductos en formación cuyas células presentan gránulos PAS positivos. A las 20 semanas se identifican acinos mucosos, seromucosos y mixtos en la región correspondiente a las glándulas de Bladin y Nuhn y acinos mucosos en la región de las glándulas de Weber. Estos resultados indican que las glándulas linguales inician su proceso de diferenciación morfológica y funcional definitiva a partir de las 20 semanas de desarrollo fetal.

En síntesis: nuestro estudio embriológico de las diferentes glándulas salivales menores indica que entre las semanas 14 y 20 de la vida fetal ya se distinguen componentes histofisiológicos típicos. La tinción citoquímica y ultracitoquímica del material secretorio confirma que existe producción de mucinas en esas edades tempranas del desarrollo, y, por lo tanto, que existe actividad funcional de las diferentes glándulas salivales accesorias en la etapa prenatal.

Otros autores también han destacado que antes del nacimiento ya se observa secreción de mucinas por parte de las glándulas salivales mayores y menores, mientras que el zimógeno comenzaría a liberarse

en la etapa postnatal. Se ha sugerido que las secreciones fetales de las glándulas salivales serían importantes, tanto por la producción de glicoconjugados de superficie, involucrados en los mecanismos de embriogénesis y citodiferenciación, como por el valioso efecto buffer de las secreciones salivales, a nivel local y en la cavidad amniótica, frente a diferentes sustancias producidas en la etapa fetal por los sistemas urinario y digestivo en desarrollo.

7. BIOPATOLOGÍA Y CONSIDERACIONES CLÍNICAS

Desde el punto de vista clínico, existen distintas patologías de las glándulas salivales, que obedecen a etiologías muy diversas y pueden presentarse en diversos momentos de la vida prenatal o postnatal. En muchos casos, para diagnosticar la afección resulta necesario complementar el examen clínico con un estudio histopatológico. La biopsia se encuentra contraindicada como método de diagnóstico en las glándulas mayores, debido a la posibilidad de lesionar estructuras nerviosas, producir fistulas o contribuir a la diseminación de células tumorales. Por ello se aconseja la citología por aspiración, o bien la biopsia de las glándulas salivales accesorias, particularmente las labiales o las palatinas, preferidas ambas por su accesibilidad.

A continuación se comentan sucesivamente las anomalías más significativas existentes en el desarrollo, así como el sustrato histológico en el que asienta la patología más frecuente de las glándulas salivales. Por otra parte consideraremos las alteraciones de la secreción salival en su conjunto, como expresión de la participación de las distintas glándulas en un determinado proceso patológico.

- Al igual que ocurre con otros órganos, las glándulas salivales humanas, tanto mayores como menores, pueden verse afectadas durante la histogénesis por diferentes anomalías del desarrollo. Por ejemplo, pueden formarse glándulas aberrantes, ectópicas, (ubicadas fuera del sitio habitual), en distintas regiones mandibulares o cervicales, o en particular en regiones de ganglios linfáticos. Por otra parte, puede existir agenesia glandular (ausencia de formación de la glándula) en forma uni o bilateral, afectando a uno o a varios tipos de glándulas salivales.

Otras alteraciones posibles son la formación de conductos excretores accesorios o supernumerarios y

el desarrollo de fistulas (sitios anormales de drenaje de la secreción salival) o quistes (cavidades llenas de líquido) originados por restos epiteliales embrionarios (ránula). Estos últimos deben diferenciarse del mucocele o quiste de retención el cual se presenta en la glándula labial y lingual de Blandin-Nuhn y está formado por una pared de tejido conectivo fibroso en cuyo seno existe un infiltrado de células leucocitarias.

- Las estructuras histológicas de las glándulas salivales constituyen el sustrato de una importante patología infecciosa, mecánica, tóxica, inmunitaria y tumoral. La relación de dicha patología con su sustrato histológico queda reflejada en el cuadro 5.
- En relación con la secreción salival conjunta podemos distinguir alteraciones cuantitativas y cualitativas.

Alteraciones cuantitativas:

a) **Hipersecreción o sialorrea:** es el aumento del volumen de la secreción salival. Las causas que la provocan comúnmente son de índole nerviosa (histerias, neuralgia del trigémino, etc.), digestivas (estomatitis, tumor de esófago, etc.), hormonales (embarazo) y medicamentosas (yodo y mercurio).

b) **Hiposecreción:** es la disminución de la producción de saliva y puede ser más o menos acentuada. Se denomina hiposialia a una secreción escasa de saliva; si ésta desaparece totalmente se denomina asialia. La disminución acentuada de la secreción salival conduce a la sequedad de la boca o **xerostomía**. La xerostomía tiene muchos efectos negativos: se produce una desagradable sensación de boca seca por disminución de la película salival; se entorpecen las funciones de masticación, deglución y fonación, las que se tornan incómodas y dolorosas, y aumenta la susceptibilidad a las lesiones de la mucosa bucal. La falta de barrido mecánico salival favorece la colonización bacteriana y la descomposición de los detritus alimenticios por acción de los microorganismos, provocando la halitosis (mal aliento) de origen bucal. Los diferentes productos derivados de la acción bacteriana no logran diluirse, y la capacidad buffer se pierde. La disminución del pH de la cavidad bucal sin amortiguación salival y el deterioro de la mucosa bucal, favorecen a las infecciones oportunistas como las candidiasis y la caries dental.

La hiposecreción puede ocurrir como consecuencia de la pérdida de glándulas salivales por razones quirúrgicas, pero también tiene lugar por la pérdida

Cuadro 5. Sustrato tisular en las glándulas salivales de patología infecciosa, mecánica, tóxica, inmunitaria y neoplásica.

Denominación	Etiopatogenia	Clínica	Tejido	Patología
Sialoadenitis (paperas)	Virus	Tumefacción dolorosa (parótida)	Epitelio glandular: células acinosas y ductales. Conectivo: linfocitos, monocitos, plasmocitos.	Atrofia. Infiltrado en estroma.
Sialolitiasis	Mecánica (cálculo intraductal)	Tumefacción dolorosa (submaxilar)	Epitelio glandular: células acinosas y ductales. Conectivo: polimorfonucleares y linfocitos.	Necrosis. Dilatación ductal prelitiasica. Infiltrado periductal y periacinar.
Sialoadenosis alcohólica	Tóxica	Tumefacción indolora (Gl. mayores y menores)	Epitelio glandular: células acinosas y ductales. Conectivo: fibroblastos, colágeno.	Dilatación e hiperplasia ductal. Acumulación atípica de gránulos secretorios. Fibrosis.
Síndrome de Sjögren	Inmunitaria	Tumefacción Xerostomía (parótida y labial)	Epitelio glandular: células acinosas y ductales. Conectivo: linfocitos, plasmocitos.	Atrofia. Infiltrado periductal.
Adenoma pleomorfo (tumor mixto)	Neoplásica	Tumoración	Epitelio glandular: células acinosas, ductales y mioepiteliales. Conectivo: células mesenquimatosas y matriz extracelular.	Proliferación. Síntesis aumentada de matriz extracelular con cambios mucoides, condroides, etc.
Cistoadenoma papilar linfomatoso (tumor de Warthin) (adenolinfoma)	Neoplásica	Tumoración (parótida)	Epitelio glandular: células acinosas y ductales oncocitos. Conectivo: linfocitos.	Proliferación (papilas y quistes). Infiltrado intrapapilar.

total o parcial, reversible o irreversible, de la funcionalidad de una o varias glándulas salivales. Este hecho puede deberse a distintas causas como: 1) tratamientos médicos (por ejemplo, con neurodepresores o anticonvulsivos); 2) traumatismos locales (frecuentes en el caso de los labios, especialmente el inferior, o bien a causa del uso de prótesis que presionan la bóveda palatina); 3) efectos de envejecimiento; 4) patología autoinmune (síndrome de Sjögren); 5) tratamiento por radiación en tumores de cabeza y cuello; 6) estenosis u obstrucción de los conductos excretores por cálculos (sialolitiasis) que pueden conducir a **sialoadenitis** (inflamación glandular).

La disminución de estímulos aferentes desde el SNC y del SNA produciría una alteración en la secreción salival, como se ha descrito en las **Sialoadenosis o Sialosis** (enfermedad glandular de naturaleza no inflamatoria, ni tumoral) de distinta etiología. El alcoholismo crónico es uno de los agentes que conducen a la Sialosis, la cual además de xerostomía produce, como han demostrado nuestros estudios, alteraciones estructurales, citoquímicas y ultraestructurales tanto en las glándulas mayores como

en las menores, aunque fundamentalmente en las primeras (fig 29 A y B).

Con respecto a la xerostomía en general, aún no se ha encontrado un tratamiento adecuado para sustituir el déficit de las secreciones salivales. El uso de **salivas artificiales** proporciona un alivio temporario; las gelatinas de fluoruros también son utilizadas para restaurar el balance químico de la boca, previniendo las enfermedades y manteniendo la salud bucal.

Alteraciones cualitativas:

a) Cambios en el pH salival: la saliva normalmente es ligeramente alcalina o neutra, pero a causa de enfermedades del aparato digestivo (dispepsias, carcinoma de estómago, etc.) puede cambiar su pH, volviéndose ácido, lo que facilita la intalación de estomatitis.

b) Presencia de elementos anormales: en la saliva de personas diabéticas hay glucosa, pigmentos biliares o sustancias medicamentosas (mercurio, iodo) que se eliminan por la vía de la secreción salival.

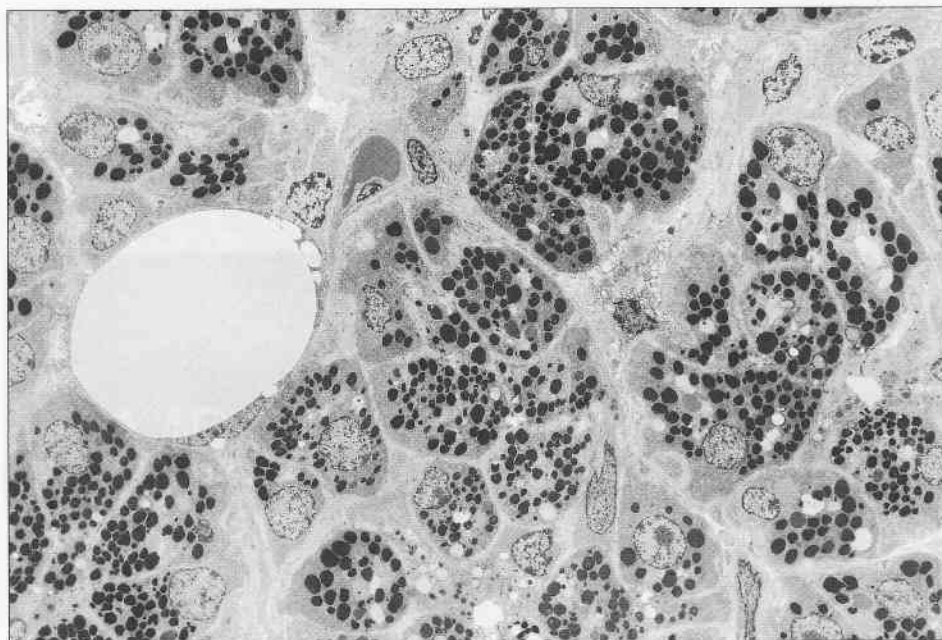


Figura 29. Sialosis alcohólica glándula parótida. Se identifican los gránulos e inclusiones lipídicas citoplasmáticas. Adipocito en el estroma. MET, x 800.

c) Desequilibrio ecológico: se ha comprobado que una cantidad mayor a 100.000 lactobacilos por ml de saliva, implica un elevado riesgo de caries. La caries, como la enfermedad periodontal, es un proceso infeccioso en el que están comprometidos distintos microorganismos; ambas afecciones

determinan cambios en la cantidad y tipos de IgAs antimicrobianas de la saliva. En pacientes con caries activas se detecta un aumento en la cantidad de IgAs anti-*Streptococcus mutans*, que es la bacteria a la que se le atribuye mayor potencial cariogénico.

SITUACIONES PROBLEMÁTICAS DE ORIENTACIÓN CLÍNICA

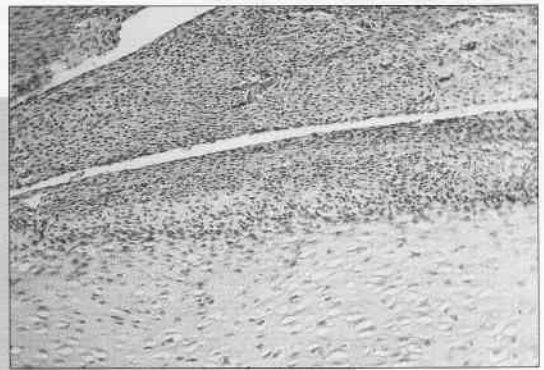Entre las funciones de la saliva, destaca la de proteger a los dientes del ataque de los microorganismos. Teniendo en cuenta que la secreción salival varía según las horas del día (ritmo circadiano) y que hay un período del

día en que se produce una notable disminución del flujo salival, explique qué importancia clínica reviste esta disminución y qué acciones preventivas debería recomendar el Odontólogo en relación a esta situación.

CAPÍTULO 7

COMPLEJO ARTICULAR TEMPOROMANDIBULAR (CATM)

1. GENERALIDADES
2. ESTRUCTURA HISTOLÓGICA DEL CATM ADULTO
 - 2.1. Superficies articulares
 - 2.2. Disco articular
 - 2.3. Ligamentos y cápsula
 - 2.4. Membranas sinoviales
 - 2.5. Líquido sinovial
3. VASCULARIZACIÓN E INERVACIÓN
4. DESARROLLO DEL CATM
 - 4.1. Desarrollo prenatal
 - 4.1.1. Etapa inicial
 - Desarrollo del cartílago condilar
 - Desarrollo del disco articular
 - 4.1.2. Etapa avanzada
 - 4.2. Desarrollo y crecimiento postnatal
5. HISTOFISIOLOGÍA
6. BIOPATOLOGÍA Y CONSIDERACIONES CLÍNICAS
 - 6.1. Alteraciones en el desarrollo
 - 6.2. Disfunciones articulares
 - 6.3. Trastornos en la dinámica articular



COMPLEJO ARTICULAR TEMPOROMANDIBULAR (CATM)

1. GENERALIDADES

El complejo articular temporomandibular (CATM) forma parte del Sistema Masticatorio, que es la unidad estructural y funcional que se encarga principalmente de la masticación, el habla y la deglución, aunque también desempeña un papel significativo en la respiración y en la percepción gustativa. Este sistema está constituido además por la articulación alveolodentaria, los ligamentos, los músculos masticadores y un importante mecanismo de control neurológico. Ambas articulaciones sinovial y dentaria, deben trabajar con precisión y en armonía, la primera tiene como principal función guiar los movimientos mandibulares y la segunda, al poseer propioceptores (a nivel periodontal), protege todo el sistema de posibles traumas de oclusión.

El área del cóndilo mandibular que se relaciona con el cráneo, se conoce con el nombre de articulación temporomandibular (ATM), pero esta denominación no hace referencia al concepto de Unidad Integrada del Sistema Masticatorio, sino por el contrario, dicha terminología sólo alude a los dos huesos que constituyen la articulación, el cóndilo mandibular y la porción articular del temporal.

El hueso temporal se relaciona con los huesos del cráneo (mediante sinartrosis) por un lado y con el cóndilo de la mandíbula por el otro, conformando con este último una articulación del tipo de las diartrosis. Por ello, se considera más apropiado denominar esta conexión del cráneo y mandíbula, como «Complejo Articular Temporomandibular (CATM)». Bermejo Fenoll describe que la mandíbula se pone en contacto con el cráneo por medio de la cadena cinemática craneomandibular (CCC), pues señala que cada CATM, está formado, a su vez, por dos articulaciones: una temporodiscal y otra condílea o

discocondilar. Es decir, que la mandíbula se vincula con el cráneo a través de cuatro articulaciones sinoviales (derecha e izquierda), que actúan conjuntamente formando la CCC. Este nuevo concepto de CATM se sustenta en la anatomía funcional (biomecánica) y en el doble desarrollo embriológico de la articulación, como se describirá más adelante.

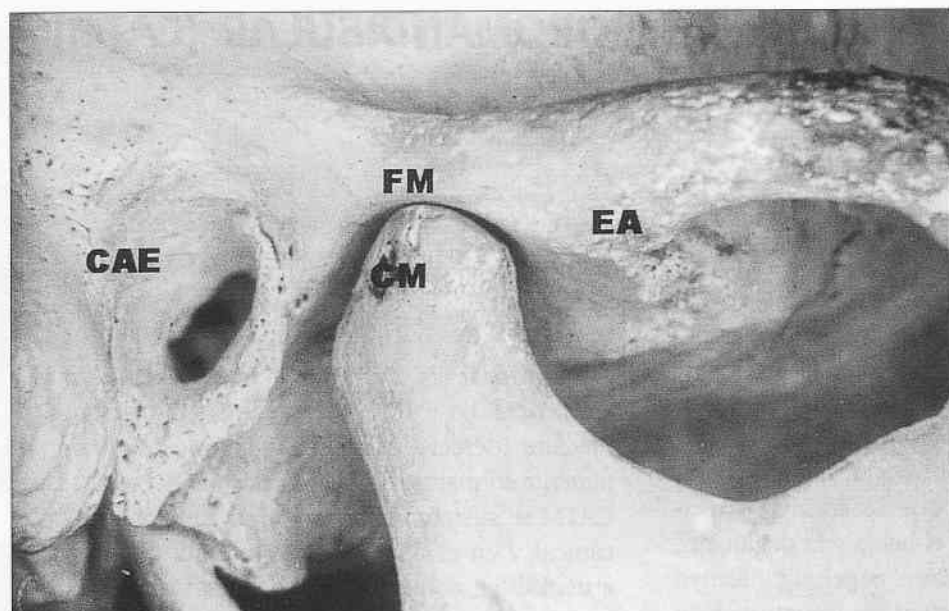
El complejo articular temporomandibular (CATM) comprende un conjunto de estructuras anatómicas que, asociadas a grupos musculares, permiten la realización de los movimientos mandibulares. Desde el punto de vista funcional, el CATM se clasifica como una diartrosis bicondílea, ya que articula dos huesos cuyas superficies convexas se encuentran limitando una cavidad, que contiene un disco articular (como medio de adaptación) y que está lubricada por el fluido sinovial. Los componentes óseos que participan en su constitución son el cóndilo de la mandíbula y la eminencia articular del temporal con su fosa mandibular (anteriormente denominada porción anterior de la cavidad glenoidea), rodeados por una cápsula que protege la articulación, la cual está reforzada por ligamentos principales y accesorios (fig. 1 A, B y 2).

El CATM es una de las articulaciones más importantes del organismo, siendo la única articulación del cuerpo humano que se caracteriza por trabajar sinérgicamente con la del lado opuesto de forma sincrónica, pudiendo hacerlo de modo independiente si es necesario. Estas características reflejan la complejidad de sus movimientos o cinemática mandibular.

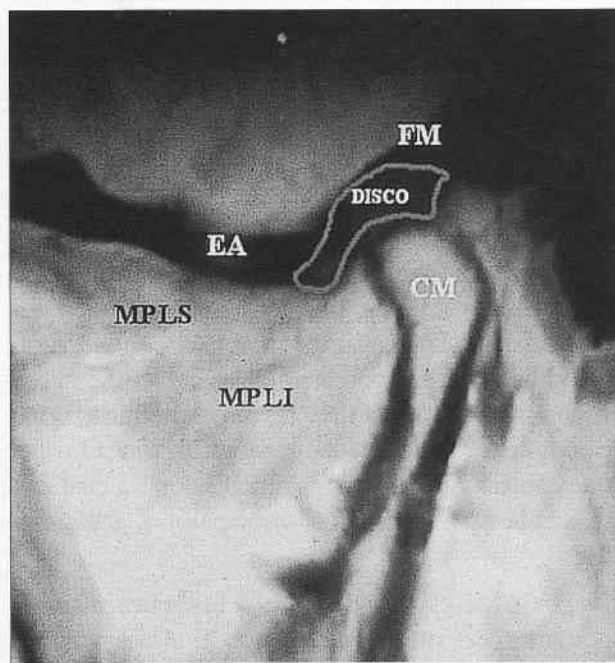
El CATM se encuentra íntimamente relacionado con la oclusión dentaria y el sistema neuromuscular. Por su compleja dinámica articular, cualquier trastorno funcional o patológico que asiente en alguno de sus componentes, afectará el normal funcionamiento de todo el sistema.

Para comprender esta compleja unidad articular y la patología que asienta en ella, hay que tener só-

En la elaboración de este capítulo ha colaborado la Profesora Dra. Miriam Carranza, Universidad Nacional de Córdoba (Argentina).



A



B

Figura 1. A. Macrofotografía del sector lateral de la ATM adulta. B. Resonancia Magnética de la ATM en rojo se marca el disco (cortesía Dr. Giambartolomei).

lidos conocimientos sobre la organización estructural (macro y microscópica), la fisiología y la biomecánica articular, aspectos que proporcionan las bases biológicas para el logro de un buen diagnóstico, una adecuada terapéutica y una acertada prevención de las disfunciones articulares. Por ello, los conceptos incorporados en este capítulo se enfocan con una visión integrada de la histofisiología y la anatomía funcional de los componentes articulares, con el propósito de facilitar la comprensión clínica de las disfunciones temporomandibulares.

Desde el punto de vista evolutivo, sólo los mamíferos poseen una articulación craneomandibular

(ACM), ya que se trata de una estructura que apareció tardíamente entre los vertebrados. La ATM o complejo articular temporomandibular (CATM) reemplazó a la articulación primitiva de los animales inferiores la cual quedó incorporada formando parte del oído medio.

El CATM desde el punto de vista funcional, permite la realización de los siguientes movimientos mandibulares en condiciones de normalidad:

1. Ascenso y descenso mandibular (apertura y cierre. Apertura bucal máxima: 45-50 mm, mínima: 40 mm).

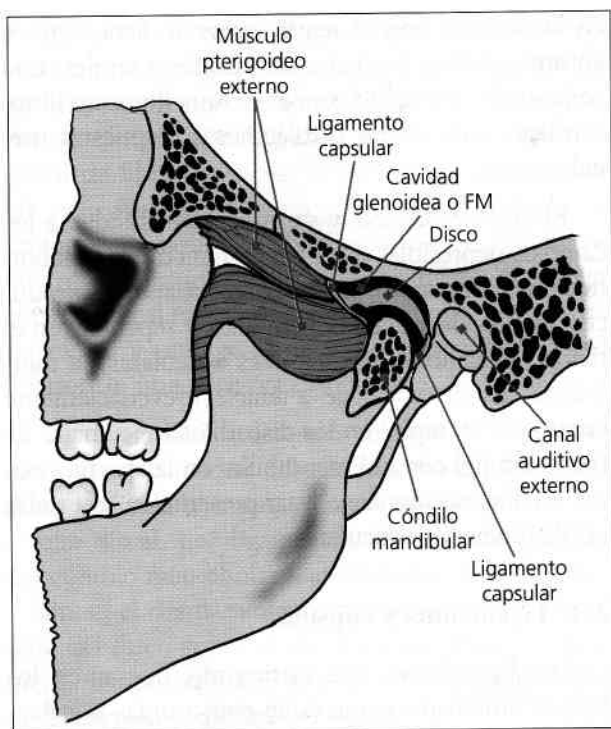


Figura 2. Corte parasagital a nivel de la ATM humana adulta (vista interna).

2. Propulsión y protrusión (desplazamiento hacia delante hasta 1,5 cm).
3. Retropulsión y retrusión (desplazamiento hacia atrás de los cóndilos que se posicionan en la parte más posterior de la porción articular de la cavidad glenoidea o fosa mandibular).
4. Lateralidad centrífuga y centrípeta (diducción, movimiento lateral combinado característico de los animales herbívoros).

La dinámica de la ATM, es una de las más complejas del ser humano, ya que permite el movimiento de rotación o bisagra del cóndilo en el plano sagital, por lo que se la considera una articulación gínglimoide. Al mismo tiempo, al realizar movimientos de traslación o de deslizamiento, pertenece a una articulación de tipo artrodial, por lo que funcionalmente, es una articulación gínglimoartrodial.

2. ESTRUCTURA HISTOLÓGICA DEL CATM ADULTO

A continuación se describen detalladamente las características estructurales de los distintos componentes que integran el CATM humano adulto: superficies articulares, disco articular, cápsula y ligamentos, membranas sinoviales y líquido sinovial.

2.1. Superficies articulares

Están constituidas por una superficie inferior, el cóndilo mandibular, y otra superior, el cóndilo del temporal (o raíz transversa del cigoma) y la cavidad glenoidea, pertenecientes ambas al hueso temporal. La cavidad glenoidea está dividida en dos partes por la cisura de Glaser, y sólo la región anterior es la articular, actualmente denominada fosa mandibular (FM).

Las áreas o superficies articulares destinadas a soportar o resistir las fuerzas mecánicas que se originan durante los movimientos mandibulares, se denominan funcionales. Estas superficies funcionales están recubiertas por un tejido conectivo fibroso de mayor espesor, localizado por un lado en la vertiente posterior del cóndilo temporal, donde alcanza un grosor de 0,50 mm y a nivel de la carilla articular del cóndilo mandibular donde presenta un espesor de 2 mm. Su función consiste en amortiguar las presiones y distribuirlas sobre las superficies óseas articulares. Las fibras de colágeno (tipo I) superficiales se distribuyen de forma paralela a las superficies libres, mientras que las fibras profundas lo hacen en sentido perpendicular. Desde el punto de vista anatómico, el cóndilo mandibular es una eminencia elipsoidea, cuyo eje mayor está orientado en sentido oblicuo hacia atrás y adentro. Está unido a la rama mandibular por un segmento estrecho, el cuello del cóndilo, que es más fino en su parte anterointerna donde se inserta el músculo pterigoideo externo o lateral. Los cóndilos de una misma mandíbula, generalmente no son iguales en forma ni en tamaño.

Desde el punto de vista histológico las superficies articulares están revestidas, como se ha indicado antes, por una zona de tejido conectivo fibroso, por debajo del cual existe una zona proliferativa muy delgada. Esta capa en el CATM adulto es la que suministra los fibroblastos para renovar el tejido fibroso articular. Subyacente a esta zona proliferativa se observan sucesivamente una zona de fibrocartílago y otra zona muy delgada de cartílago calcificado, tras la cual se encuentra el tejido óseo subarticular, tanto a nivel mandibular, como temporal. Durante el desarrollo pre y postnatal, el área proliferativa de células indiferenciadas da también origen a los condrocitos subyacentes, como se describe más adelante.

2.2. Disco articular

Representa el medio de adaptación que tiene por función establecer la armonía entre las dos superfi-

cies articulares convexas. Morfológicamente el disco presenta dos caras, dos bordes y dos extremidades. La cara anterosuperior es cóncava por delante (enfrentada a la eminencia temporal) y su parte posterior es convexa (enfrentada a la fosa mandibular). La cara posteroinferior es cóncava y cubre al cóndilo mandibular por completo. El borde anterior se continúa con el músculo pterigoideo externo y recibe fibras de la cápsula articular. El borde posterior y la extremidad externa son más gruesos. El disco se divide a este nivel en dos láminas proyectando algunas fibras hacia la zona posterior y dirigiendo otras hacia el cuello del cóndilo, donde se unen al periostio. Como consecuencia de esta disposición el disco acompaña al cóndilo en todos los movimientos.

En la periferia, el disco se conecta con el tejido que forma la cápsula articular y divide a la articulación en dos cavidades sinoviales, supra e infradiscal, ambas con una cinemática diferente.

El disco es delgado en el tercio anterior (1,5 a 2 mm de espesor) y engrosado en los bordes periféricos (2,5 a 3 mm de grosor). La región más delgada del disco es la zona central (1 mm), que está compuesta por una densa trama de fibras colágenas, que se ordenan en forma paralela a la superficie articular, junto a la cual existen escasos fibroblastos y ocasionales fibras elásticas. A este nivel no se observan vasos sanguíneos ni nervios. Los componentes de la matriz amorfa son los que le confieren al disco la capacidad de soportar las fuerzas compresivas, por las propiedades hidrofílicas de los proteoglicanos del tipo del condroitín sulfato y dermatán sulfato. Las fuerzas de tracción, en cambio, son soportadas por las fibras colágenas tipo I que constituyen el 80% del total de las fibras del disco. En la región posterior el disco, como indicamos anteriormente, se hace bilaminar y está compuesto por dos fascículos. El fascículo posterosuperior más desarrollado contiene fibras colágenas, elásticas y algunas fibras reticulares. Por el contrario la lámina posteroinferior del disco, que se une al cóndilo es, en cambio, inelástica y avascular. Entre ambos fascículos queda una zona de tejido conectivo laxo, con abundantes vasos sanguíneos y nervios.

El disco y el cóndilo forman una especie de unidad estructural y funcional, íntimamente relacionada con la superficie temporal mediante los ligamentos y músculos asociados (fig. 1 B). El borde anterior del disco se halla unido a la fascia y al tendón del músculo pterigoideo lateral. El disco se continúa

en la periferia con el tejido capsular. Para algunos autores, el disco (en personas adultas o seniles) está constituido por tejido conectivo muy fibroso o fibrocartilago, con células cartilaginosas dispuestas irregularmente.

El disco es flexible y de gran adaptabilidad a los cambios depresibles que experimenta durante el normal funcionamiento. Sin embargo, cuando se producen fuerzas destructoras pequeñas y repetidas en el tiempo o cambios estructurales articulares, la morfología del disco puede alterarse irreversiblemente como, por ejemplo, en los disturbios funcionales de traslación del cóndilo mandibular en la apertura bucal. Esta alteración suele estar presente en casi todas las disfunciones articulares.

2.3. Ligamentos y cápsula

Los ligamentos, son estructuras que unen los huesos articulares y que están constituidas por densos haces de fibras colágenas que se disponen direccionadas en paralelo para soportar mejor las cargas. El CATM tiene ligamentos principales o directos, que intervienen en la función de la misma articulación y ligamentos de acción indirecta o accesorios, que por sus inserciones restringen en parte la proyección anterior de la mandíbula, limitando los movimientos condilares.

Los ligamentos principales son: 1) ligamento capsular, 2) ligamentos colaterales, 3) ligamento temporomandibular y 4) ligamento temporodiscal. Entre los accesorios hay que mencionar: 1) el ligamento pterigomandibular, 2) el ligamento esfenomandibular y 3) el ligamento estilomandibular.

El ligamento capsular o cápsula, se une por arriba al hueso temporal y por debajo al cóndilo, protegiendo de esta manera la articulación. Entre sus funciones, además de envolver la articulación, retiene el líquido sinovial, y opone resistencia a cualquier fuerza medial, lateral o vertical inferior, que tienda a separar o luxar las superficies articulares.

Desde el punto de vista histológico, la cápsula posee dos capas, una externa fibrosa y una interna muy delgada o membrana sinovial. La cápsula tiene por función evitar los movimientos exagerados del cóndilo y, permitir el desplazamiento del mismo. Hacia fuera, la cápsula se engrosa para formar el ligamento temporomandibular, el cual limita los movimientos mandibulares y se opone a la luxación durante su actividad funcional.

El ligamento temporomandibular es el más importante de los ligamentos del CATM y, consiste en un engrosamiento de la cara lateral de la cápsula. Por su estructura colágena y por la presencia ocasional de fibras elásticas, el ligamento es inextensible pero flexible. Refuerza al ligamento capsular, y protege la almohadilla retrodiscal de los traumatismos que produce el desplazamiento del complejo cóndilo discal hacia atrás. También limita la apertura rotacional y protege al músculo pterigoideo lateral inferior de una excesiva distensión.

Los ligamentos colaterales: fijan el disco a la región lateral y medial del cóndilo mandibular y así el disco divide la articulación en las cavidades supra e infra discal. Los ligamentos permiten la rotación del cóndilo mandibular bajo el disco, pero impiden o limitan el desplazamiento transversal, medial o lateral del disco sobre el cóndilo mandibular. El ligamento temporodiscal es uno de los responsables del desplazamiento medial del disco.

El normal funcionamiento del CATM permite que los movimientos articulares se realicen en las tres dimensiones del espacio, de manera silenciosa, sin interferencias y sin sensación de molestia (ver cuadro 5).

2.4. Membranas sinoviales

La superficie interna de la cápsula está tapizada por la membrana sinovial, la cual produce el líquido sinovial que se almacena en los fondos de saco de las cavidades supra e infradiscal. Las membranas sinoviales representan los medios de deslizamiento de la articulación y están formadas por dos capas: la sinovial íntima, que limita con los espacios de la articulación, y la subsinovial unida al tejido conectivo fibroso de la cápsula.

Estas membranas revisten por completo la cápsula articular del CATM adulto, tanto la cavidad superior, como inferior, pero están ausentes en el tercio medio del disco en la articulación adulta.

La membrana sinovial contiene una población heterogénea de células, entre ellas se destacan células con actividad fagocítica y células con capacidad de secreción del ácido hialurónico. Las células sinoviales aparecen dispuestas en una capa continua, aunque a menudo se hallan entremezcladas con fibras del conectivo capsular y con células adiposas. Dado que las células sinoviales no limitan con una lámina basal, se considera que no constituyen una

verdadera membrana. En ocasiones, forman vellosidades que se pueden proyectar hacia las cavidades de la articulación. Algunas vellosidades son avasculares y otras contienen tejido conectivo y células adiposas. En general, las vellosidades son escasas y aumentan en número en las patologías articulares.

Con microscopia electrónica de transmisión se han identificado dos tipos de células sinoviales, tipo A y tipo B. Las células tipo A poseen un complejo de Golgi muy desarrollado y numerosas vesículas lisosomales, característica de las células con actividad fagocítica. Las tipo B poseen un complejo de Golgi más pequeño, RER muy desarrollado y abundantes gránulos, producen una secreción rica en glicoproteínas y glicosaminoglicanos, entre los que se destacan el ácido hialurónico y la lubricina. Existen controversias sobre el origen y la función específica de las células A y B de la sinovial. Las células tipo A, menos abundantes (20%), se originarían de los monocitos derivados de la médula ósea, en tanto que las células B (70%) se diferenciarían de las células mesenquimáticas de los blastemas articulares (fig. 3). Recientemente se ha identificado la presencia de células dentríticas en el corion subsinovial, de función similar a las células de Merkel receptoras de sensaciones mecánicas (mecanorreceptores).

La matriz extracelular (MEC) de la membrana sinovial contiene fibrillas de colágeno inmersas en un material amorfo electrodensito. Las células sinoviales están ausentes en las zonas articulares funcionales.

En la subsinovial (subíntima) se pueden encontrar diversas variedades de tejido conectivo; de acuerdo a ello dicha capa se clasifica en: tipo areolar o laxa, tipo fibrosa y tipo adiposa (variedad ausente en condiciones normales). La presencia de un tipo u otro, depende de las demandas a las resistencias mecánicas de la región, de la edad o de la patología.

La subíntima de la membrana sinovial está irrigada por una red de capilares que pueden ser de tres tipos, continuos, fenestrados y discontinuos. También se han observado vasos linfáticos que se originan en fondo de saco a corta distancia de la superficie sinovial.

2.5. Líquido sinovial

En las cavidades articulares existe el líquido sinovial que tiene la función de lubricar y nutrir

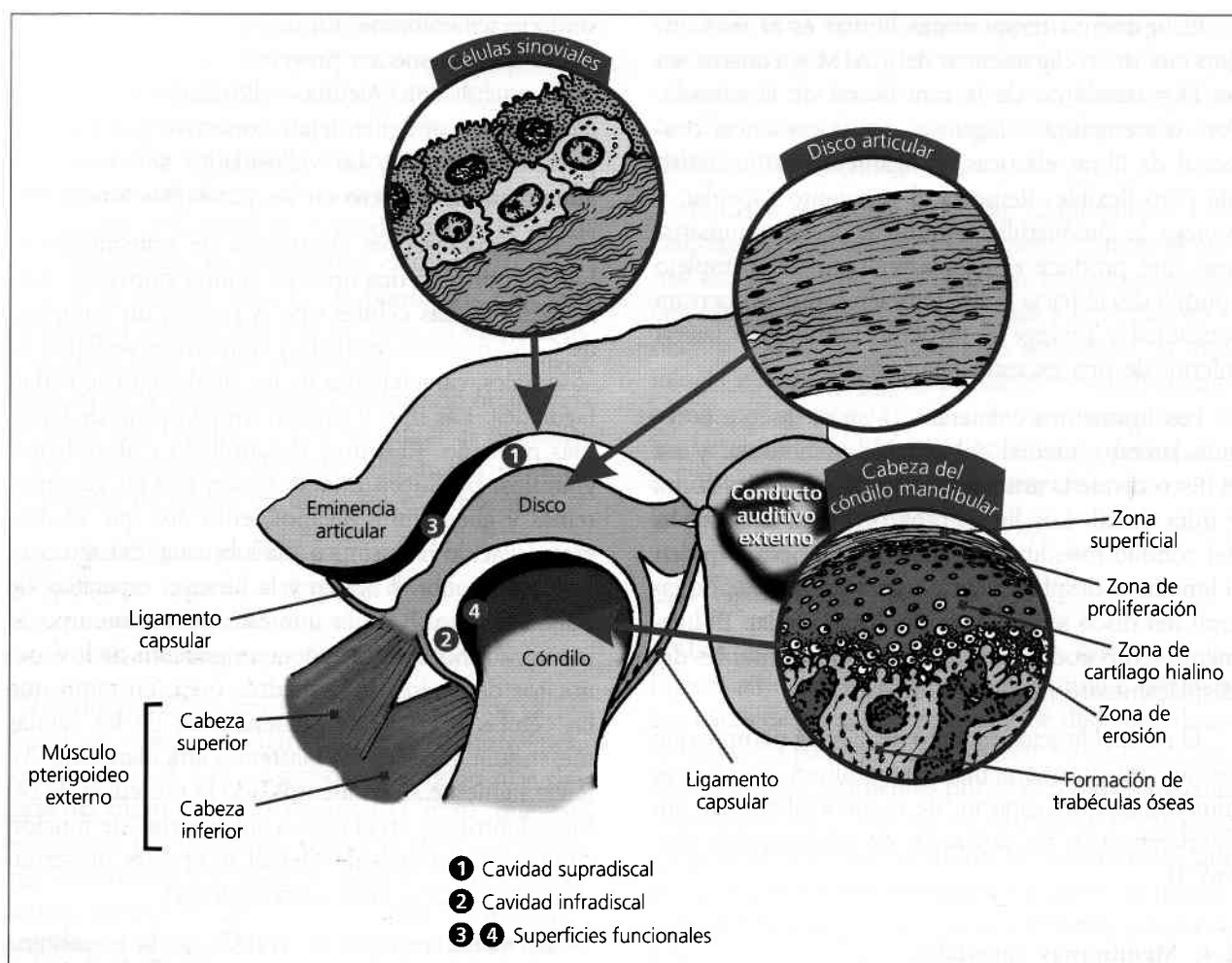


Figura 3. Diagrama de la ATM, con detalles de la estructura histológica de sus principales componentes y sus relaciones anatómicas.

la articulación. El líquido sinovial es producido como un ultrafiltrado del plasma sanguíneo a partir de la rica red vascular de la membrana sinovial. Posee una coloración amarillenta clara y contiene abundante ácido hialurónico y mucinas, que le otorgan la viscosidad característica. También, presenta células libres descamadas y macrófagos.

Normalmente, se deposita en los bordes y en el fondo de saco de la región posterior. Durante los movimientos articulares, sin embargo, el líquido se desplaza de un sitio a otro (mecanismo conocido como «lubricación límite»). En reposo los sinoviocitos «B» elaboran pequeñas gotitas de líquido sinovial para favorecer aún más la lubricación articular (mecanismo llamado «de lágrima»). Desde el punto de vista funcional, el líquido sinovial tiene por finalidad, además de lubricar las distintas regiones articulares, nutrir los condrocitos y por la ca-

pacidad fagocítica de los sinoviocitos A, degradar y eliminar las sustancias de desecho.

3. VASCULARIZACIÓN E INERVACIÓN

El CATM está bien vascularizado, pues posee un rico plexo vascular procedente de las arterias temporal superficial, timpánica anterior y faríngea ascendente (ramas terminales de la carótida externa), que llegan hasta la cápsula articular (fig. 4). Estas arterias se distribuyen en la periferia del disco, siendo la zona central avascular. Pequeños capilares se han encontrado en las vellosidades sinoviales subyacentes a la membrana sinovial. Dicha localización tiene importancia para la producción del líquido sinovial.

El CATM está inervado por ramificaciones de los nervios auriculotemporal, masetero y temporal profundo, ramas del nervio trigémino, que pueden

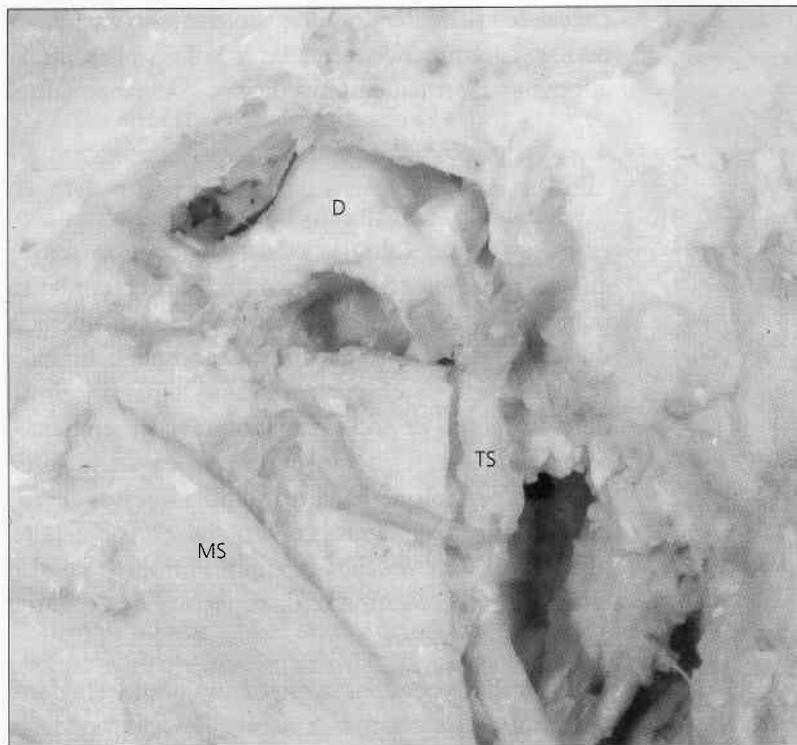

Figura 4. Disección anatómica de la región articular temporomandibular. Se visualiza la vascularización arterial. D (disco articular), TS (arteria temporal superficial) y MS (músculo masetero). (Cortesía Dr. J.R. Mérida).

penetrar en la cápsula, disco y vellosidades sinoviales. En la cápsula, las terminaciones nerviosas pueden ser del tipo de fibras nerviosas, terminaciones nerviosas libres y encapsuladas (corpúsculos de Ruffini, Pacini y Meissner). En el disco se observan sólo terminaciones nerviosas libres (nociceptores) en la región periférica, mientras que la zona central carece de fibras y por lo tanto de sensibilidad dolorosa.

En las vellosidades se han encontrado, también, terminaciones nerviosas de aspecto corpuscular (mecanoreceptores). En el cuadro 1 se esquematizan las distintas estructuras que intervienen en el CATM adulta.

4. DESARROLLO DEL CATM

4.1. Desarrollo prenatal

4.1.1. Etapa inicial

En el desarrollo ontogénico del ser humano el maxilar inferior y el hueso temporal del cráneo que van a contribuir a formar el CATM, se encuentran estrechamente asociados.

La cronología de los principales acontecimientos del desarrollo pre y postnatal de la articulación temporomandibular humana y de sus estructuras asociadas, deberían analizarse en forma integrada desde el punto de vista topográfico, anatómico y embrio-

Cuadro 1. Estructuras típicas. ATM funcional.

Superficies articulares óseas	{ Eminencia del temporal y fosa mandibular (FM) Cóndilo mandibular	
Superficies articulares funcionales (superficies convexas)	{ Tejido conectivo fibroso	{ Eminencia (0,5 mm) Cóndilo (2 mm)
Disco articular (bicóncavo)	{ Fibras colágenas entrecruzadas y proteoglicanos Fibrocartilago en el adulto	{ Medio de Adaptación funcional
Sinoviales	{ Conectivovascular Tapiza el tercio anterior y posterior del disco en el adulto	{ Nutrición y lubricación
Sistema ligamentoso y cápsula	Conectivo y fibras nerviosas (mecanoreceptores)	Protección y estabilidad

lógico, conjuntamente con el desarrollo del oído medio.

A la octava semana de gestación, se identifican los blastemas condilar y glenoideo en el interior de una banda de ectomesénquima condensado, que se desarrolla adyacente al cartílago de Meckel y a la mandíbula en formación (fig. 5). Estos blastemas crecen a un ritmo diferente y se desplazan uno hacia el otro hasta enfrentarse a las doce semanas. El blastema condilar da lugar a la formación del cartílago condilar, porción inferior del disco y cápsula articular. A partir del blastema glenoideo se forman la eminencia articular, región posterosuperior del disco y porción superior de la cápsula. Del tejido ectomesenquimático situado entre ambos blastemas se originan las cavidades supra e infradiscal, la membrana sinovial y los ligamentos intraarticulares. El cartílago primario de Meckel actuaría como un componente organizador de la actividad de ambos blastemas.

Existen evidencias de que los huesecillos del oído medio, martillo y yunque, formados a partir del extremo posterior del cartílago de Meckel, funcionarían en el ser humano como una articulación móvil hasta que se desarrolla el cóndilo mandibular en relación con la fosa mandibular del hueso temporal. Entre la octava y la decimosexta semana aproximadamente, esta articulación primaria sería funcional. Más tarde los cartílagos que forman el martillo y el yunque, se osifican y quedan incorporados al oído medio. Los movimientos efectuados por esta articulación primitiva y la contracción muscular serían

necesarios para asegurar una adecuada cavitación articular. La eminencia articular y la fosa mandibular adoptan su forma definitiva después del nacimiento.

• DESARROLLO DEL CARTÍLAGO CONDILAR

El cóndilo, constituido por cartílago secundario, es la estructura sobre la cual se ha puesto mayor énfasis por su participación en el crecimiento mandibular. Durante largo tiempo, fue considerado un «centro de crecimiento» atribuyéndosele la función primordial de determinar la forma, tamaño y ritmo de crecimiento de toda la mandíbula. Sin embargo, actualmente se ha demostrado que es un «sitio de crecimiento», porque es la mandíbula a través de los factores de crecimiento contenidos en los tejidos blandos que la rodean, la que controla y guía la forma del crecimiento condilar. (Teoría de la matriz funcional de Moss).

El cartílago condilar se encuentra unido a la parte posterior de la rama ascendente del cuerpo de la mandíbula. Está formado por cartílago hialino cubierto por una delgada capa de tejido mesenquimático fibroso.

Desde el punto de vista histológico, en el cóndilo de fetos humanos de dieciséis semanas hemos observado diversas zonas con distinto grado de organización y maduración de los componentes tisulares.

Desde la superficie articular y en dirección a la región del cuello del cóndilo, se identifican las cua-

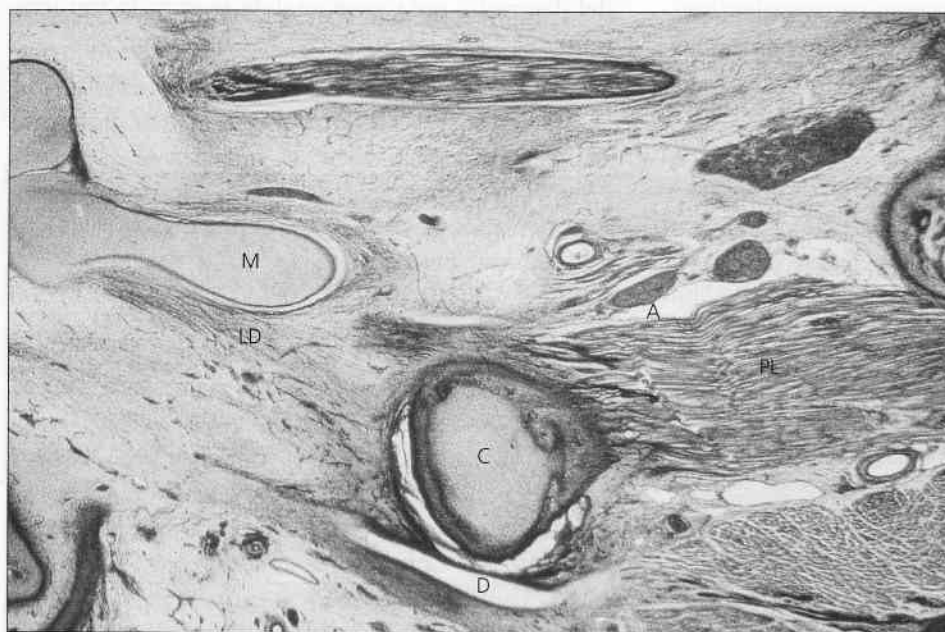

Figura 5. Blastemas embrionarios que configuran la articulación temporomandibular. C (cóndilo mandibular), M (cartílago de Meckel), D (disco articular), PL (músculo pterigoideo lateral), A (nervio auriculotemporal) y LD (ligamento discomaleolar). (Cortesía Dr. Jiménez Collado).

tro zonas descritas para el CATM del recién nacido (figs. 6A, B y 7):

1. **Zona superficial:** está formada por una cubierta mesenquimática, cuya organización celular se asemeja a una membrana epitelioides (carece de lámina basal), sin embargo, su estructura es típicamente fibrosa con capilares en su interior.
2. **Zona proliferativa:** de mayor tamaño que la anterior, está constituida por células inmaduras que se encuentran incluidas en una densa red de fibras argirófilas y fibrillas colágenas. Estas células expresan la vimentina, marcador específico del citoesqueleto de células mesenquimáticas indiferenciadas.
3. **Zona de condroblastos y condrocitos:** está constituida por células cartilaginosas que se distribuyen al azar y que se encuentran inmersas en una matriz extracelular (MEC) rica en proteoglicanos.
4. **Zona de erosión:** se caracteriza por la presencia de condrocitos hipertróficos, MEC calcificada, células necróticas y condroclastos. En esta región se observan también, espículas óseas delgadas en formación, con un patrón de distribución no paralelo al eje del hueso en crecimiento, como ocurre en la osificación de los huesos largos.

Las trabéculas óseas de mayor tamaño localizadas en la periferia del cuello del cóndilo presentan una mayor radiopacidad que las centrales. Las es-

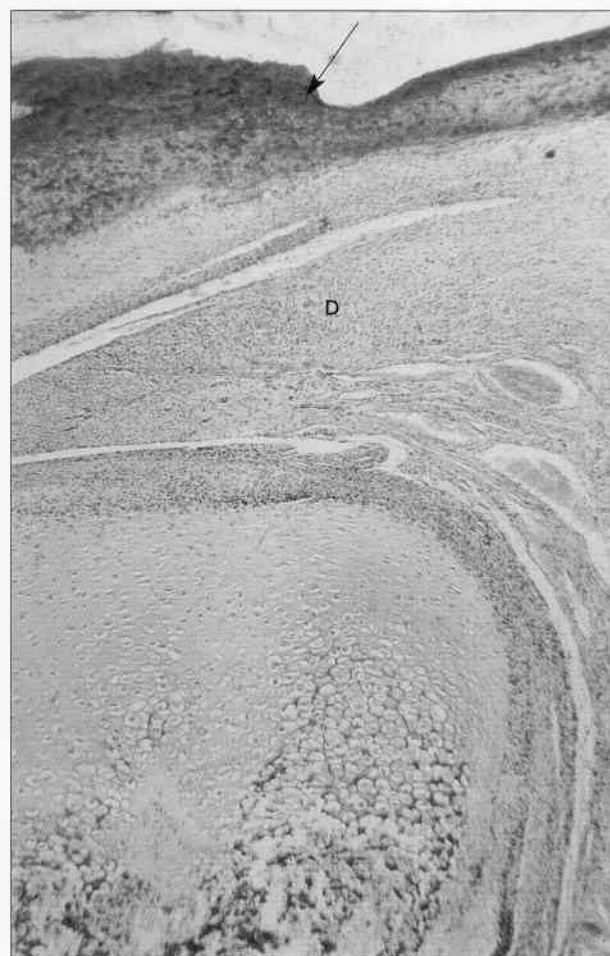

Figura 6. A. Feto 16 semanas. Se observan en el cóndilo las diferentes zonas del cartílago articular. Disco (D) y superficie temporal (con signos de osificación) (flecha). HE, x 40.

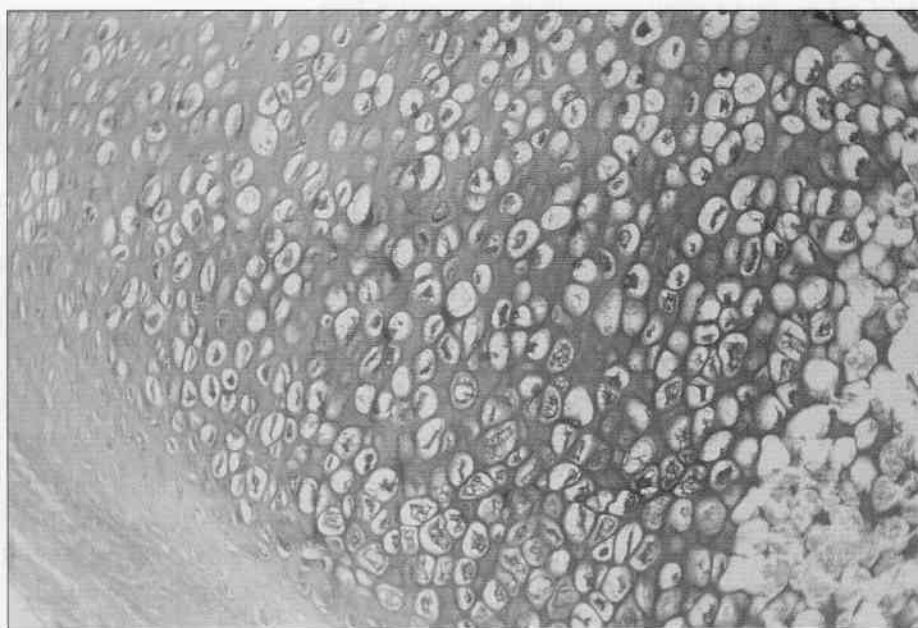


Figura 6. B. Feto de 16 semanas. Zonas proliferativa y condroblástica. Metacromasia de la matriz extracelular. Azul de toluidina, x 100.



Figura 7. Imagen similar a la figura 3. Se identifican las fibras reticulares en el disco y zona superficial del cóndilo. Metenamina plata, x 40.

pículas centrales son más pequeñas, irregulares y están constituidas, principalmente, por matriz osteoide escasamente mineralizada. Para estimar cualitativamente el grado de mineralización de las trabéculas en desarrollo, resulta útil el empleo de la técnica histoquímica de von Kossa para la detección del Ca^{++} , que permite visualizarlo como un fino depósito puntiforme de color negro.

La envoltura externa del cóndilo (pericondrio) se encuentra en continuidad con la cubierta superficial mesenquimática y con el periostio en diferenciación.

Los haces musculares del pterigoideo unidos a la superficie media del cóndilo, están formados por células musculares esqueléticas que muestran estrías transversales típicas (fig. 8), pero que aún no han alcanzado su completa maduración, dado que su inmunorreacción a la mioglobina es negativa.

La diferenciación de los músculos masticadores desempeña un importante papel en el proceso de osificación de la mandíbula, del cóndilo y de los componentes articulares del temporal.

• DESARROLLO DEL DISCO ARTICULAR

Alrededor de las doce semanas, la primera cavidad que se identifica es la infradiscal, que aparece como una hendidura en el ectomesénquima por encima de la cabeza del cóndilo, por lo que desde el punto de vista anatómico, se le considera una cavidad virtual en esta etapa. Los mecanismos que acontecen durante el proceso de cavitación aún son desconocidos, sin embargo, en dicho proceso estarían involucrados mecanismos de apoptosis o de muerte celular programada, promovidos quizás, a partir de los movimientos del cóndilo y de los tejidos conectivos adyacentes. Posteriormente, mediante un proceso similar se origina la cavidad supradiscal o compartimento temporal. La presencia de ambas cavidades definen la forma del disco articular (fig. 9).

En los fetos, el disco está formado por una banda delgada de tejido ectomesenquimático con células semejantes a fibroblastos inmersas en una matriz rica en fibras argirófilas y escasas fibras colágenas. La metacromasia de la matriz amorfa indica la presencia de proteoglicanos. Su estructura bilaminar se hace evidente en el área retrodiscal, caracterizada por la presencia de abundantes y grandes vasos sanguíneos y nervios (fig. 10).

Los extremos anterior y posterior del disco se extienden para constituir la cápsula, la cual está formada por un tejido conectivo menos fibroso, pero más vascularizado e innervado. En el interior del disco, hemos identificado elementos nerviosos similares a mecanorreceptores inmunorreactivos a la proteína de neurofilamentos (fig. 11).

A medida que el desarrollo avanza, el cóndilo, la fosa y el disco articular adquieren su contorno típico, así, por ejemplo, el disco se observa delgado en la zona central y más grueso en las regiones periféricas.

El tejido capsular que rodea a toda la articulación, se extiende por delante hacia los haces musculares del pterigoideo y en la región posterior se une al revestimiento mesenquimático de la superficie del cóndilo. En el interior de las cavidades articulares, el tejido conectivo de la superficie envía proyecciones que forman pliegues con pequeños capilares denominados vellosidades sinoviales.

Los mioblastos que dan lugar a las fibras musculares del músculo pterigoideo externo, se forman a partir del mesénquima alrededor de la novena semana. Más tarde las fibras musculares configuran dos haces: uno inferior que se fijará en el cóndilo y

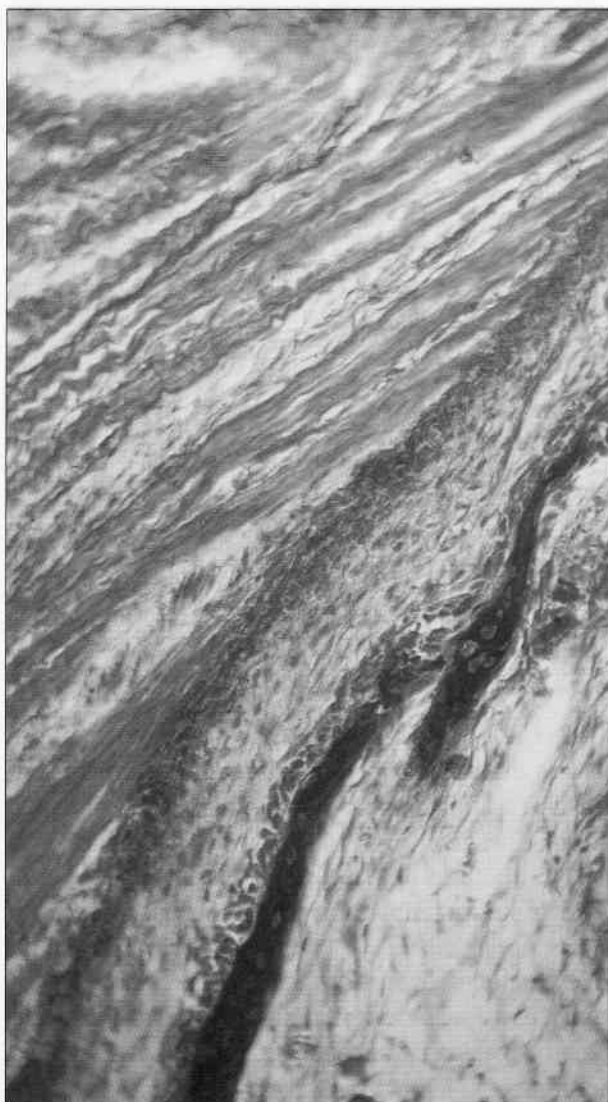


Figura 8. Se observan las fibras musculares insertadas en la pared lateral del cóndilo en osificación. Tricrómico de Masson, x 250.

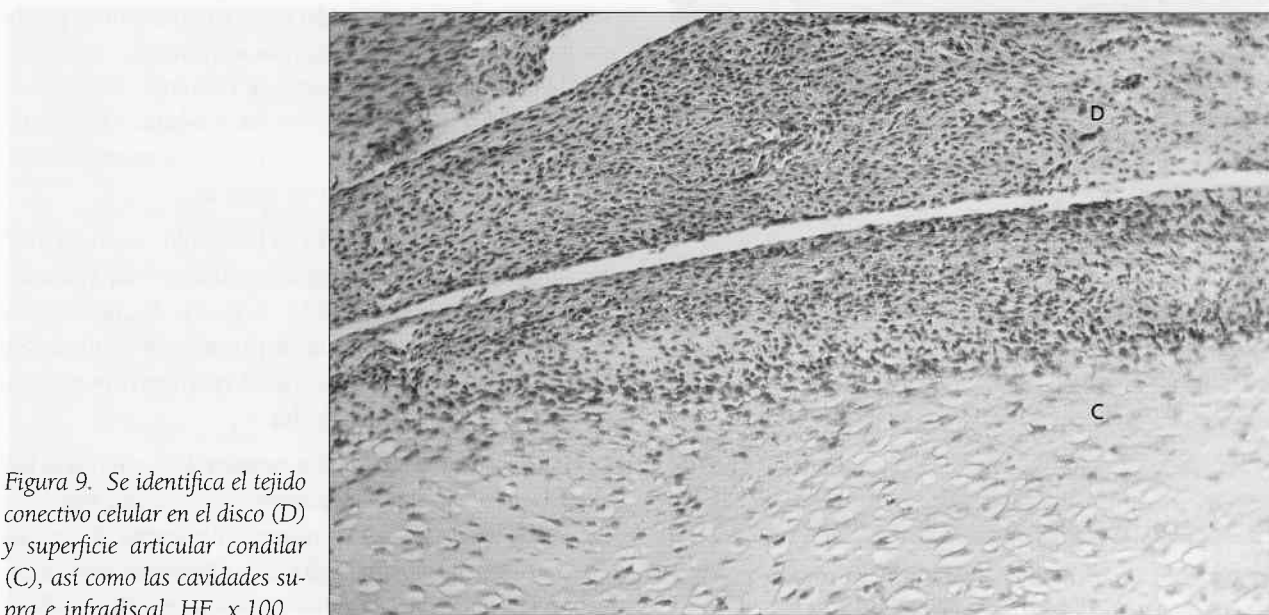


Figura 9. Se identifica el tejido conectivo celular en el disco (D) y superficie articular condilar (C), así como las cavidades supra e infradiscal. HE, x 100.

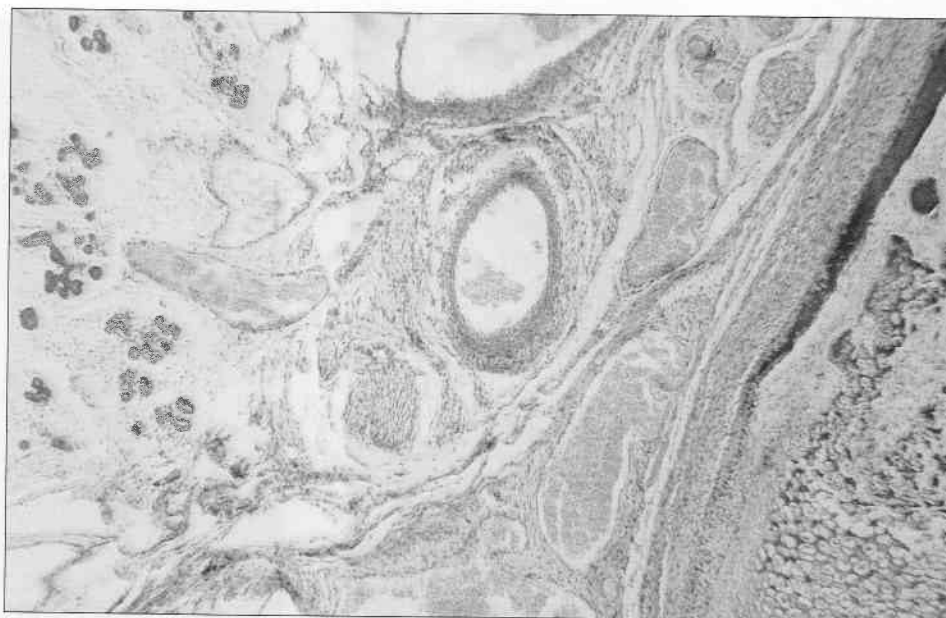


Figura 10. Zona posterolateral del cóndilo. Se observan los vasos y nervios. HE, x 40.

otro superior que se unirá al disco en formación. Se menciona y se discute aún, la existencia o no de un haz intermedio.

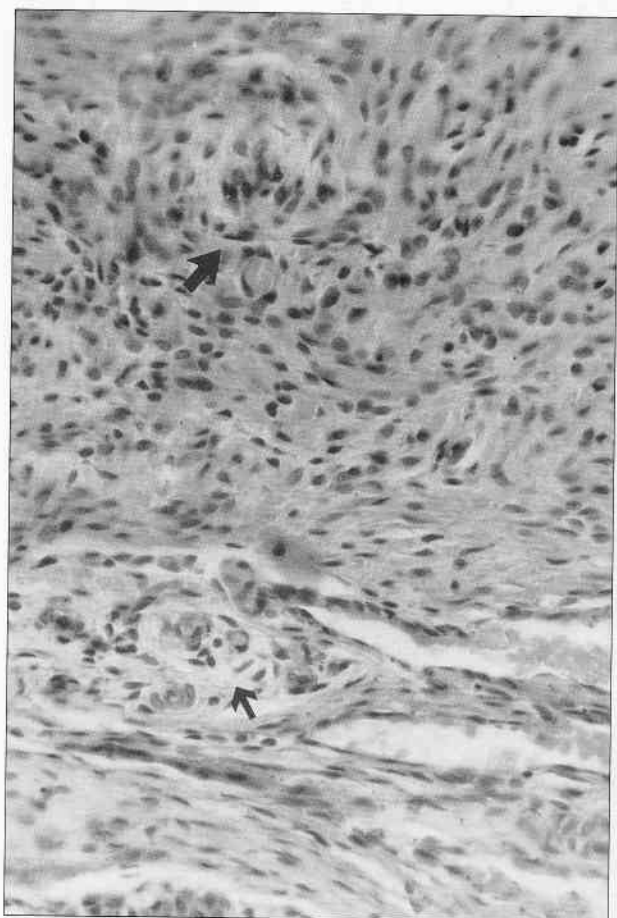


Figura 11. Detalle del disco con estructuras semejantes a mecanorreceptores (flechas). HE, x 100.

4.1.2. Etapa avanzada

Desde el punto de vista anatómico, los componentes del CATM quedan establecidos aproximadamente en la decimocuarta semana de vida prenatal, aunque desde el punto de vista histofisiológico son aún estructuras inmaduras. A partir de este momento, los principales procesos que acontecen en el desarrollo del CATM están en relación con la diferenciación de los tejidos articulares, el aumento en las dimensiones de la articulación y la adquisición de su capacidad funcional.

Con respecto a la maduración neuromuscular bucofacial, indispensable para alcanzar los reflejos de succión y deglución que deben ejecutarse antes del nacimiento, se ha sugerido que comenzarían a partir de las catorce semanas de vida intrauterina, completándose alrededor de las veinte semanas, Sato y colaboradores, mencionan que la maduración condilar y la diferenciación de los músculos masticadores se producirían durante este período.

El aumento de tamaño del cóndilo, se logra por los mecanismos de crecimiento intersticial y aposicional del cartílago condilar y, por la formación de trabéculas óseas mediante el proceso de osificación endocondral, lo cual permite el crecimiento en longitud de la rama mandibular.

La formación de la fosa temporal comienza a las doce semanas con el desarrollo de gruesas trabéculas óseas por osificación intramembranosa. El tejido óseo se continúa formando más allá de las veintidós semanas de vida prenatal y, paralelamente la fosa

glenoidea desarrolla una pared media y otra lateral. La eminencia articular se diferencia entre las dieciocho y las veinte semanas, cuando la articulación podría comenzar a ser funcional.

El disco articular, aparece muy delgado en el área central y engrosado en la periferia, donde se une a la cápsula articular, la cual a las veintiséis semanas está completamente diferenciada. El disco en esta etapa, muestra una organización y distribución específica de la fibras colágenas y elásticas; dichas fibras se orientan en sentido anteroposterior y tienden a aumentar con la edad (figs. 12 y 13 A y B).

En los últimos meses del desarrollo prenatal, los cambios que ocurren están principalmente relacionados con un aumento del tamaño del cóndilo y de la mandíbula. El incremento en las dimensiones del maxilar inferior está íntimamente relacionado con la diferenciación de los músculos masticadores. Estos músculos, junto a los factores de crecimiento presentes en los tejidos vecinos contribuirían al desarrollo del cóndilo en la vida fetal. Las superficies articulares experimentan variaciones con la edad. Las trabéculas de los componentes óseos incrementan paulatinamente en número, espesor y densidad.

En el neonato, el disco está constituido por tejido conectivo ricamente vascularizado. Sin embargo, en el desarrollo postnatal los vasos sanguíneos disminuyen considerablemente hasta convertir la región central del disco adulto en una zona avascular, y persisten únicamente en los sitios de inserción (fig. 14 y cuadro 2).

4.2. Desarrollo y crecimiento postnatal

El crecimiento de la articulación temporomandibular se continúa hasta la segunda década de la vida postnatal. La morfología del cóndilo, la eminencia articular y de la fosa mandibular del temporal, adquieren su arquitectura típica con la erupción de los elementos dentarios. La fosa mandibular se profundiza y la eminencia articular se agranda a medida que se desarrollan los huesos laterales del cráneo y aparecen los dientes primarios. Estas características anatómicas se acentúan con la dentición permanente.

La proliferación de cartílago condilar y la formación de tejido óseo, es el que posibilita el crecimiento de la rama montante de la mandíbula. Las superficies articulares y el disco, experimentan continuos cambios morfológicos para adaptarse a los nuevos requerimientos funcionales. La función articular es la que determina el crecimiento del cóndilo y a su vez, su función depende del crecimiento y del desplazamiento mandibular.

El aspecto histológico del cóndilo mandibular experimenta modificaciones con la edad. Es el tejido cartilaginoso el que, generalmente, proporciona la plasticidad de las superficies articulares. Como puede verse en el cuadro 3, el cóndilo del niño difiere del cóndilo del adulto. Entre los diecisiete y diecinueve años la zona cartilaginosa se mineraliza y en sus capas profundas predominan los osteoclastos. Alrededor de los veintiún años, la amplitud de la capa proliferativa se re-

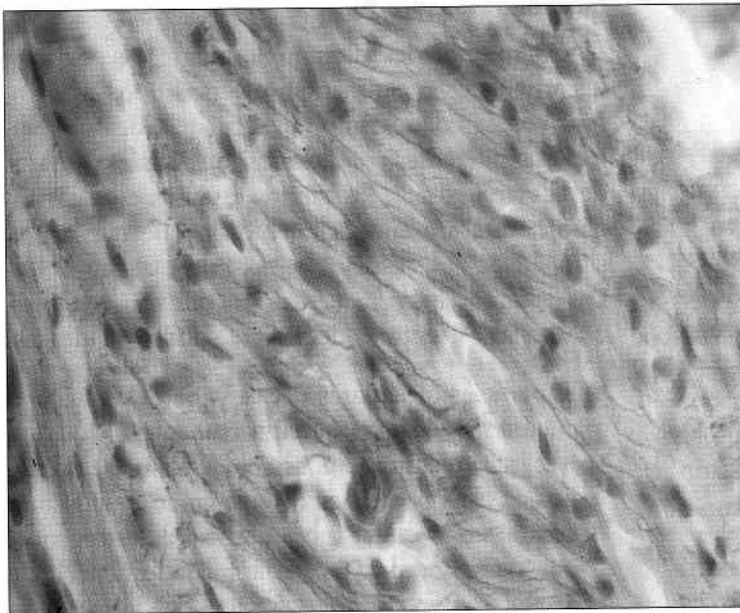


Figura 12. Se identifican en el disco articular finas fibras elásticas. Orceína, x 250.

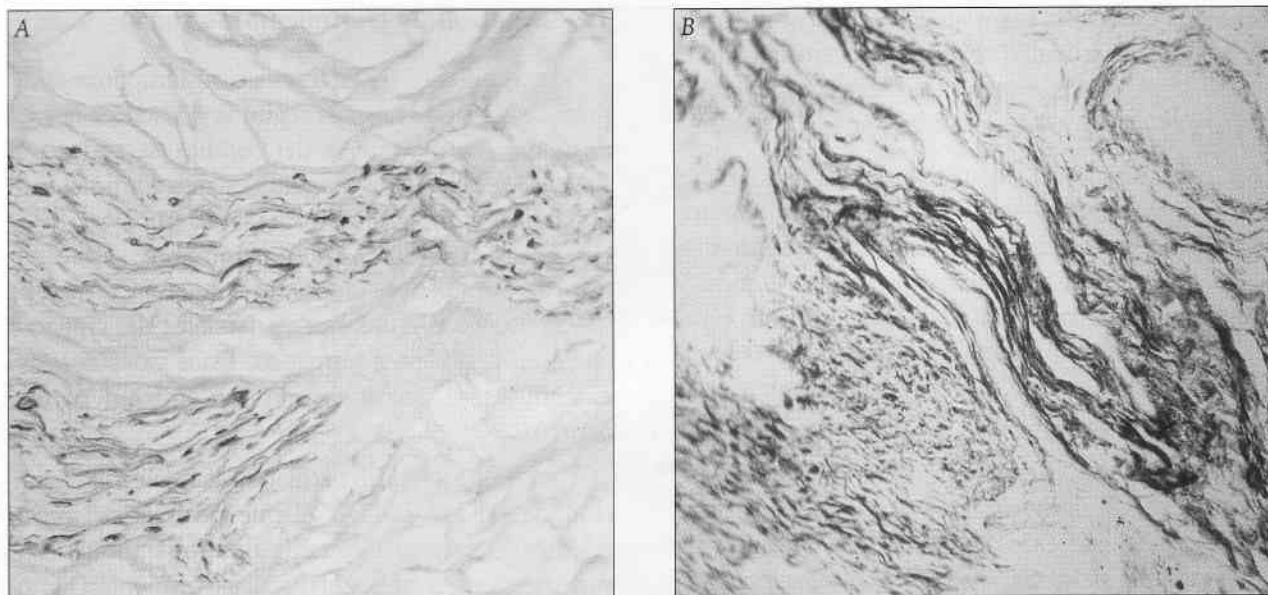


Figura 13. Zona bilaminar posterior del disco. A. Fibras nerviosas. Inmunomarcación NF11 (proteína neurofilamento), x 250. B. Se observan fibras reticulares entre los vasos y nervios. Metenamina plata, x 100.

duce, lo que indica una disminución en la tasa de crecimiento de la cabeza del cóndilo y en consecuencia de la rama mandibular. Con la edad ocurre un cese definitivo de la actividad del cartílago condilar.

Un hecho significativo sobre el cartílago condilar comparado con otros cartílagos, es que reacciona más rápido y con un umbral más bajo a los factores mecánicos externos. Otro aspecto a destacar, es la diferencia que existe en la organización celular entre el cartílago condilar y el cartílago epifisiario de los huesos largos, tal como se muestra en el cuadro 4 (modificado de Abramovich, 1997).

5. HISTOFISIOLOGÍA

El normal funcionamiento del CATM, permite que los movimientos mandibulares se realicen en las tres dimensiones del espacio de forma silenciosa, sin interferencia y sin sensación de molestia. En los movimientos masticatorios participan, además de los elementos dentarios, los músculos específicos y la ATM, regulados por guías óseas, dentarias y sensoriales. Estas últimas informan a través de sus receptores del grado preciso de presión, para el correcto funcionamiento de las estructuras comprometidas.

Cualquier modificación del CATM o de la articulación dentaria, puede provocar trastornos (o dis-

funciones) por su interdependencia funcional (cuadro 5).

Las características topográficas de la articulación están en estrecha relación con la presencia o ausencia de los elementos dentarios y el tipo de dieta. Cuando se carece de piezas dentarias en boca, en las dos etapas extremas de la vida de un individuo, (lactantes y seniles) y la alimentación predominante es de consistencia líquida o semisólida, las superficies óseas de la articulación son poco profundas, en especial la fosa mandibular. En cambio, la existencia de dientes y una alimentación mixta, determinan anatómicamente el típico aspecto de una diartrosis bicondílea (cuadro 6).

Como se ha descrito anteriormente, las estructuras articulares experimentan diversos tipos de cambios con la edad, como consecuencia de su adaptación a diferentes condiciones funcionales. A partir de la etapa adulta, los tejidos están sujetos al proceso natural de envejecimiento, lo que trae aparejado alteraciones tisulares y, por ende, disfunciones. Los cambios más frecuentes encontrados en cada una de las estructuras del CATM son los siguientes:

- **Superficies articulares óseas.** A partir de los cincuenta y cinco años aproximadamente, el cóndilo, que está constituido por tejido óseo, presenta signos de osteoporosis en diverso grado, siendo más común en la mujer (por ausencia de estrógenos) que en el hombre. Esta enfermedad que afecta a los huesos volviéndolos frágiles por la movili-

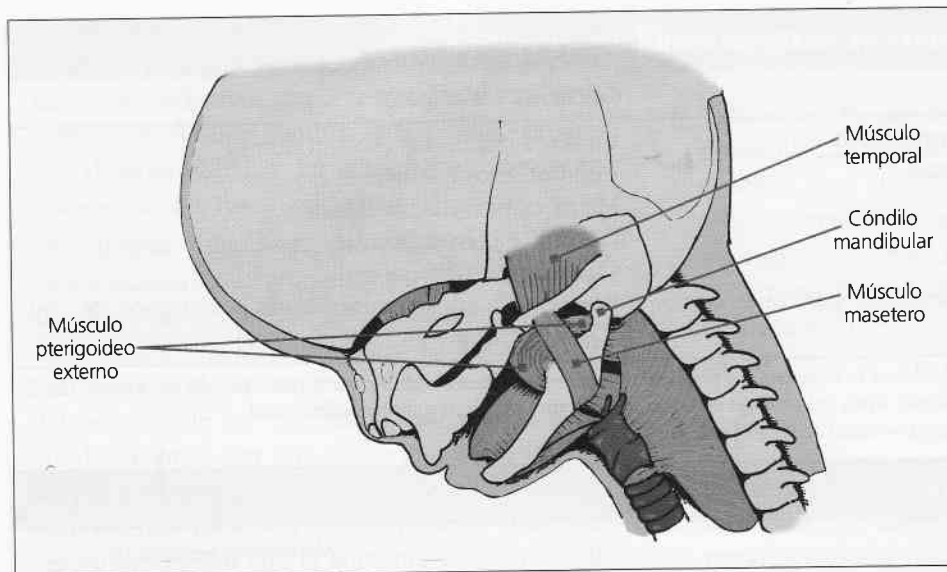


Figura 14. Músculos masticadores y ATM en un feto de 20 semanas.

Cuadro 2. Características estructural y funcional de la ATM.

Recién nacido y lactante

Fosa mandibular poco profunda, se modifica con el crecimiento

Disco abundantes fibrillas colágenas onduladas y fibroblastos

Cóndilo poco prominente y en vías de osificación

Sinovial tejido conectivo que tapiza todo el disco

F
U
N
C
I
Ó
N

MOVIMIENTOS ADECUADOS

Reflejo de succión

GUÍA SENSORIAL

*Propulsión
*Retropulsión
*Apertura
*Cierre

Cuadro 3. Variaciones de la estructura del cóndilo con la edad.

NIÑO	ADULTO JOVEN
Cóndilo redondeado	Cóndilo elíptico
Zona proliferativa extensa, con células inmaduras que permite el crecimiento aposicional del cartílago	Zona proliferativa reducida con menor número de mitosis. Cese del crecimiento condilar y rama mandibular
Ausencia de fibrocartílago	Presencia de fibrocartílago
Ausencia de matriz calcificada en la zona de condroblastos y condrocitos	Matriz calcificada en la zona de condrocitos

Cuadro 4. Diferencias entre el cartílago condilar y el epifisario.

CARTÍLAGO CONDÍLEO	CARTÍLAGO EPIFISARIO
Cartílago cubierto por conectivo fibroso	Cartílago hialino sin cubierta fibrosa
Condroblastos dispuestos al azar	Condroblastos columnares
Matriz extracelular escasa	Matriz extracelular abundante
Calcificación pericelular	Calcificación en trabéculas
Crecimiento multidireccional*	Crecimiento bidireccional
Reabsorción del cartílago mineralizado por condroclastos	Erosión del cartílago mineralizado por invasión de capilares osteógenos

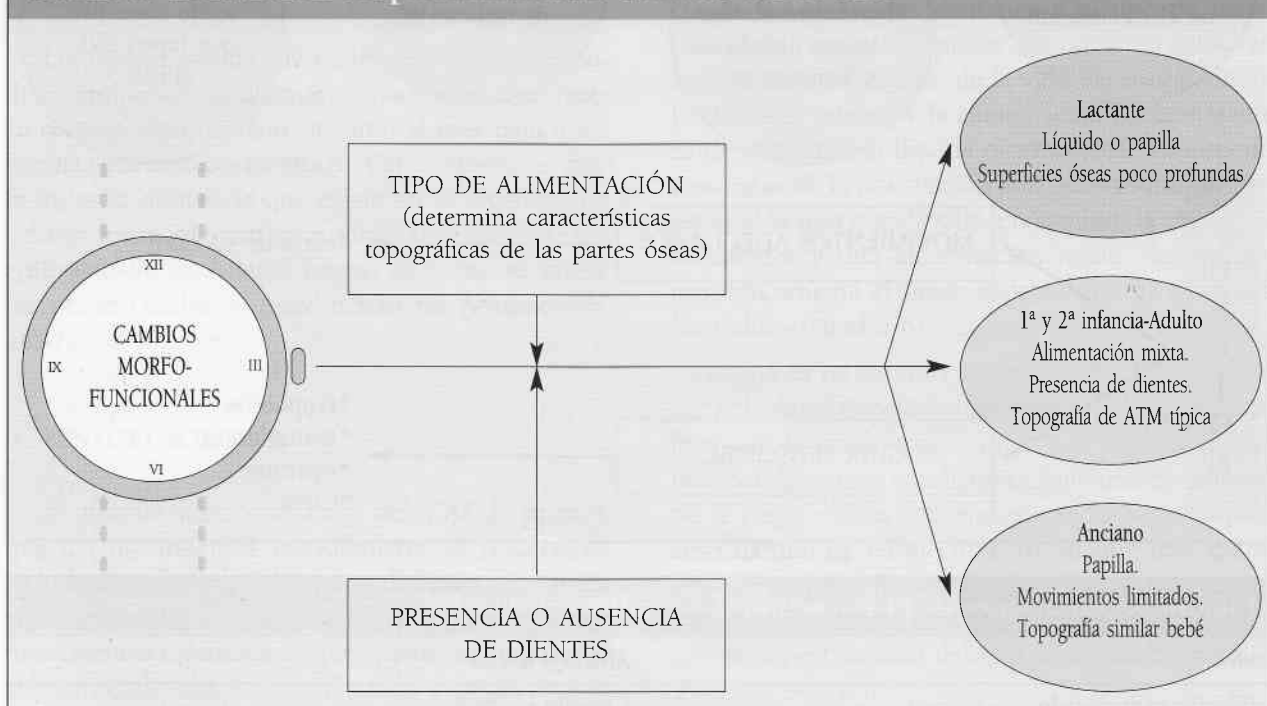
* La distribución al azar de los condroblastos es indicativa del potencial del aumento tridimensional a partir de un centro de crecimiento. La distribución de los condroblastos en columnas, típica del cartílago epifisario, es indicativa de un crecimiento bidireccional.

Cuadro 5. Histofisiología.

Movimientos ATM	Movimientos masticatorios
<ul style="list-style-type: none"> * Silencioso * Sin interferencias * Sin sensación de molestias * Tridimensionales 	<ul style="list-style-type: none"> * ATM * Músculos masticatorios * Elementos dentarios * Guías óseas y dentarias * Guía sensorial-receptores

```

graph TD
    AD[Articulación dentaria] --> ATM[ATM]
    IF[Interdependencia funcional] --> ATM
    IF --> AD
  
```

Cuadro 6. Articulación temporomandibular. Cambios con la edad

ción de Ca^{++} , se manifiesta también, en la rama de la mandíbula y en el hueso temporal.

A nivel de las superficies funcionales, la cubierta fibrosa que actúa como amortiguador fisiológico

junto con el disco, se vuelve de menor espesor.

• **Disco articular.** Con la edad el disco presenta áreas condroides especialmente en las zonas de

mayor presión. Además, puede observarse hialinización, acumulación de agua y degeneración de las fibras colágenas, que constituyen un proceso irreversible, lo que conduce a la pérdida progresiva de extensibilidad. En la región retrodiscal, las paredes de los vasos aumentan de grosor.

- **Membranas sinoviales.** El número de vellosidades aumenta con la edad y particularmente en estados patológicos (artrosis). Esto conlleva a una disminución en la producción de líquido sinovial y por ende, a una reducción en el nivel de lubricación de las superficies articulares. Estas modificaciones son una de las causas de los ruidos o chasquidos articulares. Otras alteraciones que pueden presentar las membranas sinoviales están en relación con el aumento de células adiposas.
- **Cápsula articular.** En los individuos de edad avanzada, el tejido conectivo de la cápsula y de los ligamentos posee menor cantidad de capilares y nervios, volviéndose fibroso, lo que limita los movimientos articulares.
- **Músculos masticadores.** Los músculos masticadores involucionan a partir de los sesenta y cinco años, perdiendo considerablemente su eficacia funcional.

6. BIOPATOLOGÍA Y CONSIDERACIONES CLÍNICAS

Desde una perspectiva biopatológica consideraremos, en primer lugar, las anomalías del desarrollo y, en segundo lugar, las disfunciones articulares y los trastornos de la dinámica articular más frecuentes del CATM adulto.

6.1. Alteraciones en el desarrollo

- La agenesia o aplasia condilar uni o bilateral, es una alteración congénita poco frecuente. Está asociada, generalmente, a otros defectos anatómicos presentes en las anomalías del primer arco branquial. Estas anomalías pueden deberse a alteraciones en la migración de las células de la cresta neural (que invaden el mesénquima cefálico) o a deficiencias vasculares en las primeras semanas del desarrollo.

Entre otras malformaciones, se menciona el cóndilo hipoplásico de origen adquirido, caracterizado por su menor desarrollo, pudiendo o no estar asociado a alteraciones de la rama montante. Las causas

de esta anomalía pueden ser mecánicas (partos traumáticos), metabólicas o infecciosas.

- También se ha descrito entre las alteraciones del desarrollo, la hipertrofia del masetero de origen genético, que suele manifestarse en la pubertad. Dicha alteración se acompaña de una mandíbula micrognata (cuerpo) que contrasta con el tamaño de la rama, pues el desarrollo muscular es el que determina un crecimiento excesivo del tejido óseo en las zonas de sus inserciones.

6.2. Disfunciones articulares

- La disfunción del CATM es la perturbación biomecánica que surge como consecuencia de una respuesta tisular patológica, una vez superada la capacidad de adaptación funcional de las estructuras que integran la articulación. La perturbación biomecánica consiste en la limitación de los movimientos articulares (con o sin ruidos, con o sin dolor). Generalmente hay una disminución de la apertura bucal.

Las causas que producen la respuesta tisular patológica pueden ser de origen neuromuscular (miopatías), dental y articular (propriadamente dicha).

La reacción tisular puede ser de naturaleza conectivo-vascular, celular o fisicoquímica, que conduce a una alteración biomecánica articular, dando origen a distintos signos y síntomas que configuran la patología funcional. En 1943, Costen caracterizó una serie de signos y síntomas dolorosos de la articulación asociados con alteraciones otorrinolaringológicas. A partir de ese momento, este cuadro clínico fue conocido como Síndrome doloroso de Costen. Posteriormente, Schwart (1955) establece la diferencia entre los desórdenes articulares propriadamente dichos y los problemas musculares.

Actualmente, la Academia Americana de Dolor Orofacial (AAOP), propone utilizar el término «desórdenes temporomandibulares (DTM)» por considerarlo más amplio, ya que abarca tanto las artropatías como las miopatías. Las alteraciones articulares, también han sido designadas con el término de Trastornos temporomandibulares (TTM), que comprenden los trastornos tanto internos (discales) como externos (extracapsulares).

En los desórdenes del CATM, los síntomas de dolor y de sensación de molestia (presión) son los más importantes. El dolor y la presión podrían explicarse por alguna de las siguientes disfunciones:

a) **Cambios en la oclusión:** se originan por causas diversas que conducen a un desplazamiento de la relación disco-cóndilo-fosa mandibular. Esta interferencia provoca irritación de las áreas periféricas del disco asociadas a los receptores sensoriales.

b) **Inflamación:** se asocia a un incremento de fluido sinovial, el cual origina presión sobre las terminaciones nerviosas de los pliegues o vellosidades sinoviales, tal y como ocurre en el bruxismo por la sobrecarga funcional.

c) **Tensiones o contracturas musculares:** actúan, tanto a nivel de los husos musculares, como sobre las terminaciones nerviosas del periostio.

Si bien, se conoce la inervación y el tipo de receptores existentes en las estructuras articulares, el mecanismo de la transmisión de estas sensaciones, no están aún bien establecidas.

6.3. Trastornos en la dinámica articular

La hipomovilidad del CATM es uno de los signos más importantes de las disfunciones. La etiología de la hipomovilidad puede atribuirse a:

a) **Espasmos musculares o contracturas** producidas, por ejemplo, por apertura bucal exagerada y prolongada, como en el caso de extracciones laboriosas, que a menudo conducen a una luxación o subluxación del cóndilo uni o bilateral.

b) **Anquilosis por inmovilidad del CATM** provocada por injurias traumáticas o por una infección en la región próxima a la articulación.

c) **Artritis** producida por procesos inflamatorios agudos o crónicos. La más frecuente se origina por extensión del proceso infeccioso que asienta en la región dental, auditiva o de la glándula parótida.

d) **Artrosis** proceso degenerativo que afecta la articulación, también denominado osteoartritis. A nivel histológico se observa en la MEC una reducción de proteoglicanos, desorganización y disminución de los haces de las fibras colágenas, hialinización del cartílago con o sin perforación del disco articular y degeneración grasa. El hueso subyacente se vuelve frágil (microfracturas), lo que se identifica radiográficamente.

Entre los diversos factores etiológicos asociados con las disfunciones temporomandibulares, en la actualidad, el estrés es uno de los principales agentes desencadenantes de estas alteraciones. El estrés actúa en forma indirecta a través de un factor primario, produciendo trastornos musculares (p. ej., contracturas) o cambios funcionales en la posición del cóndilo (p. ej., bruxismo), ambos considerados factores primarios. Otros factores secundarios de importancia, son la ansiedad, los trastornos del sueño y el alcohol, que pueden contribuir a acrecentar la intensidad y la frecuencia de las disfunciones.

Las últimas estadísticas internacionales arrojan datos alarmantes sobre la presencia de disfunciones mandibulares en la población. El 83% de los individuos presentan alteraciones entre leves, moderadas y graves, sólo el 17% está exento de problemas articulares.

SITUACIONES PROBLEMÁTICAS DE ORIENTACIÓN CLÍNICA

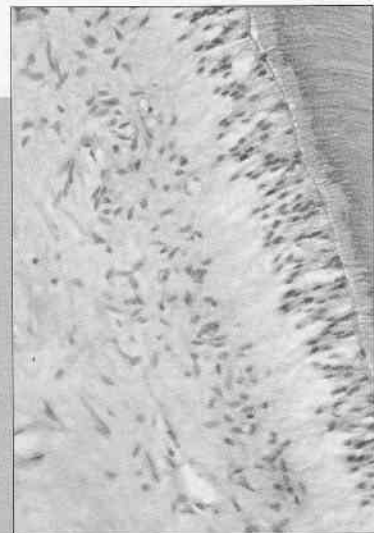
Una mujer de 40 años asiste al consultorio de un Médico especialista en ORL (otorrinolaringología), porque presenta sensación de vértigo, zumbido en los oídos, ruidos y molestias al masticar. El profesional, al realizar el examen clínico general (incluida la cavidad bucal) comprueba que

posee una prótesis parcial superior desadaptada. Ante esta situación, envía a la paciente a que consulte con un Odontostomatólogo. ¿A qué diagnóstico presuntivo llegaría el profesional Médico, para derivarla a una interconsulta? ¿Qué respuesta y solución le daría el Odontólogo a la paciente?

CAPÍTULO 8

COMPLEJO DENTINO-PULPAR I: PULPA DENTAL

1. GENERALIDADES
2. COMPONENTES ESTRUCTURALES DE LA PULPA
 - 2.1. Poblaciones celulares de la pulpa normal
 - 2.2. Fibras
 - 2.3. Sustancia fundamental
3. ZONAS TOPOGRÁFICAS DE LA PULPA
4. VASCULARIZACIÓN
 - 4.1. Circulación sanguínea
 - 4.2. Circulación linfática
5. INERVACIÓN
6. HISTOFISIOLOGÍA PULPAR
 - 6.1. Actividades funcionales de la pulpa
 - 6.2. Modificaciones de la pulpa con la edad
7. BIOPATOLOGÍA Y CONSIDERACIONES CLÍNICAS



PULPA DENTAL

1. GENERALIDADES

La pulpa dentaria forma parte del complejo dentino-pulpar, que tiene su origen embriológico en la papila dental (tejido ectomesenquimático).

La pulpa que se aloja en la cámara pulpar es la forma madura de la papila y tiene la particularidad de ser el único tejido blando del diente.

La cámara pulpar es una cavidad central excavada en plena dentina, que desde el punto de vista morfológico reproduce la forma del elemento dentario, por lo que cambia según la anatomía de los dientes.

La cámara pulpar en los premolares y molares (bi o multirradiculares) puede dividirse, al igual que su contenido pulpar, en porción coronaria y porción radicular. En la zona coronaria la cámara posee un piso y un techo, donde encontramos los **cuernos pulpares**, que son prolongaciones camerales que se dirigen hacia las cúspides. La presencia y la dimensión de los cuernos pulpares, especialmente en dientes jóvenes, son particularidades anatómicas importantes de recordar a la hora de preservar la vitalidad pulpar durante el tallado de cavidades especialmente oclusales (operatoria restauradora).

Del piso de la cámara salen dos o tres conductos que penetran en las raíces y terminan en uno o varios orificios en el vértice distal de la raíz. Dichos conductos se extienden, por tanto, desde la región cervical hasta el **foramen apical** o **ápice radicular**. Se denomina pulpa radicular a la porción tisular alojada en estos conductos. En el foramen apical la pulpa radicular se conecta directamente con el tejido periapical del ligamento periodontal a nivel del espacio indiferenciado de Black o periápice.

En los elementos unirradiculares la pulpa coronaria se continúa sin límites topográficos con la pulpa radicular, pues carece de piso, pero sí posee cuernos en número de uno o tres según se trate de caninos o incisivos (fig. 1).

Durante el desarrollo de la raíz, la vaina epitelial de Hertwig es la que determina la forma y el número de raíces y, por ende, de los conductos. Generalmente, el resultado es un conducto principal situado en el centro de la raíz, que se abre en un agujero único central o ligeramente desviado en sentido distal. Sin embargo, pueden formarse conductos laterales o accesorios, como también terminar a manera de un delta apical, cuya complejidad varía de una pieza dentaria a otra. En el caso de existir conductos laterales, el tejido pulpar suele establecer conexiones con el tejido periodontal. Los canales accesorios, si bien pueden encontrarse a cualquier nivel radicular, son más frecuentes en el tercio apical. Estas variaciones morfológicas son de gran importancia en la terapéutica endodóntica, por la dificultad que supone para la eliminación de la pulpa enferma y la posterior instrumentación y sellado de los conductos (figs. 2).

Desde el punto de vista histológico los diferentes aspectos que ofrecen los conductos radiculares pueden observarse en cortes de dientes por desgaste, descalcificación o por transparencia utilizando inyecciones previas de sustancias colorantes o tinta china-gelatina.

El tamaño de la cavidad pulpar disminuye con la edad por el depósito continuo de dentina secundaria y, también por la aposición localizada y deformante de la dentina terciaria que se produce como respuesta ante distintos tipos de noxas (fig. 16).

El tejido pulpar y dentinario conforman estructural, embriológica y funcionalmente una verdadera unidad biológica conocida como **complejo dentino pulpar**.

Desde el punto de vista estructural los cuerpos de los odontoblastos se localizan en la interfase existente entre la pulpa y la dentina y su prolongación principal o **proceso odontoblástico** se ubica en el interior de los **túbulos dentinarios**, recorriendo la misma prácticamente todo el espesor dentinario.

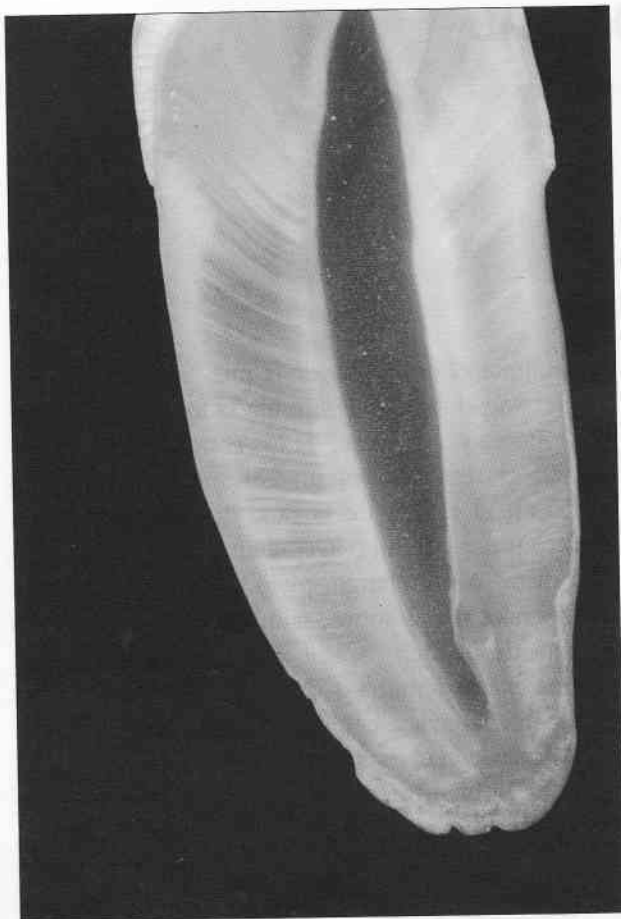


Figura 1. Cámara pulpar uniradicular. Técnica por desgaste, x 40.

Desde el punto de vista embriológico, ambos tejidos dentinario y pulpar, tienen su origen en la papila dentaria y funcionalmente los odontoblastos son los responsables de la formación y manteni-

miento de la dentina. Por todas estas razones, se les considera como un tejido biológico único, pero de características histológicas diferentes.

2. COMPONENTES ESTRUCTURALES DE LA PULPA

Desde el punto de vista estructural la pulpa dental es un tejido conectivo de la variedad laxa, ricamente vascularizado e innervado. En su periferia (unión pulpa-predentina) se ubican los odontoblastos que son células especializadas que se encargan de sintetizar los distintos tipos de dentina (ver capítulo de Dentina).

Estas características biológicas sumadas al hecho de que la pulpa se encuentra totalmente rodeada por dentina mineralizada, convierte a este tejido, en un tejido único en su grupo.

La pulpa está formada por un 75% de agua y por un 25% de materia orgánica. Esta última está constituida por células y matriz extracelular (MEC) representada por fibras y sustancia fundamental.

2.1. Poblaciones celulares de la pulpa normal

- **Odontoblastos:** son las células específicas o típicas del tejido pulpar, situadas en su periferia y adyacente a la predentina. Los odontoblastos pertenecen tanto a la pulpa como a la dentina, porque si bien su cuerpo se localiza en la periferia pulpar, sus prolongaciones se alojan en los túbulos de la dentina. Los odontoblastos conforman por su disposición




Figura 2. Sector de la región interradicular. Se muestran conductos laterales en relación con el ligamento periodontal. Técnica por descalcificación e impregnación argéntica, x 100.

en empalizada la capa odontoblástica. Dicha capa es semejante a un epitelio cilíndrico pseudoestratificado en la región coronaria y, a un epitelio cilíndrico simple de aspecto columnar más bajo en la zona radicular (figs. 3, 9 y 10). Los odontoblastos en la región coronaria alcanzan la cifra aproximada de 45.000 por mm^2 y su número disminuye sensiblemente en la zona radicular. El tamaño celular es también mayor en la corona que en la raíz. Las variaciones morfológicas están en directa relación con su actividad funcional. Los odontoblastos adoptan la forma de células cilíndricas altas ($40\ \mu\text{m}$) con núcleos grandes de localización basal, cuando se encuentran en su máxima actividad secretora. El citoplasma es intensamente basófilo por su alto contenido en ácido ribonucleico, citoquímicamente demostrable con azul de toluidina y detectable por microscopia de fluorescencia mediante naranja de acridina (fluorocromo específico que le confiere una fluorescencia rojiza). En estas células se detecta, además, una intensa reacción positiva a la fosfatasa alcalina y la ATPasa calcio dependiente. Con microscopia electrónica analítica se detectan importantes niveles de calcio, fósforo y azufre en el citoplasma de los odontoblastos secretores.

Recientemente se ha detectado proteína S-100 en el odontoblasto humano. La expresión de la misma se ha vinculado con su origen a partir de la cresta neural y, con la actividad biológica intracelular del calcio. En el odontoblasto se ha detectado gran actividad enzimática e hidrolítica relacionada con su actividad secretora. La actividad enzimática oxidativa está asociada al inicio de la mineralización y se

manifiesta tanto a nivel del cuerpo como de la prolongación odontoblástica. Asimismo en el odontoblasto se ha detectado actividad enzimática relacionada con la producción de óxido nítrico y presencia de receptores de estrógenos.

Ultraestructuralmente los odontoblastos presentan un retículo endoplasmático rugoso muy extenso, que ocupa gran parte del citoplasma, excepto en el cono de origen del proceso odontoblástico. El complejo de Golgi de localización supranuclear está muy desarrollado, y en su cara madura exhibe numerosos gránulos de contenido filamentoso ordenados a manera de cuentas (de ahí su denominación de cuerpos en ábaco). El citoplasma posee, además, abundantes mitocondrias, cuya función principal es liberar energía para ser utilizada en sus procesos metabólicos. En la prolongación odontoblástica de un odontoblasto joven (activo), se observan vesículas secretoras y escasas organelas. El citoesqueleto constituido por microtúbulos y microfilamentos —entre los que destacan los filamentos intermedios de vimentina— es el encargado de mantener la forma celular, especialmente a nivel de la prolongación (donde los filamentos se disponen linealmente) cuando la célula realiza los movimientos de retroceso en su actividad dentinogénica (ver Dentinogénesis) (figs. 4 y 5).

Los microfilamentos refuerzan la prolongación odontoblástica en la base de la misma formando un velo o barra terminal, especie de banda que lateralmente se relaciona con los complejos de unión. Los odontoblastos se asocian unos a otros a través de sistemas de unión para formar la capa odontoblástica (ver ítem 8.3). El proceso odontoblástico y sus

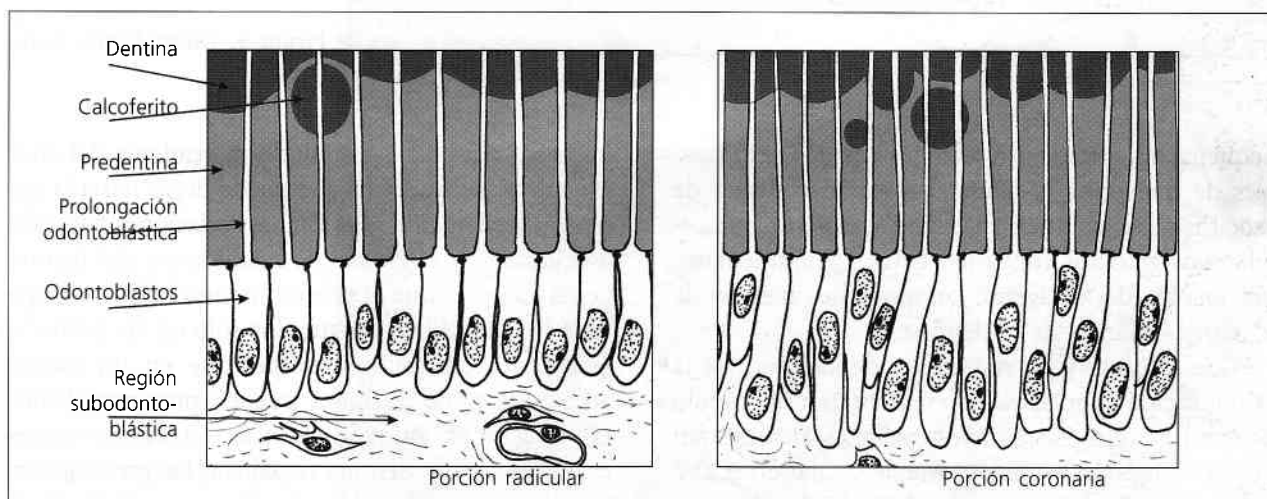


Figura 3. Distintos aspectos de los odontoblastos.

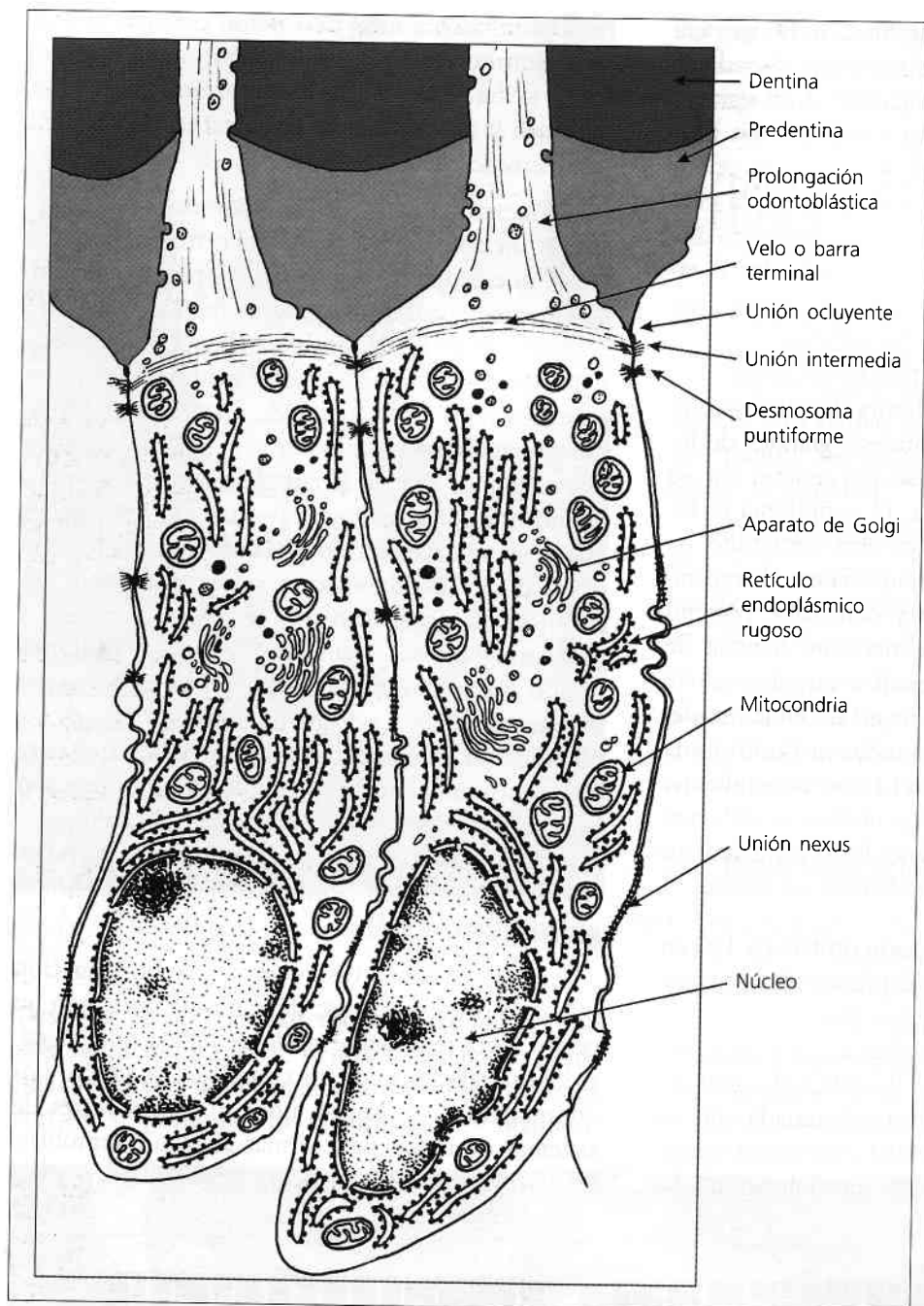


Figura 4. Odontoblastos secretorios.

pequeñas ramificaciones laterales son los responsables de transportar y liberar por un mecanismo de exocitosis, los gránulos maduros al espacio extracelular. Los gránulos contienen GAG, glicoproteínas y precursores del colágeno, componentes básicos de la matriz orgánica de la dentina.

Con respecto a las variaciones de longitud, de la prolongación citoplasmática en el interior del túbulo dentinario, numerosas investigaciones demuestran que su extensión promedio puede oscilar entre 0,2 a 0,7 mm. Por otra parte, trabajos realizados con MEB, microscopia confocal o mediante técnicas in-

munohistoquímicas utilizando marcadores del citoesqueleto, demuestran que puede llegar hasta la conexión amelodentinaria. Dichas variaciones han sido asociadas con el estado de maduración del diente. Se ha sugerido que el proceso odontoblástico ocupa toda la longitud de los túbulos sólo en las primeras fases del desarrollo, mientras que en un diente adulto las prolongaciones pueden presentar distintas longitudes. Aunque alcanzan en algunos casos excepcionales la dentina periférica, las prolongaciones ocupan, en general, sólo el tercio interno de la dentina, de manera que la extensión del proceso

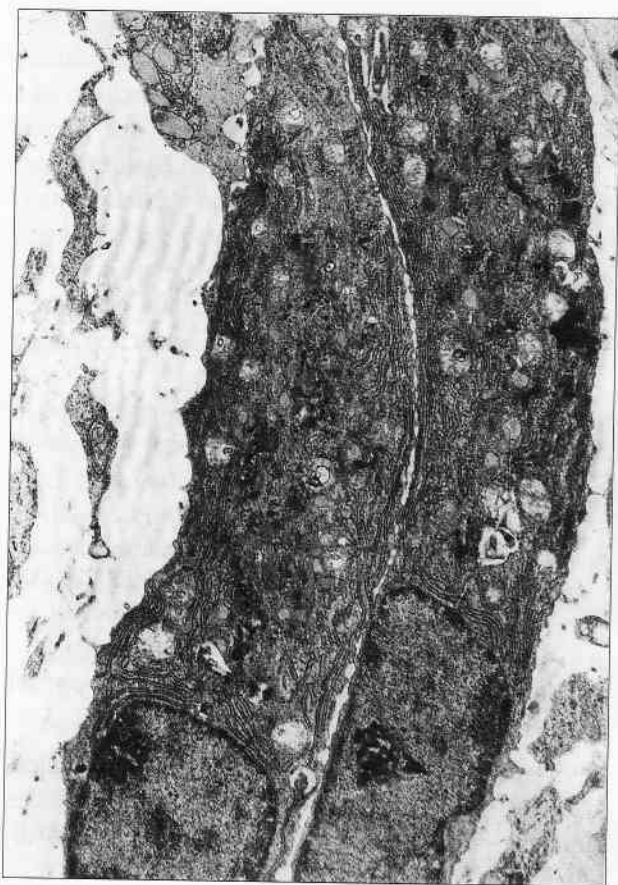

Figura 5. Ultraestructura del odontoblasto secretor. Abundante RER y gránulos. MET, x 6.000 (cortesía del Dr. Díaz Flores).

dentro de los túbulos dentinarios es aún motivo de controversia. Se ha demostrado en este sentido que no todos los túbulos poseen prolongaciones o que éstas sólo lo ocupan parcialmente.

El odontoblasto maduro es una célula altamente diferenciada que ha perdido la capacidad de dividirse. Los nuevos odontoblastos que se originan en los procesos reparativos de la dentina lo hacen a expensas de las células ectomesenquimáticas o células madre de la pulpa dental, aunque algunos autores opinan que podrían derivar de los fibroblastos pulpaes; sin embargo este mecanismo es todavía desconocido. La fibronectina juega un importante papel mediador en la diferenciación de las células ectomesenquimales en odontoblastos.

- **Fibroblastos:** los fibroblastos activos presentan un contorno fusiforme y un citoplasma basófilo, con gran desarrollo de las organelas que intervienen en la síntesis proteica. El núcleo, generalmente, elíptico exhibe uno o dos nucléolos evidentes.

Son las células principales y más abundantes del tejido conectivo pulpar, especialmente en la corona, donde forman la capa denominada rica en células. Los fibroblastos secretan los precursores de las fibras: colágenas, reticulares y elásticas y la sustancia fundamental de la pulpa.

En pulpas jóvenes se ha descrito que estas células poseen largas y delgadas prolongaciones citoplasmáticas poco notables al MO, conectadas mediante complejos de unión a otros fibroblastos, adquiriendo un aspecto de «sincicio» morfológico, pero no funcional (figs. 6 y 7). En la pulpa adulta se transforman en fibrocitos tomando una forma ovalada, con un núcleo de cromatina más densa y un citoplasma

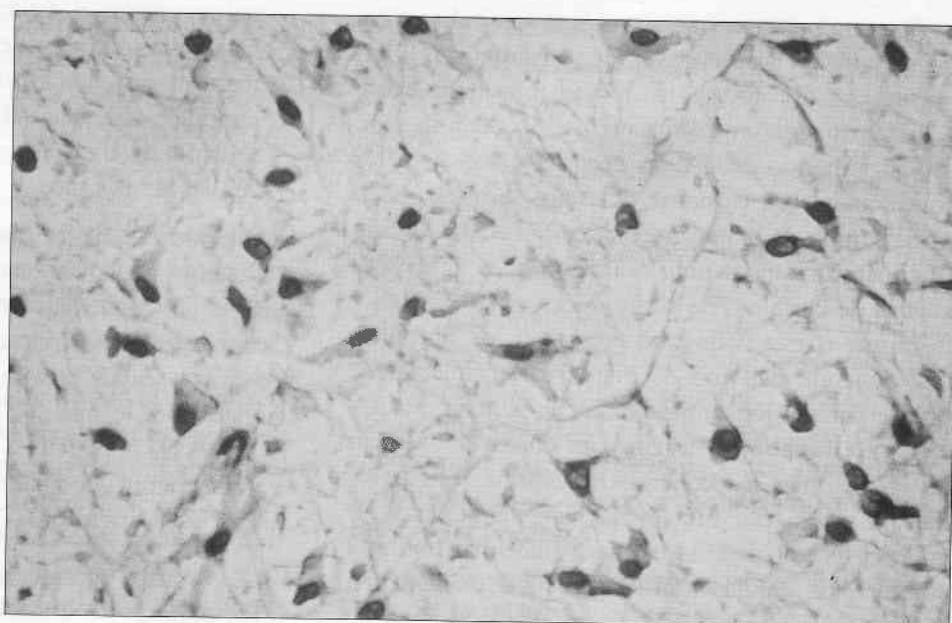


Figura 6. Fibroblastos pulpaes al MO. Hematoxina-fénica, x 100.

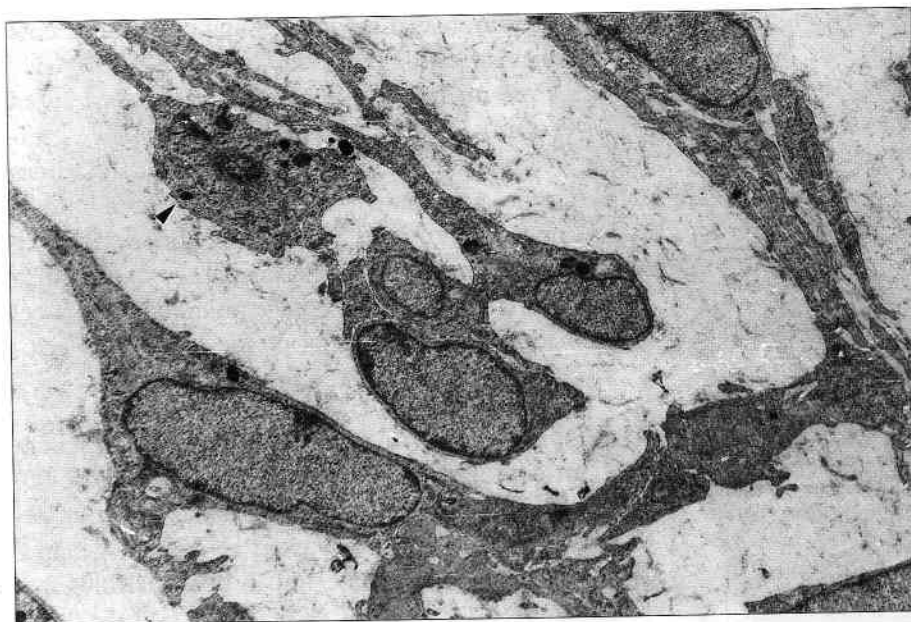


Figura 7. Fibroblastos y fibrocitos del tejido pulpar. MET, $\times 3.000$ (cortesía del Dr. Díaz Flores).

escaso de débil basofilia, con organoides reducidos. En los procesos de reparación o de naturaleza inflamatoria del tejido conectivo suele variar su morfología, así como el número de sus células y el desarrollo de las organelas en el seno de las mismas. Es decir, que los fibrocitos pueden desdiferenciarse y volver a ser fibroblastos ante distintos estímulos. En estas circunstancias se han identificado fenómenos de división celular y, por ello, se considera que los fibrocitos aún conservan cierta capacidad de regeneración. Sin embargo, algunos autores sostienen que los fibroblastos adultos en estas situaciones derivan de otras células con menor grado de diferenciación.

Por otra parte, se ha comprobado en cultivos celulares que los fibroblastos pulpaes sintetizan fibronectina. La fibronectina es una glicoproteína extracelular, que actúa como mediador de adhesión celular, uniendo las células entre sí y a éstas a los componentes de la matriz. Además, se ha sugerido que la unión de la fibronectina con el colágeno tipo III constituiría el sustrato químico de las fibras reticulares de la pulpa. En síntesis, el aspecto alargado, fusiforme o estrellado que presentan los fibroblastos, depende del tipo de matriz extracelular en la que se encuentren inmersos. Por lo general, se ubican entre las fibras colágenas, las cuales se orientan en las distintas direcciones del espacio. Los fibroblastos tienen por función formar, mantener y regular el recambio de la matriz extracelular fibrilar y amorfa. Son células multifuncionales, pues tienen **también** la capacidad de degradar el colágeno, como

respuesta ante distintos estímulos fisiológicos del medio interno.

Existen poblaciones de fibroblastos fenotípicamente diferentes, que poseen distintas propiedades químicas y funcionales, y que dan origen a los diversos tipos de colágeno.

- **Células ectomesenquimáticas o células madre de pulpa dental:** estas células son denominadas también mesenquimáticas indiferenciadas, pero es importante señalar que derivan del ectodermo de las crestas neurales. Constituyen la población de reserva pulpar por su capacidad de diferenciarse en nuevos odontoblastos productores de dentina o en fibroblastos productores de matriz pulpar, según el estímulo que actúe sobre ellas. Esta capacidad de diferenciación ha sido demostrada *in vivo* e *in vitro*. El factor de crecimiento endotelio-vascular (VEGF) es un poderoso estimulante de la proliferación y diferenciación de las células de la pulpa.

El número de células mesenquimáticas disminuye con la edad, lo cual trae aparejado una reducción en la capacidad de autodefensa de la pulpa. Generalmente, se ubican en la región subodontoblastica o en la proximidad de los capilares sanguíneos, por lo que suelen denominarse células perivasculares o pericitos. Esta variedad celular está estrechamente vinculada a la microvascularización pulpar (ver Irrigación).

Las células ectomesenquimáticas son difíciles de diferenciar de los fibroblastos en cortes histológicos

coloreados con HE. A menudo, se describen como células de menor tamaño y de aspecto estrellado. Las células mesenquimáticas indiferenciadas del periápice son las que pueden dar lugar a distintas líneas celulares como: fibroblastos, osteoblastos, cementoblastos y ocasionalmente odontoblastos como respuesta biológica, ante determinadas situaciones clínicas. Este tejido especializado periapical se diferencia del conectivo periodontal por su gran capacidad reaccional.

- **Macrófagos:** la forma de los macrófagos cambia según se encuentren fijos (histiocitos) o libres en el tejido conectivo. Las células libres son redondeadas con pequeños repliegues citoplasmáticos en la superficie, mientras que los macrófagos fijos son de aspecto irregular por la presencia de verdaderas prolongaciones citoplasmáticas. La irregularidad en el soma celular está en relación con su función de fagocitosis (endocitosis). El citoplasma es difícil de visualizar con las técnicas de rutina, pero se pone de manifiesto mediante colorantes vitales (azul tripán o tinta china) o marcadores citoplasmáticos de los lisosomas (citoquímica enzimática: fosfatasa ácida). Presentan un núcleo cuya morfología es característica, escotado y ligeramente excéntrico. Desde el punto de vista ultraestructural, el complejo de Golgi y el REL están bien desarrollados y, además, se evidencia RER, mitocondrias, abundantes vacuolas y lisosomas.

Por su capacidad de fagocitosis y por participar en el mecanismo de defensa, pertenecen al sistema fagocítico mononuclear y como todas las células de este sistema, tienen su origen en los monocitos. Los macrófagos tisulares recién llegados de la sangre, son células con gran capacidad de diferenciación, pues deben pasar por distintos estados de activación, para alcanzar su capacidad funcional. En las primeras etapas se asemeja morfológica e histoquímicamente al monocito y reciben la denominación de «macrófago residente». Al surgir un estímulo inflamatorio los macrófagos residentes proliferan y se expanden.

En los procesos inflamatorios los histiocitos se transforman en macrófagos libres, incrementan su tamaño y adquieren mayor capacidad quimiotáctica (movimiento) y de fagocitosis. Su función consiste en digerir microorganismos, remover bacterias y eliminar células muertas. Además de su actividad fagocítica, están en relación con la función inmunológica

(al fagocitar partículas extrañas y presentarlas a los linfocitos). También elaboran enzimas del tipo de las hidrolasas ácidas, que facilitan su migración dentro del tejido conectivo. A nivel del tejido pulpar el macrófago estimulado juega un papel clave en la respuesta inflamatoria e inmune durante la pulpitis.

- **Células dendríticas:** son células que resultan difíciles de discriminar de los macrófagos y que han sido descritas recientemente en la pulpa por Jon-tell. Las células dendríticas de la pulpa denominadas «verdaderas» se caracterizan por expresar moléculas de clase II del complejo mayor de histocompatibilidad, por poseer una morfología ramificada con tres o más prolongaciones citoplásmicas y un diámetro longitudinal de 50 μm . Estas células se distribuyen en la pulpa configurando un retículo si bien existen dos áreas en las que se acumulan preferentemente: la región perivascular en la zona más interna de la pulpa y la región paraodontoblástica en la zona mas externa de la misma (fig. 8).

Las células dendríticas de la pulpa se disponen, en general, a lo largo de los vasos con su eje mayor paralelo a las células endoteliales. Se ha demostrado que existe contacto entre estas células y las células endoteliales. Las células dendríticas de la pulpa de la región paraodontoblástica se ubican preferentemente bajo la capa odontoblástica y cada una de ellas parece delimitar su propio territorio de inmunovigilancia. Algunas de estas células extienden sus prolongaciones dendríticas dentro de los túbulos dentinarios posiblemente para detectar una mayor concentración de sustancias antigénicas. Con microscopia confocal se ha demostrado la existencia de una estrecha relación entre estas prolongaciones de las células dendríticas de la pulpa y las terminaciones nerviosas existentes a dicho nivel. Los contactos se establecen a través de secreciones paracrinas y neurocrinas.

La función de las células dendríticas de la pulpa consiste en participar en el proceso de iniciación de la respuesta inmunológica primaria. Las células capturan los antígenos, los procesan y luego migran hacia los ganglios linfáticos regionales a través de los vasos linfáticos. Una vez allí las células maduran transformándose en potentes células presentadoras de antígenos que posteriormente exponen a las células linfoides tipo T.

Aunque en los macrófagos puede inducirse la expresión de moléculas de clase II, la participación de

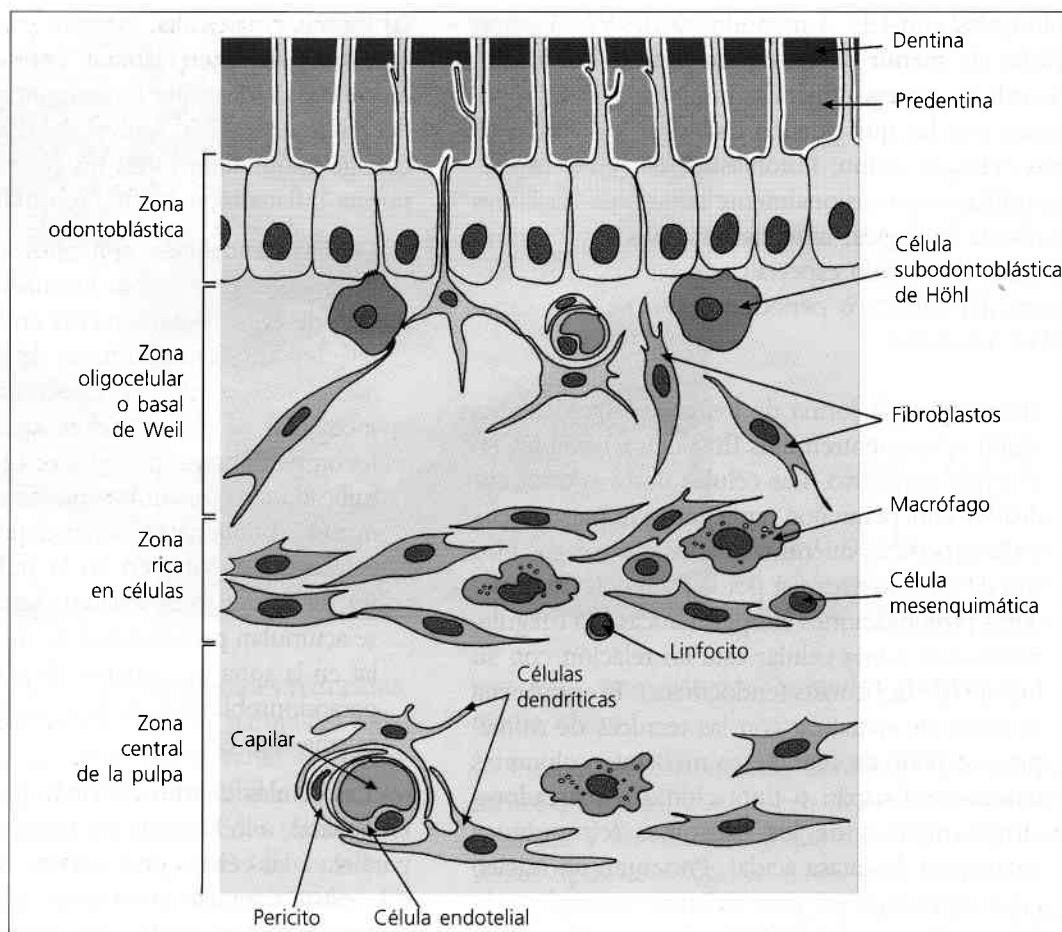


Figura 8. Diferentes zonas de la pulpa.

los mismos en la estimulación de las células linfoides tipo T sería menos significativa dado que estas células carecen probablemente de la capacidad de emigrar a los ganglios linfáticos. La cooperación entre los macrófagos y las verdaderas células dendríticas de la pulpa controlaría la respuesta inmunológica secundaria a nivel pulpar a través de los linfocitos memoria.

- **Otras células del tejido pulpar:** al examinar los componentes de la pulpa normal humana, se pueden identificar otros tipos celulares como: linfocitos, células plasmáticas, y en ocasiones, eosinófilos y mastocitos. La existencia de estas células es muy evidente en los procesos inflamatorios.

Mediante citometría de flujo se ha demostrado que la pulpa sana solamente posee linfocitos de tipo T; los linfocitos B normalmente están ausentes. Los linfocitos T participan en la respuesta inmunológica de acuerdo con lo indicado en el apartado anterior; estas células se activarían mediante mecanismos inmunológicos ante la presencia de antígenos provenientes de una caries, y liberarían linfoquinas, que

provocarían vasodilatación pulpar. Se ha sugerido que este mecanismo permitiría la migración de linfocitos B desde la circulación sanguínea hasta el tejido pulpar. La interacción entre ambos tipos de linfocitos facilitaría la diferenciación de los linfocitos B en células plasmáticas. Estas últimas elaboran los anticuerpos específicos frente a los antígenos que han suscitado la respuesta inflamatoria.

Los mastocitos identificados en la pulpa humana son de tamaño y número variable y, generalmente, de distribución perivascular. Desde el punto de vista morfológico son células redondeadas con abundantes gránulos citoplasmáticos de aspecto heterogéneo de 0,2 a 0,5 μm de diámetro. El RER está poco desarrollado a diferencia del aparato Golgi que es extenso; las mitocondrias son muy escasas.

Los mastocitos intervienen especialmente en los diferentes procesos inflamatorios del tejido pulpar, por la liberación de histamina que es una de las sustancias activas que sintetizan. Este compuesto aumenta la permeabilidad de los capilares y vénulas, lo que produce edema. Los efectos de la histamina son contrarrestados por la actividad de la histami-

nasa producida por los eosinófilos. Aún hoy, se discute el verdadero papel que desempeñan estas células en la pulpa.



2.2. Fibras

- **Fibras colágenas:** las fibras de colágeno están constituidas por colágeno tipo I, el cual representa aproximadamente el 60% del colágeno pulpar.

La distribución y proporción de las fibras colágenas difiere según la región. Son escasas y dispuestas en forma irregular en la pulpa coronaria. En la zona radicular adquieren una disposición paralela y están en una mayor concentración.

La densidad y el diámetro de las fibras aumenta con la edad. En la etapa embrionaria, el diámetro de las fibras es de 10 nm y presenta al ME la típica periodicidad de sus bandas transversales cada 64 nm. Vistas con el MO aparecen como estructuras ligeramente onduladas y eosinófilas con HE. Se identifican fácilmente con el tricrómico de Masson, tiñéndose de azul o de rojo con el método de van Gieson.

La matriz extracelular pulpar difiere de la matriz dentinaria, porque contiene cantidades significativas de colágeno tipos III, VI y fibronectina. Se ha identificado además, colágeno tipos IV y V en la matriz de la pulpa. El colágeno tipo IV está formando parte de la membrana basal de los vasos sanguíneos y la variedad V refuerza las paredes vasculares.

- **Fibras reticulares:** las fibras reticulares están formadas por delgadas fibrillas de colágeno tipo III asociadas a fibronectina. Ambos tipos de colágeno I y III son sintetizados por el fibroblasto (algunos autores sugieren la relación 55/45 para ambos tipos de fibras colágenas). Las fibras reticulares son fibras muy finas que se distribuyen de forma abundante en el tejido mesenquimático de la papila dental. Se evidencian con PAS y metenamina plata por la presencia de carbohidratos en su superficie, particularmente la glicoproteína fibronectina.

Estas fibras se disponen al azar en el tejido pulpar, excepto a nivel de la región odontoblástica donde se insinúan entre las células y constituyen el plexo de Von Korff. En este plexo las fibras reticulares son más gruesas y adoptan el aspecto de fibras en «sacacorchos» (ver Dentinogénesis). Actualmente, se considera a estas fibras en espiral de la región pre-

dentinaria compuestas por colágeno tipo VI, variedad del colágeno que tiene funciones de sostén.

Las fibras reticulares pueden aumentar de diámetro con la edad, pero en una menor proporción que las fibras colágenas. En el adulto el colágeno tipo III sería sustituido por el colágeno tipo I, por lo que a las fibras reticulares se las suele denominar fibras precolágenas.

- **Fibras elásticas:** en el tejido pulpar las fibras elásticas son muy escasas y están localizadas exclusivamente en las delgadas paredes de los vasos sanguíneos aferentes. Son difíciles de identificar aun cuando se empleen coloraciones específicas (orceína o Weigert). Su principal componente es la elastina.
- **Fibras de oxitalán:** en la pulpa dental en desarrollo se ha identificado mediante la técnica de Halmi (ácido paraacético y fucsina aldehídica), la presencia de fibrillas onduladas de oxitalán. Se les considera como fibras elásticas inmaduras y de función aún no conocida.

2.3. Sustancia fundamental

La sustancia fundamental o matriz extracelular amorfa, está constituida, principalmente, por proteoglicanos y agua. Los proteoglicanos, están formados por un núcleo proteico y cadenas laterales de glicosaminoglicanos (GAG). En la sustancia fundamental del tejido pulpar en dientes recién erupcionados el GAG predominante es el dermatán sulfato. En cambio, en pulpas maduras el ácido hialurónico es el componente esencial y en menor proporción se encuentra el dermatán y el condroitín sulfato.

Mediante técnicas histoquímicas se pueden visualizar los diferentes GAG sulfatados y no sulfatados utilizando el azul alcian a pH 1 y 2,5 respectivamente, y PAS para las glicoproteínas neutras.

El factor de crecimiento TGF- β estimula la síntesis de GAG sulfatados en las células de la pulpa dental.

El ácido hialurónico o hialuronan le confiere viscosidad y cohesión, por lo que el conectivo es gelatinoso. Esta propiedad, más el refuerzo fibrilar, es lo que permite extirpar la pulpa sin que se rompa durante los tratamientos endodónticos. Además, este proteoglicano es el encargado de mantener la fluidez, la permeabilidad de la sustancia fundamental y de

regular el transporte de metabolitos e impedir la difusión de microorganismos.

La sustancia fundamental se comporta como un verdadero medio interno, a través del cual las células reciben los nutrientes provenientes de la sangre arterial; igualmente los productos de desecho son eliminados en él para ser transportados hasta la circulación eferente. Con la edad disminuye la actividad funcional de la sustancia fundamental amorfa.

3. ZONAS TOPOGRÁFICAS DE LA PULPA

Por la disposición de sus componentes estructurales, podemos observar en la pulpa cuatro regiones diferentes desde el punto de vista histológico (figs. 8, 9 y 10).

Las zonas identificadas desde la predentina (dentina sin mineralizar) hacia la pulpa son:

1. Zona odontoblástica.
2. Zona subodontoblástica u oligocelular de Weil.
3. Zona rica en células.

4. Zona central de la pulpa o tejido pulpar propiamente dicho.

- **Zona o capa odontoblástica:** está constituida por los odontoblastos dispuestos en empalizada. Bajo los odontoblastos se encuentran las denominadas por algunos autores células subodontoblásticas de Höhl, que proceden de la última división mitótica que da origen a los odontoblastos. La existencia de apoptosis ha sido descrita recientemente en los odontoblastos y en las células de Höhl. Los cuerpos celulares de los odontoblastos se conectan entre sí por diferentes complejos de unión, por ejemplo, en la porción proximal (vecina a la predentina) se destaca la presencia de uniones ocluyentes y desmosomas. Funcionalmente son las que mantienen la integridad de la capa odontoblástica. Sin embargo, en las caras laterales predominan las uniones comunicantes de tipo hendidura o gap, que regulan el intercambio de metabolitos de bajo peso molecular entre los odontoblastos. Las uniones tipo gap se incrementan a medida que maduran los odontoblastos.

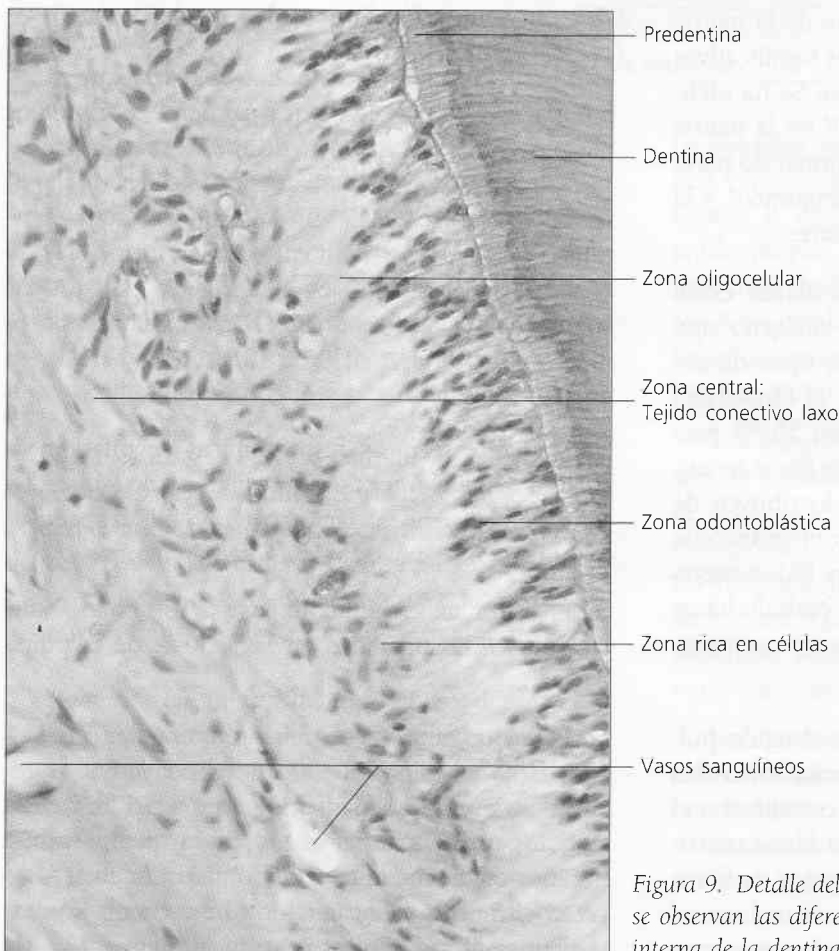


Figura 9. Detalle del complejo dentino-pulpar. A mayor aumento se observan las diferentes zonas de la pulpa, predentina y región interna de la dentina. Técnica por descalcificación. HE, x 250.

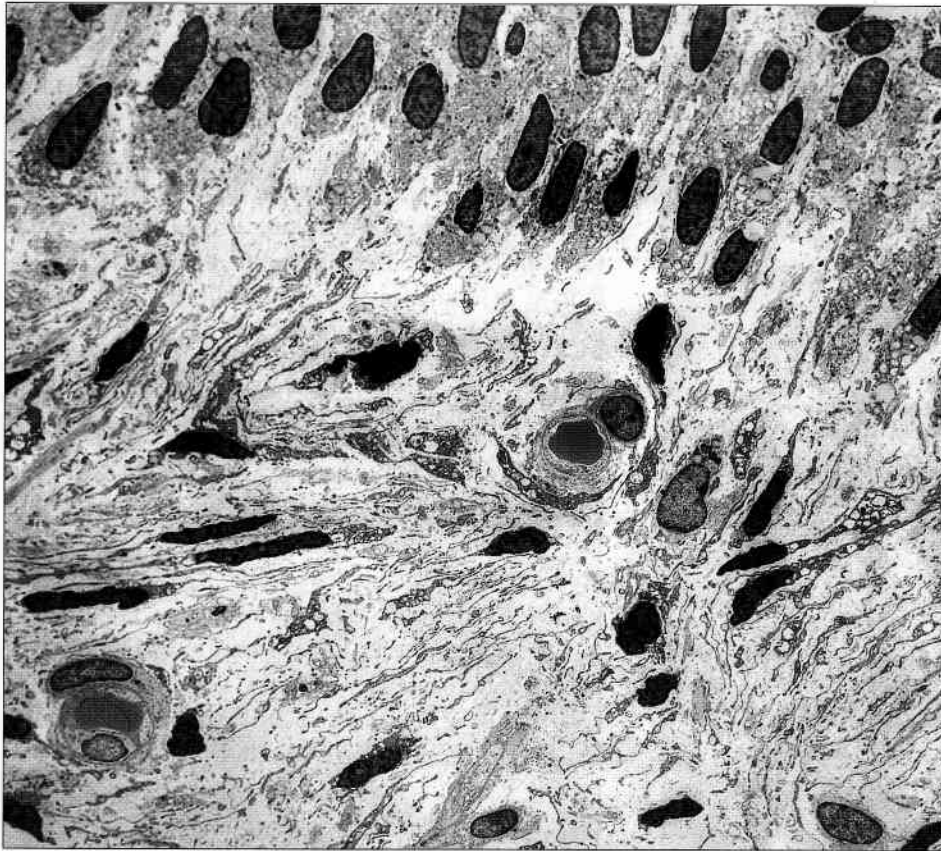


Figura 10. Detalle de las zonas de la pulpa. MET, x 600. (Cortesía Drs. Peydro y Carda.)

Abramovich denomina «zona ebúrnea» a la capa odontoblástica y los componentes fibrilares de Von Korff, que intervienen en la formación de la matriz dentinaria. Otros autores llaman «zona odontogénica de la pulpa» o «membrana éboris» al conjunto de los odontoblastos y a las fibras precolágenas en espiral.

- **Zona basal u oligocelular de Weil:** esta capa situada por debajo de la anterior, tiene aproximadamente 40 μm de ancho y se la identifica como una zona pobre en células. Está, en general, bien definida en la región coronaria de los dientes recién erupcionados, pero, en cambio, suele estar ausente en la región radicular. Tampoco se distingue en pulpas embrionarias, ya que, al igual que la zona rica en células, se forma tardíamente durante el proceso de histogénesis pulpar. En pulpas maduras la capa oligocelular alcanza un espesor de 60 μm y en la misma se identifican el plexo nervioso de Raschkow (mediante impregnación argéntica), el plexo capilar subodontoblástico y los denominados fibroblastos subodontoblásticos, que están en contacto con los odontoblastos y las células de Höhl por medio de uniones comunicantes tipo gap. Asimismo a este nivel se encuentran las células dendríticas de la pulpa.

- **Zona rica en células:** se caracteriza por su alta densidad celular, donde se destacan las células ectomesenquimáticas o células madre de la pulpa y los fibroblastos que originan las fibras de Von Korff. Esta zona rica en células es especialmente prominente en dientes adultos los cuales poseen un menor número de células en su parte central.
- **Zona central de la pulpa:** está formada por el tejido conectivo laxo característico de la pulpa, con sus distintos tipos celulares, escasas fibras inmersas en la matriz extracelular amorfa y abundantes vasos y nervios. La población celular está representada esencialmente por fibroblastos, células ectomesenquimáticas y macrófagos de localización perivascular. Existen asimismo células dendríticas de la pulpa. Proporcionalmente tiene menor cantidad de células por unidad de superficie que la zona rica en células (figs. 8, 9 y 10).

4. VASCULARIZACIÓN

4.1. Circulación sanguínea

Los vasos sanguíneos penetran en la pulpa acompañados de fibras nerviosas sensitivas y autónomas y salen de ella a través del conducto o foramen api-

cal, debido al reducido tamaño de la pulpa, los vasos sanguíneos son de pequeño calibre. Los vasos penetrantes o arteriolas son los de mayor tamaño, tienen aproximadamente $150\ \mu\text{m}$ de diámetro. Realizan un recorrido casi rectilíneo hasta llegar a la región de la pulpa central y en su trayecto emiten pequeñas ramas colaterales (figs. 11 y 12). Estructuralmente las arteriolas presentan una túnica íntima

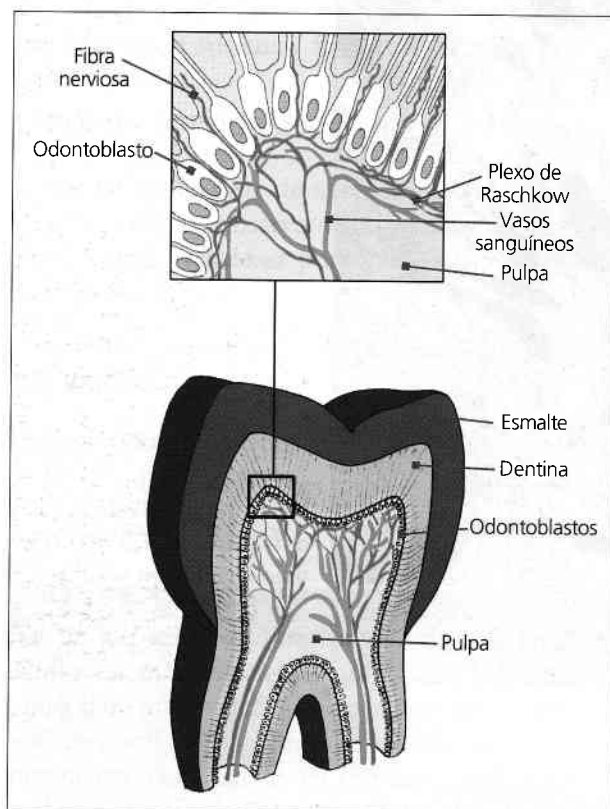


Figura 11. Irrigación e inervación pulpar.

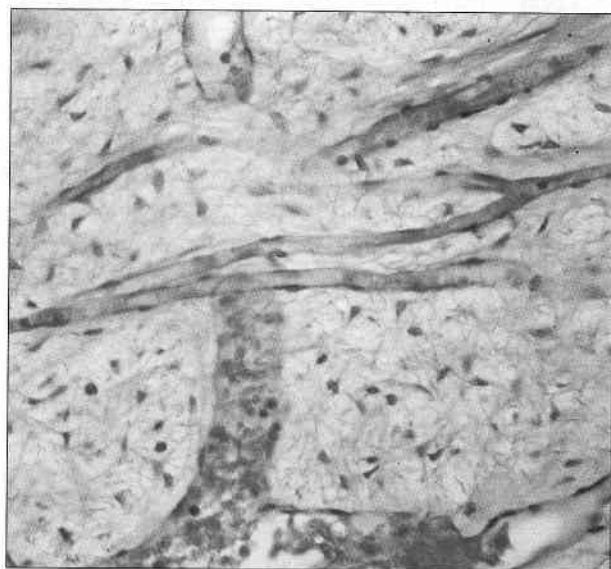


Figura 12. Zona de la pulpa central. vasos sanguíneos. HE, x 400.

turalmente las arteriolas presentan una túnica íntima endotelial y una túnica media de músculo liso muy poco desarrollada. El músculo liso en los vasos pulpaes tienen receptores α y β adrenérgicos, por ello cuando los nervios simpáticos son estimulados se produce una vasoconstricción. La pulpa frente a una lesión responde en forma bifásica, es decir hay una vasoconstricción inicial seguida de una vasodilatación y se aumenta la permeabilidad vascular. Esta permeabilidad esta mediada por neuropéptidos (liberados por las fibras aferentes) lo que provoca un proceso inflamatorio con edema, calor; pérdida de la función y dolor. En la región coronaria los vasos se ramifican, disminuyen de calibre y forman el plexo capilar subodontoblástico. La sangre capilar que fluye hacia la región coronaria es casi el doble que en la región radicular. La red capilar es muy extensa y se localiza en la zona basal u oligocelular de Weil, su función es nutrir a los odontoblastos (fig.13). Presenta predominio de capilares de tipo continuo, y sólo un pequeño porcentaje (5%) del total es de tipo fenestrado. Con MET se ha comprobado que los capilares continuos poseen células endoteliales muy delgadas de un espesor aproximado entre $0,2$ a $0,5\ \mu\text{m}$. Estas células con abundantes invaginaciones de superficie acompañadas de proyecciones citoplasmáticas, que oscilan entre los 60 a $70\ \text{nm}$, se unen por uniones ocluyentes. Dichas invaginaciones superficiales son las denominadas vesículas de pinocitosis.

Los capilares fenestrados, en cambio, poseen un endotelio relativamente más grueso, con poros de aproximadamente $60\ \text{nm}$, la membrana basal de los mismos es continua. Se ha sugerido que los capilares de este tipo intervendrían en el transporte rápido de metabolitos, debido a que son más permeables que los continuos. A nivel de las células endoteliales de la pulpa se ha detectado actividad enzimática relacionada con la producción de óxido nítrico.

Tanto los capilares continuos como los fenestrados están rodeados de células periendoteliales. La proporción entre células endoteliales y periendoteliales es de cuatro a uno. En el conjunto de células periendoteliales destacan los pericitos o células, adventiciales, que se encuentran incluidos en la misma lámina basal que rodea las células endoteliales. Los pericitos presentan numerosas prolongaciones citoplasmáticas que abrazan la pared endotelial de los capilares. El citoplasma de los pericitos posee, además del núcleo de cromatina condensada y de las

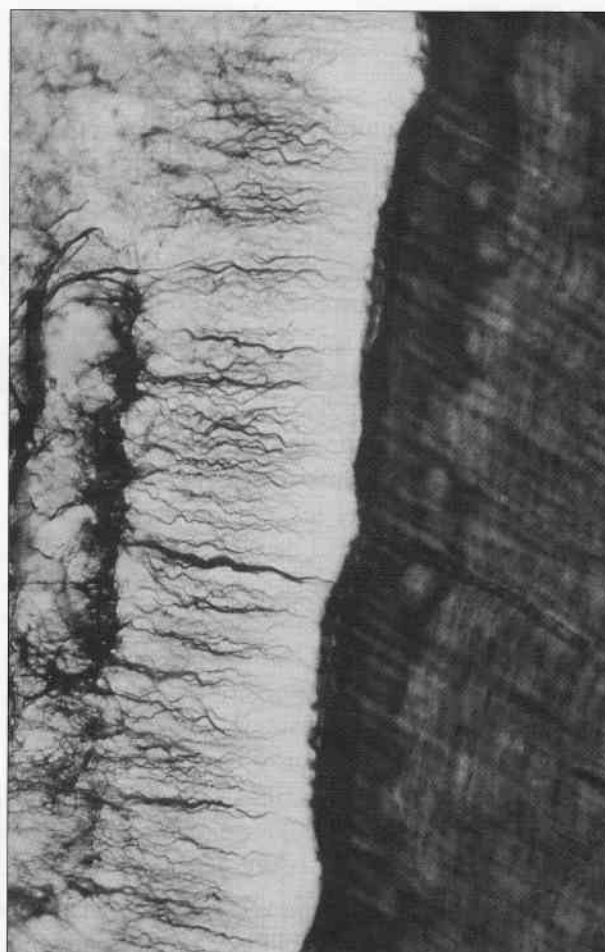
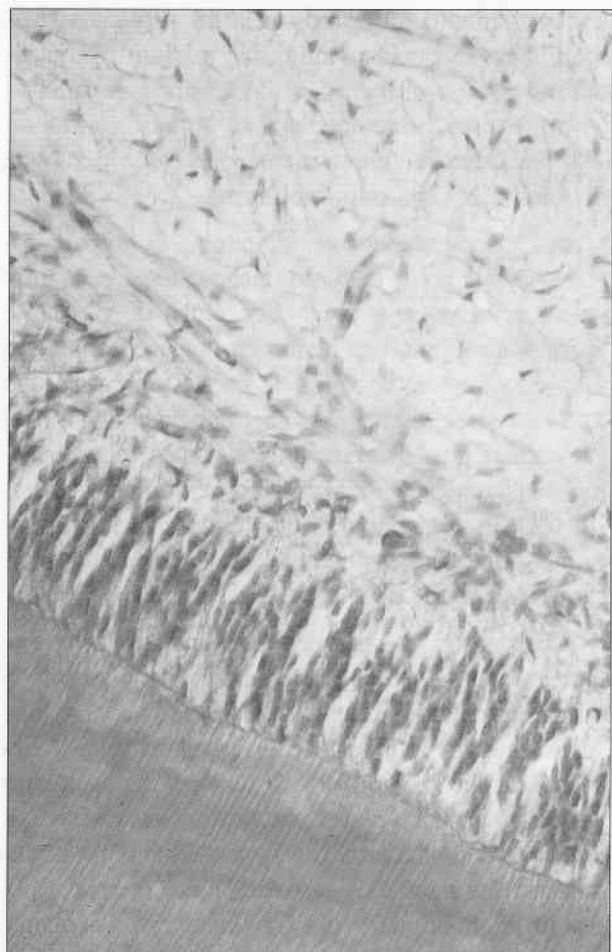

Figura 13. A. Pulpa hiperémica. Se evidencian los capilares subodontoblásticos. HE, x 250. B. Zona subodontoblástica. Capilar de paredes reforzadas por fibras reticulares. Impregnación argéntica, x 400.

distintas organelas, elementos electrodensos rodeados de membrana. Estos cuerpos densos, de morfología irregular, son similares a los lisosomas y no están presentes en forma fija en todos los pericitos. Se postula que los pericitos actúan a manera de células contráctiles, regulando el calibre de los capilares y manteniendo la estabilidad de sus paredes. Ante determinados estímulos los pericitos pueden diferenciarse hacia macrófagos. Junto a los pericitos existen las células dendríticas de la pulpa que, asimismo, se disponen en la periferia de los vasos estableciendo contacto a través de sus prolongaciones con las células endoteliales.

El paso de metabolitos a través del endotelio se realiza por dos mecanismos: a) por medio de poros en el caso de los capilares fenestrados, y b) por transcitos (vía transepitelial mediada por vesículas pinocíticas que se movilizan de una a otra superficie endotelial), particularmente en los capilares continuos.

La lámina basal sobre la que asientan las células endoteliales actúa como un filtro selectivo, contro-

lando el paso de macromoléculas desde y hacia la pulpa. También los pericitos, como se ha demostrado en cultivos celulares, están involucrados en el mantenimiento de dicha lámina basal, dado que poseen la capacidad de sintetizar la porción amorfa de la membrana y de influir en el intercambio de sustancias.

Los capilares pulpaes tienen un diámetro de 7 a 10 μm . A través de ellos la sangre llega a las vénulas, las cuales van confluyendo hasta constituir las venas centrales. De este modo, se completa la circulación eferente, que abandona el tejido pulpar a través del agujero apical en forma de venas de diámetro pequeño, con una capa muscular muy delgada y discontinua. El número de fibras nerviosas que rodean a las estructuras arteriales es muy superior al que rodea a las estructuras venosas.

La circulación sanguínea de la pulpa es de tipo terminal, ya que entre los vasos aferentes y los eferentes, de menor calibre, existen comunicaciones alternativas, como anastomosis arteriovenosas y veno-

venosas, que constituyen la llamada, por algunos autores, microvascularización pulpar y cuya función es la de regular el flujo sanguíneo. Las anastomosis arteriovenosas tienen forma de asas en U, son puntos de contacto directo entre la circulación arterial y venosa, y a través de ellas se desvía la sangre del lecho capilar. Mediante MEB (previa inyección de resinas plásticas a fin de obtener un calco del sistema vascular), se ha comprobado la existencia de anastomosis venovenosas, que se extienden hacia la pre-dentina. Las investigaciones histofisiológicas demuestran que la vitalidad del elemento dentario depende en mayor grado de su microcirculación que de su mecanismo sensitivo. Se considera que el flujo sanguíneo pulpar es el más rápido del organismo, alcanzando una velocidad de 0,3 a 1 mm/seg en las arteriolas, de 0,15 mm en las vénulas, y de 0,08 mm en los capilares, lo que provoca que la presión sanguínea pulpar sea una de las más elevadas en comparación con otros tejidos orgánicos. Sin embargo, estudios recientes han mostrado que en la pulpa la presión arteriolar es menor, y la venular es mayor, con respecto a otras estructuras tisulares. Se estima que en cifras globales el flujo sanguíneo pulpar está entre 20 y 60 ml/m por 100 g de tejido.

Los trastornos del flujo vascular se asocian con una alteración de la sensibilidad, cuando aumenta el flujo (en la inflamación) disminuye el umbral de los nervios pulpares más grandes (fibras A), produciendo un aumento en la respuesta a los estímulos térmicos, frío y calor. Por el contrario cuando el flujo disminuye, se suprime la actividad de estas fibras, más que las de tipo C, lo que produce cambios en la calidad del dolor.

Actualmente una de las pruebas clínicas para verificar la «vitalidad pulpar» es la medición del flujo sanguíneo pulpar o flujometría con láser *doppler*. Este test basado en el movimiento de los eritrocitos en los capilares pulpares, es la única prueba sustentada en el principio real de la vitalidad, dado que la misma depende más de la vascularización que de la innervación. Generalmente se utiliza para evaluar la vitalidad pulpar en dientes jóvenes traumatizados, donde los otros métodos son imprecisos debido al poco desarrollo del plexo nervioso de Raschkow, al no haberse completado el ápice radicular.

4.2. Circulación linfática

La circulación linfática de la pulpa corresponde a un sistema de tipo primitivo, si se le compara con la que poseen otras regiones del organismo.

Actualmente, utilizando el MEB y técnicas histoquímicas enzimáticas de doble tinción (5 nucleotidasa-fosfatasa alcalina), se corrobora la existencia de numerosos vasos linfáticos en la parte central de la pulpa y en menor número en la zona periférica próxima a la capa odontoblástica.

Los vasos linfáticos se originan en la pulpa coronaria por medio de extremos ciegos, de paredes muy delgadas, cerca de la zona oligocelular de Weil y de la zona odontoblástica. Estos vasos ciegos drenan la linfa en vasos recolectores de pequeño tamaño, los que en cortes histológicos pueden diferenciarse de las vénulas por la ausencia de glóbulos rojos y porque sus paredes, al igual que las membranas basales, son discontinuas. Las células endoteliales exhiben numerosas uniones intercelulares y se encuentran escasos pericitos de distribución irregular.

Con métodos especiales (linfografías) se ha evidenciado que estos vasos abandonan la región de la pulpa radicular conjuntamente con los nervios y los vasos sanguíneos, y salen por el agujero apical, para drenar en los vasos linfáticos mayores del ligamento periodontal. Se ha demostrado que los capilares linfáticos miden alrededor de 8 μ m de diámetro, mientras que los pequeños vasos linfáticos eferentes tienen un calibre de 100 μ m. Los linfáticos procedentes de los dientes anteriores drenan hacia los ganglios linfáticos submentonianos, mientras que los linfáticos de los dientes posteriores lo hacen en los ganglios linfáticos submandibulares y cervicales profundos.

5. INERVACIÓN

El tejido pulpar se caracteriza por tener una doble innervación, sensitiva y autónoma. La innervación está a cargo de fibras nerviosas tipo A (mielínicas) y C (amielínicas) que llegan a la pulpa junto con los vasos a través del foramen apical (figs. 14 y 15).

La innervación autónoma está constituida por fibras amielínicas tipo C simpáticas de 0,2 a 1 μ m de diámetro. Los axones amielínicos provienen del ganglio cervical superior y llegan a la pulpa apical para dirigirse a la túnica muscular de las arteriolas. Estas fibras son de conducción lenta (0,5 a 2 m/seg.) e intervienen en el control del calibre arteriolar (función vasomotora).

Ultraestructuralmente se ha observado que los axones simpáticos contienen numerosas vesículas con un material denso en su interior que contienen transmisores catecolamínicos, fundamentalmente

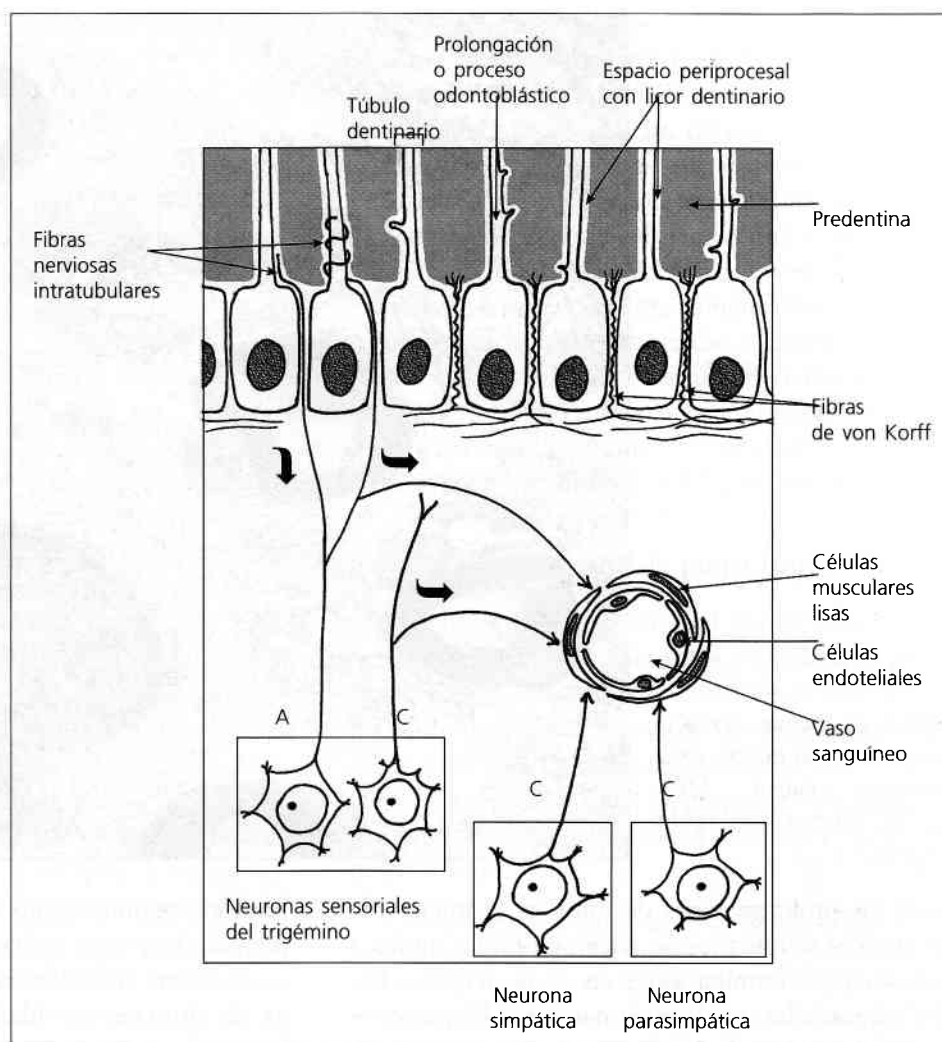


Figura 14. Representación esquemática de la zona odontoblástica y de la distribución de las fibras nerviosas en la pulpa. La conexión de las fibras A y C sensoriales con el vaso sanguíneo, constituye el sustrato del reflejo.

noradrenalina. Recientemente se ha descrito la presencia de neuropéptido Y, un potente vasoconstrictor de arterias y venas, en las fibras nerviosas que rodean los vasos en la zona central de la pulpa. El neuropéptido Y se almacena con la noradrenalina y se libera junto a ella tras la estimulación nerviosa.

Algunos autores han propuesto la existencia de fibras tipo C parasimpáticas en la pulpa con la presencia de acetil-colina y VIP (polipéptido intestinal vasoactivo). Estas fibras contribuirían a la vasodilatación de los vasos de la pulpa a través de la liberación de óxido nítrico por las células endoteliales.

La innervación sensitiva está constituida por fibras aferentes sensoriales del trigémino (V par craneal). Son fibras mielínicas del tipo A δ y A β y también fibras amielínicas tipo C.

Las fibras A son de conducción rápida (15-100 m/seg) y responden a estímulos hidrodinámicos, tá-

tiles, osmóticos o térmicos que transmiten la sensación de un dolor agudo y bien localizado. Estas fibras se distribuyen fundamentalmente en la zona periférica de la pulpa.

Los nervios mielínicos en la pulpa coronaria se ramifican considerablemente, de manera que el número de fibras se cuadriplica con respecto a la región radicular. En la zona basal de Weil, dichas ramificaciones constituyen el plexo nervioso subodontoblástico de Raschkow.

Histológicamente, este plexo está ya bien desarrollado cuando el diente ha erupcionado. Utilizando métodos de plata y MET, se ha demostrado que algunas fibras del plexo continúan su recorrido entre los espacios interodontoblásticos, donde pierden su vaina de mielina. Algunas penetran hasta 200 μ m en la predentina y dentina, junto con las prolongaciones odontoblásticas. Las fibras nerviosas, al finalizar sobre los cuerpos de los odontoblastos o

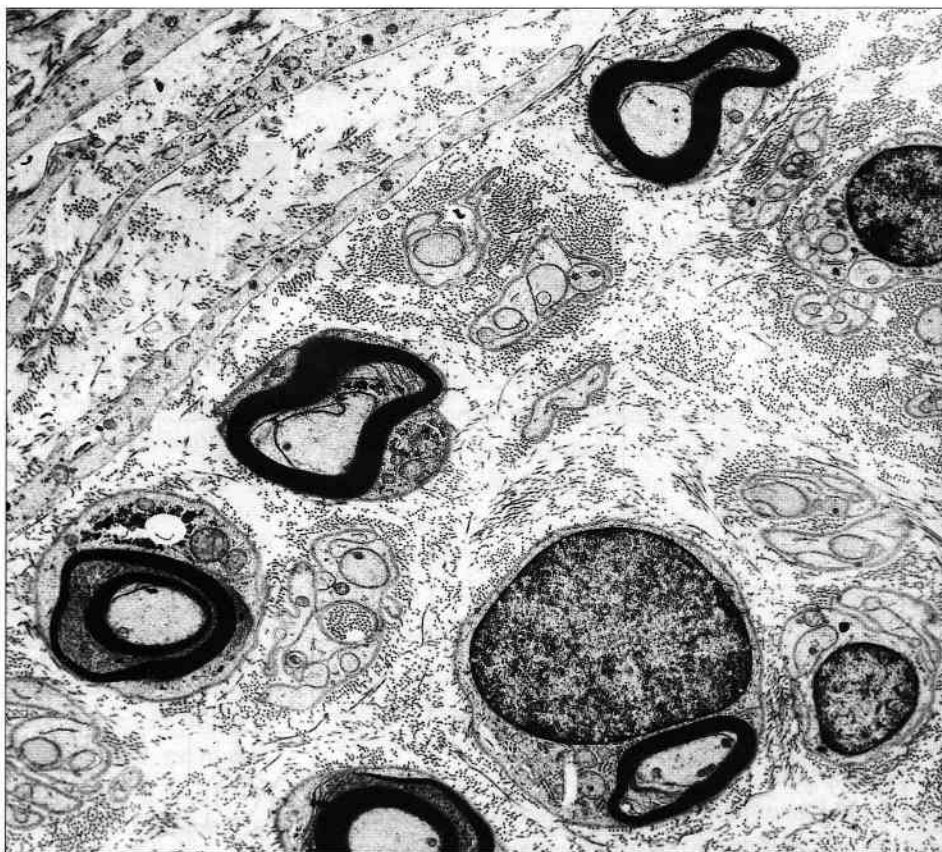


Figura 15. Fibras nerviosas mielinicas y amielinicas de la innervación pulpar. MET, x 2.500. (Cortesía Drs. Peydro y Carda.)

sobre las prolongaciones de estos en el interior de los túbulos dentinarios, lo hacen en forma similar a una sinapsis (terminaciones en cesta, retículo, botón, arrosariadas, etc.). Estos contactos fibra nerviosa/prolongación odontoblástica actuarían como receptores sensoriales aferentes jugando un papel fundamental en la sensibilidad dentinaria. Algunos autores han sugerido, sin embargo, que las terminaciones nerviosas, debido a la presencia en su seno de proteínas relacionadas con la exocitosis, podrían desempeñar algún tipo de actividad efectora. El número de túbulos dentinarios innervados varía según la región topográfica de la dentina (ver Dentina).

Las fibras C amielinicas de naturaleza sensorial poseen una velocidad de conducción lenta y se distribuyen en general en la zona interna de la pulpa respondiendo a los estímulos de la bradikina, la histamina y la capsaicina y no a los estímulos hidrodinámicos. La estimulación de estas fibras da origen a una sensación de dolor sordo mal localizado (difuso) y prolongado en el tiempo.

Actualmente en los axones sensitivos se ha identificado sustancia P, que regula el flujo sanguíneo y que se libera en presencia de una inflamación, el péptido CGRP relacionado con la calcitonina (que

produce vasodilatación), la neuroquina A, el neuropéptido K y más recientemente la secretoneurina—esta última en las fibras tipo C—, que participarían en las distintas actividades funcionales de estas fibras en la transmisión del dolor. La estimulación de las fibras C está asociada a los daños tisulares del proceso inflamatorio.

Matthews ha establecido que algunas fibras sensoriales se ramifican de tal manera que una rama se constituye como terminación sensorial, propiamente dicha, y otra lo hace como terminación nerviosa vascular. Cuando se estimula la terminación sensorial el impulso viajaría a los centros nerviosos y, asimismo, a la rama que inerva la estructura vascular. Este dispositivo permite el denominado reflejo axónico de tal manera que la estimulación mecánica o eléctrica a nivel de la dentina o a nivel de la zona más interna de la pulpa da origen a la vasodilatación de los vasos existentes en la misma, debido a la liberación en ellos de los péptidos vasodilatadores (sustancia P y CGRP) existentes en la rama nerviosa que termina en la estructura vascular. El incremento de la presión tisular y del fluido intersticial origina el desplazamiento del mismo hacia los túbulos dentinarios expuestos lo cual ayuda a proteger

la pulpa de la difusión hacia el interior de sustancias nocivas.

6. HISTOFISIOLOGÍA PULPAR

A continuación se describen brevemente las principales funciones que se derivan de las estructuras histológicas que configuran la pulpa, así como los cambios que el tejido pulpar experimenta en relación con la edad.

6.1. Actividades funcionales de la pulpa

- **Inductora:** el mecanismo inductor del complejo dentino-pulpar se pone de manifiesto durante la amelogenénesis, ya que es necesario el depósito de dentina para que se produzca la síntesis y el depósito del esmalte.
- **Formativa:** la pulpa tiene como función esencial formar dentina. La capacidad dentinogénica se mantiene mientras dura su vitalidad. La elaboración de la dentina está a cargo de los odontoblastos, y según el momento en que ésta se produce, surgen los distintos tipos de dentina: primaria, secundaria o adventicia y terciaria o reparativa. Esta última variedad se elabora en respuesta a distintos estímulos irritantes, como por ejemplo: biológicos (caries), físicos (calor, presión), o químicos (sustancias nocivas provenientes de algunos materiales dentales).
- **Nutritiva:** la pulpa nutre la dentina a través de las prolongaciones odontoblásticas y de los metabolitos que provenientes del sistema vascular pulpar se difunden a través del licor dentinario.
- **Sensitiva:** la pulpa, mediante los nervios sensitivos, responde, ante los diferentes estímulos o agresiones, con dolor dentinario o pulpar. En la sensibilidad de la pulpa y la dentina no interesa la naturaleza del agente estimulante, ya que la respuesta es siempre de tipo dolorosa. El dolor dentinal es agudo y de corta duración, mientras que el dolor pulpar es sordo y pulsátil, persistiendo durante cierto tiempo; estos datos son de importancia para el diagnóstico clínico diferencial.
- **Defensiva o reparadora:** el tejido pulpar tiene una notable capacidad reparativa, formando dentina ante las agresiones. Las dos líneas de defensa son: 1) formación de dentina peritubular, con estrechamiento de los conductos, para impedir la penetración de microorganismos hacia la pulpa. Esta esclerosis dentinaria representa la primera defensa

pulpar frente al avance de una caries y 2) formación de dentina terciaria, reparativa o de irritación. Esta dentina es elaborada por los nuevos odontoblastos que se originan de las células, ectomesenquimáticas o células madre de la pulpa. Estudios experimentales con animales de laboratorio han demostrado que el tiempo que transcurre en una agresión pulpar directa hasta neoformar odontoblastos, es de aproximadamente cinco días. Estas células recién diferenciadas comienzan a depositar dentina debajo de los túbulos a una velocidad promedio de $4,5 \mu\text{m}$ por día. En dientes humanos se ha comprobado que la velocidad de aposición es menor y sólo alcanza $1,5 \mu\text{m}$ por día.

6.2. Modificaciones de la pulpa con la edad

El tejido pulpar y la cavidad que lo aloja experimentan variaciones estructurales y funcionales en relación con la edad, al igual que otros tejidos del organismo. Estos cambios ocasionan una disminución en la capacidad de respuesta biológica y como consecuencia de ello, el tejido pulpar con la edad no responde a los estímulos externos como lo hace una pulpa joven.

Los principales cambios que tienen lugar en el envejecimiento son los siguientes:

- **Reducción del volumen pulpar,** al disminuir la cámara y los conductos radiculares, como consecuencia del depósito continuo de dentina secundaria (figs. 16, 17 y 18).
- **Disminución de la irrigación e inervación,** como resultado de la reducción del volumen del órgano pulpar. Se han descrito obliteraciones de vasos sanguíneos en pulpas envejecidas (fig. 19).
- **Disminución gradual de la población celular del tejido conectivo pulpar,** desde la etapa adulta hasta la etapa senil. En esta última la densidad celular queda reducida a la mitad, especialmente al perderse las células inmaduras. Para algunos autores la disminución de la actividad de las células es cualitativa, dado que no existen todavía referencias cuantitativas fehacientes (figs. 20 y 21).

El conocimiento de este dato biológico es de gran importancia clínica, pues la capacidad de defensa en una pulpa joven, es mayor al contar con un número más elevado de elementos celulares indiferenciados, capaces de neoformar odontoblastos frente a una de-

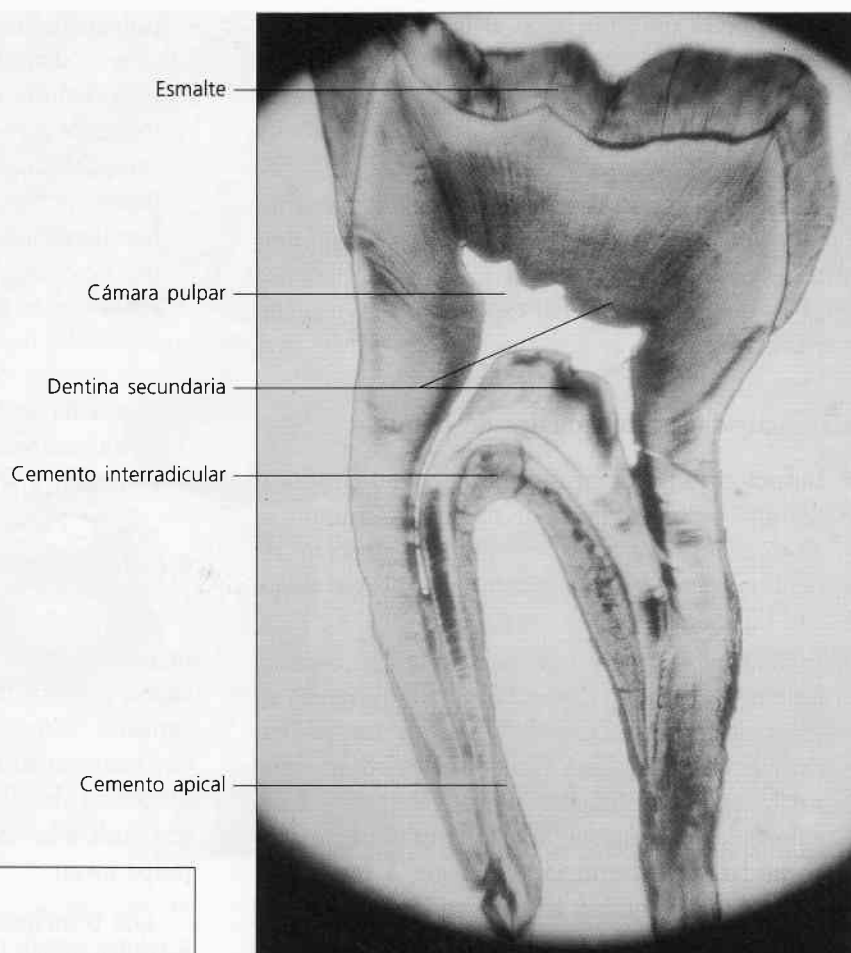


Figura 16. Vista panorámica de un molar permanente. Obsérvese los cambios dimensionales de la cámara pulpar, compárandolos con la figura 1. Corte longitudinal. Técnica por desgaste, x 4.

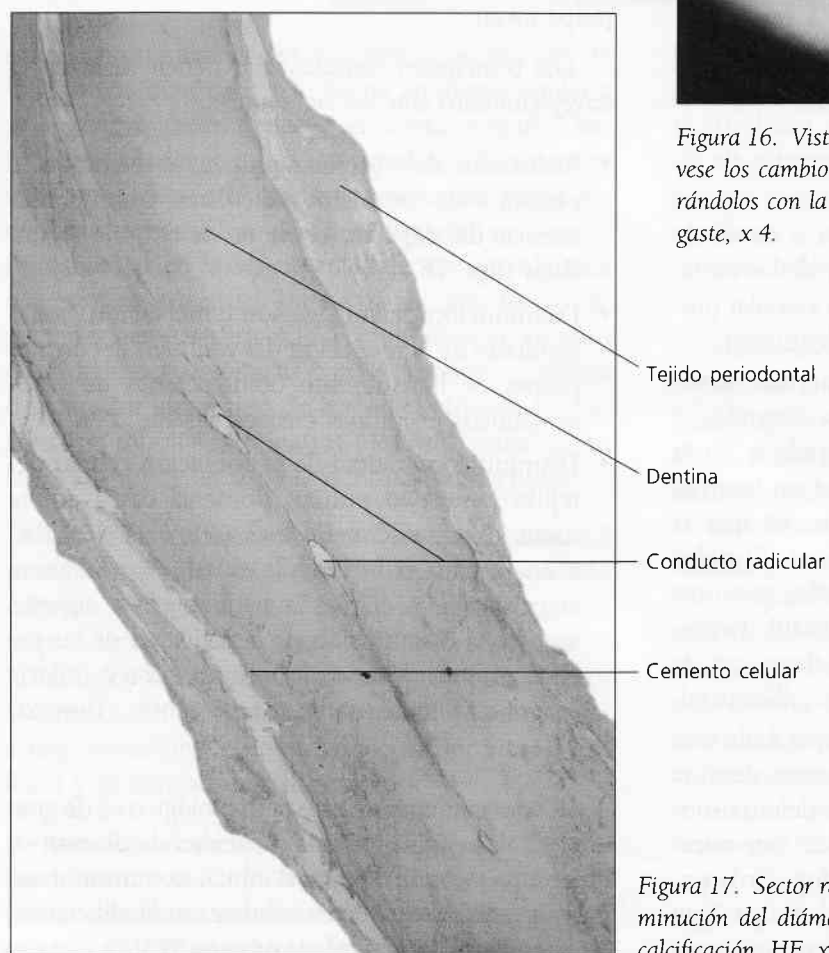


Figura 17. Sector radicular de un diente adulto. Se destaca la disminución del diámetro del conducto radicular. Técnica por descalcificación. HE, x 40.

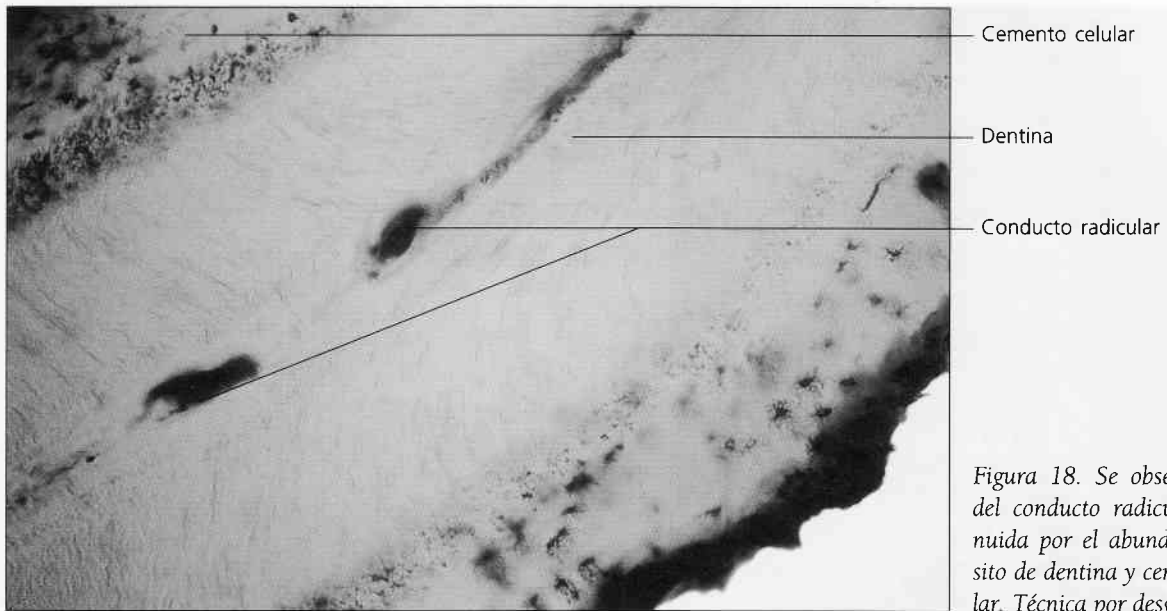


Figura 18. Se observa la luz del conducto radicular disminuida por el abundante depósito de dentina y cemento celular. Técnica por desgaste, x 60.

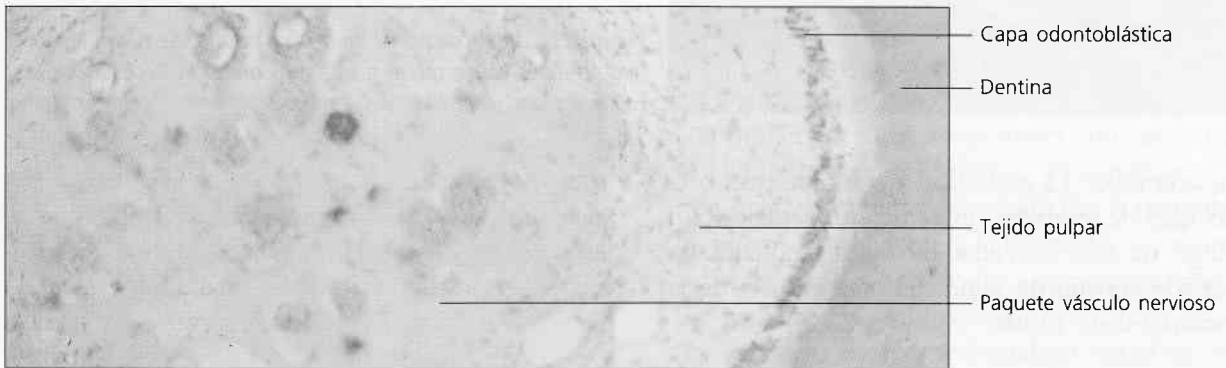


Figura 19. Corte transversal de la pulpa adulta de la región apical. Se muestra el paquete vásculo-nervioso en la zona central. Técnica por descalcificación. HE, x 100.

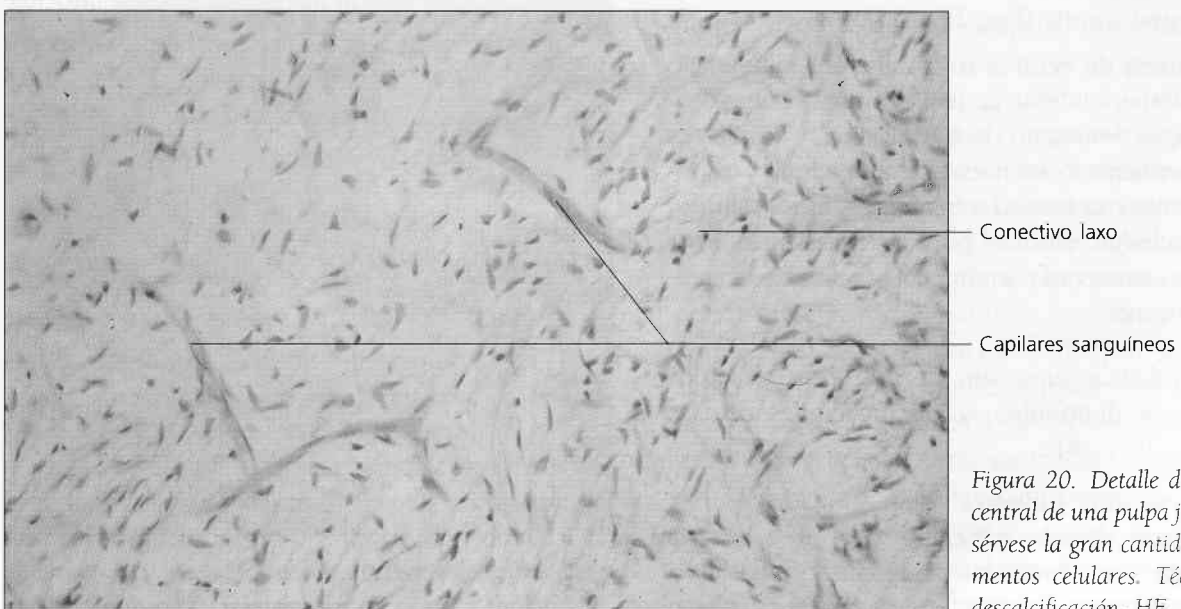

Figura 20. Detalle de la zona central de una pulpa joven. Obsérvese la gran cantidad de elementos celulares. Técnica por descalcificación. HE, x 150.

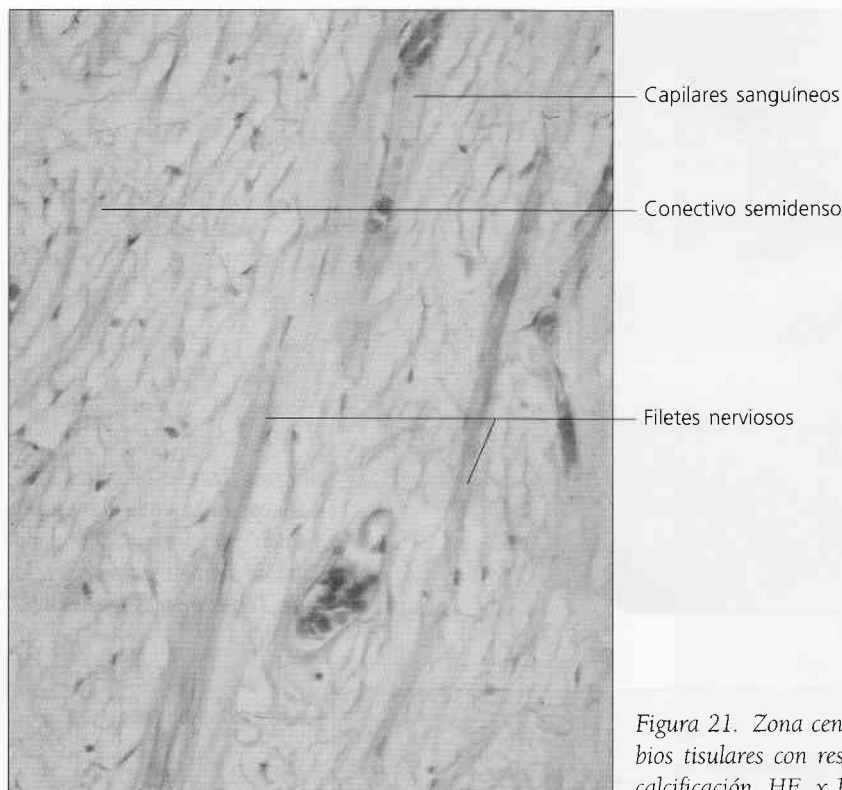


Figura 21. Zona central de una pulpa adulta. Se notan los cambios tisulares con respecto a la figura anterior. Técnica por descalcificación. HE, x 150.

terminada noxa. La capacidad de autodefensa o la posibilidad de regeneración del tejido, depende, sin embargo, no sólo de la edad biológica, sino también del estado general de salud del organismo y de la cuantía del daño tisular.

- Transformación progresiva del tejido conectivo laxo de la pulpa, en tejido conectivo semidenso. Ello se debe al aumento de fibras colágenas y a la consiguiente disminución de la sustancia fundamental amorfa (figs. 22 y 23).
- Aparición de centros irregulares de mineralización, especialmente en la región de la pulpa central. Este fenómeno de calcificación, o litiasis, es relativamente común en la pulpa adulta y se incrementa con la edad o frente a agentes irritantes. Sin embargo, desde el punto de vista histológico se han observado fenómenos de litiasis en pulpas jóvenes.

Las calcificaciones son de dos tipos: cálculos pulpares o denticulos, y calcificaciones difusas (figs. 24, 25 y 26).

Los cálculos pulpares están formados por la precipitación de sales minerales sobre un centro de matriz predominantemente colágena. Se clasifican de acuerdo a su estructura en: verdaderos (poseen

túbulos dentinarios) y falsos (sólo muestran capas concéntricas de tejido mineralizado). Estos últimos que presentan formas irregulares son los más frecuentes, y pueden estar libres o adheridos. Cuando tienen cierto tamaño pueden observarse por medios radiológicos, de lo contrario sólo se los visualizan en cortes histológicos.

Clínicamente los cálculos pulpares constituyen un problema para el profesional endodoncista, al realizar la apertura cameral o al instrumentar los conductos.

Las calcificaciones difusas, generalmente, tienen una orientación longitudinal, por lo que se les suele denominar como calcificaciones lineales o agujas cálcicas. Aparecen en especial en los conductos radiculares, en una disposición perivascular.

7. BIOPATOLOGÍA Y CONSIDERACIONES CLÍNICAS

El tejido pulpar, cuya integridad es necesaria para mantener la vitalidad del diente, puede sufrir distintas alteraciones como consecuencia de agresiones tanto exógenas como endógenas. La pulpa como tejido conectivo que es, responde a la agresión desencadenando una reacción de tipo inflamatorio (pulpitis), cuya primera fase consiste en una marcada dilatación y congestión vascular (hiperemia). Esta

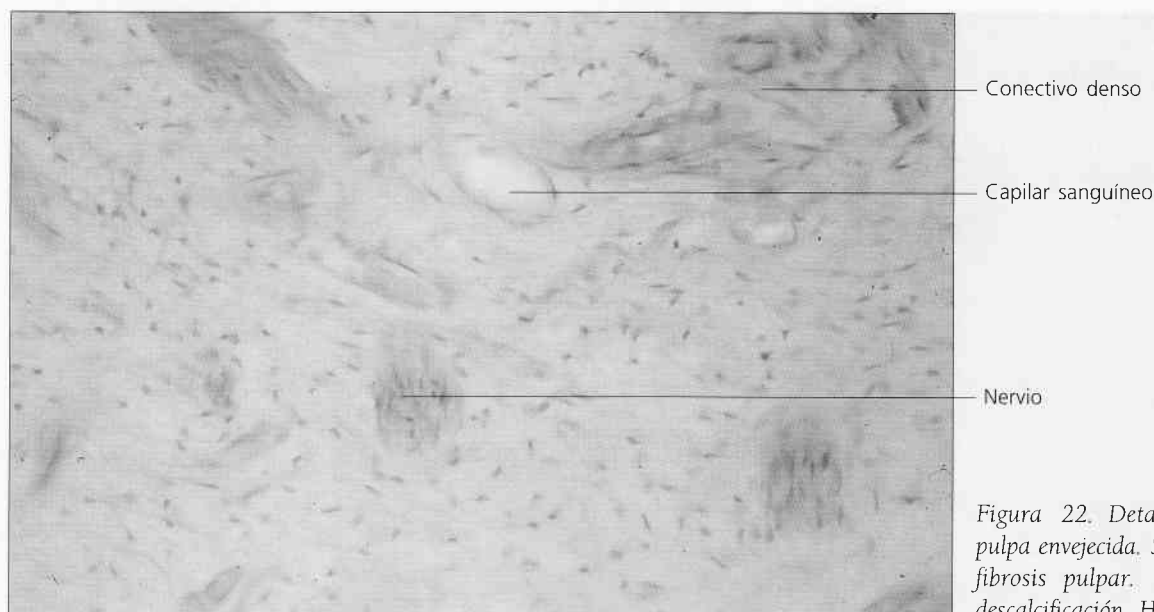


Figura 22. Detalle de una pulpa envejecida. Se destaca la fibrosis pulpar. Técnica por descalcificación. HE, x 150.

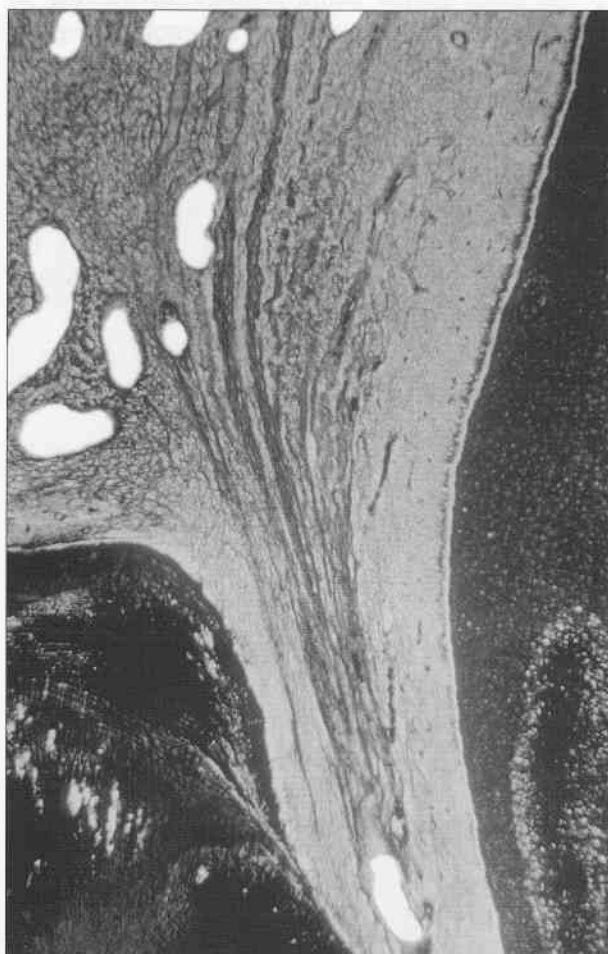

Figura 23. Nótese el aumento de fibras. Zona de conductos radiculares. Impregnación argéntica, x 40.

reacción se produce, generalmente, como respuesta a factores locales como: caries, traumatismo, agentes físicos (térmicos) y químicos (materiales dentales) e infecciones propagadas desde los tejidos vecinos. Los primeros cambios vasculares son reversibles si se elimina el agente causante. El aumento de presión del tejido pulpar provocado por la presencia de un edema subsiguiente a la hiperemia, y en una cavidad de paredes inextensibles como la cavidad pulpar presiona las terminaciones nerviosas y provoca, por lo tanto, el dolor (odontalgia), en el desarrollo de estos fenómenos intervienen los mecanismos descritos en el apartado de innervación. Los niveles de neuropéptidos (sustancia p y cgrp) se incrementan de forma notable en la inflamación pulpar. El óxido nítrico juega, asimismo, un papel importante en la biopatología de la inflamación de la pulpa por su participación en el mantenimiento del tono vascular. En la inflamación están comprometidos sus dos componentes esenciales: a) su mecanismo microcirculatorio y b) el proceso nervioso sensorial. Clínicamente la inflamación produce dolor e histológicamente hay una reacción tisular, que se caracteriza por la presencia (infiltrado) de leucocitos polimorfonucleares. En este proceso participan los mastocitos, que a su vez sintetizan histamina, sustancia que provoca vasodilatación de las arteriolas pulpares. La presencia de otras sustancias (prostaglandinas, neuroquinas, etc.) también favorecen en forma indirecta la producción del dolor, por la vasodilatación y la producción de edema que ejercen presión sobre los tejidos circundantes. Si la presión se man-

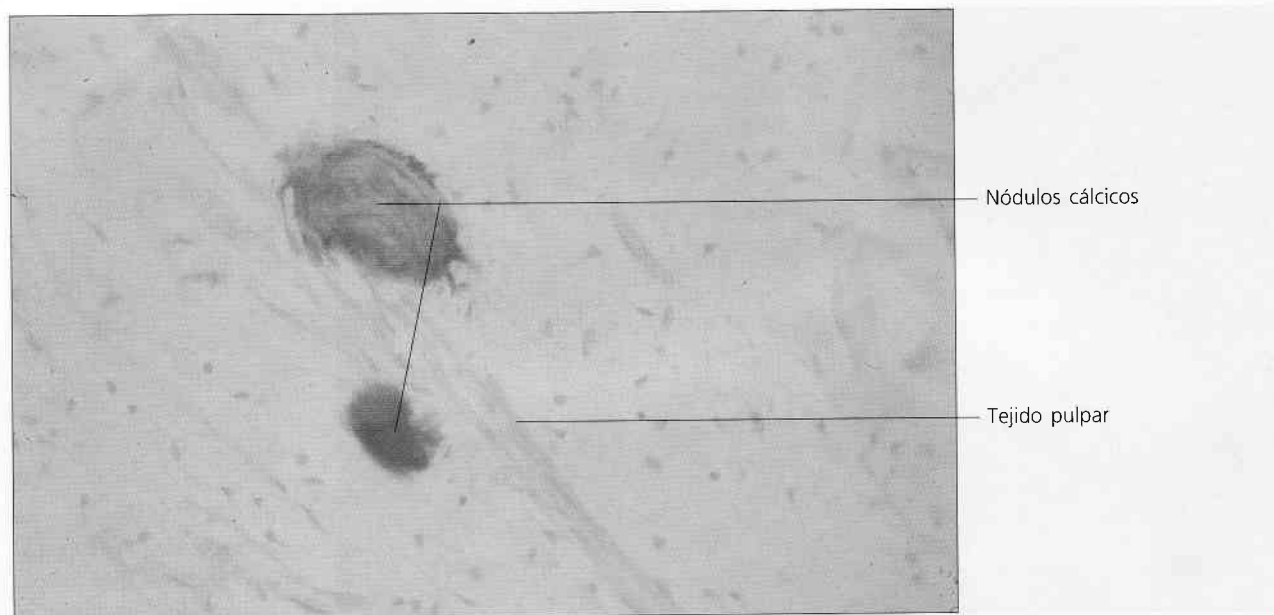


Figura 24. Nódulos cálcicos observados a mayor aumento. Técnica por descalcificación. HE, x 40.

tiene puede conducir a la necrosis del tejido pulpar (fig. 27).

Cuando la pulpitis se desarrolla en una cavidad pulpar abierta, el tejido pulpar está en comunicación con el medio bucal. Un ejemplo de ello es la denominada «pulpitis ulcerosa» donde el tejido superficial se necrosa (muerte de las células y acúmulos de leucocitos a su alrededor). También puede ocurrir necrosis pulpar en una cámara pulpar cerrada, como consecuencia de un traumatismo, generalmente, frecuente en los dientes anteriores superiores.

Clínicamente existen varios tipos de dolor, según que la lesión pulpar sea reversible o irreversible. El dolor de tipo agudo puede ser espontáneo o grave ante diversos estímulos térmicos, estos síntomas son causados por una pulpitis irreversible. La inflamación aguda de la pulpa, histopatológicamente es sintomática, pero si se transforma en crónica posiblemente sea asintomática. A veces la inflamación pasa de un estado de reposo crónico a uno agudo, los signos y los síntomas presentes y pasados nos ayudan a realizar un diagnóstico correcto.

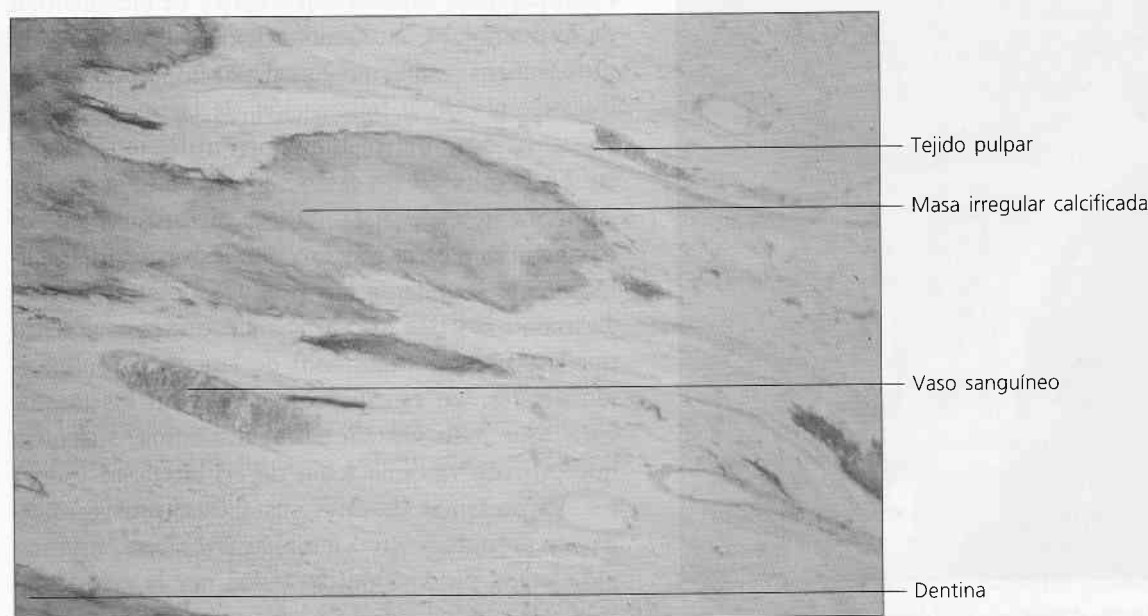

Figura 25. Se identifica la presencia de una masa irregular calcificada en el tejido pulpar. Técnica por descalcificación. HE, x 100.

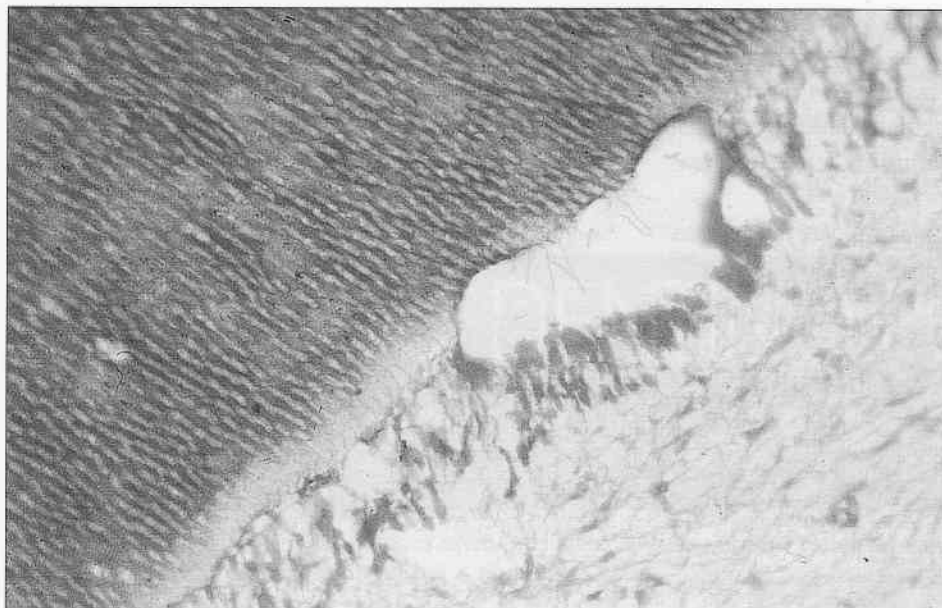


Figura 27. Microabsceso pulpar a nivel de la zona odontoblástica. Técnica: Tricrómico de Masson, x 250.

Por otra parte la toxicidad de los materiales utilizados en la terapia odontológica, especialmente los adhesivos dentales, puede dar lugar a alteraciones de las estructuras de la pulpa. dichos materiales al tomar contacto directo con la pulpa afectan funda-

mentalmente a las actividades biológicas de las células pulpaes.

La pulpa puede verse afectada también por causas generales o sistémicas que alteran el tejido conectivo, como por ejemplo, deficiencia de vitami-

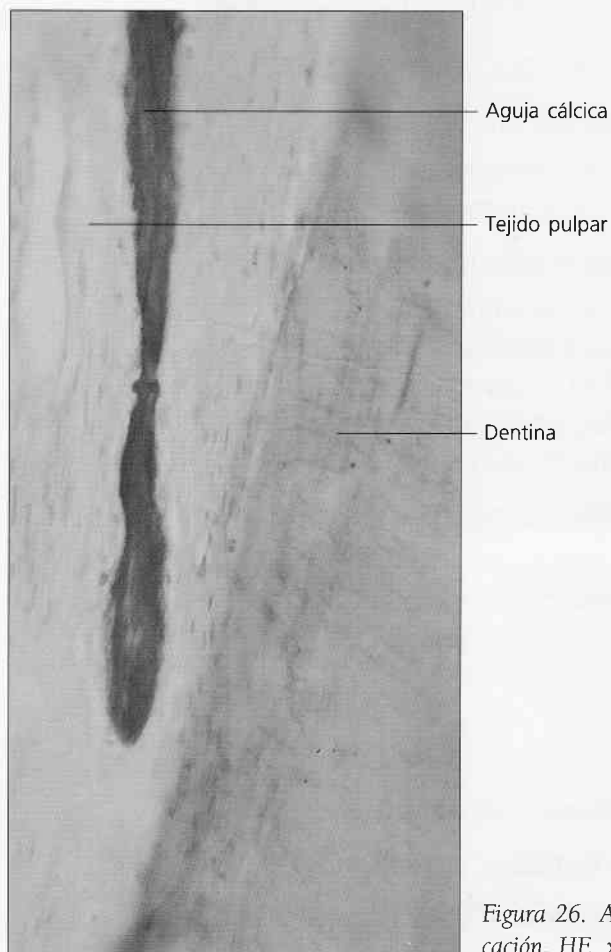


Figura 26. Aguja cálcica en el tejido conectivo radicular. Técnica por descalcificación, HE, x 100.

nas a y c, hipo e hipertiroidismo y diabetes. En la pulpa de pacientes diabéticos se han observado fenómenos degenerativos (especialmente a nivel de los capilares pulpares). La capacidad dentinogénica se encuentra asimismo disminuida en estos pacientes.

Por último, en relación con las nuevas tendencias que propugna la ingeniería tisular, se esta cons-

truyendo tejido pulpar *in vitro* para una futura utilización en la terapia odontológica. Para la construcción por ingeniería tisular de tejido pulpar se utilizan cultivos de fibroblastos y de células madre pulpares que se siembran sobre matrices de distinta naturaleza. Hasta el presente los mejores resultados se han obtenido utilizando como matriz el ácido poliglicólico.

SITUACIONES PROBLEMÁTICAS DE ORIENTACIÓN CLÍNICA

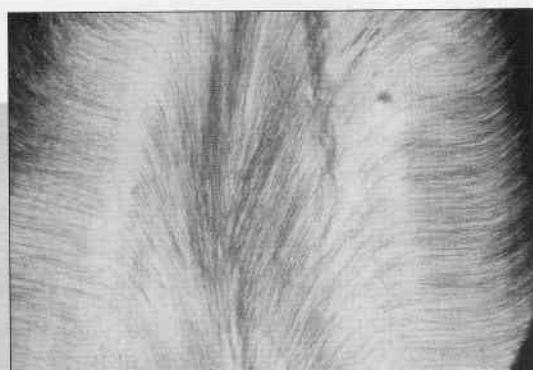
Una paciente de 11 años de edad asiste a la consulta. El Odontólogo, al eliminar tejido afectado por una caries oclusal profunda en el elemento 46 (primer molar inferior derecho), deja expuesto accidentalmente un cuerno pulpar. Para decidir si aplicar una protección pulpar o efec-

tuar un tratamiento endodóntico ¿Qué aspectos tendrá en cuenta prioritariamente el profesional: la edad del paciente, el diente de que se trata o la biología pulpar? ¿Debería considerar todos los aspectos citados? Fundamente su respuesta a los interrogantes planteados.

CAPÍTULO 9

COMPLEJO DENTINO-PULPAR II: DENTINA

1. GENERALIDADES
2. PROPIEDADES FÍSICAS
3. COMPOSICIÓN QUÍMICA
4. ESTRUCTURA HISTOLÓGICA DE LA DENTINA



4.1. Unidades estructurales básicas

- 4.1.1. *Túbulos dentinarios*
- 4.1.2. *Matriz intertubular o dentina intertubular*

4.2. Unidades estructurales secundarias

- 4.2.1. *Líneas incrementales o de crecimiento*
- 4.2.2. *Dentina interglobular o espacios de Czermack*
- 4.2.3. *Zona granulosa de Tomes*
- 4.2.4. *Líneas o bandas dentinarias de Schreger*
- 4.2.5. *Conexión amelodentinaria y cementodentinaria*

4.3. Clasificación histotopográfica de la dentina

- 4.3.1. *Dentina del manto*
- 4.3.2. *Dentina circumpulpar*
- 4.3.3. *Predentina*

5. DENTINOGENÉISIS

5.1. Generalidades

5.2. Ciclo vital de los odontoblastos

5.3. Formación de la dentina del manto

5.4. Formación de la dentina circumpulpar

DENTINA

1. GENERALIDADES

La dentina, llamada también sustancia ebúrnea o marfil, es el eje estructural del diente y constituye el tejido mineralizado que conforma el mayor volumen de la pieza dentaria. En la porción coronaria se halla recubierta a manera de casquete por el esmalte, mientras que en la región radicular está tapizada por el cemento. Interiormente, la dentina delimita una cavidad, denominada cámara pulpar, que contiene a la pulpa dental (único tejido blando del diente).

El espesor de la dentina varía según la pieza dentaria: en los incisivos inferiores es mínimo (de 1 a 1,5 mm), mientras que en caninos y molares es de 3 mm, aproximadamente. En cada diente en particular, el espesor es mayor en los bordes incisales o cuspídeos, y menor en la raíz. Es importante recordar que, debido al tipo de crecimiento aposicional que presenta la dentina (dentina secundaria), el espesor es mayor en dientes viejos que en los elementos jóvenes.

En la estructura de la dentina podemos distinguir dos componentes básicos: la matriz mineralizada y los conductos o túbulos dentinarios que la atraviesan en todo su espesor y que alojan a los procesos odontoblásticos. Dichos procesos odontoblásticos son largas prolongaciones citoplasmáticas de las células especializadas llamadas odontoblastos, cuyos cuerpos se ubican en la región más periférica de la pulpa. Estas células producen la matriz colágena de la dentina y también participan en el proceso de calcificación de la misma, siendo por tanto, responsables de la formación y del mantenimiento de la dentina.

Los cuerpos celulares de los odontoblastos están separados de la dentina mineralizada por una zona

de matriz orgánica no mineralizada denominada pre-dentina.

De lo expuesto se desprende que: la dentina y la pulpa 1º) conforman una unidad estructural, dado que las prolongaciones de los odontoblastos están incluidas en la dentina; 2º) conforman una unidad funcional, ya que la pulpa mantiene la vitalidad de la dentina, y la dentina protege a la pulpa y 3º) comparten un origen embrionario común, pues ambas derivan del ectomesénquima que forma la papila del germen dentario. Por esas razones se considera a la dentina y a la pulpa en su conjunto como una sola estructura integrada, denominada complejo dentino-pulpar.

La dentina y la pulpa se describen por separado solamente por cuestiones de técnica histológica. La pulpa al ser un tejido conectivo laxo, se estudia exclusivamente en cortes descalcificados, los cuales permiten también analizar la relación dentino-pulpar. Por su parte, al ser la dentina un tejido duro, las observaciones se realizan generalmente en cortes por desgaste para poder observar su estructura mineralizada.

2. PROPIEDADES FÍSICAS

Color: la dentina presenta un color blanco amarillento, pero puede variar de un individuo a otro, y también a lo largo de la vida. Como el esmalte es translúcido, por su alto grado de mineralización, el color del diente lo otorga generalmente, la dentina.

El color de la dentina puede depender de:

a) El grado de mineralización: los dientes primarios presentan un tono blanco azulado por el menor grado de mineralización.

b) La vitalidad pulpar: los dientes desvitalizados (extirpación pulpar por endodoncia) presentan un color grisáceo.

c) La edad: con la edad la dentina se vuelve progresivamente más amarillenta.

En la elaboración de este capítulo ha colaborado la Profesora Adjunta de la facultad de Medicina y Odontología de la Universidad de Granada, Dra. M.C. Sánchez Quevedo (España) y el Jefe de Trabajos Prácticos Od. Ismael Rodríguez (Argentina).

d) Los pigmentos: éstos pueden tener un origen endógeno o exógeno. Los pigmentos endógenos provienen, por ejemplo, de la degradación de la hemoglobina en los casos de hemorragias pulpaes por traumatismos postratamiento, o bien de fracturas dentarias, en cuyo caso la corona del elemento experimenta un ennegrecimiento. La acción medicamentosa también ocasiona tonos grisáceos. Los pigmentos exógenos pueden provenir de obturaciones metálicas.

Translucidez: la dentina es menos translúcida que el esmalte, debido a su menor grado de mineralización, pero en las regiones apicales, donde el espesor de la dentina es mínimo, puede verse por transparencia el conducto radicular.

Dureza: la dureza de la dentina está determinada por su grado de mineralización. Es mucho menor que la del esmalte, y algo mayor que la del hueso y el cemento. En dientes de personas jóvenes, la dureza de la dentina es comparable a la de la amalgama de plata. Estudios recientes establecen valores promedios de la microdureza de la dentina en dientes permanentes entre 0,57 y 1,13 GPa.

Radioopacidad: la radioopacidad también depende del contenido mineral, y asimismo resulta menor a la del esmalte y algo superior a la del hueso y cemento. Por su baja radioopacidad, la dentina aparece en las placas radiográficas sensiblemente más oscura que el esmalte. La dentina presenta una birrefringencia ligeramente positiva, determinada por las fibras colágenas.

Elasticidad: la elasticidad propia de la dentina tiene gran importancia funcional, ya que permite compensar la rigidez del esmalte, amortiguando los impactos masticatorios. La elasticidad dentinaria varía de acuerdo al porcentaje de sustancia orgánica y al agua que contiene. Los valores medios del módulo elástico de Young (capacidad elástica de un material o deformación que sufre al incidir sobre él una fuerza) para la dentina permanente oscilan entre 17,6-22,9 GPa.

Permeabilidad: la dentina posee mayor permeabilidad que el esmalte debido a la presencia de los túbulos dentinarios, que permiten el paso a distintos elementos o solutos (colorantes, medicamentos, microorganismos, etc.), que la atraviesan con relativa facilidad. Se ha descrito dos mecanismos de transporte a través de los túbulos. Por difusión o por presión de los fluidos intersticiales de la pulpa.

En este último influye el diámetro y la longitud del túbulo. La permeabilidad dentinaria es una de las propiedades de mayor importancia en la práctica clínica por el sistema de adhesión de los biomateriales (ver p. 229).

3. COMPOSICIÓN QUÍMICA

La composición química de la dentina es aproximadamente de: 70% de materia inorgánica (principalmente cristales de hidroxiapatita), 18% de materia orgánica (principalmente fibras colágenas) y 12% de agua. Aunque se asume esta composición química general para la dentina existen variaciones entre las distintas regiones de la misma, así como entre la dentina de la corona y de la raíz.

Matriz orgánica:

La matriz orgánica está constituida por varios componentes entre los que destaca el colágeno tipo I, que es sintetizado por el odontoblasto y representa el 90% de dicha matriz. Una vez segregado en la región de la predentina las moléculas de colágeno configuran extracelularmente las fibras. Los colágenos tipos III, IV, V y VI se han descrito en pequeñas proporciones y en diferentes circunstancias. El colágeno tipo III se segrega en casos de dentina opalescente y está ocasionalmente presente en la denominada dentina peritubular; el de tipo IV, en los momentos iniciales de la dentinogénesis, cuando existe una membrana basal que separa la dentina no mineralizada de los ameloblastos secretores y, finalmente, los de tipo V y VI se han descrito en distintas regiones de la predentina.

En la matriz orgánica de la dentina se han detectado, asimismo proteínas semejantes a las existentes en la matriz ósea tales como la osteonectina, la osteopontina y la proteína Gla de la dentina (similar a la osteocalcina) que contienen ácido γ -carboxiglutámico. Dicha matriz contiene además tres proteínas que se localizan únicamente en la dentina: son la fosfoforina dentinaria (DPP) que tras el colágeno es el componente más abundante de la dentina, la proteína de la matriz dentinaria I (DMP1) y la sialoproteína dentinaria (DSP). Las dos primeras, segregadas por los odontoblastos participarían en el proceso de mineralización y la última, segregada por odontoblastos jóvenes y también por preameloblastos, participarían de algún modo en el proceso de interrelación epitelio-mesénquima, que acompaña al desarrollo de las piezas dentarias.

Los proteoglicanos están presentes también en la matriz dentinaria. El condroitín 4-sulfato y el condroitín 6-sulfato son los GAG más frecuentes, predominando el segundo de ellos en la predentina. Nuestros estudios con microscopia electrónica analítica revelan una mayor presencia de GAG sulfatados en premolares que en molares.

Proteínas del suero, como la albúmina, fosfolípidos y factores de crecimiento, posiblemente inmovilizados durante la dentinogénesis, se han identificado también en la matriz orgánica de la dentina.

Matriz inorgánica:

La matriz inorgánica está compuesta por cristales de hidroxiapatita, similares químicamente a los del esmalte, cemento y hueso. Por su tamaño se diferencian de los grandes cristales del esmalte, ya que los cristales de la dentina son pequeños y delgados, más parecidos a los que se encuentran en el tejido óseo. Las dimensiones de los cristales son 36 nm de longitud, 25 nm de anchura y 10 nm de altura. Los cristales se orientan de forma paralela a las fibras de colágeno de la matriz dentinaria, disponiéndose entre las fibras y también dentro de las mismas, ya que ocupan los espacios entre las moléculas de colágeno que la forman.

En la fracción mineral, además de los cristales de hidroxiapatita hay cierta cantidad de fosfatos amorfos, carbonatos, sulfatos y oligoelementos como flúor, cobre, zinc, hierro, magnesio, etc. Existe asimismo calcio ligado a componentes de la matriz orgánica que actuarían como reservorio para la formación de cristales de hidroxiapatita.

4. ESTRUCTURA HISTOLÓGICA DE LA DENTINA

La estructura histológica de la dentina está constituida por unidades estructurales básicas y por unidades estructurales secundarias.

4.1. Unidades estructurales básicas

Las unidades estructurales básicas que constituyen la dentina son dos: el túbulo dentinario y la matriz intertubular.

4.1.1. Túbulos dentinarios

Los túbulos o conductillos dentinarios son estructuras cilíndricas delgadas que se extienden por

todo el espesor de la dentina desde la pulpa hasta la unión amelodentinaria o cementodentinaria. Se asume que su longitud promedio oscila entre 1,5 y 2 mm. La pared del túbulo está formada por dentina peritubular o tubular que está constituida por una matriz mineralizada que ofrece una estructura y una composición química característica. Los túbulos alojan en su interior la prolongación odontoblástica principal o proceso odontoblástico. Entre el proceso odontoblástico y la pared del túbulo hay un espacio denominado espacio periprocesal, ocupado por el licor o fluido dentinal (que proviene de la sustancia intercelular de la pulpa dental). El proceso odontoblástico y el licor son los responsables de la vitalidad de la dentina. Este espacio permite que el fluido se difunda en forma bidireccional, utiliza la vía centrífuga para nutrir la periferia de la dentina y la vía centrípeta para conducir los estímulos (ver teoría hidrodinámica, p. 227) o distintos elementos hacia la región pulpar. En los cortes por desgaste sólo puede estudiarse la pared y el trayecto de los túbulos, pero no su contenido.

• Morfología general de los túbulos dentinarios: curvaturas y ramificaciones.

Los conductos o túbulos de la dentina coronaria siguen un trayecto doblemente curvo, en forma de «S» itálica, la curvatura más externa de dicha S es de convexidad coronaria y la más interna de convexidad apical. En las zonas cuspídeas o incisales el trayecto es prácticamente rectilíneo (fig. 1).

En la región radicular los túbulos describen una sola curvatura poco pronunciada, de convexidad apical; en las proximidades del ápice radicular son prácticamente rectos (figs. 1 y 2).

Estas trayectorias se denominan curvaturas primarias de los túbulos, y se originan como consecuencia del apiñamiento progresivo de los odontoblastos durante la formación de la dentina. En efecto, a medida que los odontoblastos producen sucesivas capas de dentina, la cámara pulpar se reduce y los cuerpos de los odontoblastos van siendo desplazados hacia el interior del diente, mientras sus prolongaciones quedan dentro de los túbulos dentinarios. Esto se conoce como «migración de los odontoblastos».

Como resultado de este apiñamiento, hay muchos más túbulos dentinarios por unidad de superficie en las zonas de dentina próximas a la pulpa (existen aproximadamente 45.000 a 65.000 por mm²).

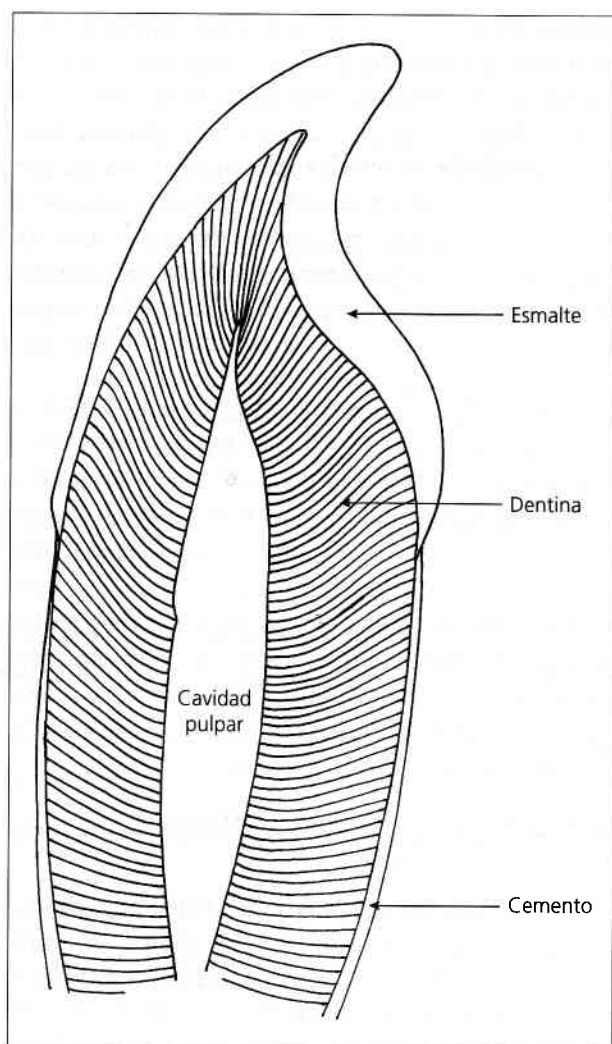


Figura 1. Recorrido de los túbulos dentinarios.

mientras que en las regiones más externas de la dentina su número es de 15.000 a 20.000 por mm^2 . El porcentaje de área tubular varía en general desde un 22% en la proximidad de la pulpa hasta un 1% en la dentina próxima a la conexión amelodentinaria (CAD). En la dentina radicular el número de túbulos es de 24.000 por mm^2 cerca del área pulpar y alrededor de 12.000 por mm^2 en la región de la periferia.

El diámetro de los túbulos, en general, también varía siendo más anchos en la proximidad de la pulpa alcanzando hasta 5 μm de diámetro y más estrechos en la zona periférica (diámetro promedio 1,7 μm). Estas variaciones morfológicas en la luz influyen en los cambios de presión en el interior de los túbulos. A esto hay que agregar la obliteración gradual de la luz tubular que tiene lugar con la edad, proceso que se conoce como esclerosis fisiológica

de los túbulos dentinarios. Existen también «mega-túbulos» en ciertas áreas de la dentina, que incrementan localmente la permeabilidad. Algunos autores han demostrado la presencia de estos túbulos dentinarios gigantes de 5 a 50 μm de diámetro, en la dentina coronaria en la zona de los cuernos pulpares, cuyo origen y significado funcional se desconoce por el momento (fig. 3).

En todo su recorrido los túbulos dentinarios presentan pequeñas curvaturas secundarias de forma sinusoidal, relativamente regulares en todo el trayecto. Las curvaturas secundarias están incluidas en las curvaturas primarias. Posiblemente estas curvaturas indican el trayecto en espiral que realizan los odontoblastos mientras migran hacia el centro del diente durante la dentinogénesis. Cada vuelta en espiral tiene 12 μm de longitud aproximadamente.

Los túbulos dentinarios presentan ramificaciones colaterales o túbulos secundarios muy delgados (1 μm de diámetro) que parten, en general, en ángulo recto y se conectan con los túbulos vecinos.

Los túbulos en su trayecto final presentan ramificaciones terminales. En la zona más periférica de la dentina coronaria son arboriformes y finalizan en la CAD, aunque algunas ramas pueden penetrar en el esmalte (ver «Husos Adamantinos» en el capítulo de Esmalte). En la CAD, pueden también observarse algunos túbulos dentinarios más pequeños, que no poseen la típica forma de clava, y que son denominados túbulos penetrantes o remanentes. Estos túbulos remanentes se producen durante la odontogénesis, por un defecto en la continuidad de la membrana basal que permite el paso de las prolongaciones odontoblásticas que se ubican entre los ameloblastos (ver capítulo 10 y fig. 6).

En la dentina radicular estas ramificaciones terminales son dicotómicas; se originan en el tercio externo de la dentina y finalizan próximas a la conexión cementodentinaria (CCD), aunque ocasionalmente también pueden verse túbulos dentinarios remanentes en el cemento.

Las características estructurales de los túbulos y sus ramificaciones arriba mencionadas son importantes para realizar el diagnóstico histológico diferencial entre dentina coronaria y dentina radicular (figs. 4 A y B, 5, 6, 7 y 8).

• Pared de los túbulos dentinarios.

Los túbulos están rodeados por un anillo o pared denominado dentina peritubular, tubular o ma-

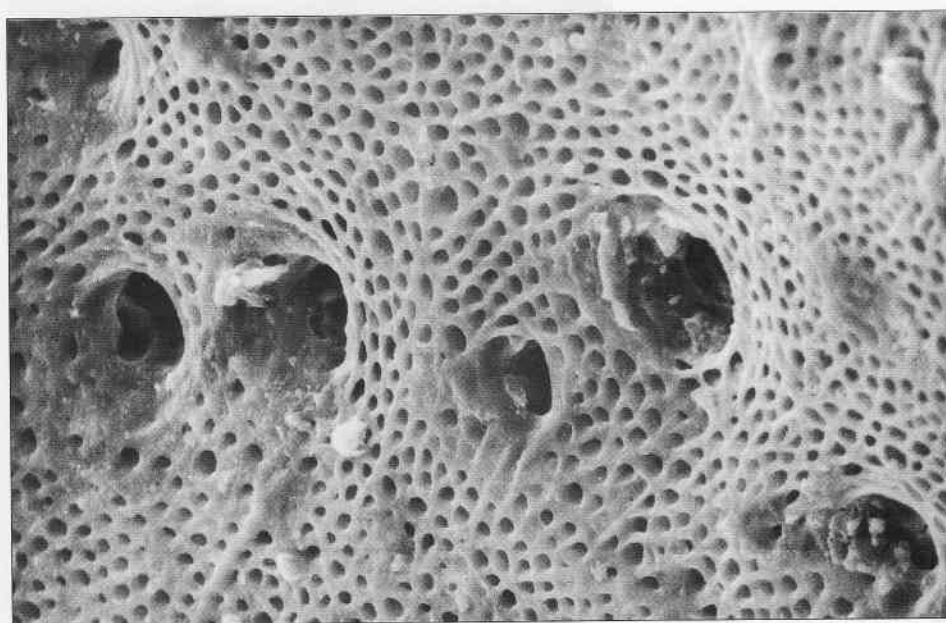
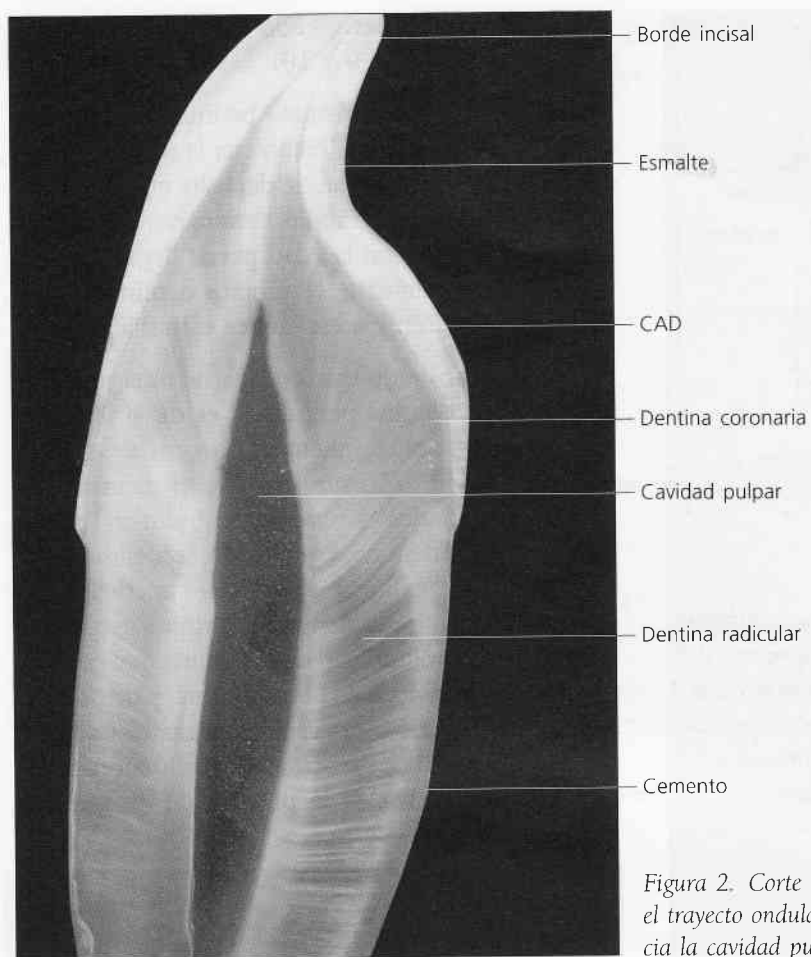


Figura 3. Tubulos dentinarios gigantes.

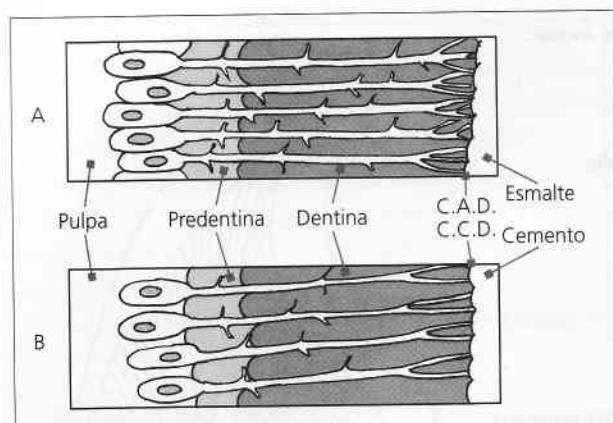


Figura 4. A. Ramificaciones terminales arboriformes de los odontoblastos en la zona coronaria. B. ramificaciones terminales dicotómicas en la zona de la raíz.

triz peritubular ($< 1 \mu\text{m}$), altamente mineralizada, que puede distinguirse claramente al MO en cortes por desgaste que hayan seccionado en forma transversal los túbulos. En esos cortes la dentina peritubular aparece como un halo claro, en contraste con el resto de la matriz (dentina intertubular), que se

observa más oscura existiendo entre ambas una demarcación neta (figs. 9 y 10).

La formación de la dentina peritubular se produce cuando se termina de completar la mineralización de la dentina intertubular. Se deposita en forma centrípeta en relación al túbulo dentinario, de manera lenta y gradual, y con la edad puede llegar a obliterar parcial o totalmente los túbulos dentinarios (ver más adelante «Dentina esclerótica o traslúcida»).

Se ha demostrado que en una dentina joven, el espesor de la dentina peritubular es de 400 nm en la proximidad pulpar, mientras que en la vecindad de la CAD es de 750 nm. Por ello el diámetro interno de los túbulos es superior a $2,5 \mu\text{m}$ en la parte profunda de la dentina, comparado con el diámetro de $0,9 \mu\text{m}$ que exhiben en la zona superficial. Por lo tanto, el área de la dentina intertubular también varía según la profundidad de la dentina que es aproximadamente un 12% en la predentina, y de un 96% a nivel de la CAD. Estas características histológicas determinan el índice de permeabilidad dentinaria, el cual es mayor cerca de la pulpa y de los cuernos

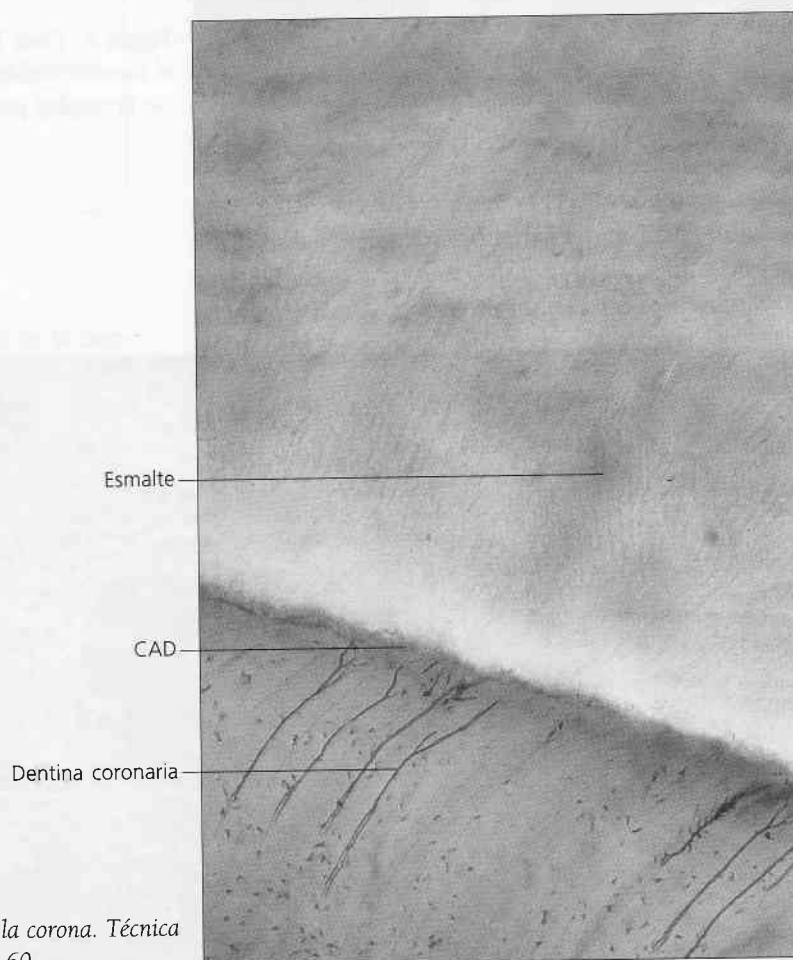


Figura 5. Detalle de los túbulos dentinarios de la corona. Técnica por desgaste y contraste con azul de anilina, $\times 60$.

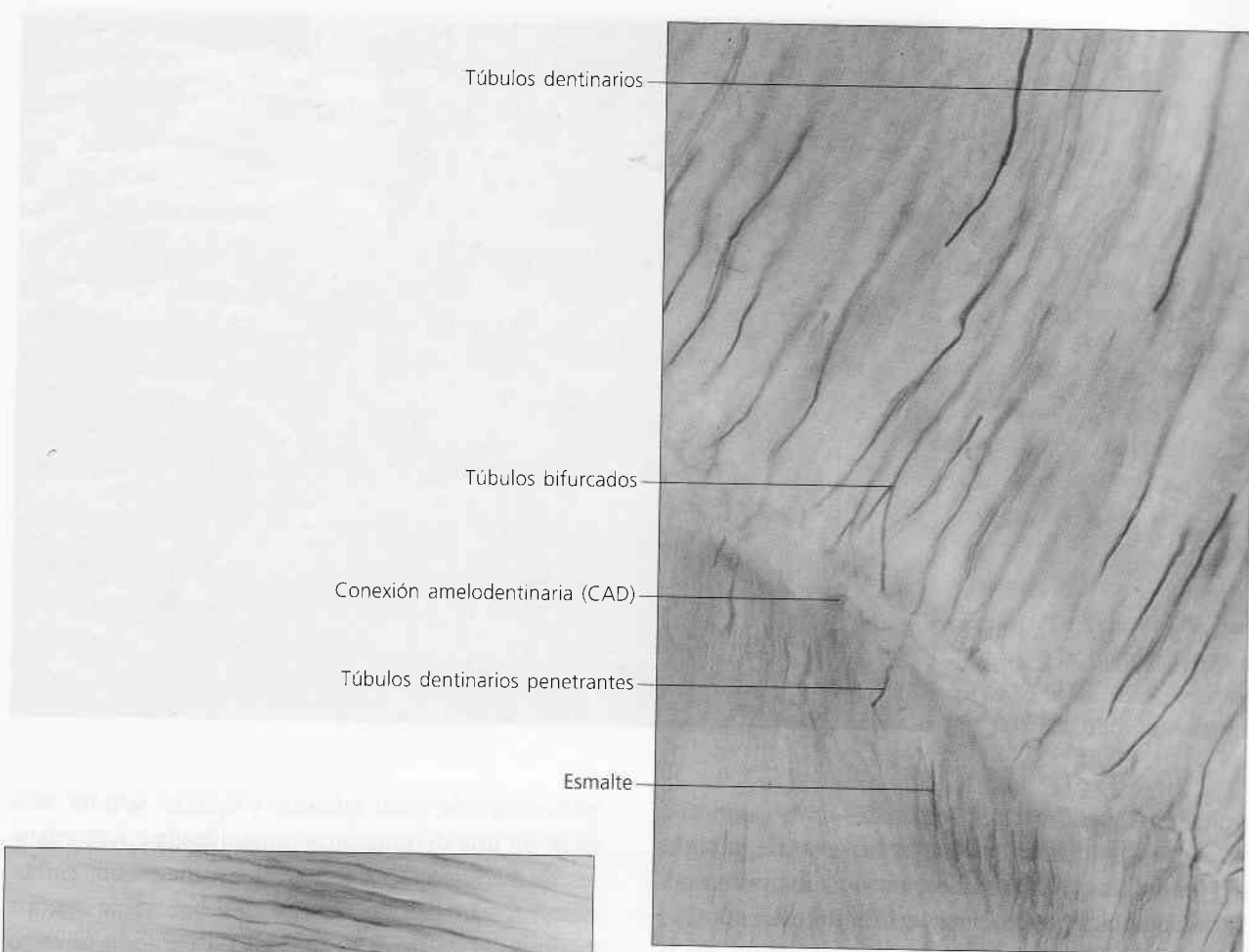


Figura 6. Sector próximo a la CAD. Se observan algunos túbulos dentinarios bifurcados y otros penetrantes. Técnica por desgaste, x 150.

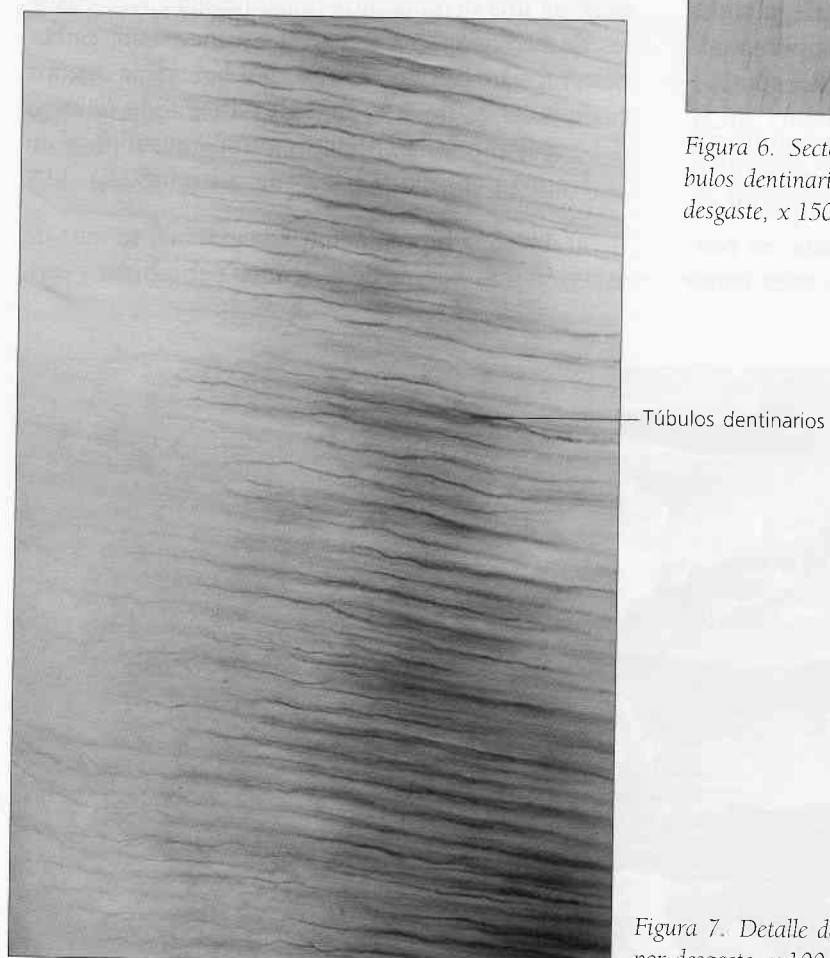


Figura 7. Detalle de los túbulos dentinarios radiculares. Técnica por desgaste, x 100.

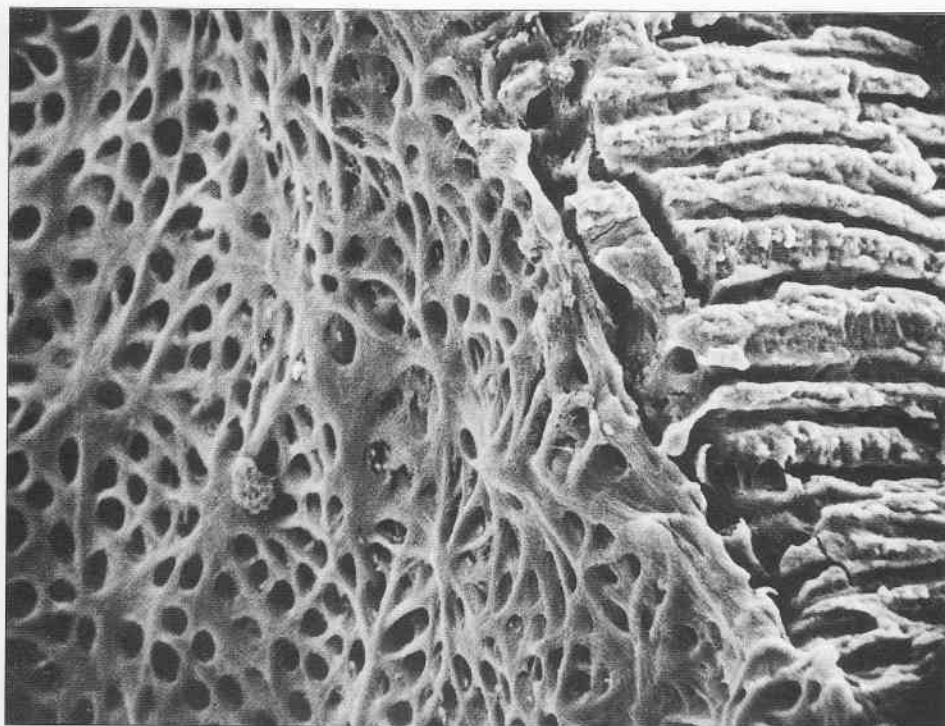


Figura 8. Origen de los túbulos dentinarios desde la cavidad pulpar y sección longitudinal de los mismos. MEB, $\times 1.300$.

pulpaes. Las diferencias regionales en la permeabilidad de los túbulos, puede deberse a irregularidades en la luz de los túbulos, producidos por depósitos minerales o de colágeno intratubular.

La dentina peritubular se caracteriza porque carece prácticamente de colágeno aunque se ha descrito la presencia ocasional de colágeno tipo III. La materia orgánica de la misma está formada, en consecuencia, por sustancias no colágenas tales como

glicoproteínas, proteoglicanos y lípidos. Se trata, además, de una dentina muy mineralizada cuyos cristales de hidroxiapatita son ricos en magnesio, carbonato y fosfato cálcico amorfo. La dureza de la dentina peritubular es de $2,45 \pm 0,14$ GPa a todo lo largo del trayecto tubular. Algunos autores distinguen en la dentina peritubular tres zonas distintas (fig. 11):

a) La zona hipomineralizada externa: se trata de la región más externa de la dentina peritubular y con-

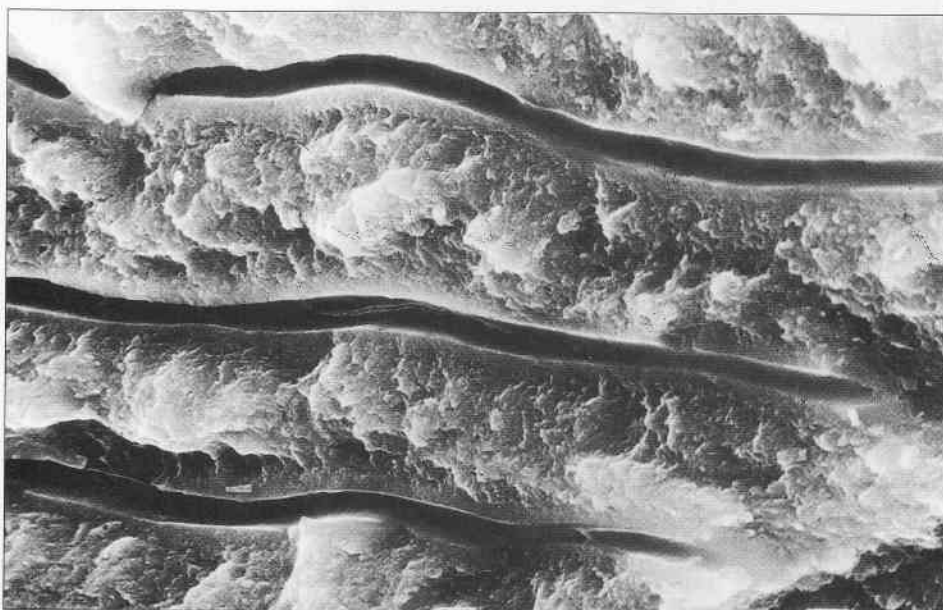

Figura 9. Túbulos dentinarios cortados longitudinalmente. Se observa dentina peritubular e intertubular. MEB, $\times 2.500$. (Cortesía de los Dres. Durso G, Lazo G y Lazo E.)

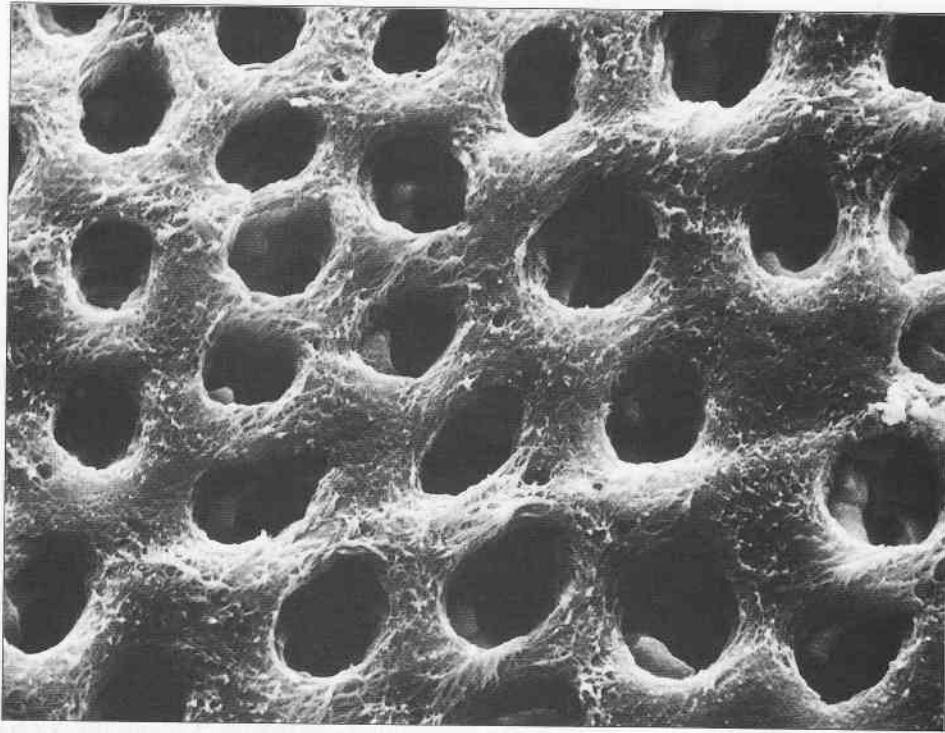


Figura 10. Túbulos dentinarios cortados transversalmente. Se observa dentina peritubular e intertubular. MEB, $\times 3.000$.

siste en una interfase de menor mineralización entre la dentina peritubular y la dentina intertubular. Es una zona muy delgada que antiguamente se denominaba vaina de Neumann y se consideraba otro elemento estructural de la dentina. Este concepto, ahora en desuso, surgió porque la zona de unión o interfase entre las dentinas peritubular e intertubular des-

taca nítidamente en los cortes por desgaste y presenta un comportamiento diferencial frente a los colorantes ácidos y básicos en las preparaciones por desmineralización. Los estudios con el MET permitieron confirmar que no existe tal membrana; por el contrario, las posibles fibras colágenas de esta zona se entremezclan con las de la matriz intertubular.

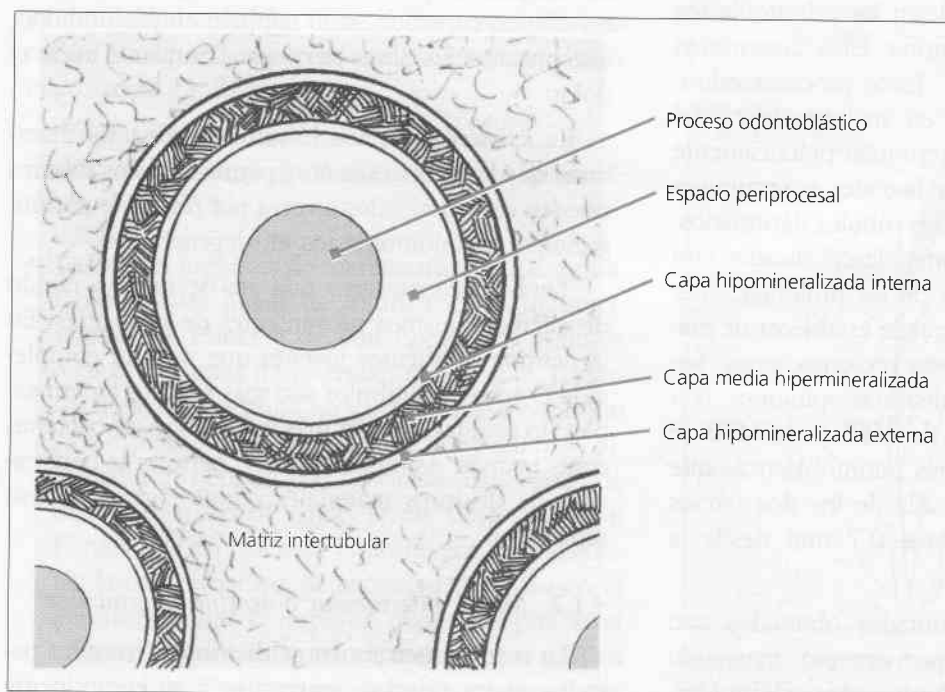


Figura 11. Diagrama de túbulo dentinario (corte transversal).

b) La zona hipermineralizada media: es la que presenta mayor espesor y un grado más alto de mineralización.

c) La zona hipomineralizada interna: es la última zona que se forma y por ello está menos mineralizada que el resto; esta dentina es la que puede obliterar el conductillo.

Actualmente se describe que las paredes de los túbulos varían según su localización y en relación con la edad. A nivel de la CAD el túbulo puede estar total o casi totalmente ocupado por dentina peritubular. En el tercio medio de la dentina la zona peritubular de los túbulos presenta espesores variables, mientras que en la proximidad pulpar es mínima o puede estar ausente (en dientes jóvenes o en dentina recién formada), por lo que su diámetro aumenta notablemente. Estas modificaciones influyen en la histofisiología dentinaria, asociado al paso del estímulo, siendo este paso más rápido en una dentina joven que en la de un diente adulto.

- **Contenido de los túbulos dentinarios.**

El interior de los túbulos está ocupado por la prolongación odontoblástica (proceso odontoblástico o fibrilla de Tomes), aunque entre dicha prolongación y la pared del túbulo existe un espacio estrecho (espacio periprocesal) ocupado por un líquido tisular (fluido o licor dentinario) rico en sodio y pobre en potasio.

Los procesos odontoblásticos son, las prolongaciones citoplasmáticas que dejan los odontoblastos a medida que forman la dentina; ellos determinan la morfología de los túbulos. Estos procesos odontoblásticos son más anchos en su base (cerca del cuerpo del odontoblasto) y terminan prácticamente en punta afilada; sus ramas laterales y terminales ocupan las ramificaciones de los túbulos dentinarios. Al examinar la dentina en cortes descalcificados con MO se distingue el trayecto de las prolongaciones odontoblásticas, pero no se puede establecer de manera segura la longitud de esas prolongaciones. Sobre ese aspecto existen aún distintas opiniones; con las técnicas convencionales de MET y de MEB se han observado prolongaciones odontoblásticas que no parecen extenderse más allá de los dos tercios internos de la dentina (o sea, 0,7 mm desde la pulpa).

Por el contrario, los resultados obtenidos con otros métodos de estudio (por ejemplo, marcando los microtúbulos de las prolongaciones odontoblás-

ticas), parecen apoyar la idea de que dichas prolongaciones ocupan toda la longitud del túbulo dentinario, aún en un diente adulto. El empleo de marcadores para los microtúbulos se debe a que las prolongaciones odontoblásticas contienen un citoplasma rico en estructuras del citoesqueleto, pero pobre en otras organelas. Ultraestructuralmente sólo se distinguen vesículas y en ocasiones alguna mitocondria (ver «Odontoblasto» en el capítulo de Complejo Dentino-Pulpar I: Pulpa). Con microscopia confocal se ha descrito que las prolongaciones de los odontoblastos sólo alcanzan el tercio interno de la dentina.

En el espacio periprocesal penetran hasta cierta distancia, fibras nerviosas amielínicas provenientes de la pulpa; también pueden distinguirse algunas fibras de colágeno dispuestas circularmente, e inclusive cristales de hidroxiapatita. Asimismo en la luz tubular pueden encontrarse prolongaciones de las células dendríticas de la pulpa. En relación con las fibras nerviosas que penetran en los túbulos se ha descrito que el 40% de ellos está innervado en la dentina que rodea a los cuernos pulpares y que dicho porcentaje disminuye progresivamente hacia apical.

El fluido tisular de la dentina, que se comunica con el de la pulpa, circula por el espacio periprocesal y puede ocupar zonas dejadas libres por los odontoblastos. El volumen del líquido tisular se ha calculado en un 10% del volumen de la dentina. Cuando se talla una cavidad (operatoria dental) y se exponen los túbulos, se produce un movimiento del líquido no sólo en superficie, sino también en profundidad, que presiona las fibras nerviosas dentales e inicia el dolor.

La existencia de los túbulos dentinarios determina que la dentina sea muy permeable. Los túbulos pueden estar ocupados a veces por restos de prolongaciones de odontoblastos en degeneración.

También constituyen una vía de ingreso rápido de microorganismos provenientes de una caries. En la dentina de dientes jóvenes que no han completado el ápice, los túbulos son más amplios y permeables, lo cual facilita aún más la filtración de bacterias o sus toxinas. Asimismo pueden permitir la penetración de distintos materiales odontológicos de uso reparativo.

4.1.2. *Matriz intertubular o dentina intertubular*

La matriz intertubular se distribuye entre las paredes de los túbulos dentinarios y su componente

fundamental son las fibras de colágeno que constituyen una malla fibrilar entre la cual y sobre la cual se depositan los cristales de hidroxapatita semejantes a los existentes en la dentina peritubular.

La dureza de la dentina intertubular varía significativamente entre la zona próxima a la CAD ($0,51 \pm 0,02$ GPa) y la zona próxima a la pulpa ($0,15 \pm 0,03$ GPa). La disminución en la dureza de la dentina en la proximidad de la pulpa puede por tanto atribuirse a la disminución de la dureza en la dentina intertubular y no tanto al incremento en el número de túbulos por área que existe en la zona de la dentina más próxima a la pulpa. En la matriz intertubular pueden detectarse todos los componentes que constituyen la materia orgánica de la dentina.

4.2. Unidades estructurales secundarias

Las unidades estructurales secundarias se definen como aquellas estructuras que se originan a partir de la unidades estructurales básicas por variaciones en la mineralización o como resultado de la interrelación de las unidades básicas con el esmalte o cemento periféricos. Dichas estructuras pueden observarse en cortes por desgaste.

4.2.1. Líneas incrementales o de crecimiento

Al igual que el hueso, la dentina crece continuamente por aposición, este tipo de crecimiento determina la formación de líneas incrementales. En un corte por desgaste, estas líneas no se distinguen con tanta claridad como las líneas incrementales del esmalte, pero pueden ponerse en evidencia mediante microscopia de fluorescencia.

En la dentina hay dos tipos de líneas incrementales: las líneas de Von Ebner y las líneas de Owen.

- Las líneas menores de incremento de la dentina, denominadas líneas de imbricación o de crecimiento de Ebner o de Von Ebner son análogas a las estriaciones transversales del esmalte. La formación de la dentina no es un proceso continuo sino rítmico, pues períodos de formación se alternan con períodos de descanso. Estas fases de descanso aparecen como líneas (líneas de Von Ebner) que representan el límite entre las distintas fases alternativas de actividad y reposo en la dentinogénesis. El espesor que corresponde al material depositado entre estas dos líneas de Von Ebner es de $20 \mu\text{m}$ en los dientes humanos. Estas

líneas se originan aproximadamente cada cinco días, depositándose el material a un ritmo promedio de $4 \mu\text{m}$ por día con variaciones entre $8 \mu\text{m}$ en la zona de la corona, donde la formación es más rápida, y $3 \mu\text{m}$ en la zona apical, donde la formación es más lenta. El depósito diario de matriz dentinaria de $4 \mu\text{m}$ origina asimismo cuatro líneas incrementales mucho más delgadas entre las dos líneas más gruesas de Von Ebner. Con este depósito diario se producen pequeñas modificaciones en la orientación de las fibras de colágena. Cada cinco días se producen modificaciones más significativas que son las que dan lugar a las citadas líneas más gruesas de Von Ebner. Algunos autores postulan además la existencia de líneas de mineralización que corresponden al depósito mineral que se realiza en una extensión de $1,7$ a $2 \mu\text{m}$ cada doce horas. Ello significaría que entre las dos líneas de Von Ebner existirían en realidad diez líneas de mineralización (fig. 12).

El trayecto de las líneas de Von Ebner es en general perpendicular al de los túbulos dentinarios. La zona que corresponde al material depositado entre las líneas de Von Ebner está bien calcificada. Por el contrario las líneas se ven oscuras al microscopio

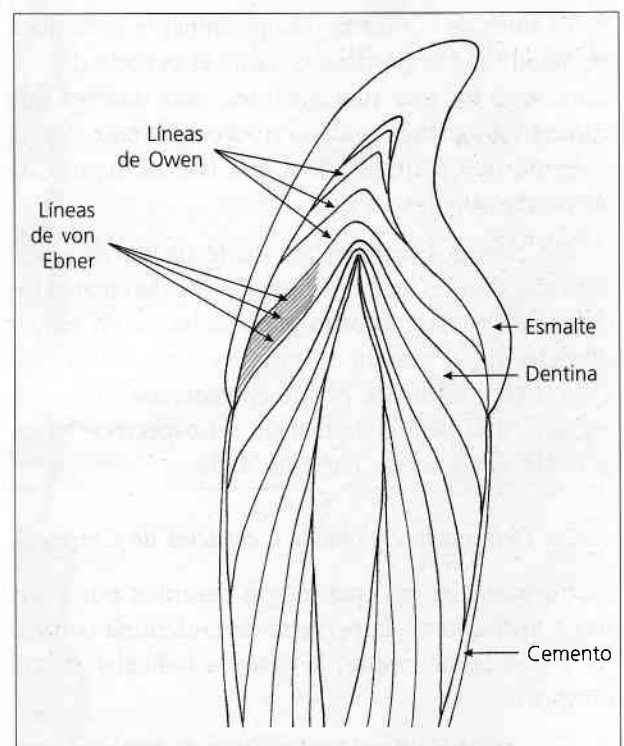


Figura 12. Líneas de Contorno de Owen de la dentina. Se indica la disposición de las líneas de von Ebner.

óptico pues representan zonas de reposo hipocalcificadas.

- Las líneas de contorno o de Owen son irregulares en espesor y espaciamiento entre unas y otras. Owen las describió originalmente como una coincidencia de las curvaturas secundarias entre túbulos dentinarios vecinos, pero actualmente se las interpreta como alteraciones en el proceso de calcificación de la dentina. Son, por tanto, homólogas a las estrías de Retzius del esmalte. En cortes de dentina por desmineralización y teñidos con hematoxilina-eosina, se observan como bandas basófilas, por su mayor contenido orgánico y se disponen de forma similar a las de Retzius del esmalte. En cortes longitudinales la primera línea de Owen próxima a la CAD es como un casquete, mientras que en la región radicular se identifican como bandas convergentes hacia la superficie interna de la dentina. En los cortes transversales se disponen en forma concéntrica tanto en la corona como en la región radicular.

Las líneas de Owen son líneas de hipomineralización más anchas que las líneas de Von Ebner y se presentan a intervalos irregulares y en número variable. El ancho de las mismas está en relación con la duración de la causa que la origina.

La línea de contorno más prominente es la línea neonatal, que se produce durante el período del nacimiento y los días subsiguientes; cesa una vez que el lactante ajusta su vida al nuevo ambiente. Se ha sugerido que corresponde a una fase de reposo de aproximadamente 15 días.

Los períodos de nutrición inadecuada o de enfermedades febriles de larga duración quedan marcados como líneas de contorno acentuadas, o en mayor número. En el esmalte se produce algo similar; debido a ello, el diente puede considerarse como un registro ideal para la evaluación retrospectiva del estado de salud en un paciente dado.

4.2.2. Dentina interglobular o espacios de Czermack

Estos «espacios» que fueron descritos por Czermack aparecen en la periferia de la dentina coronaria y más raramente en la dentina radicular (tercio cervical).

Los espacios interglobulares son de tamaño variable, entre 150 y 300 μm ; se observan como zonas limitadas por contornos de esferas y se originan por

un defecto de la mineralización de la dentina debido a la falta de fusión de los calcosferitos, pequeñas esferas o glóbulos de mineralización (ver «Dentinogénesis»). Normalmente estos glóbulos mineralizados se fusionan entre sí en frentes lineales que más tarde se homogeneizan, resultando una dentina uniforme. Pero cuando ocurre un retraso en la mineralización los glóbulos no se unen completamente, quedando áreas de dentina interglobular rodeadas de calcosferitos que le dan su típico contorno (figs. 13 A y B, 14 y 15).

Cuando las perturbaciones son más profundas e intermitentes los espacios interglobulares aparecen en estratos superpuestos y paralelos a las líneas incrementales, terminando oblicuamente a la conexión amelodentaria, dándole a la dentina un aspecto «manchado». Existen grandes áreas de dentina interglobular en dientes con esmalte hipoplásico, su causa e histofisiología aún es desconocida.

La denominación de «espacios» no es realmente correcta, puesto que en esas zonas hay matriz orgánica hipomineralizada o sin mineralizar, correspondiente a dentina intertubular. Como no se forma dentina peritubular, el recorrido de los túbulos dentinarios aparece algo dilatado. Estas características pueden estudiarse en cortes desmineralizados realizados con coloraciones especiales. En cortes teñidos con HE es difícil distinguir la dentina interglobular, que se muestra algo más basófila que el resto.

Con la técnica por desgaste, los «espacios» interglobulares se observan nítidamente, como áreas vacías llenas de aire, por lo que se ven oscuras.

4.2.3. Zona granulosa de Tomes

Esta zona se encuentra en la periferia de toda la dentina radicular. En cortes longitudinales de diente, obtenidos por desgaste, se la distingue como una franja oscura, delgada, de 50 μm aproximadamente, vecina a la unión cementodentinaria y paralela a ella en toda su longitud. A mayor aumento se comprueba que esta zona se halla formada por numerosas cavidades oscuras, pequeños espacios irregulares, llenos de aire (ver figura, Capítulo Periodoncio de Inserción).

En un corte transversal de diente (por desgaste) se dispone como una franja concéntrica adyacente al cemento (figs. 16 A y B).

El aspecto granular de esta zona se atribuyó a la existencia de numerosos «espacios» de dentina interglobular, que se originarían por la falta de minera-

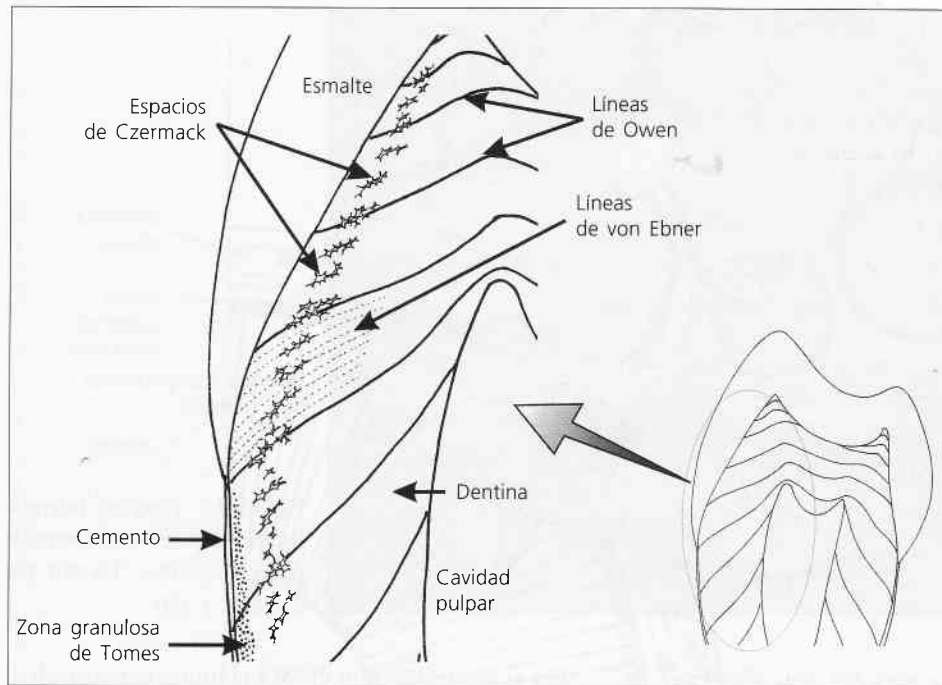


Figura 13. Espacios de Czermack próximos a la CAD, dispuestos según las líneas incrementales.

lización de los gruesos haces de fibras colágenas de la zona más periférica de la dentina radicular. Esta falta de mineralización de las fibras de colágena parece confirmarse con microscopia confocal. En cual-

quier caso la concentración de calcio y fósforo a nivel de la zona granulosa de Tomes es la más elevada dentro de las tres áreas hipomineralizadas que existen en la dentina (dentina interglobular y predentina).

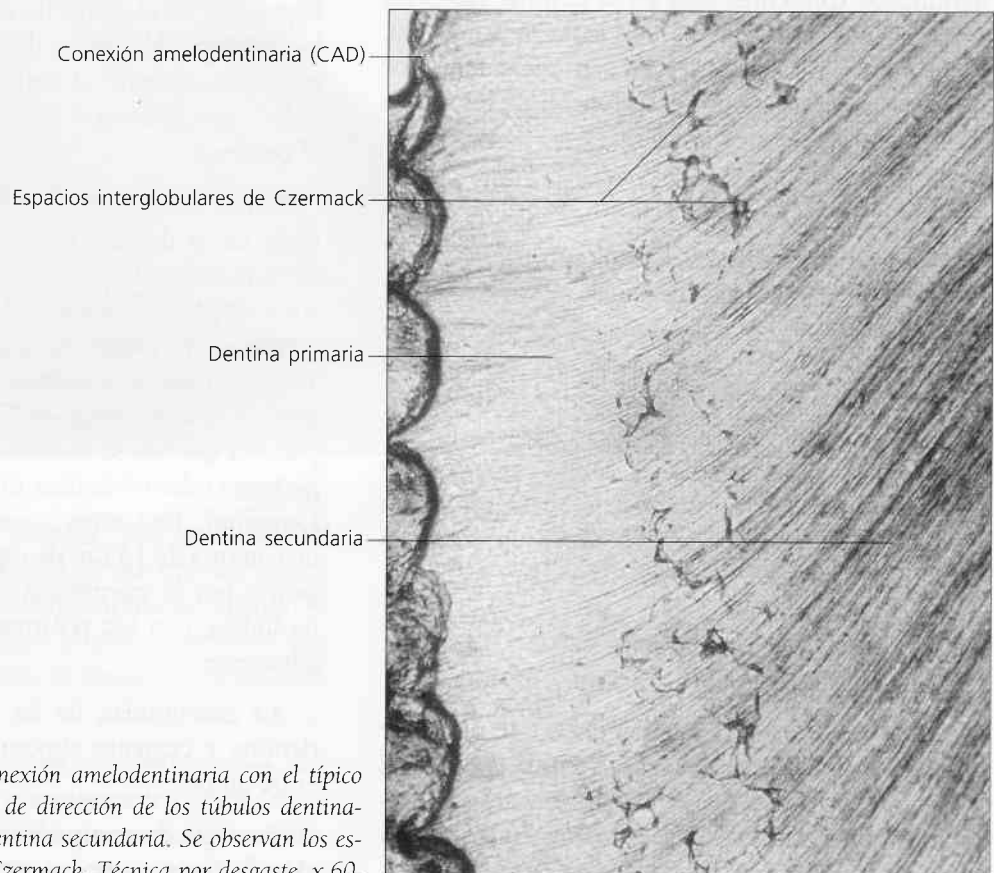
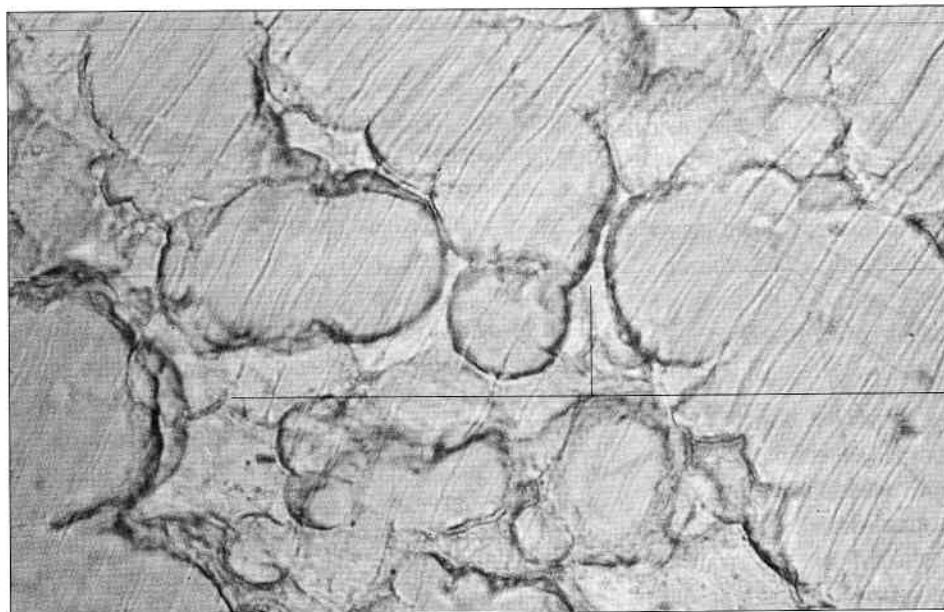


Figura 14. Detalle de la conexión amelo-dentinaria con el típico perfil festoneado. El cambio de dirección de los túbulos dentinarios indica la presencia de dentina secundaria. Se observan los espacios interglobulares o de Czermack. Técnica por desgaste, x 60.



Espacios interglobulares de Czermack

Figura 15. Espacios interglobulares de Czermack limitados por calcosferitos. Técnica por desgaste, x 400.

Sin embargo, estos «espacios» no son observables con coloraciones de rutina (HE), mientras que los estudios con el MET han demostrado que no hay matriz orgánica en ellos, por lo que no se trataría de dentina interglobular. Se ha sugerido que los espacios o gránulos de la zona de Tomes representarían cortes a través de porciones curvadas de túbulos dentinarios (presentes sólo en la dentina radicular, tal vez a causa del depósito más lento de la misma). El hecho de que se observen tan claramente por desgaste se explicaría por el fenómeno de refracción de la luz en los cortes gruesos.

4.2.4. Líneas o bandas dentinarias de Schreger

Estas formaciones son homologables a las bandas de Hunter-Schreger del esmalte. Pueden identificarse fácilmente en cortes longitudinales (por desgaste) observados con la luz incidente. Representan el cambio de rumbo más o menos brusco de los túbulos dentinarios al realizar la curvatura primaria. Cuanto más marcadas sean las dobles curvaturas de las S en la porción coronaria o la curva simple en la región radicular, tanto más nítida aparecerá la banda de Schreger.

4.2.5. Conexión amelodentinaria y cementodentinaria

La unión o límite amelodentinario se distingue como una línea festoneada, bien nítida, por ser el esmalte y la dentina dos tejidos de origen y estructura muy diferentes (ver «Conexión amelodentinaria» en el capítulo de Esmalte) (fig. 14).

Por el contrario, con el MO el límite cementodentinario resulta poco evidente, debido a las similitudes del cemento y la dentina: ambos son tejidos conectivos especializados derivados del ectomesénquima, que cuentan con una matriz compuesta básicamente por una trama de fibras colágenas mineralizadas.

Las diferencias en la disposición de las fibras colágenas, o en el grado de mineralización, entre ambos tejidos suelen pasar desapercibidas; básicamente puede establecerse el límite por la presencia de túbulos en la dentina y de laminillas aposicionales en el cemento.

Por lo general, se observa sobre la superficie externa de la dentina una banda de aspecto hialino denominada zona hialina de Hopewell Smit. Es una zona delgada ubicada entre el cemento y la zona granulosa de Tomes. Su origen exacto se desconoce aún; para algunos autores sería dentina elaborada por los odontoblastos, pero con características propias, ya que no se identifican en este lugar prolongaciones odontoblásticas ni túbulos (ver capítulo de Cemento). Para otros investigadores esta capa hialina amorfa de 15 μm de espesor, carece de birrefringencia por la orientación mixta de sus fibras, destacándose con luz polarizada del cemento acelular adyacente.

La continuidad de las matrices calcificadas de dentina y cemento supone una unión muy sólida entre ambos.

Esto puede comprobarse al realizar una extracción dentaria, ya que siempre el cemento queda fir-

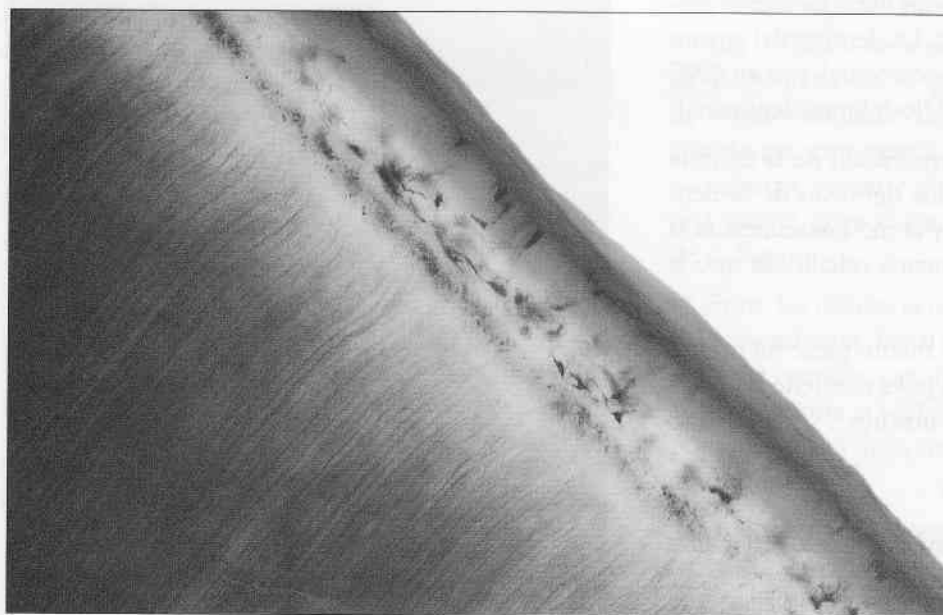
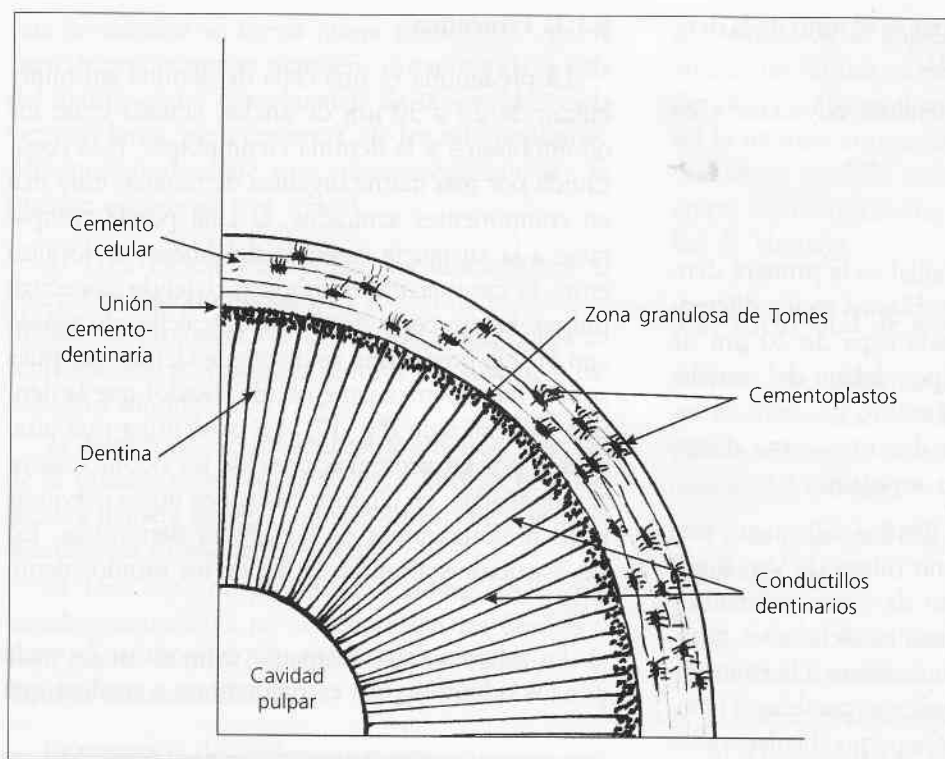


Figura 16. A. Ubicación de la zona granulosa de Tomes (corte transversal de una raíz, por desgaste). B. Zona granular de Tomes a nivel CCD. Técnica por desgaste con coloración de contraste, x 100.

memente adherido a la dentina. Aun en el caso de que haya anquilosis dentaria, o sea que los tejidos duros de la raíz estén soldados al hueso, cuando se extrae el diente es el hueso el que se rompe y desprende, quedando intacto el límite cementodentinario.

Algunos autores opinan que existe una verdadera comunicación citoplasmática entre estos dos tejidos, que se establecería entre algunas prolongaciones odontoblásticas que penetran al ce-

mento en túbulos dentinarios remanentes, y las prolongaciones citoplasmáticas de los cementocitos.

4.3. Clasificación histotopográfica de la dentina

En la dentina consideramos tres zonas:

a) La dentina del manto o palial es la primera que se forma y está ubicada periféricamente.

b) La dentina circumpulpar es el resto de la dentina producida y mineralizada.

c) La **predentina**, sin mineralizar, adyacente a los odontoblastos de la pulpa.

4.3.1. Dentina del manto

La dentina del manto o palial es la primera dentina sintetizada por los odontoblastos recién diferenciados; constituye una delgada capa de 20 μm de espesor que queda ubicada por debajo del esmalte y el cemento. La dentina del manto presenta las características estructurales ya descritas, pero difiere de la circumpulpar en varios aspectos.

La matriz orgánica de la dentina del manto está formada por fibras de colágeno (fibras de Von Korff) muy gruesas que se disponen de forma ordenada y regular. En la corona se orientan paralelas a los túbulos dentinarios, siendo perpendiculares a la conexión amelodentinaria, pero en la raíz son paralelas a la interfase cementodentinaria, o sea perpendiculares a los túbulos dentinarios. Existen otras fibras de menor grosor y de disposición irregular. La dentina del manto posee abundante sustancia fundamental, rica en GAG sulfatados pero carece de DPP (fosfoforina dentinaria).

Los mecanismos de mineralización de la dentina del manto son diferentes a los del resto de la dentina (ver «Dentinogénesis»), y como consecuencia la dentina del manto resulta menos calcificada que la circumpulpar.

Por último, la dentina del manto presenta un número aumentado de túbulos pues contiene las ramificaciones terminales de los mismos.

4.3.2. Dentina circumpulpar

Una vez formada la dentina del manto, comienza a depositarse el resto de dentina, que se conoce como dentina circumpulpar. Esta forma el mayor volumen de dentina de la pieza dentaria, y se extiende desde la zona del manto hasta la predentina; su nombre proviene del hecho de que rodea a la pulpa.

Esta dentina presenta las características histológicas típicas descritas para la dentina en general.

Las fibrillas colágenas son aquí considerablemente más delgadas que las de la dentina del manto, y se disponen irregularmente, formando una malla densa. La calcificación de la dentina circumpulpar es de tipo globular y no lineal como ocurre en la dentina del manto.

4.3.3. Predentina

La predentina es una capa de dentina sin mineralizar, de 20 a 30 μm de ancho, situada entre los odontoblastos y la dentina circumpulpar. Está constituida por una matriz orgánica dentinaria, muy rica en componentes azufrados, la cual puede compararse a la sustancia osteoide del hueso, se localiza entre la dentina mineralizada y el tejido conectivo pulpar. En un corte de diente descalcificado teñido con HE, la predentina se distingue fácilmente, pues se tiñe menos intensamente (de rosado) que la dentina mineralizada (fig. 17). La predentina está atravesada por las prolongaciones de los odontoblastos acompañadas, en algunos casos por fibras nerviosas o las prolongaciones de las células dendríticas. Estas estructuras alcanzan la luz de los túbulos dentinarios.

La primera capa de matriz extracelular formada por los odontoblastos es predentina; a medida que

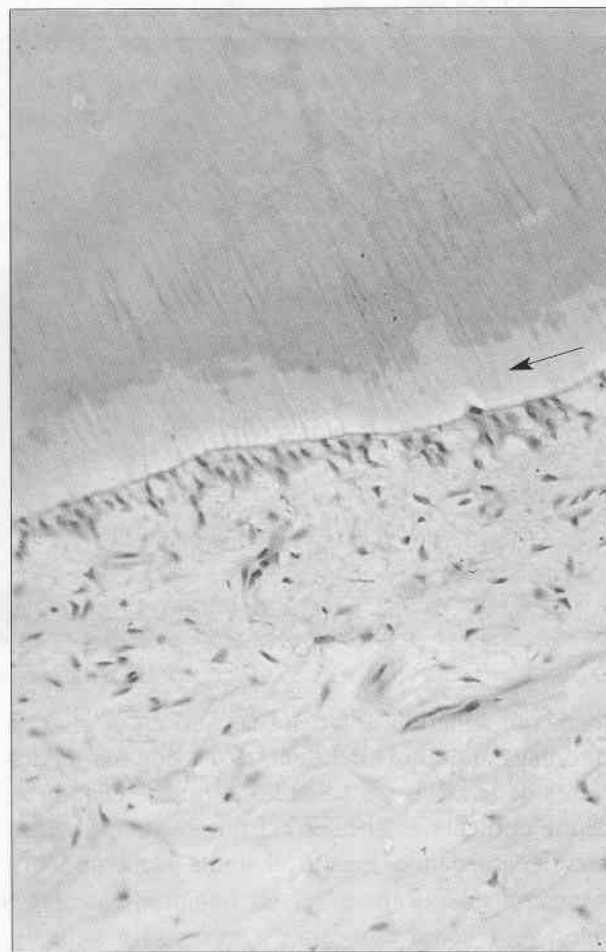

Figura 17. Corte por descalcificación del complejo dentino-pulpar. Nótese la predentina (flecha) entre la dentina y la capa odontoblástica. HE, $\times 100$.

ésta se calcifica se forma nueva predentina. Así, la capa de predentina se mantiene durante toda la vida del diente, como consecuencia de la actividad cada vez más lenta, pero continua, de los odontoblastos. Abramovich describe que, microscópicamente, se pueden evidenciar tres zonas:

1) Una banda yuxtapulpar localizada entre el cuerpo de los odontoblastos y el área donde se desprende la prolongación o proceso odontoblástico (corresponde a la primera síntesis de sustancia extracelular amorfa).

2) Una zona de predentina joven que, además de la prolongación, contiene finas fibrillas de colágeno, a manera de red, entre cuyos espacios se aloja la sustancia fundamental amorfa.

3) Una capa de predentina madura, en la que histológicamente ya no se identifican las fibrillas y cuya matriz es muy homogénea en contacto con la dentina mineralizada.

La presencia de predentina es importante ya que constituye una fuente de producción continua de dentina durante todo el ciclo vital del diente. Su espesor varía en función de la actividad dentinogénica de cada pieza dentaria.

Si la predentina se calcifica completamente, la dentina podría comenzar a ser resorbida por odontoclastos (semejante a osteoclastos).

5. DENTINOGENESIS

5.1. Generalidades

La dentinogénesis es el conjunto de mecanismos mediante los cuales la papila dental elabora por medio de sus células especializadas, los odontoblastos, una matriz orgánica que más tarde se calcifica para formar la dentina.

En la dentinogénesis se pueden considerar tres etapas:

- Elaboración de la matriz orgánica, compuesta por una trama fibrilar y un componente fundamental amorfo.
- Maduración de la matriz.
- Precipitación de sales minerales (calcificación o mineralización).

Como se describe en el capítulo de Embriología Dentaria, la formación de la dentina comienza en el estadio de campana avanzada. Se inicia en la zona

del vértice de la papila dental que corresponde al área de las futuras cúspides o bordes incisales, desde donde continúa en dirección cervical para conformar así la dentina coronaria. El depósito de dentina radicular se produce con posterioridad y en sentido apical bajo inducciones ejercidas por la vaina epitelial de Hertwig.

5.2. Ciclo vital de los odontoblastos

Los odontoblastos se diferencian a partir de las células ectomesenquimáticas de la papila dental, bajo la influencia inductora del epitelio interno del órgano del esmalte.

En su ciclo vital (fig. 18) podemos considerar las siguientes etapas:

- Células mesenquimáticas indiferenciadas.
- Preodontoblastos.
- Odontoblastos jóvenes.
- Odontoblastos secretores.

Las células mesenquimáticas indiferenciadas de la periferia de la papila dental son pequeñas, de forma estrellada con núcleo grande y un escaso citoplasma con pocos organelas. Estas células se encuentran bastante distanciadas unas de otras por una matriz extracelular que contiene escasas fibras de colágeno.

Entre las células ectomesenquimáticas periféricas y la membrana basal que las conecta con el órgano del esmalte, hay una delgada zona acelular que aparece amorfa al MO y que se caracteriza desde el punto de vista histoquímico por ser alcianófila y metacromática.

A la luz de los nuevos resultados obtenidos por métodos inmunohistoquímicos, se ha detectado la presencia de componentes como el heparán sulfato, colágeno tipo IV, laminina, entactina y fibronectina en la lámina basal ameloblástica o membrana preformativa que separa los preameloblastos de la predentina de los gérmenes dentarios.

Las células del epitelio dental interno (preameloblasto) se dividen, adaptándose al crecimiento del germen dentario. Se ha visto que algunas de las prolongaciones citoplasmáticas de los preameloblastos atraviesan la MB y la zona acelular, alcanzando las células ectomesenquimáticas de la papila. Antes de comenzar la diferenciación celular, las células ectomesenquimáticas ya sintetizan y segregan en la ma-

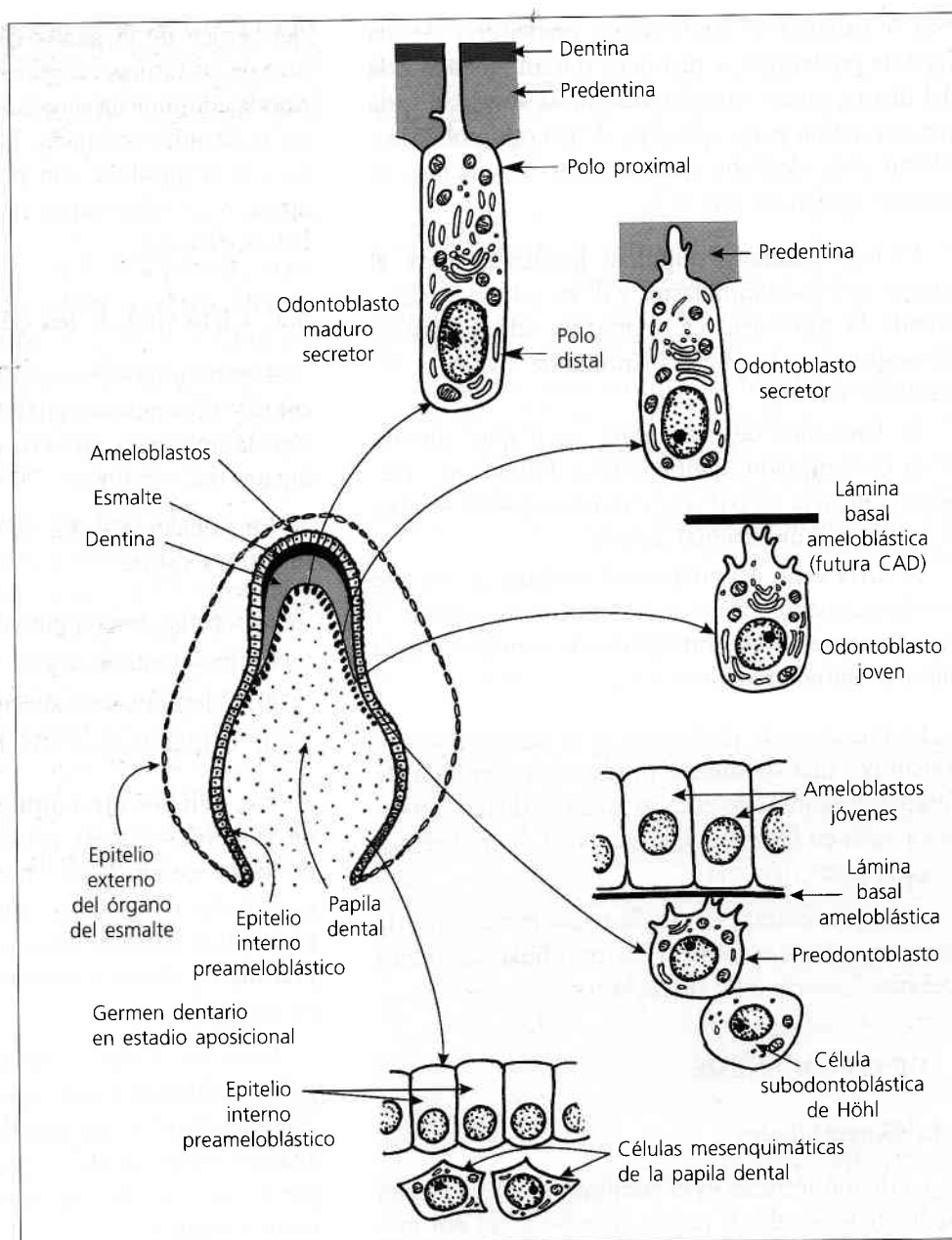


Figura 18. Estadios de diferenciación de los odontoblastos.

triz extracelular colágeno tipos I y III, proteoglicanos, glicosaminoglicanos sulfatados y fibronectina.

La diferenciación de las células ectomesenquimáticas es precedida por la maduración de los preameloblastos, en ameloblastos jóvenes. Inmediatamente las células ectomesenquimáticas comienzan a incrementar su volumen, conteniendo progresivamente mayor cantidad de organelas, en especial complejos de Golgi y retículo endoplásmico rugoso (RER). Dichas células adoptan una forma cilíndrica baja y presentan varias prolongaciones citoplasmáticas proximales que llegan a la membrana basal. Estos elementos que se denominan ahora preodontoblastos y cuyo índice nucleocitoplásmico es alto, se ubican próxi-

mos unos a otros hasta adquirir un aspecto similar al del epitelio cilíndrico simple. La zona acelular, existente entre estas células y la membrana basal del órgano del esmalte, se reduce y progresivamente desaparece. Los preodontoblastos inician su diferenciación terminal hacia odontoblastos jóvenes, con una última división mitótica que supone la salida definitiva del ciclo celular y, el nacimiento de dos nuevas células hijas. El huso mitótico de esta última división es perpendicular a la membrana basal originando dos células superpuestas. La más próxima a dicha membrana basal se diferenciará en odontoblasto y la subyacente origina las denominadas, por algunos autores, células subodontoblásticas de Höhl o de reserva.

Los odontoblastos jóvenes así formados desarrollan sistemas de unión entre ellos de tipo adherente y comunicante y luego se polarizan. Como resultado de dicha polarización el volumen celular aumenta y la célula se hace cilíndrica y el núcleo se desplaza hacia la zona distal. El RER se dispone paralelo al eje mayor de la célula y se reordena el citoesqueleto de manera que la actina, la vinculina y la vimentina se acumulan en la región proximal de la célula. En el polo proximal de la misma se observa, también una prolongación única y de mayor tamaño que se denomina proceso odontoblástico y que caracteriza al odontoblasto joven. El odontoblasto joven incrementa su volumen y adopta una morfología más cilíndrica. El proceso odontoblástico incrementa asimismo su longitud y se dispone perpendicular a la lámina basal. Inmediatamente el odontoblasto inicia su actividad secretora y se denomina a partir de ese momento odontoblasto secretor. La actividad secretora de esta célula se manifiesta hacia el polo proximal, por el que se segrega la predentina que ocupa el espacio existente entre el órgano del esmalte y los odontoblastos. La predentina elaborada por el odontoblasto secretor está formada por colágeno tipos I, V y VI, proteoglicanos y algunas sustancias no colágenas. El colágeno tipo III deja de sintetizarse (fig. 19). Las metaloproteinasas sintetizadas por los odontoblastos y las células mesenquimáticas pulpareas parecen desempeñar un papel significativo en la organización de la matriz orgánica de la dentina en las etapas previas a la mineralización.

Una vez formada la predentina, el odontoblasto contribuye, como describiremos más adelante, a la primera mineralización de la misma y a su transformación en matriz dentinaria calcificada (formación de la dentina del manto). Cuando la prolongación odontoblástica queda alojada en el túbulo dentinario de la matriz de la dentina recién formada el odontoblasto, que se desplaza hacia el interior, recibe la denominación de odontoblasto maduro. Posteriormente este odontoblasto continúa contribuyendo al proceso de síntesis y mineralización (formación de la dentina circumpulpar); más tarde aunque disminuye de volumen contribuye, durante el resto de su vida, que es la del diente, al mantenimiento de la matriz dentinaria.

Algunos autores denominan «odontoblastos de transición» a estas células que presentan aspectos involutivos con disminución de su actividad dentinogénica. Esta capacidad retorna, sin embargo, ante la presencia de un estímulo externo.

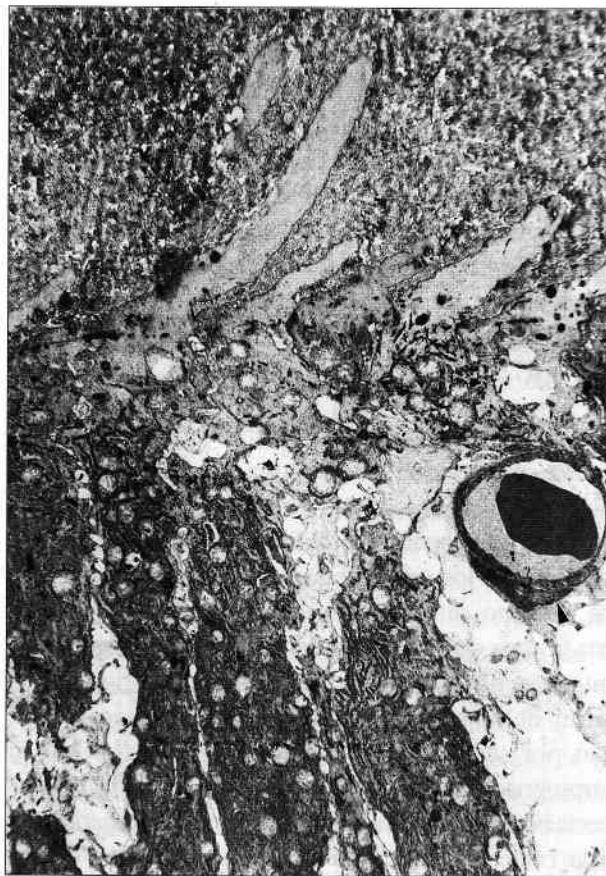

Figura 19. Se observan las prolongaciones de los odontoblastos extendiéndose entre la predentina. Capilar (flecha). MET, $\times 2.500$ (Cortesía del Dr. Díaz Flores).

La evolución y maduración de los odontoblastos se inicia en el vértice de la papila progresando hacia cervical, de ahí que es posible observar en un preparado de germen dentario (en etapa aposicional temprana) los odontoblastos en sus distintos estadios de maduración (fig. 18).

En el proceso de diferenciación de los odontoblastos intervienen numerosos factores como se ha demostrado *in vivo* e *in vitro*. En dicho proceso, que tiene lugar en cada diente según un patrón espacio-temporal específico, participan el epitelio dental interno, la membrana basal, los componentes de la matriz extracelular existentes en la papila y distintos factores de crecimiento. En este sentido se postula que el TGF- β (factor transformador del crecimiento) sintetizado por los preameloblastos o ameloblastos jóvenes y adecuadamente activado en el seno de la membrana basal interactuaría con receptores existentes en la superficie de los preodontoblastos. Entre los receptores presentes en los odontoblastos en diferenciación se han sugerido los receptores IL-6 e

IL-10. En estas células la estimulación conduciría a la expresión de los genes *Msx2* y *TGF-β*. Al parecer el incremento en la expresión de estos compuestos constituye un prerequisite fundamental para la diferenciación terminal del odontoblasto pues intervenirían en la regulación de la síntesis de la predentina (incluida la fibronectina) y en la reorganización del citoesqueleto y, en consecuencia, en la polaridad celular.

5.3. Formación de la dentina del manto

La primera predentina (matriz orgánica) que se forma corresponde a la dentina del manto. Clásicamente se describía como el primer indicio de dentinogénesis la aparición de fibras reticulares entre los cuerpos de los odontoblastos, las cuales a nivel de su extremo se abren en abanico, formando la matriz fibrosa de la primera dentina. Estas fibras, denominadas fibras de Von Korff, parecen originarse a partir de la región subodontoblástica y se caracterizan por ser argirófilas (se ponen en evidencia con impregnación argéntica) (fig. 20). Según esta interpretación, la primera matriz dentinaria formada tendría origen en la papila dentaria, y el resto en los odontoblastos.

Investigaciones recientes parecen apoyar esta idea, ya que se ha demostrado ultraestructural e inmunohistoquímicamente, la presencia de fibras de colágeno tipo I y tipo III (fibras reticulares) en los espacios interodontoblásticos, en etapas embrionarias tempranas (el colágeno tipo III se sintetiza por las células mesenquimáticas y cuando éstas se diferencian en odontoblastos deja de sintetizarse). Sin embargo, otros autores afirman que las «fibras de Von Korff» corresponden a la sustancia fundamental amorfa, argirófila por su riqueza en GAG, que aparece entre los odontoblastos y también estrechamente unida a las fibras colágenas que se van segregando a nivel proximal.

La matriz extracelular de la dentina del manto consta de gruesas fibras colágenas incluidas en abundante sustancia fundamental amorfa, que se disponen paralelamente entre sí y perpendiculares a la lámina basal (futura conexión amelodentinaria). Cuando la predentina de la dentina del manto alcanza un espesor aproximado de 6 μm comienza la mineralización. Los odontoblastos, una vez que elaboran dicha predentina participan en el proceso de calcificación de la misma 1º) captando y almacenando calcio; 2º) elevando la concentración local de

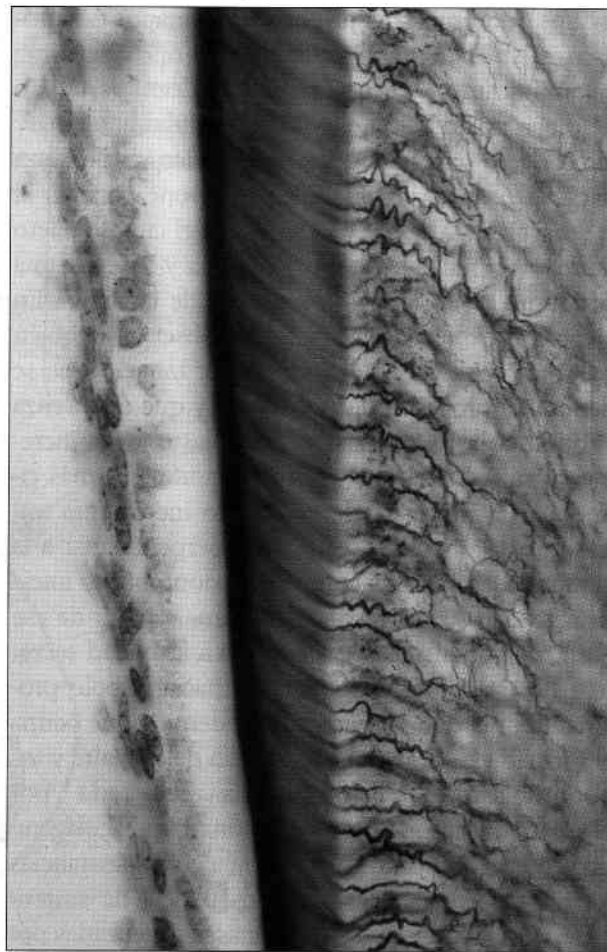


Figura 20. Fibras reticulares de Von Korff. Impregnación argéntica, $\times 250$.

iones fosfatos, mediante la fosfatasa alcalina que se localiza en su superficie y se difunde en la matriz extracelular (ver fig. 37 A, Capítulo Esmalte) y 3º) formando las denominadas vesículas matriciales.

El calcio puede alcanzar la predentina por vía intercelular aunque parece que lo hace fundamentalmente a través del odontoblasto. Esta célula posee para ello canales de calcio de tipo L y distintos sistemas de transporte para este elemento (sistema de intercambio $\text{Na}^+/\text{Ca}^{++}$, sistema de ATPasa dependiente del calcio, etc.) que intervienen en la homeostasis intracelular del calcio y, facilitan su acumulación en algunas organelas como las mitocondrias.

Las vesículas matriciales, que son la base de la calcificación de esta zona de la dentina, son formaciones esféricas de 100 a 200 nm de diámetro, limitadas por una membrana que se originan por gemación a partir del odontoblasto. En su interior el calcio y el fosfato precipitan al encontrar un micromedio ambiente adecuado para ello. Para algunos autores

la precipitación inicial se produce en la vertiente interna de la membrana de la vesícula en relación con la presencia de una alta fracción de fosfatidil-serina ácida y para otros, la precipitación inicial se produce en el seno de macromoléculas intravesiculares, tales como la anexina o la calbindina. Los iones acumulados en las vesículas precipitan como fosfato cálcico amorfo, para finalmente transformarse en cristales de hidroxiapatita, en general, ricos en magnesio. El proceso de formación de los cristales es muy complejo y no está del todo aclarado. En primer lugar aparecen partículas de tamaño nanométrico (dots) que constituyen la primera entidad visible del componente mineral. Con posterioridad estas partículas se disponen unas junto a otras en cadenas arrosariadas en forma de agujas de 1 a 2 nm de espesor. La coalescencia de estas cadenas en dirección lateral da lugar a cristales en forma de placa o cinta. La expansión de estas placas continua hasta alcanzar la geometría final del cristal.

Al crecer los cristales terminan por romper las vesículas, esparciéndose en la matriz circundante. Estos núcleos de calcificación se fusionan con otros vecinos, constituyéndose un frente lineal de calcificación. La osteopontina y la sialoproteína dentinaria (DSP) participan en la configuración de estos focos iniciales de calcificación en la dentina del manto en la que la DSP actuaría como agente regulador del proceso. Los cristales siguen una orientación defi-

nida con respecto a las fibras colágenas, disponiéndose en su superficie y en su interior. A este respecto es importante señalar que las primeras fibras de colágeno en las que se deposita el componente mineral, son fibras en las que se detecta una presencia significativa de ATPasa dependiente del calcio. Esta enzima que se elabora fundamentalmente en los ameloblastos se difunde al espacio extracelular y se distribuye a lo largo de fibras de colágeno que se sitúan en la proximidad de las vesículas matriciales. La acción enzimática, elimina ATP de la proximidad de las fibras y previene la conocida inhibición que este compuesto ejerce sobre el crecimiento del cristal. La mineralización del resto de las fibras de colágena, es un proceso pasivo que tiene lugar con carácter secundario a la calcificación de estas primeras fibras. Un dato también importante en la formación de la dentina del manto es la no participación en el proceso de mineralización de la fosfoforina dentinaria (DPP) que no se segrega y, por tanto, no se detecta en este lugar. También, una vez comenzado el proceso de mineralización la fibronectina desaparece de la matriz extracelular de la dentina.

Simultáneamente con el primer depósito de la dentina del manto, los ameloblastos fagocitan la lámina basal y por ello la interfase dentina-esmalte está constituida por una mezcla de ambos tejidos (fig. 21).

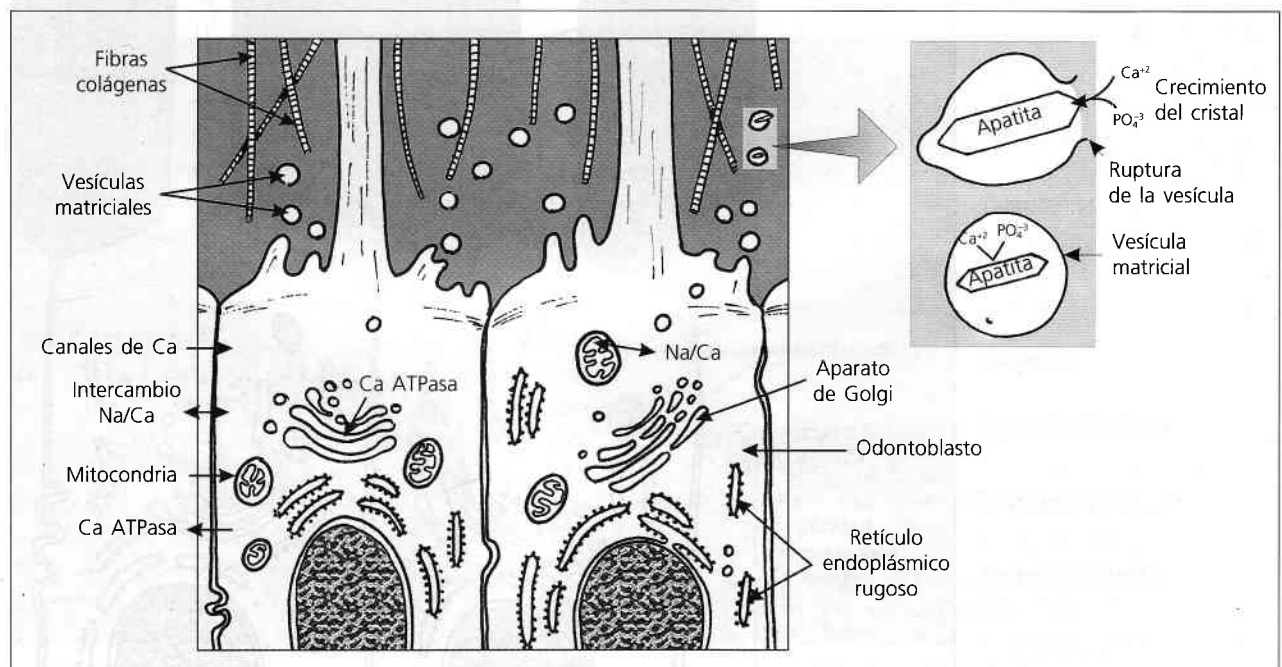


Figura 21. Formación de la dentina del manto.

5.4. Formación de la dentina circumpulpar

A medida que se calcifica la dentina del manto, los odontoblastos (que ya son odontoblastos maduros) continúan produciendo matriz orgánica para formar el resto de la dentina primaria, es decir, la dentina circumpulpar.

La matriz extracelular de la dentina circumpulpar difiere de la anterior, pues las fibras colágenas son más finas y se disponen irregularmente, formando una red de orientación perpendicular a los túbulos dentinarios. La sustancia amorfa es producida exclusivamente por los odontoblastos.

La calcificación de la dentina circumpulpar también es diferente en varios aspectos, en relación a la dentina del manto, no se forman vesículas matriciales, y la mineralización sigue un patrón globular. Esto implica que se produce aposición de cristales de hidroxiapatita en varios puntos a la vez, formándose núcleos de cristalización globulares (calcosferitos) que más tarde se fusionan con sus vecinos. Si esa fusión no se completa, se constituye la dentina interglobular. El proceso inicial de formación de los cristales —partículas, cadenas y placas— es, sin embargo, semejante al descrito en la dentina del manto aunque en este caso se desarrolla en las microfibrillas de colágeno.

La secuencia de formación de la dentina circumpulpar consiste en la secreción por el odontoblasto de colágeno y de proteoglicanos en la zona próxima a su cuerpo celular. El colágeno en la región de la predentina configura una red fibrilar y los proteoglicanos desarrollan aquí su actividad metabólica.

A través de los procesos odontoblásticos se transportan DPP (se detecta sólo en la dentina circumpulpar), proteínas Gla y una nueva serie de proteoglicanos que son vertidos por exocitosis en el límite existente entre la predentina y la matriz dentinaria previamente mineralizada. A esta región se le denomina frente de mineralización. A dicho nivel y desde el odontoblasto se liberan también iones calcio (fig. 22).

Entre los proteoglicanos presentes a este nivel se encuentra la decorina que no se ha identificado en la matriz extracelular de la dentina del manto. Los niveles de decorina disminuyen alrededor de las fibras de colágeno en aquellas áreas donde comienza el proceso de mineralización.

En el frente de mineralización se forman los calcosferitos. Estos tienen en la región de la corona un diámetro que oscila entre 10 y 20 μm . Hacia apical los calcosferitos disminuyen de tamaño y aparecen formas ovoideas, poligonales y estrelladas. El índice Ca/P de los calcosferitos de la corona es más

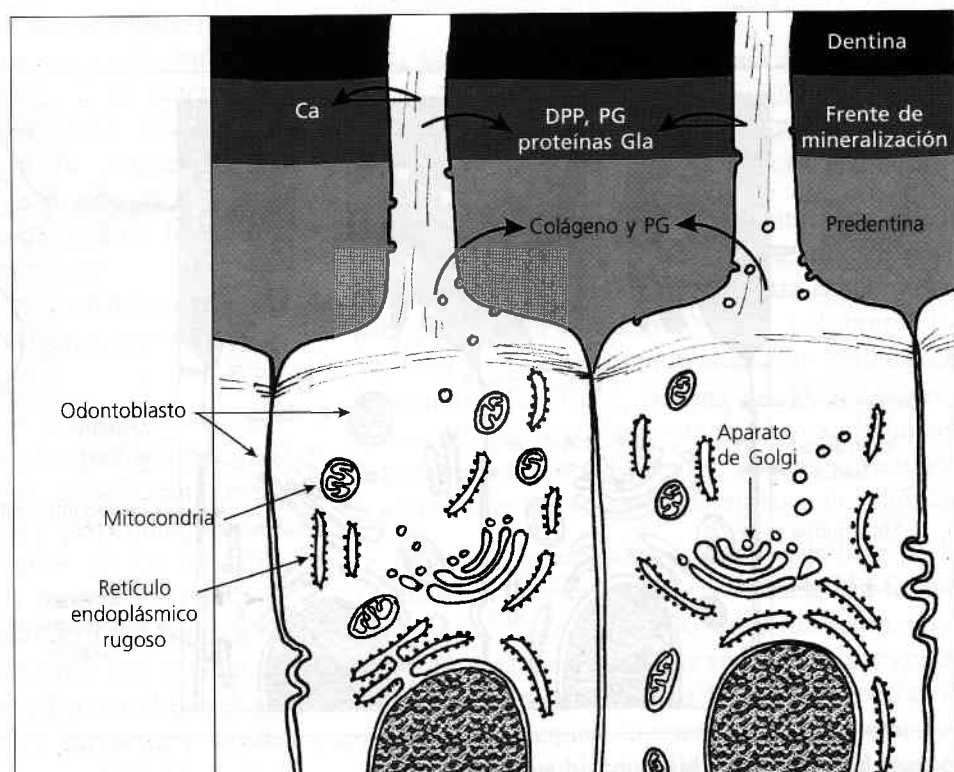


Figura 22. Formación de la dentina circumpulpar.

alto ($1,63 \pm 0,27$) que en los calcosferitos de la raíz ($1,46 \pm 0,28$); estos últimos presentan más niveles de azufre que los calcosferitos coronarios. La actividad de los odontoblastos y el micromedioambiente de la predentina son los factores condicionantes de la forma, el tamaño y la composición de los calcosferitos.

A medida que progresa la mineralización disminuyen los compuestos ricos en azufre presentes en la dentina. Nuestros estudios han puesto de relieve este hecho con microscopia electrónica analítica y la importancia que tiene la mayor o menor presencia de GAG sulfatados en la dentina de las distintas piezas dentarias, para explicar las posibles terapias de remineralización. La afinidad del calcio por macromoléculas ricas en cargas negativas, como ocurre con los GAG sulfatados, explicaría la importancia de estos compuestos en el proceso de mineralización.

La dentina circumpulpar madura está más calcificada que la del manto, pero su estructura histológica es similar, ambas tienen matriz calcificada que constituye la dentina intertubular, atravesada por túbulos dentinarios.

En el interior de esos túbulos, la actividad secretora de los odontoblastos lleva progresivamente a la formación de la dentina peritubular, que va reduciendo el diámetro de los mismos.

La dentina circumpulpar ocupa gran volumen en el diente. La aposición rítmica de la matriz y las dis-

tintas etapas de la calcificación quedan registradas, en las líneas incrementales de la dentina. Siempre persiste una capa de dentina no mineralizada (predentina) entre los odontoblastos y el frente de mineralización cuyo espesor oscila entre 10 y 40 μm de ancho.

Cuando se observan cortes descalcificados teñidos con HE, la predentina aparece de tono rosa pálido, mientras que la matriz de la zona calcificada tiene más afinidad por la hematoxilina. En la interfase entre ambas (frente de calcificación) pueden distinguirse los calcosferitos (fig. 23).

En ciertas patologías, la predentina puede estar ausente y en esos casos el espesor de la dentina se encuentra en gran parte disminuido, como ocurre en la dentinogénesis imperfecta asociada a la osteogénesis imperfecta letal.

5.5. Formación de la dentina radicular

La dentinogénesis de la raíz se inicia una vez que se ha completado la formación del esmalte, y ya se encuentra avanzada la deposición de la dentina coronaria. Los odontoblastos radiculares se diferencian a partir de las células ectomesenquimáticas de la periferia de la papila, bajo la inducción del epitelio interno del órgano del esmalte, que conjuntamente con el epitelio externo han pasado a constituir la vaina de Hertwig, órgano encargado de modelar la raíz.

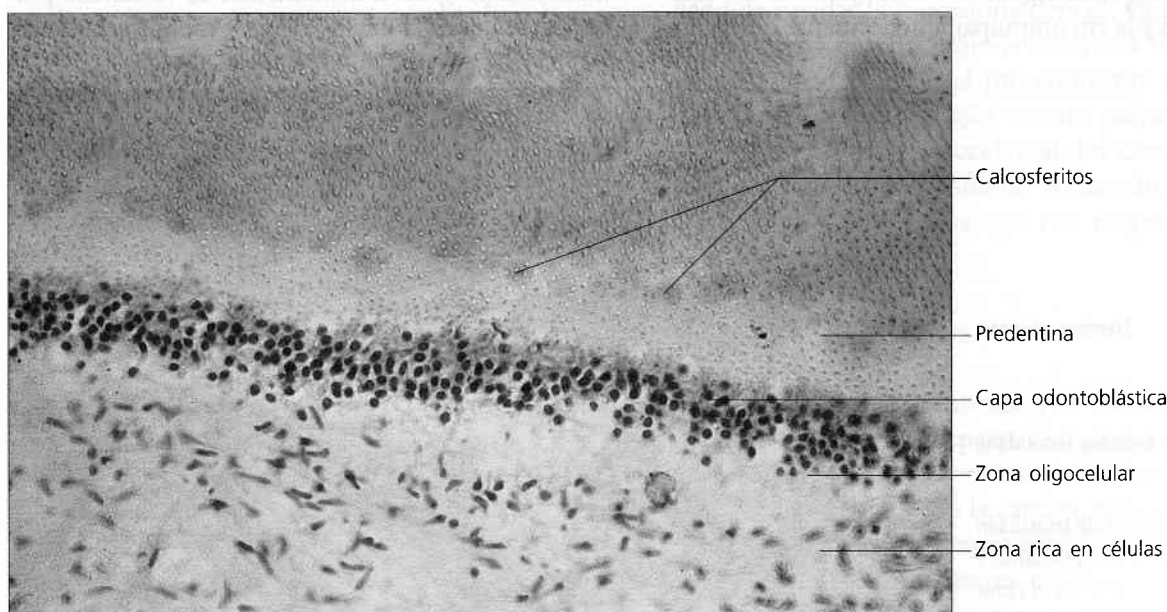


Figura 23. Detalle del complejo dentinario-pulpar. En predentina se destacan procesos odontoblásticos en corte transversal. Técnica por descalcificación y HE, $\times 100$.

Las etapas de maduración de los odontoblastos y los mecanismos de formación de la dentina del manto y circumpulpar, son básicamente similares a los de la corona. Existen, sin embargo, algunas variantes en la dentina del manto radicular, las gruesas fibras colágenas son paralelas entre sí y paralelas a la interfase dentina-cemento (perpendicular a los túbulos dentinarios). Por otra parte, la aposición de dentina es más lenta en la raíz que en la corona (ver «Líneas de Von Ebner»).

El patrón de mineralización es semejante, pero los calcosferitos son más pequeños.

5.6. Clasificación histogenética de la dentina

En los dientes humanos se reconocen desde el punto de vista de su formación tres tipos de dentina: la dentina primaria, la dentina secundaria, que se forman fisiológicamente en todas las piezas dentarias y la dentina terciaria que se produce como respuesta ante una agresión o noxa.

5.6.1. Dentina primaria

La dentina primaria es la que se forma primero y representa la mayor parte de ésta, delimitando la cámara pulpar de los dientes ya formados.

Desde el punto de vista funcional se considera dentina primaria la que se deposita desde que comienzan las primeras etapas de la dentinogénesis hasta que el diente entra en oclusión (se pone en contacto con su antagonista). Comprende la dentina del manto y la circumpulpar anteriormente descritas.

Cuando el volumen de la pulpa disminuye como consecuencia de la formación de la dentina primaria los odontoblastos modifican su distribución y se organizan en varios estratos en la zona coronaria.

5.6.2. Dentina secundaria

Es la dentina producida después que se ha completado la formación de la raíz del diente. Clásicamente se la describía como sintetizada a partir del momento en que el diente entra en oclusión, pero se ha demostrado que también se halla presente en dientes que aún no han erupcionado o están retenidos. Esta dentina se deposita mucho más lentamente que la primaria, pero su producción continúa durante toda la vida del diente. Los anatomopatólogos la denominan dentina adventicia, regular o fisiológica.

La distribución de los túbulos en la dentina secundaria es ligeramente menos regular que en la dentina primaria. El límite entre ambas se manifiesta por un cambio en la dirección de los túbulos dentinarios, que en los preparados por desgaste puede observarse como una línea oscura de demarcación (figs. 24 y 25).

La dentina secundaria se forma por dentro de la circumpulpar en toda la periferia de la cámara pulpar, alcanzando mayor espesor en el piso, techo y paredes (en especial en el piso), mientras que es más delgada en los cuernos y los ángulos diedros que los unen. La formación de esta dentina determina una progresiva disminución de la cámara pulpar, más marcada en los dientes monorradiculares,

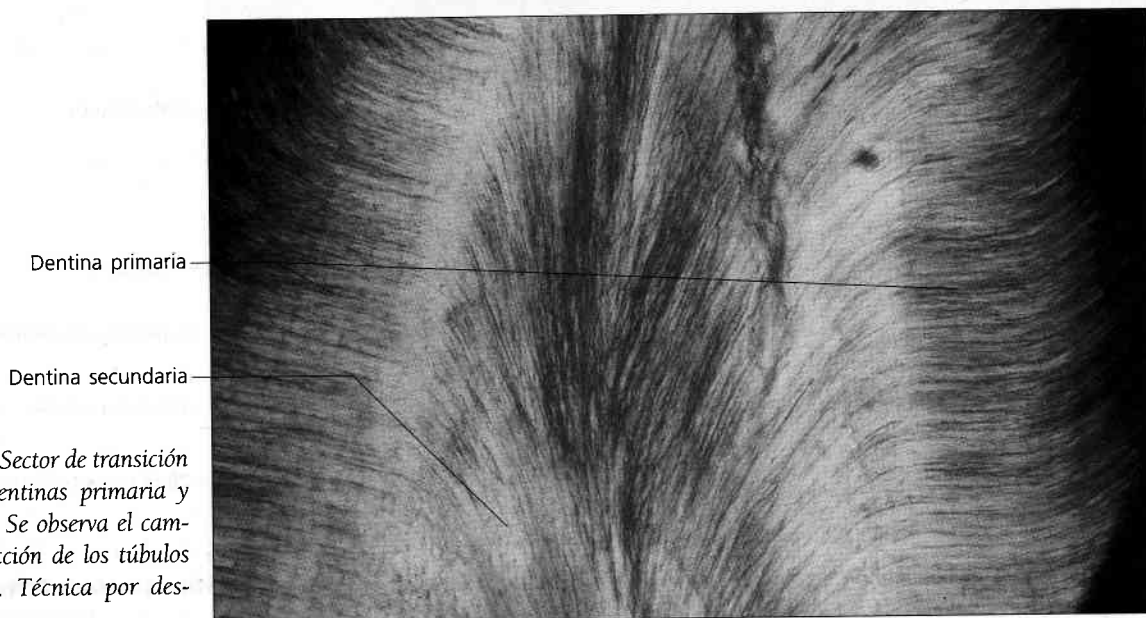

Figura 24. Sector de transición entre las dentinas primaria y secundaria. Se observa el cambio de dirección de los túbulos dentinarios. Técnica por desgaste, x 60.

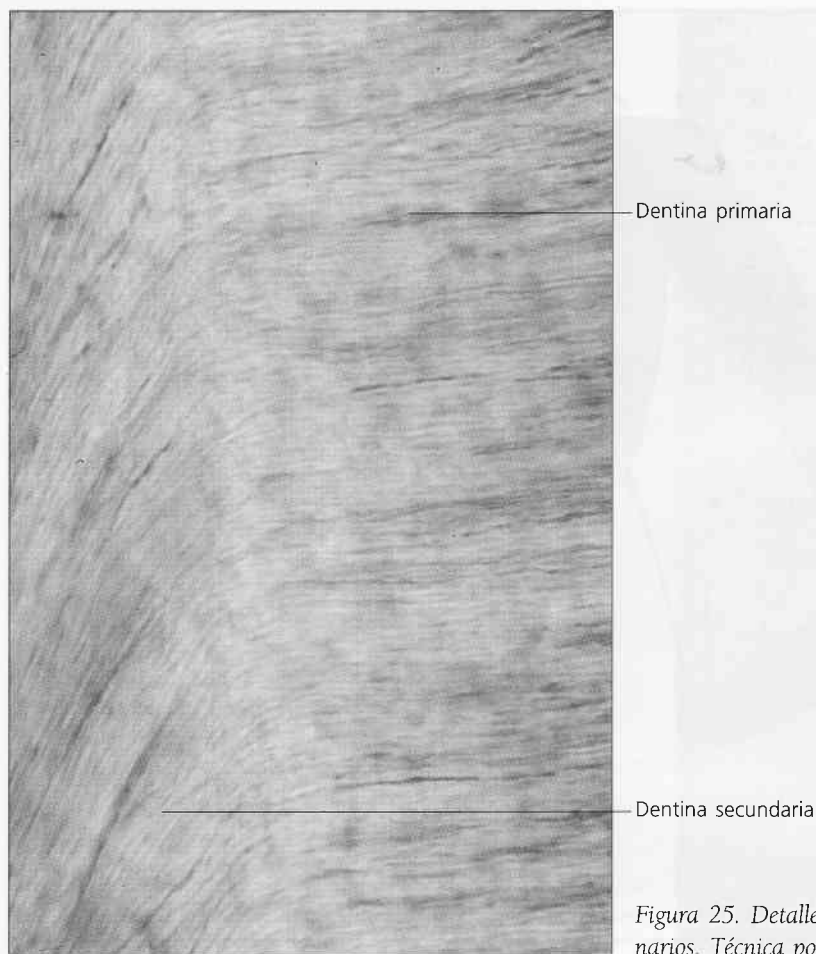


Figura 25. Detalle del cambio de dirección de los túbulos dentinarios. Técnica por desgaste, x 150.

cuya cámara pulpar carece de techo y piso, y en las raíces de los multirradiculares (fig. 26).

La disminución del volumen de la pulpa como resultado de la formación de dentina secundaria trae como consecuencia la disminución del número de odontoblastos por un mecanismo de apoptosis.

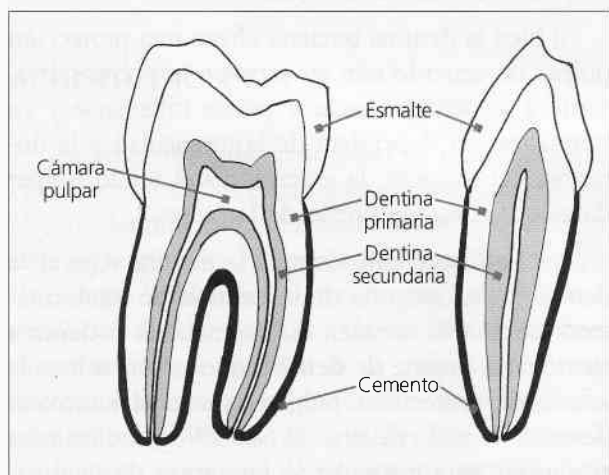


Figura 26. Distribución topográfica de las dentinas primaria y secundaria.

Los cambios en el espesor del tejido dentinario pueden controlarse mediante radiografías. El odontólogo debe tenerlo en cuenta no sólo para el tallado de cavidades (operatoria dental), sino también en el tallado de una prótesis coronaria. En efecto, en un individuo joven el procedimiento odontológico puede interesar algún cuerno pulpar y hacer una exposición pulpar accidental. En cambio en un diente adulto, que ha sufrido reducción del volumen pulpar, se puede trabajar con mayor grado de seguridad.

5.6.3. Dentina terciaria

Esta dentina es conocida por los anatomopatólogos como **dentina reparativa, reaccional, irregular o patológica**. Es la dentina que se forma más internamente, deformando la cámara, pero sólo en los sitios donde existe una noxa o estímulo localizado. Es decir que esta dentina es producida por odontoblastos directamente implicados por el estímulo nocivo, de manera que sea posible aislar la pulpa de la zona afectada (figs. 27 y 28).

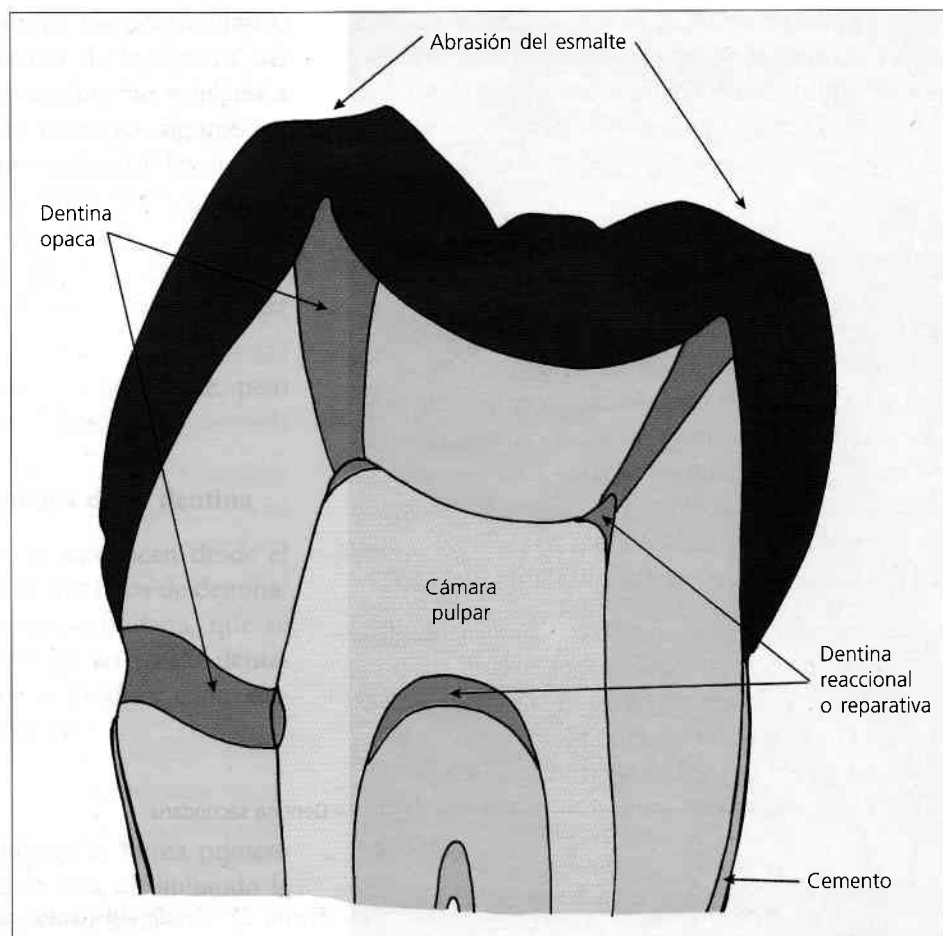


Figura 27. Posibles localizaciones de la dentina opaca y reparativa.

Algunos autores hacen una distinción entre la dentina reaccional o reactiva, que es la dentina terciaria segregada ante un estímulo nocivo por los odontoblastos terminales postmitóticos (que se han diferenciado durante el desarrollo del diente) y la dentina reparativa, que es la dentina terciaria elaborada por una nueva generación de odontoblastos originados a partir de células precursoras de la pulpa tras la muerte de éstos como consecuencia del estímulo nocivo. La estimulación de los odontoblastos para la diferenciación y secreción posterior de dentina terciaria tendría su origen en factores de crecimiento tales como el TGF- β que serían solubilizados como consecuencia de la actividad de los ácidos de la placa bacteriana sobre la dentina. La osteopontina, la osteonectina y la sialoproteína dentinaria participan también en distintas fases de este proceso de dentinogénesis.

La cantidad y calidad de la dentina terciaria que se produce se halla relacionada con la duración e intensidad del estímulo; cuanto más acentuados sean esos factores, más rápida e irregular será la aposición de dentina reparativa. Por ejemplo, frente a una

caries de rápido progreso y gran extensión, la pulpa puede defenderse formando dentina terciaria con un patrón tubular irregular y donde con frecuencia pueden quedar odontoblastos incluidos (osteodentina). En estos casos se llega a depositar hasta $3,5 \mu\text{m}$ diarios de dentina. Si por el contrario, la noxa es menos activa, la dentina se deposita más lentamente, siendo su patrón tubular más regular.

Si bien la dentina terciaria ofrece una protección pulpar de acuerdo con su espesor, la pulpa subyacente a la dentina terciaria puede inflamarse y su normalización dependerá de la intensidad y la duración del irritante, la extensión del tejido pulpar dañado y el estado previo de la pulpa.

Los patólogos consideran a la dentina reparativa dentro de la categoría de la dentina de neoformación, en la cual también estaría incluida la dentina cicatrizal o puente de dentina que se forma bajo la acción de protectores pulpares como el hidróxido de calcio u óxido de zinc. El odontólogo utiliza tales sustancias para estimular la formación de dentina, cuando ha habido extirpación casi total de la dentina (por ejemplo, en el caso de una caries muy pro-

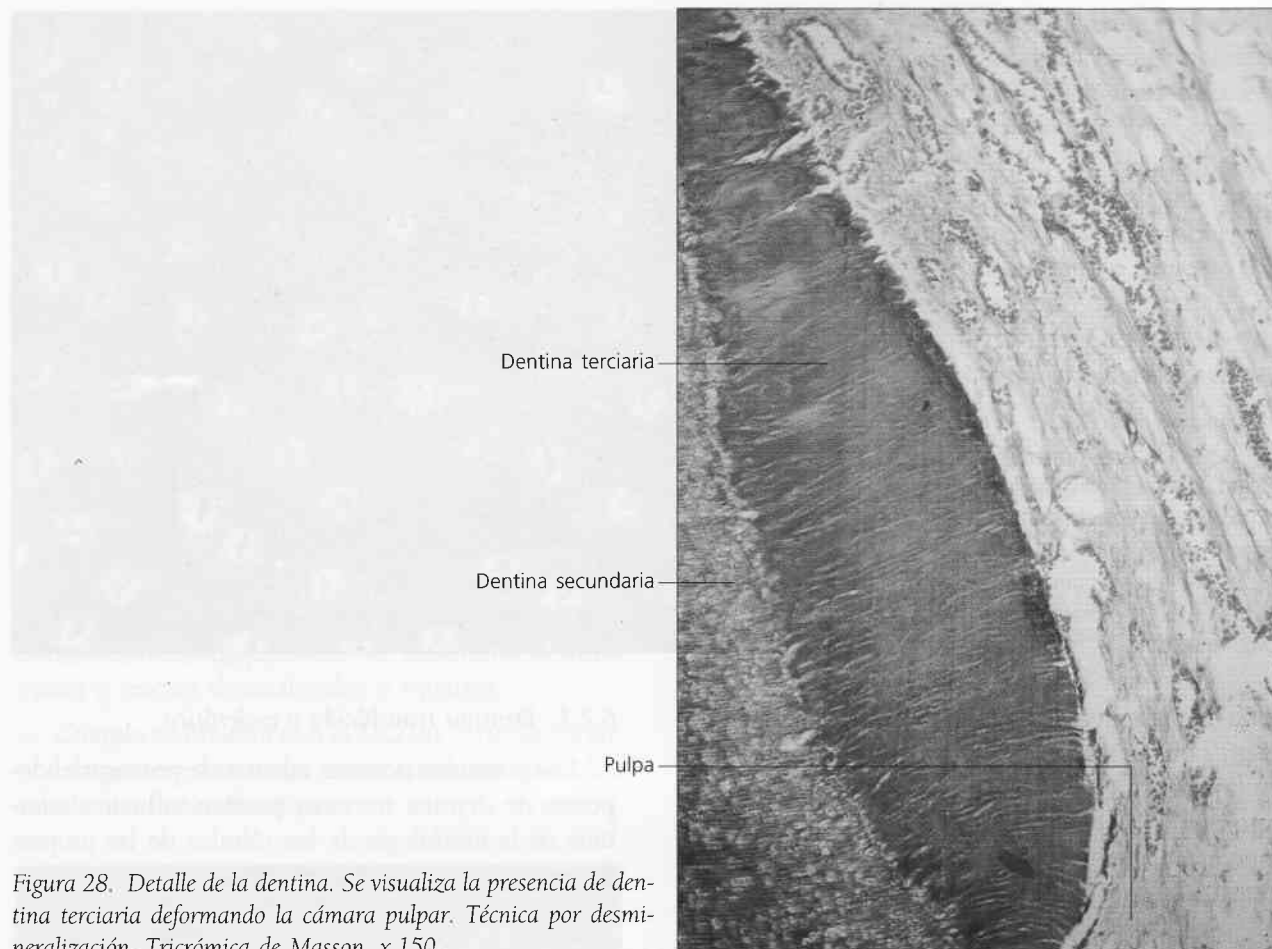


Figura 28. Detalle de la dentina. Se visualiza la presencia de dentina terciaria deformando la cámara pulpar. Técnica por desmineralización. Tricrómica de Masson, x 150.

funda), e incluso exposición pulpar o pulpectomía parcial. Los protectores pulpaes inducen a la diferenciación de las células ectomesenquimáticas o células madre pulpaes cercanas a la zona afectada, las cuales se transforman en odontoblastos y elaboran dentina de cicatrización; la respuesta depende, obviamente, de la vitalidad de la pieza dentaria.

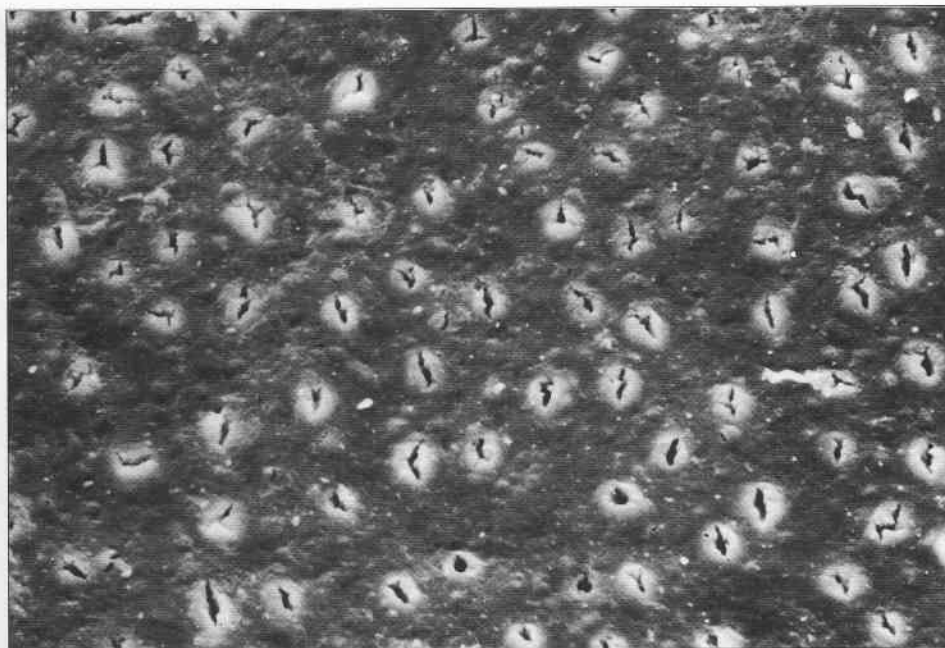
6. HISTOFISIOLOGÍA

Por tener incluida en su seno las prolongaciones citoplásmicas de los odontoblastos funcionales y por el licor dentinario que la nutre, la dentina se considera un tejido vivo. El depósito de los distintos tipos de dentina fisiológica o por estímulos patológicos se producirá durante toda la vida del diente, es decir mientras dure la vitalidad de la pulpa. Esta última decrece con la edad y los túbulos dentinarios disminuyen progresivamente su calibre (fig. 29), debido al depósito continuo de la dentina peritubular y por la aposición de cristales de hidroxipatita. En las reacciones de defensa frente a caries, abrasiones, ta-

llados, etc., aparecen fenómenos de esclerosis patológica, como túbulos dentinarios con tractos muertos, o túbulos desestructurados y en menor número. Algunos autores consideran que los odontoblastos podrían actuar en determinadas circunstancias como odontoclastos destruyendo parcialmente la dentina. Para estos autores la resorción y la aposición se produciría durante toda la vida asegurando la renovación y la remodelación de la dentina. Este mecanismo podría contribuir al mantenimiento del nivel normal de calcio en suero (calcemia), sobre todo en estados graves de hipocalcemia. La detección de abundante dentina interglobular en personas con serias deficiencias de calcio constituye una clara evidencia de lo arriba indicado. Sin embargo otros autores reafirman que la dentina normal sólo efectúa procesos de aposición, a diferencia del tejido óseo que en iguales condiciones puede realizar además de aposición, procesos de reabsorción y neoformación.

La actividad funcional más significativa, sin embargo, del tejido dentinario consiste en actuar como soporte mecánico en la normal actividad mastica-

Figura 29. Esclerosis fisiológica de los túbulos dentinarios. Nótese el pequeño diámetro de los túbulos. Dentina senil, MEB, $\times 1.500$. (Cortesía de la Dra. Priotto.)



toria de las piezas dentarias y en participar también, por sus caracteres estructurales y biológicos, en la defensa y en la sensibilidad del complejo dentino-pulpar. A continuación se describen más pormenorizadamente algunas de estas actividades funcionales.

6.1. Actividad mecánica

Como consecuencia de su composición química y de su estructura histológica la dentina posee dos propiedades físicas esenciales, la dureza y la elasticidad, que resultan imprescindibles para ejercer su función mecánica en la fisiología de las piezas dentarias. La dentina constituye, en este sentido, el eje estructural del diente sobre el que se articula el resto de los tejidos duros del mismo, el esmalte y el cemento. La dentina, además, facilita con su grado de elasticidad que el esmalte, duro y rígido, pero quebradizo, quede protegido de los distintos impactos masticatorios. Ello se debe a la pequeña depresibilidad que le otorgan la existencia en su seno de fibras colágenas aun cuando la dentina sea un tejido también mineralizado.

6.2. Actividad defensiva

La dentina responde defendiéndose ante las distintas agresiones que actúan sobre ella, formando además de la dentina terciaria (comentada ya en el apartado 5.6.3) las denominadas dentina translúcida y dentina opaca.

6.2.1. Dentina translúcida o esclerótica

Los estímulos nocivos, además de provocar el depósito de dentina terciaria, pueden inducir a cambios en la morfología de los túbulos de las propias dentinas primaria y secundaria.

En las regiones dentinarias sometidas a estímulos lentos, persistentes y no muy severos, puede producirse depósito de sales de calcio sobre las prolongaciones odontoblásticas en degeneración, o alrededor de las mismas, aumentando de esta manera la cantidad de dentina peritubular, la cual puede llegar a obliterar completamente los túbulos. De esta manera, toda la región queda constituida por matriz mineralizada. Al observar estas áreas en cortes por desgaste al MO se verán más claras que el resto, al ser estas zonas más mineralizadas, pero también más frágiles que la dentina normal.

La dentina translúcida suele formarse debajo del esmalte con laminillas o fisuras, o bien con caries de evolución lenta.

En las personas de edad se produce la denominada dentina esclerótica fisiológica, por obliteración y mineralización de los túbulos en la dentina radicular, en especial en la zona apical (fig. 29).

En una pieza dentaria cuya cámara y conductos se ven radiográficamente disminuidos, se reducen las posibilidades de conservación de la pulpa lesionada. La permeabilidad de la dentina es un hecho determinante en la respuesta pulpar, la cual dependerá entre otros varios factores de la edad del te-

jido pulpar, la composición de los tejidos duros del diente, el contenido en fluoruros, la higiene oral, la saliva y la dieta.

6.2.2. Dentina opaca o tractos desvitalizados

Cuando la dentina es afectada por una lesión relativamente intensa, los odontoblastos se defienden retrayendo sus prolongaciones como consecuencia de lo cual quedan segmentos de túbulos vacíos sin proceso odontoblástico. Si el estímulo es excesivo se produce la muerte de los odontoblastos y una necrosis de las prolongaciones, quedando los restos celulares incluidos en los túbulos, acompañados de líquido y sustancias gaseosas. Como este proceso lleva algún tiempo, pueden ocurrir algunas precipitaciones de calcio.

La zona de dentina afectada por prolongaciones odontoblásticas degeneradas se denomina **dentina opaca** o tractos desvitalizados o muertos.

Cuando se observa con el MO un corte de diente por desgaste, estas zonas aparecen negras, pues los túbulos se llenan de aire.

Esta dentina se localiza especialmente en los vértices de los bordes incisales o de los cuernos pulpares, debajo de zonas de abrasión. Con frecuencia está acompañada por dentina reparativa que protege a la pulpa de la zona subyacente (fig. 30). También puede formarse dentina opaca en regiones cervicales, ya sea porque hay una abrasión o porque la dentina está expuesta, sin protección de esmalte o cemento (ver «casos de Choquet» en el capítulo de Esmalte). Con la edad aumenta la formación de este tipo de dentina, en especial en la porción coronaria del diente.

La dentina translúcida y la dentina opaca son consideradas «dentinias de remineralización». Si bien ambas dentinas son menos permeables y más resistentes que la normal, otorgándole mayor protección en casos de filtración o invasión bacteriana. No obstante, en dientes desvitalizados la filtración es mayor por la ausencia del licor dentinario.

6.3. Actividad sensitiva

El profesional odontólogo conoce que la dentina es un tejido sumamente sensible y que todos los es-

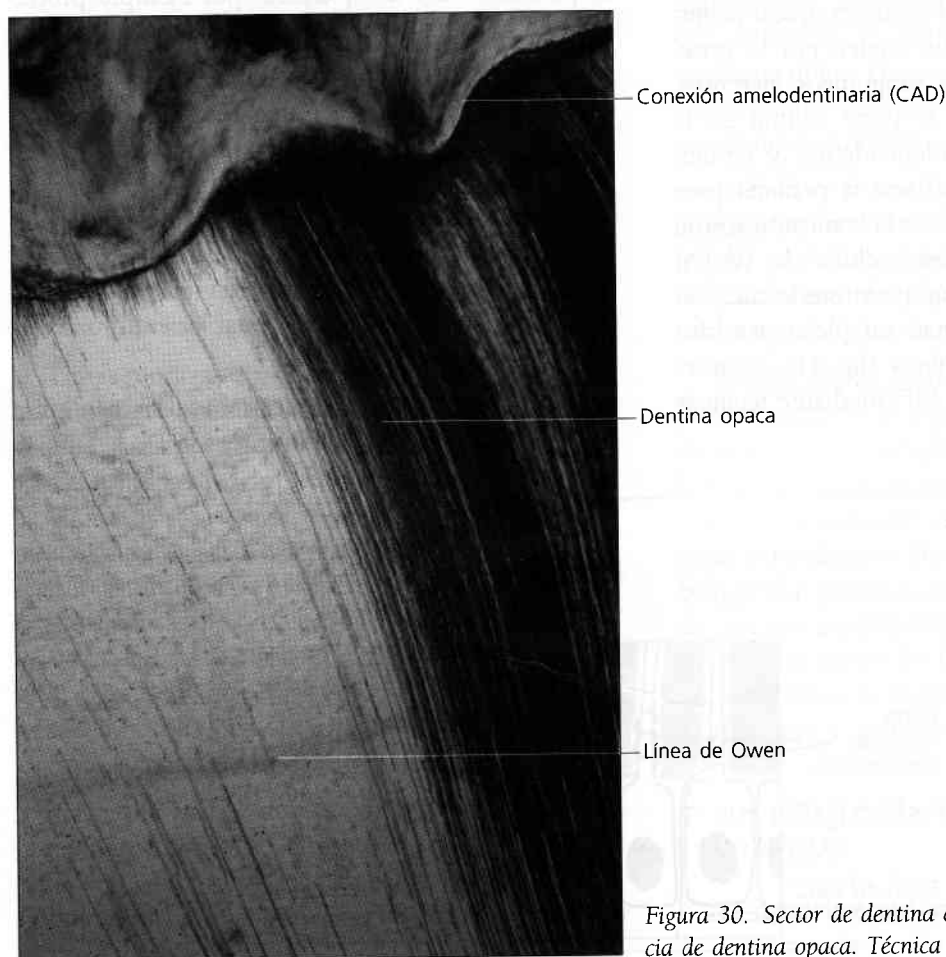


Figura 30. Sector de dentina de la corona. Se destaca la presencia de dentina opaca. Técnica por desgaste, x 60.

tímulos externos (calor, frío, etc.) recibidos por las terminaciones nerviosas de la pulpa, se interpretan de la misma manera y producen siempre la sensación de dolor.

Si bien la propagación del estímulo nervioso está en íntima relación con la estructura de la dentina, se desconoce y se discute aún la forma de cómo se transmiten los impulsos y cuál es la estructura que sirve de base al mecanismo de esta sensibilidad.

Debe recordarse que los tejidos dentinario y pulpar constituyen un verdadero complejo, no sólo desde el punto de vista embriológico y estructural, sino también funcional, ya que los procesos biológicos de ambos están estrechamente relacionados entre sí.

Para analizar la actividad sensitiva de la dentina distinguiremos en primer lugar la innervación del complejo dentino-pulpar y en segundo lugar, los mecanismos histofisiológicos que explican dicha sensibilidad.

6.3.1. Innervación del complejo dentino-pulpar

En el tejido pulpar los nervios mielinizados y no mielinizados penetran por el foramen apical acompañados del paquete vascular. Siguen por lo general el recorrido de los vasos sanguíneos aferentes, siendo de gran tamaño en la parte central de la pulpa. Otros cursan con independencia y emiten prolongaciones arboriformes hacia la periferia para terminar como redes (plexos) en la zona subyacente a los odontoblastos (zona oligocelular de Weil o zona basal de Weil). Estas fibras nerviosas localizadas en la zona acelular, conforman un plexo nervioso denominado **plexo de Raschkow** (fig. 31). Se pueden poner de manifiesto con MO mediante técnicas de sales de plata.

Las fibras nerviosas que penetran en la pulpa dentaria son mielínicas y amielínicas, rodeadas por una vaina de tejido conectivo.

La cantidad y grosor de los axones nerviosos varían de acuerdo con el elemento dentario; también existen diferencias entre elementos dentarios permanentes y temporales, y entre dientes en desarrollo y dientes totalmente maduros.

Los axones que llevan la sensibilidad a la pulpa dentaria son preferentemente fibras aferentes sensoriales del trigémino. Junto a ellos llegan a la pulpa, ramas simpáticas del ganglio cervical superior que alcanzan los vasos sanguíneos y generan vasoconstricción y según algunos autores ramas parasimpáticas que generan vasodilatación (ver Pulpa Dental).

Los axones que llevan la sensibilidad son mielínicos y amielínicos. Conocer los tipos de fibras nerviosas nos puede ser de utilidad para comprender la sintomatología dolorosa.

Hay fibras mielínicas A, que son responsables del dolor agudo, punzante (localizadas en la región periférica de la pulpa) y fibras nerviosas amielínicas C responsables del dolor difuso, por ejemplo producido en la pulpa por caries (se localizan en la zona profunda de la pulpa).

En la periferia de la pulpa las fibras mielínicas tipo A pierden la delgada vaina de células de Schwann y penetran entre los cuerpos de los odontoblastos. Con el MET se demostró que algunas fibras nerviosas penetran dentro del túbulo dentinario y se disponen en estrecha relación con la prolongación odontoblástica, estableciendo uniones similares a sinapsis.

Algunas de estas fibras nerviosas terminan en la predentina o dentina (tercio interno).

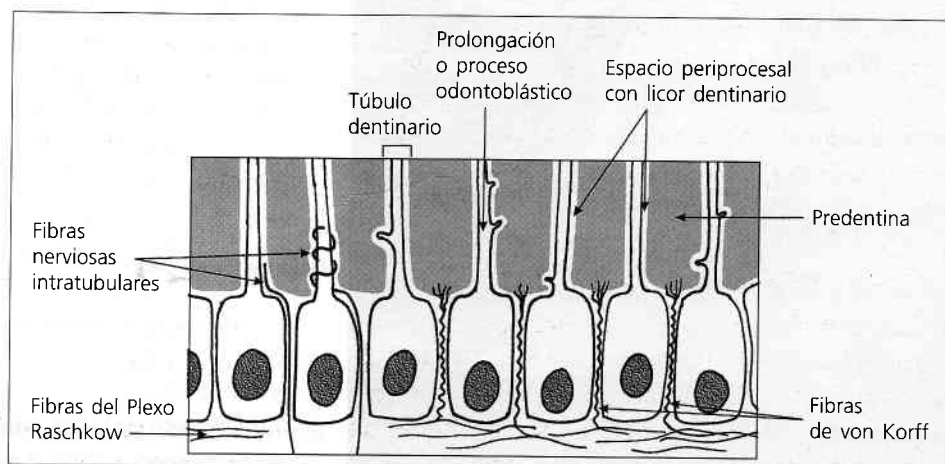


Figura 31. Representación esquemática de la zona odontoblástica y de las fibras del plexo de Raschkow (nerviosas) y de von Korff (reticulares).

Las fibras nerviosas intratubulares contienen neurotúbulos, neurofilamentos, vesículas y numerosas mitocondrias. La estrecha relación entre fibrilla nerviosa y prolongación o proceso odontoblástico tiene importancia en la transmisión del impulso nervioso.

6.3.2. Histofisiología de la sensibilidad dental

La determinación de la estructura que sirve de base al mecanismo de sensibilidad dentinaria ha sido objeto de numerosísimos estudios, los cuales han arrojado resultados dispares, originando una serie variable de hipótesis. Estas hipótesis son susceptibles de agruparse, de manera que se evidencien las principales teorías o corrientes de opinión sustentadas sobre el tema.

Así, tres mecanismos podrían explicar la sensibilidad de la dentina. Los tres exigen la compresión de las estructuras nerviosas del complejo dentino-pulpar.

Un primer grupo de autores sostienen que la base morfológica que explica el mecanismo de sensibilidad dentinaria, al igual que ocurre en otros territorios del organismo viene dada por la presencia de terminaciones nerviosas propias.

Sin embargo, si bien se conoce que existe inervación por parte del plexo de Raschkow, se sabe que no todos los túbulos están inervados. Además existen dudas de cómo se transmitiría la sensibilidad en la parte externa de la dentina (que es la más sensible) ya que no se ha demostrado la presencia de terminaciones nerviosas en esa zona. También la aplicación de diferentes anestésicos en superficie no elimina el dolor.

Un segundo grupo de autores sustentan que el odontoblasto actuaría como receptor del estímulo y que estaría acoplado a las terminaciones nerviosas de la pulpa mediante la sinapsis. Se propone que el odontoblasto, al ser una célula derivada de la cresta neural, podría haber retenido la capacidad de recibir estímulos (a través de sus prolongaciones citoplasmáticas), así como de transmitir los estímulos y establecer sinapsis con fibras nerviosas de la pulpa. La actividad del odontoblasto como célula nerviosa no ha podido ser comprobada, como tampoco la sinapsis odontoblasto-axón.

La teoría hidrodinámica de Bränström es, en el momento presente, la más aceptada. Dicha teoría tiene en cuenta la presencia de líquido o licor dentinario dentro de los túbulos; un líquido que es un ultrafiltrado del plasma del tejido conectivo de la

pulpa. Este fluido intersticial, cuyo movimiento depende de la fisiología de los vasos sanguíneos por la salida de líquidos y proteínas desde los capilares al medio extracelular, es el responsable directo de la sensibilidad por los cambios de presión intravascular y extracelular.

La teoría postula que los estímulos que actúan sobre la dentina provocan un movimiento del citado líquido dentinal, que transmite la diferencias de presión existentes a las terminaciones nerviosas libres intratubulares y por ende al plexo nervioso subodontoblástico. También, se tiene en cuenta que el licor dentinario circula lentamente por los túbulos (impulsado por la presión de los capilares de la pulpa) y el movimiento podría verse alterado por diferentes estímulos sobre el complejo dentino-pulpar. Así, de este modo, se distorsionaría el medio pulpar local y se afectarían las terminaciones nerviosas del plexo de Raschkow.

En operatoria dental, cuando la dentina se expone al realizar una cavidad, el líquido dentinario fluye hacia la cavidad. Si se seca, ya sea con una torrunda de algodón o con aire, hay mayor pérdida de líquido, con cambios en el coeficiente de expansión, que estimulan las terminaciones nerviosas libres y originaría dolor. Los anestésicos locales bloquean las conducciones nerviosas y anulan temporalmente la sensibilidad dolorosa.

Además de la desecación, el calor también provoca el movimiento de licor hacia afuera mientras que el frío en cambio lo desplaza hacia la profundidad. El desplazamiento del fluido dentinal en cualquier sentido, estimula únicamente las terminaciones nerviosas.

Las dos teorías comentadas en primer término no pueden explicar la sensibilidad dentinaria existente en la conexión amelodentinaria; en cambio la teoría hidrodinámica, sí lo hace, puesto que en este nivel existen ramificaciones de los túbulos dentinarios, que están ocupadas por líquido dentinario (y tal vez también por los procesos odontoblásticos). Los resultados de algunos experimentos permiten relacionar la respuesta evocada en las fibras intradentales tipo A con las variaciones de fluido en los túbulos dentinarios, lo que parece sustentar la hipótesis hidrodinámica.

7. BIOPATOLOGÍA Y CONSIDERACIONES CLÍNICAS

El conocimiento de la estructura histológica de la dentina y de su dentinogénesis, permite explicar

e interpretar con más claridad las alteraciones patológicas que afectan a la misma, así como el sustrato y el mecanismo de algunas de las pautas terapéuticas que más se utilizan en odontología.

- Las alteraciones que afectan a la formación de la dentina son básicamente de origen genético y se clasifican en dos grandes grupos: dentinogénesis imperfecta (DI) y displasia dentinaria (DD). Ambos procesos se subdividen en varios grupos, afectan a ambas denticiones y presentan un carácter hereditario autosómico dominante. La dentinogénesis imperfecta se subdivide en los subtipos I, II y III. La variedad tipo I está asociada con la osteogénesis imperfecta y con mutaciones de los genes que expresan colágeno tipo I, y la variante tipo II con genes que expresan DSP, DPP y DMP-1. La displasia dentinaria es menos frecuente y se subdivide en dos subtipos, la displasia tipo I y la displasia tipo II.
- En relación con las alteraciones patológicas. En los tejidos diferenciados, la dentina al igual que el esmalte se ve afectada por la caries dental. La caries dentinaria también es un proceso que resulta, entre otros factores, de la desmineralización ácida del componente mineral de la matriz dentinaria al que sigue una degradación posterior del componente orgánico. La alta permeabilidad de la dentina (debida a los túbulos dentinarios) desempeña un papel importante en la extensión del proceso de la caries. Cuando la lesión alcanza la conexión amelodentinaria progresa rápidamente hacia la profundidad, encontrándose bacterias cariogénicas en los túbulos bastante más adentro que la zona de dentina afectada por la caries. En otras circunstancias como en la recidiva o caries secundaria a causa de filtración marginal (por desadaptación entre la pared amelodentinaria y el material de obturación) el mecanismo de cariogénesis es inverso, es decir centrífugo.
- En relación con la terapéutica odontológica uno de los aspectos fundamentales a considerar es la prevención de un daño irreversible de la pulpa al preparar una cavidad o al tallar una corona. A este respecto se debe procurar mantener, en lo posible, la vitalidad pulpar del diente, así como su estructura y morfología, durante los procedimientos de restauración dentaria.

Al tallar una cavidad el corte de la dentina es simple, desde el punto de vista mecánico, ya que no posee planos de clivaje como los prismas del es-

malte. Sin embargo biológicamente es peligroso ya que el operador debe recordar que está trabajando sobre un tejido vivo, extremadamente sensible y poco resistente debido a su estructura tubular. Es importante, asimismo, tener presente el diámetro de los túbulos ya que dicho diámetro varía desde la superficie externa de la dentina hasta la zona de la unión dentino-pulpar. Estos datos son también importantes para definir la futura estabilidad de la interfase dentina-material restaurador. Asimismo, para no provocar daños en el complejo dentino-pulpar durante el procedimiento operatorio, al tallar una cavidad profunda, el espesor de la dentina remanente (entre el piso de la cavidad y la pulpa) debe ser aproximadamente de 2 mm. Cuando el espesor es menor a 1,5 mm aparecen modificaciones en la capa odontoblástica, lo que denota que el tallado ha sido traumatizante.

Además, durante su preparación debe evitarse el calor excesivo, que no sólo daña al tejido pulpar sino también a los tejidos duros produciendo «grietas» en la superficie de esmalte y dentina. Se debe usar refrigeración abundante con agua tibia para evitar el calor friccional. Hay que tener en cuenta la elección de las piedras, fresas de diamante y fresas de carburo, que estén limpias y nuevas para un efectivo corte y qué velocidad (RPM) se imprimirá al equipo, ya que el uso inadecuado genera calor. Este calor excesivo es sumamente traumático para la pulpa, pues es probable que en estos casos haya una aceleración de la evaporación del licor dentinario, y que a la vez esto produzca la aspiración de los odontoblastos hacia el conductillo, produciendo lesión pulpar.

Estas lesiones pueden ser detectadas por signos clínicos de dolor y molestias hasta meses y años más tarde, de ahí el cuidado que debemos tener en la preparación de cavidades o tallado con fines protésicos. Clínicamente si queremos evaluar la respuesta patológica pulpar por los excesos de instrumentación, es necesario conocer con exactitud las características histológicas de una pulpa sana. Las reacciones pueden ser inmediatas (24 a 48 h) o tardías (a los tres días del acto operatorio) y, según el grado de afectación, el estado pulpar puede ser reversible o irreversible. La respuesta pulpar depende también de la edad, de la salud del paciente y de la cuantía del daño tisular.

También se debe poner especial cuidado en la elección de los materiales dentales restauradores, ya

que, por ejemplo, las resinas acrílicas son dañinas para la pulpa, así como los silicatos, por su contenido ácido. Al emplearlos se debe proteger previamente el piso de la cavidad con una sustancia inocua como el hidróxido de calcio o barnices protectores.

Hay que destacar y recordar que los materiales dentales si bien se colocan en dentina, biológicamente estamos trabajando en el complejo dentino pulpar, de ahí surge el cuidado en la elección y preparación de los mismos.

Existen investigaciones que demuestran que el «Smear layer» (o capa estirada) que es una micropelícula que queda adherida a las paredes cavitarias después de su preparación mecánica, es la encargada de proteger a la pulpa, y químicamente tiene una composición similar a la dentina.

Se ha observado que los daños en el tejido pulpar atribuibles exclusivamente a la acidez o toxicidad de los materiales no son tales, sino que se debería a varios factores que actúan a la vez. Entre ellos se menciona la irritación mecánica, presiones excesivas, microfiltraciones, defectos en el sellado y microfisuras o microdefectos en el tejido dental. También influye el mayor diámetro de los túbulos, el aumento de presión del fluido dentinario, la menor cantidad de dentina intertubular y la propia viabilidad de las células pulpares. Aspectos histológicos y funcionales que por su heterogeneidad inciden en los sistemas de adhesión (mecánica o química) de los diferentes materiales restauradores utilizados en operatoria dental. La adhesión depende de la permeabilidad dentinaria, cuando esta es mayor es difícil conseguir una adhesión estable y duradera entre el material y la pared cavitaria. Los adhesivos dentinarios son aquellos materiales que permiten adherir las restauraciones del tejido pulpar. Para que el material tenga un contacto íntimo con la dentina se re-

quiere de una preparación previa del tejido. La adhesión a la dentina es diferente a la del esmalte debido a su menor grado de mineralización y a que posee una matriz colágena y una estructura tubular. Es importante señalar que la humedad de la dentina, proveniente del fluido dentinal, hace que esta sea incompatible con los materiales de restauración resinosos o composites. Al tallar la dentina, hemos descrito que se forma una micropelícula «smear layer» (llamada también capa untuosa o capa residual dentinaria) que queda adherida a las paredes cavitarias, y que hay que tener en cuenta, para lograr una adhesión correcta. Existe discusión sobre la oportunidad de conservar o eliminar esta película para facilitar el proceso de adhesión.

En cuanto a la utilización de flúor en la prevención odontológica es importante señalar que altas dosis del mismo pueden alterar la fosfoforina dentinaria (DPP), como sucede en la fluorosis, lo que conduce a alteraciones en los patrones de mineralización.

En relación con la terapéutica dentinaria comentaremos, por último, que las nuevas técnicas de ingeniería tisular están desarrollando protocolos de regeneración de dentina, induciendo el desarrollo de la misma, a partir de la acción sobre la pulpa de distintas sustancias inductoras (preferentemente una combinación de BMP-2, BMP-4 y BMP-7 o proteína osteogénica 1 -OP1-) que unidas a diferentes vehículos o vectores (matrices colágenas, polímeros sintéticos, etc.), se colocan en la proximidad de la superficie pulpar (en el fondo de una cavidad profunda labrada en la dentina) para producir, de forma programada, dentina terciaria. Otras técnicas de ingeniería tisular intentan elaborar material semejante a dentina humana cultivando células pulpares de tercer molar con β -glicerofosfato para fabricar distintos tipos de núcleos mineralizados.

SITUACIONES PROBLEMÁTICAS DE ORIENTACIÓN CLÍNICA


¿Qué aspectos histofisiológicos de los tejidos dentarios debería tener presentes el Odontólogo, al tallar una cavidad a nivel dentinario y elegir como material

de restauración un «composite», adhesivo que requiera de un grabado ácido previo? Fundamente su respuesta.

CAPÍTULO 10

ESMALTE

1. GENERALIDADES
2. PROPIEDADES FÍSICAS
3. COMPOSICIÓN QUÍMICA
4. ESTRUCTURA HISTOLÓGICA DEL ESMALTE
 - 4.1. **Unidad estructural básica del esmalte**
 - 4.1.1. *Esmalte prismático*
 - 4.1.2. *Esmalte aprismático*
 - 4.2. **Unidades estructurales secundarias del esmalte**
 - 4.2.1. *Estrías de Retzius*
 - 4.2.2. *Penachos adamantinos o de Linderer*
 - 4.2.3. *Bandas de Hunter-Schreger*
 - 4.2.4. *Esmalte nudoso*
 - 4.2.5. *Conexión amelodentinaria (CAD)*
 - 4.2.6. *Husos adamantinos*
 - 4.2.7. *Periquimatias y líneas de imbricación de Pickerill*
 - 4.2.8. *Fisuras o surcos del esmalte*
 - 4.2.9. *Laminillas o microfisuras del esmalte*
5. CUBIERTAS SUPERFICIALES DEL ESMALTE
6. AMELOGÉNESIS
 - 6.1. **Generalidades**
 - 6.2. **Ciclo vital de los ameloblastos**
 - 6.3. **Formación y maduración de la matriz**
 - 6.3.1. *Secreción de la matriz orgánica*
 - 6.3.2. *Componentes de la matriz orgánica*
 - 6.3.3. *Mineralización de la matriz orgánica*
7. HISTOFISIOLOGÍA
8. BIOPATOLOGÍA Y CONSIDERACIONES CLÍNICAS



ESMALTE

1. GENERALIDADES

El esmalte, llamado también tejido adamantino o sustancia adamantina, cubre a manera de casquete a la dentina en su porción coronaria ofreciendo protección al tejido conectivo subyacente integrado en el isosistema dentino-pulpar.

Es el «tejido» más duro del organismo debido a que estructuralmente está constituido por millones de prismas altamente mineralizados que lo recorren en todo su espesor, desde la conexión amelodentaria (CAD) a la superficie externa o libre en contacto con el medio bucal.

La dureza del esmalte se debe a que posee un porcentaje muy elevado (95%) de matriz inorgánica y muy bajo (0,36-2%) de matriz orgánica. Los cristales de hidroxiapatita constituidos por fosfato de calcio representan el componente inorgánico del esmalte. En esto se asemeja a otros tejidos mineralizados como el hueso, la dentina y el cemento. Existen, sin embargo, una serie de características que hacen del esmalte un tejido único. Dichas características son las siguientes:

1. Embriológicamente deriva del **órgano del esmalte**, de naturaleza ectodérmica, que se origina de una proliferación localizada del epitelio bucal.
2. La matriz orgánica del esmalte es de naturaleza proteica con agregado de polisacáridos, y en su composición química **no participa el colágeno**.
3. Los **cristales de hidroxiapatita** del esmalte se hallan densamente empaquetados y son de mayor tamaño que los de otros tejidos mineralizados. Los cristales son susceptibles (solubles) a la acción de los ácidos constituyendo esta caracterís-

tica el sustrato químico que da origen a la caries dental.

4. Las células secretoras del tejido adamantino, los **ameloblastos** (que se diferencian a partir del epitelio interno del órgano del esmalte), tras completar la formación del esmalte, involucionan y desaparecen durante la erupción dentaria por un mecanismo de apoptosis. Esto implica que no hay crecimiento ni nueva aposición de esmalte después de la erupción.
5. El esmalte maduro no contiene células ni prolongaciones celulares. Por ello actualmente no se le considera como un «tejido», sino como una sustancia extracelular altamente mineralizada. Las células que le dan origen, no quedan incorporadas a él y por ello el esmalte es una estructura **acelular, avascular y sin inervación**.
6. El esmalte frente a una noxa, reacciona con pérdida de sustancia siendo **incapaz de repararse**, es decir, no posee poder regenerativo como sucede en otros tejidos del organismo aunque puede darse en él fenómeno de remineralización.

El esmalte por su superficie externa está en relación directa con el medio bucal. En los dientes erupcionados está tapizado por una **película primaria** (último producto de la secreción ameloblástica) que ejerce una función protectora, pero desaparece al entrar el elemento dentario en oclusión, suele persistir temporalmente a nivel cervical. Posteriormente se cubre con una **película secundaria** exógena de origen salival (película adquirida) y por fuera de ésta o formando parte de la misma, se forma la **placa dental** a expensas de los gérmenes habituales de la cavidad bucal. Esta placa adherida a la superficie del diente puede colonizarse con microorganismos patógenos (placa bacteriana) uno de los factores principales que conduce a la caries dental.

Por la superficie interna se relaciona con la dentina por medio de la CAD (fig. 1).

En la elaboración de este capítulo ha colaborado la Profesora Titular de la Facultad de Medicina y Odontología de la Universidad de Granada, M. Carmen Sánchez Quevedo (España) y los Jefes de trabajos prácticos de la Facultad de Odontología de la Universidad Nacional de Córdoba, Óscar H. Nieto y Karina Grünberg (Argentina).

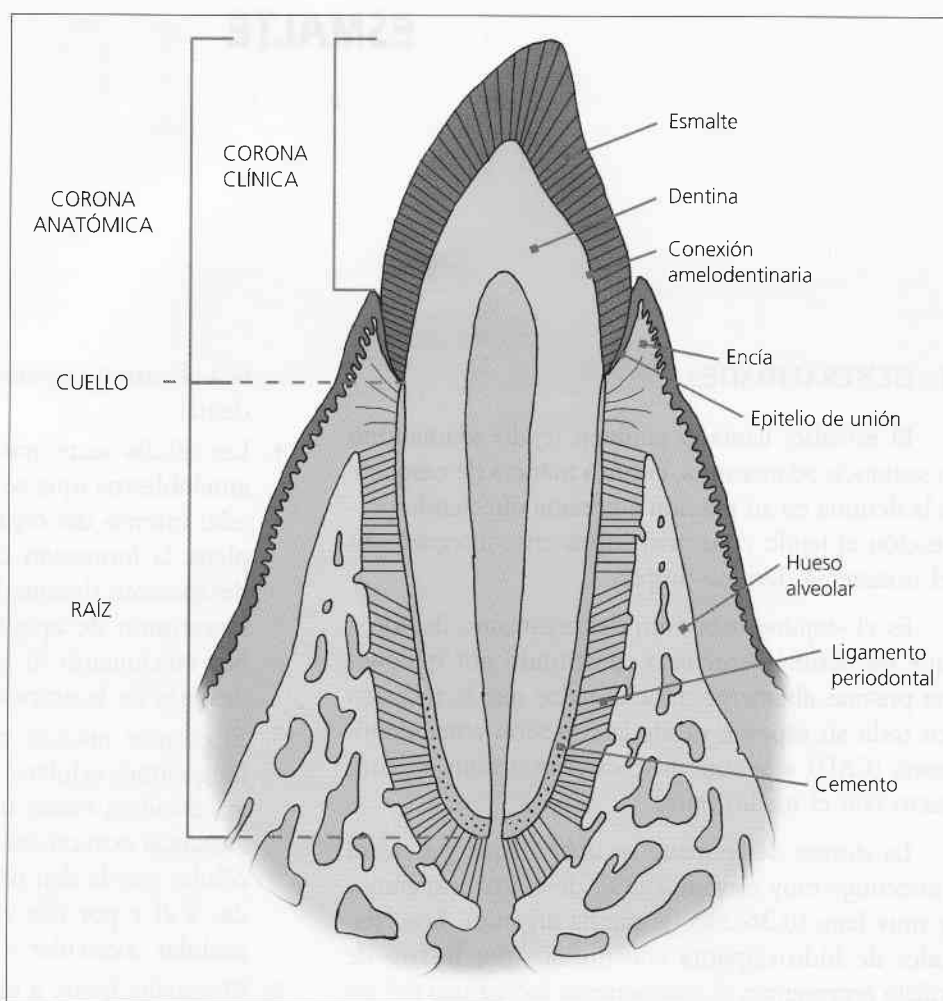


Figura 1. Relaciones del esmalte.

A nivel cervical, el espesor del esmalte es mínimo y se relaciona con el cemento pudiendo hacerlo de varias maneras, denominadas casos de Choquet (figs. 2, 3 y 4):

a) El cemento cubre el esmalte (es lo más común y corresponde al 60% de los casos observados).

b) El esmalte cubre al cemento (es lo menos frecuente y no explicable desde el punto de vista embriológico).

c) El esmalte y el cemento contactan y no queda dentina descubierta (se presenta en el 30% de los casos observados).

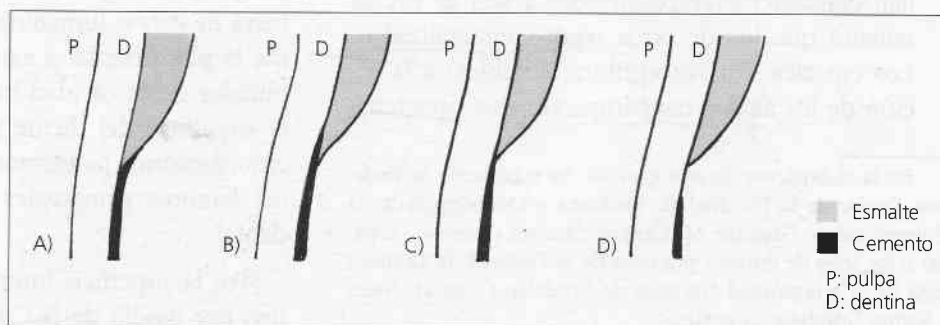
d) El esmalte y el cemento no contactan y queda dentina al descubierto.

En el cuello dentario, el esmalte se relaciona con la encía por medio de la **unión dentogingival**.

El espesor del esmalte, que es la distancia comprendida entre la superficie libre y la CAD, no es

Figura 2. Relaciones del esmalte con el cemento: casos de Choquet.

- A) El cemento cubre el esmalte (60%).
- B) El esmalte cubre el cemento.
- C) El esmalte contacta con el cemento.
- D) Esmalte y cemento no contactan.



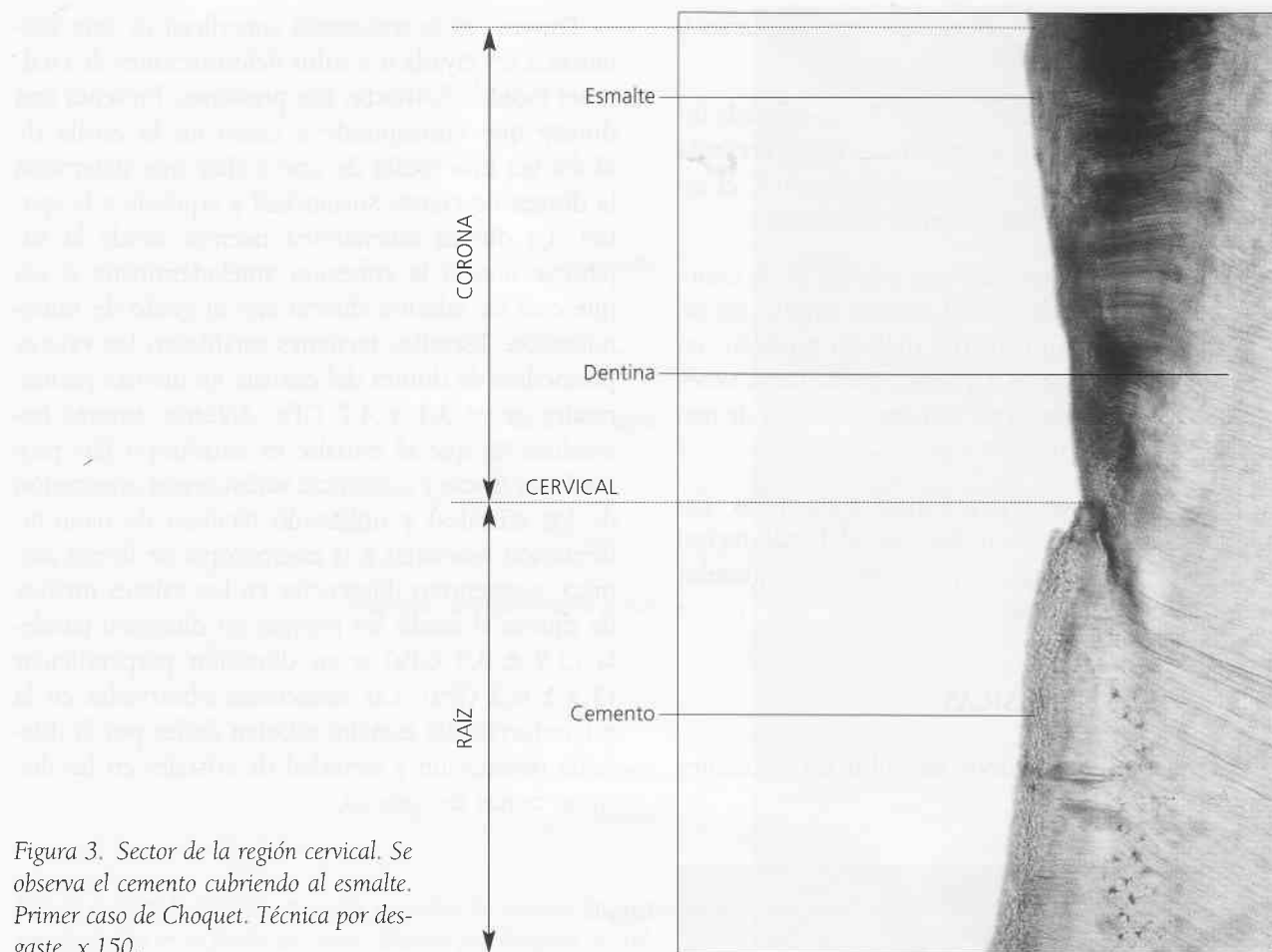


Figura 3. Sector de la región cervical. Se observa el cemento cubriendo al esmalte. Primer caso de Choquet. Técnica por desgaste, x 150.

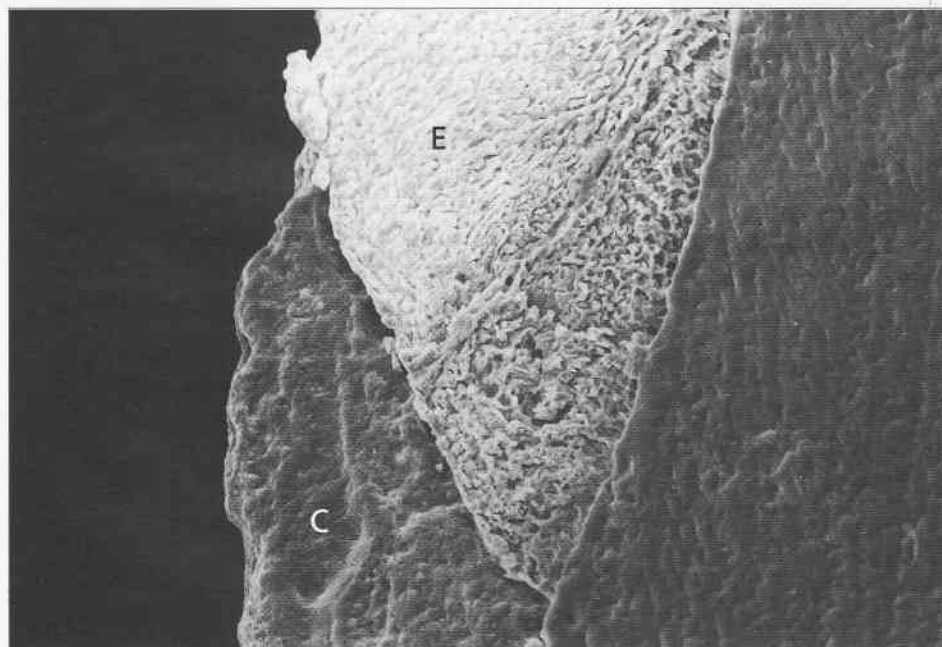


Figura 4. Unión amelocementodentinaria. El cemento (C) cubre al esmalte (E). MEB, x 320.

constante y varía en las distintas piezas dentarias y en el seno de un mismo diente.

En general, el espesor decrece desde el borde incisal o cuspídeo hacia la región cervical. Presenta mayor espesor por vestibular que por lingual, el espesor mayor se encuentra a nivel de mesial.

Presenta su mínimo espesor a nivel de la conexión amelocementaria (CAC), donde termina en un borde afilado. Es sumamente delgado también, en los surcos intercuspídeos y fosas, pudiendo a veces faltar. Estas zonas implican gran probabilidad de instalación de caries (figs. 5 y 6).

Su espesor máximo (2 a 3 mm) se da en las cúspides de molares y premolares en el borde incisal de incisivos y en canino superior, zonas de grandes impactos masticatorios.

2. PROPIEDADES FÍSICAS

En el esmalte podemos describir las siguientes propiedades:

Dureza: es la resistencia superficial de una sustancia a ser rayada o a sufrir deformaciones de cualquier índole, motivadas por presiones. Presenta una dureza que corresponde a cinco en la escala de Mohs (es una escala de uno a diez que determina la dureza de ciertas sustancias) y equivale a la apatita. La dureza adamantina decrece desde la superficie libre a la conexión amelodentinaria o sea que está en relación directa con el grado de mineralización. Estudios recientes establecen los valores promedios de dureza del esmalte en dientes permanentes entre 3,1 y 4,7 GPa. Algunos autores basándose en que el esmalte es anisótropo (las propiedades físicas y mecánicas varían según orientación de los cristales) y utilizando técnicas de nano-indentación asociadas a la microscopía de fuerza atómica, encuentran diferencias en los valores medios de dureza al medir los prismas en dirección paralela ($3,9 \pm 0,3$ GPa) o en dirección perpendicular ($3,3 \pm 0,3$ GPa). Las variaciones observadas en la microdureza del esmalte estarían dadas por la diferente orientación y cantidad de cristales en las distintas zonas del prisma.

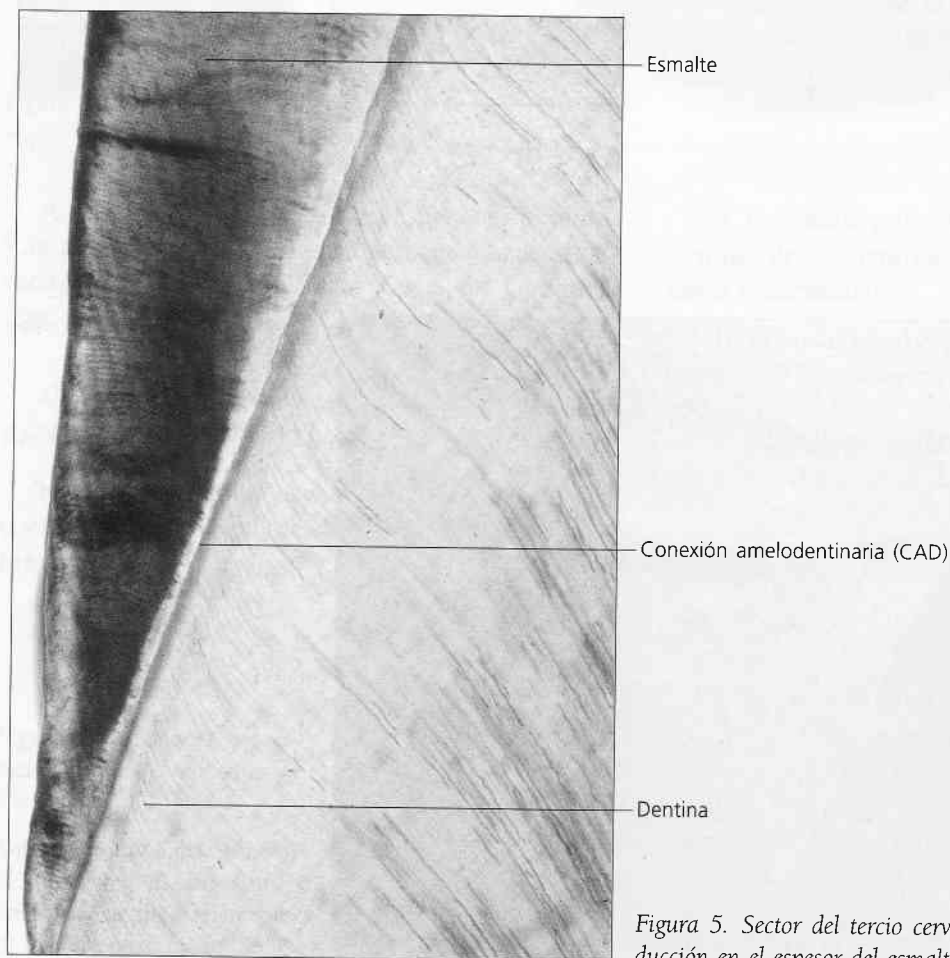


Figura 5. Sector del tercio cervical del diente. Se aprecia la reducción en el espesor del esmalte. Técnica por desgaste, x 45.

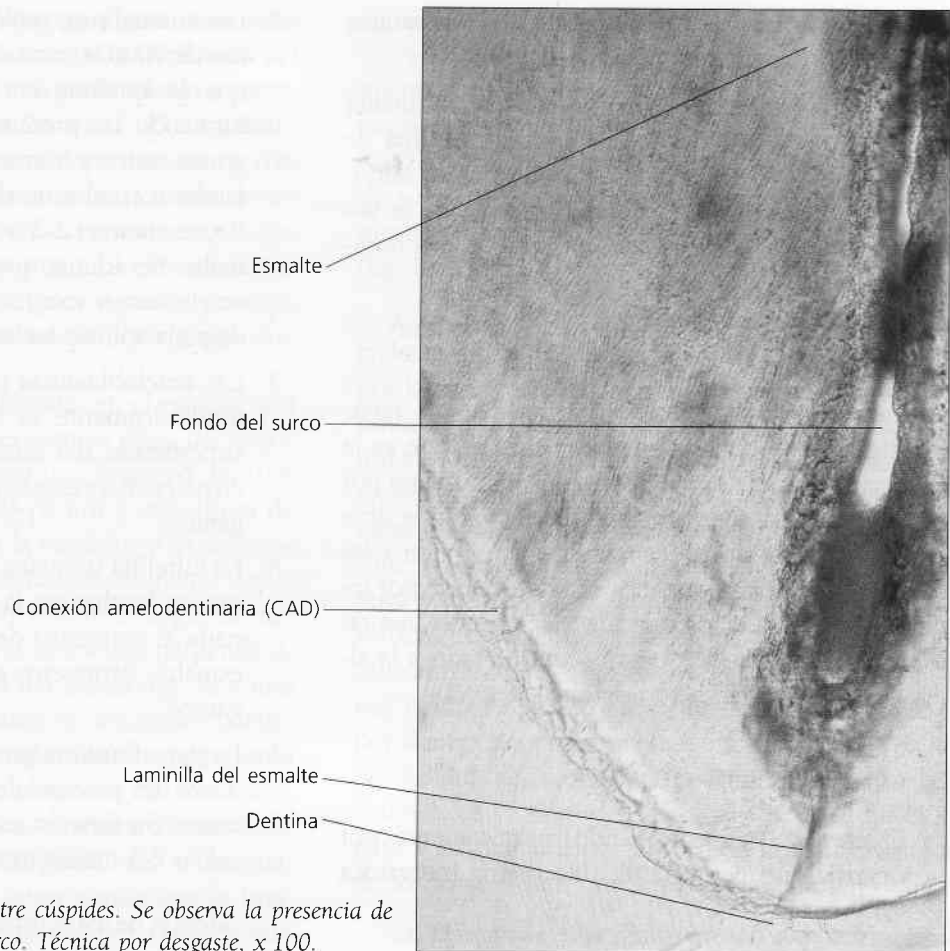


Figura 6. Detalle del esmalte entre cúspides. Se observa la presencia de una laminilla en el fondo del surco. Técnica por desgaste, x 100.

Elasticidad: es muy escasa pues depende de la cantidad de agua y de sustancia orgánica que posee. Por ello es un tejido frágil, con tendencia a las macro y microfracturas, cuando no tiene un apoyo dentinario elástico. Es importante tenerlo presente al tallar las paredes cavitarias: que no queden sin el soporte dentinario correspondiente. Los valores medios del modulo elástico de Young (capacidad elástica de un material o deformación que sufre al incidir sobre él una fuerza), son de $87,5 \pm 2,2$ y $72,7 \pm 4,5$ GPa cuando las determinaciones se realizan en paralelo o en perpendicular al eje de los prismas. La elasticidad es mayor en la zona del cuello y vaina de los prismas por el mayor contenido en sustancia orgánica.

Color y transparencia: el esmalte es translúcido, el color varía entre un blanco amarillento a un blancogrisáceo, pero este color no es propio del esmalte, sino que depende de las estructuras subyacentes, en especial de la dentina. En las zonas de mayor espesor, tiene tonalidad grisácea (cúspides) y donde es más delgado (cervical) presenta un color blanco-amarillento. La transparencia puede

atribuirse a variaciones en el grado de calcificación y homogeneidad del esmalte. A mayor mineralización, mayor translucidez. Esta propiedad permite estudiar las áreas descalcificadas por caries mediante transiluminación con fibra óptica, ya que el esmalte difunde la luz blanca según su grado de mineralización.

Permeabilidad: es extremadamente escasa y se ha visto mediante marcadores radioactivos o radioisótopos que el esmalte puede actuar como una membrana semipermeable, permitiendo la difusión de agua y de algunos iones presentes en el medio bucal.

Se ha sugerido que existen vías submicroscópicas de transporte molecular, el agua actuaría como agente transportador de iones en la matriz adamantina. Se aprovecha este sistema submicroscópico de poros para llevar a cabo el primer nivel de prevención, con el aporte de fluoruros por topicaciones, geles o pastas fluoradas.

Los iones flúor sustituyen los grupos hidróxilos del cristal de apatita y lo toman menos soluble a

los ácidos, lo que hace más resistente la superficie externa del esmalte al ataque de la caries.

Otras investigaciones nos aportan que el esmalte posee la propiedad de una captación continua de ciertos iones o de moléculas existentes en la saliva. Esto sólo ocurre en un pequeño espesor de la superficie (30 μm), mecanismo conocido como remineralización.

La propiedad de semipermeabilidad es muy reducida en los dientes viejos.

Radioopacidad (oposición al paso de los rayos Roentgen): es muy alta en el esmalte, ya que es la estructura más radiopaca del organismo humano por su alto grado de mineralización. En radiografías dentales aparece como un capuchón blanco y en ellas las zonas afectadas por caries son detectables por tener disminuida la radioopacidad (se observa una radiolucidez de tonalidad gris oscura) debido a la alteración y descalcificación del área afectada.

3. COMPOSICIÓN QUÍMICA

El esmalte está constituido químicamente por una matriz orgánica (1-2%), una matriz inorgánica (95%) y agua (3-5%).

- **Matriz orgánica:** el componente orgánico más importante es de naturaleza proteica, y constituye un complejo sistema de multiagregados polipeptídicos que, en general, no han sido, todavía caracterizados de forma definitiva. La dificultad es debida a las contaminaciones que se producen al tratar de separar o aislar la porción orgánica del esmalte de la dentina. Mediante distintas técnicas de fraccionamiento, electroforesis, separación y extracción, diversos autores han postulado la existencia de distintas proteínas con diferente peso molecular y propiedades. Entre las proteínas presentes en mayor o menor medida en la matriz orgánica del esmalte, en las distintas fases de su formación, destacan:
 1. Las **amelogeninas**, moléculas hidrofóbicas, fosforiladas y glicosiladas de 25 kDa, ricas en prolina, glutámico, histidina y leucina, que son las más abundantes (90% al comenzar la amelogenesis) y disminuyen progresivamente a medida que aumenta la madurez del esmalte. Se denominan proteínas del esmalte inmaduro y se localizan entre los cristales de las sales minerales, sin estar ligadas a ellos.
 2. Las **enamelin**as, moléculas hidrofílicas, glicosiladas de 70 kDa, ricas en serina, aspártico y glicina, que se localizan en la periferia de los cristales formando las proteínas de cubierta, aunque algunos autores afirman que pueden encontrarse también en el seno de las estructuras cristalinas. Representan el 2-3% de la matriz orgánica del esmalte. Se admite que no son secretadas por los ameloblastos y se ha sugerido que resultan de la degradación de las amelogeninas.
 3. Las **ameloblastinas** o **amelinas** que inmunohistoquímicamente se localizan en las capas más superficiales del esmalte y en la periferia de los cristales. Representan el 5% del componente orgánico.
 4. La **tuftelina** (proteína de los flecos) de 50-70 kDa, que se localiza en la zona de unión amelodentaria al comienzo del proceso de formación del esmalte. Representa el 1-2% del componente orgánico.
 5. La **parvalbúmina** proteína identificada en el polo distal del proceso de Tomes del ameloblasto secretor. Su función está asociada al transporte de calcio del medio intracelular al extracelular.
- Además de estas proteínas específicas en la matriz orgánica del esmalte existen proteínas séricas, enzimas y pequeños porcentajes de condroitín 4-sulfato, condroitín 6-sulfato, y lípidos.
- **Matriz inorgánica:** está constituida por sales minerales cálcicas básicamente de fosfato y carbonato. Dichas sales, de acuerdo con estudios realizados con difracción de rayos X, muestran una organización apatítica que responde, al igual que ocurre en hueso, dentina y cemento, a la fórmula general $\text{Ca}_{10}(\text{PO}_4)_6(\text{OH})_2$. Dichas sales se depositan en la matriz del esmalte, dando origen rápidamente a un proceso de cristalización que transforma la masa mineral en cristales de hidroxiapatita. En el esmalte, a diferencia de lo que ocurre en la dentina y el tejido óseo, no parece existir fosfato cálcico amorfo. Existen también sales minerales de calcio como carbonatos y sulfatos, y oligoelementos como potasio, magnesio, hierro, flúor, manganeso, cobre, etc. Los iones flúor pueden sustituir a los grupos hidroxilos (uno cada cuarenta) en el cristal de hidroxiapatita y convertirlo en un cristal de fluorhidroxiapatita que lo vuelve resistente (menos soluble) a la acción de los ácidos y, por ende, más resis-

tente a la caries. Las concentraciones más altas de flúor están en las 50 μm más superficiales del esmalte. En las regiones más profundas la concentración disminuye hasta 20 veces. El contenido de flúor en el esmalte varía dependiendo de distintos factores: a) biológicos entre los que destacan el contenido de flúor incorporado en el agua de bebida o en los alimentos y b) clínicos incorporado por topificaciones, geles y pastas dentales fluoradas aplicadas sobre la superficie del esmalte.

Los cristales de sales minerales en el esmalte son más voluminosos que los existentes en la dentina y el tejido óseo, estos alcanzan una longitud de 100-1.000 nm, un ancho de 30-70 nm y una altura de 10-40 nm. En relación con la morfología de los cristales del esmalte se ha admitido clásicamente desde Nylen, que éstos presentan una morfología de hexágonos elongados cuando se seccionan perpendicularmente al eje longitudinal del cristal (fig. 7) y una morfología rectangular cuando se seccionan paralelamente a los ejes longitudinales. Warshansky afirma que los hexágonos que se observan no son todos iguales y que los lados de los extremos distales son, en ocasiones semejantes (márgenes «e») o desiguales (márgenes «u»). Dicho autor afirma que la imagen hexagonal observada con el MET corresponde a la proyección en un plano (película fotográfica) del haz de electrones al incidir sobre los cristales. Estos tendrían en realidad la forma de un paralelepípedo con extremos romboideos. La proyección

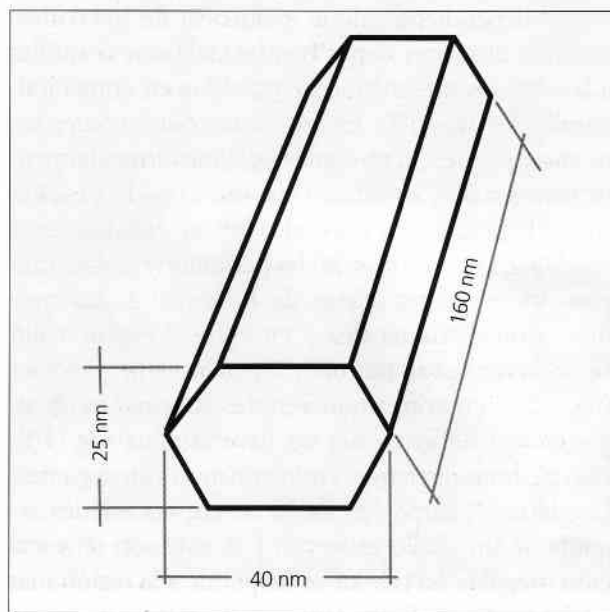


Figura 7. Diagrama del cristal de hidroxiapatita.

en un plano de un paralelepípedo (oblicuamente observado) origina siempre una imagen hexagonal, mientras que la proyección en un plano de la supuesta forma de los cristales de hidroxiapatita del esmalte (oblicuamente observado) daría la imagen de un octágono. Figuras con forma de octágonos nunca se han observado en los cortes de esmalte (fig. 8).

Con independencia de la forma externa de los cristales apatíticos, los mismos están constituidos por la agregación de las llamadas **células o celdillas unitarias** (no son células biológicas), que son las unidades básicas de asociación iónica de las sales minerales en el seno del cristal. Estas celdillas unitarias que asociadas conforman el cristal, poseen, en síntesis muy esquemática, una configuración química y cristalográfica, también hexagonal, en cuyos vértices existen iones calcio y en cuyo centro se localiza un ión OH^- . Existe también otro grupo de iones calcio dispuesto en la periferia del hidroxilo y por dentro del anterior hexágono de calcio. Los iones fosfatos se colocan entre los iones de calcio que ocupan los vértices del hexágono externo. En la figura 9 se esquematiza la proyección tridimensional de los iones sobre una superficie plana.

En el esmalte superficial existen dos componentes: el flúor y los carbonatos, que desde el punto de vista clínico son muy importantes debido a que desempeñan un papel antagónico. El flúor incorporado a los cristales incrementa su resistencia al ata-

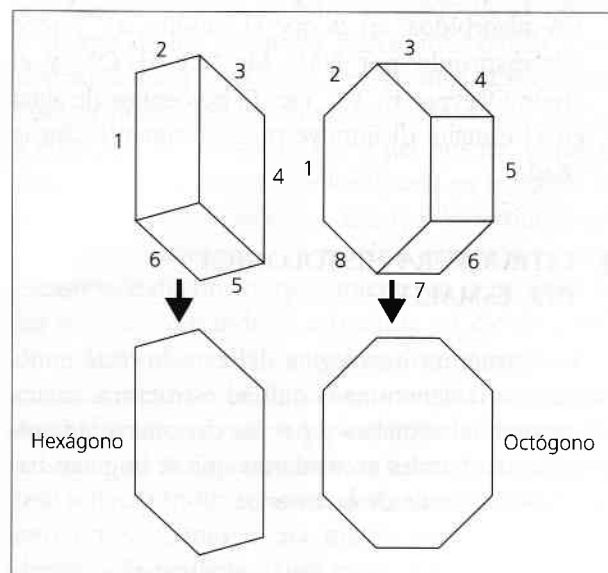


Figura 8. Proyección en un plano de diferentes cristales de hidroxiapatita, resultando imágenes hexagonales u octogonales, respectivamente.

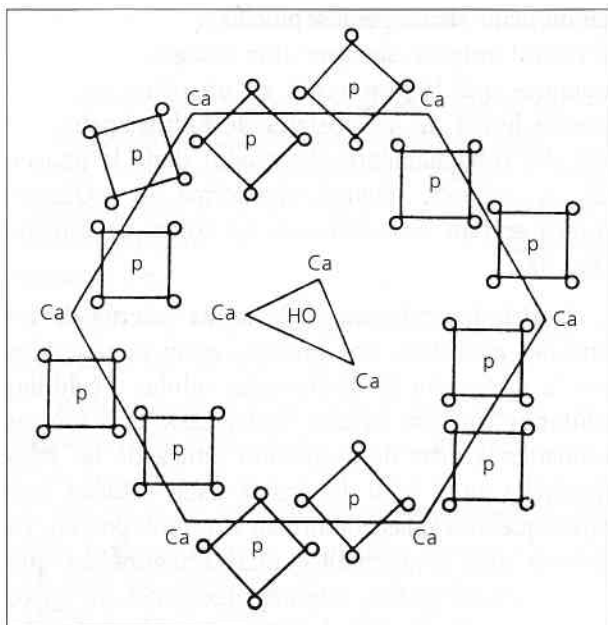


Figura 9. Proyección en una superficie plana de los iones que de forma tridimensional configuran la estructura cristalina de la hidroxiapatita.

que de caries, mientras que un mayor porcentaje de carbonatos lo torna más susceptible al inicio de la misma.

- **Agua:** es el tercer componente de la composición química del esmalte. Se localiza en la periferia del cristal constituyendo la denominada capa de hidratación, o capa de agua adsorbida. Por debajo y más hacia el interior, en el cristal, se ubica la denominada capa de iones y compuestos adsorbidos, en la que el catión Ca^{2+} puede ser sustituido por Na^+ , Mg^{2+} , e H_3O^+ , y el anión OH^- por F^- , Cl^- , etc. El porcentaje de agua en el esmalte disminuye progresivamente con la edad.

4. ESTRUCTURA HISTOLÓGICA DEL ESMALTE

La estructura histológica del esmalte está constituida por la denominada **unidad estructural básica** «el prisma del esmalte» y por las denominadas **unidades estructurales secundarias** que se originan básicamente a partir de la anterior.

4.1. Unidad estructural básica del esmalte

La unidad estructural básica son los **prismas del esmalte**, estructuras compuestas por cristales de hi-

droxiapatita. El estudio microscópico de los prismas resulta difícil como consecuencia de la interferencia óptica que se origina por la composición totalmente cristalina de los mismos y por la diferente orientación de los cristales en el seno del prisma. De ello surgen las distintas interpretaciones existentes en su observación.

El conjunto de prismas del esmalte forma el **esmalte prismático** que constituye la mayor parte de esta matriz extracelular mineralizada. En la periferia de la corona y en la conexión amelodentinaria (CAD) existe el denominado **esmalte aprismático** en el que la sustancia adamantina mineralizada no constituye ni configura prismas. A continuación se estudian sucesivamente los caracteres estructurales del esmalte prismático y del esmalte aprismático.

4.1.1. Esmalte prismático

- **Morfología de los prismas:** los prismas son unas estructuras longitudinales de $4\ \mu\text{m}$ de espesor promedio, que se dirigen desde la conexión amelodentinaria hasta la superficie del esmalte. En relación con su longitud es mayor que el propio espesor del esmalte, pues el curso de los prismas es sinuoso. El diámetro de los prismas varía entre $4\text{-}10\ \mu\text{m}$, es menor en su punto de origen y aumenta gradualmente a medida que se acerca a la superficie libre. El número de prismas varía en relación con el tamaño de la corona evaluándose entre 5 y 12 millones.

Al estudiar la morfología de los prismas con el MO y dependiendo de la incidencia de los cortes, estos se observan como bandas delgadas o varillas adamantinas irregularmente paralelas en cortes longitudinales (fig. 10). En los cortes transversales los prismas se presentan como secciones irregularmente hexagonales, ovoides o en escamas de pescado (fig. 11). La aplicación del MEB al estudio de la morfología de los prismas, ha permitido resolver muchos interrogantes acerca de la forma de los mismos. Con dicha técnica y en cortes longitudinales se observan como bastones irregularmente paralelos (fig. 12) y en cortes transversales con una morfología en ojo de cerradura de llave antigua (fig. 13). Ello permite distinguir en los prismas dos regiones: la cabeza o cuerpo (en forma de cúpula esférica seguida de un cuello estrecho) y la cola con terminación irregular. La cabeza corresponde a la región más ancha y ofrece al corte un contorno irregularmente circular u ovoideo el diámetro de la misma es de

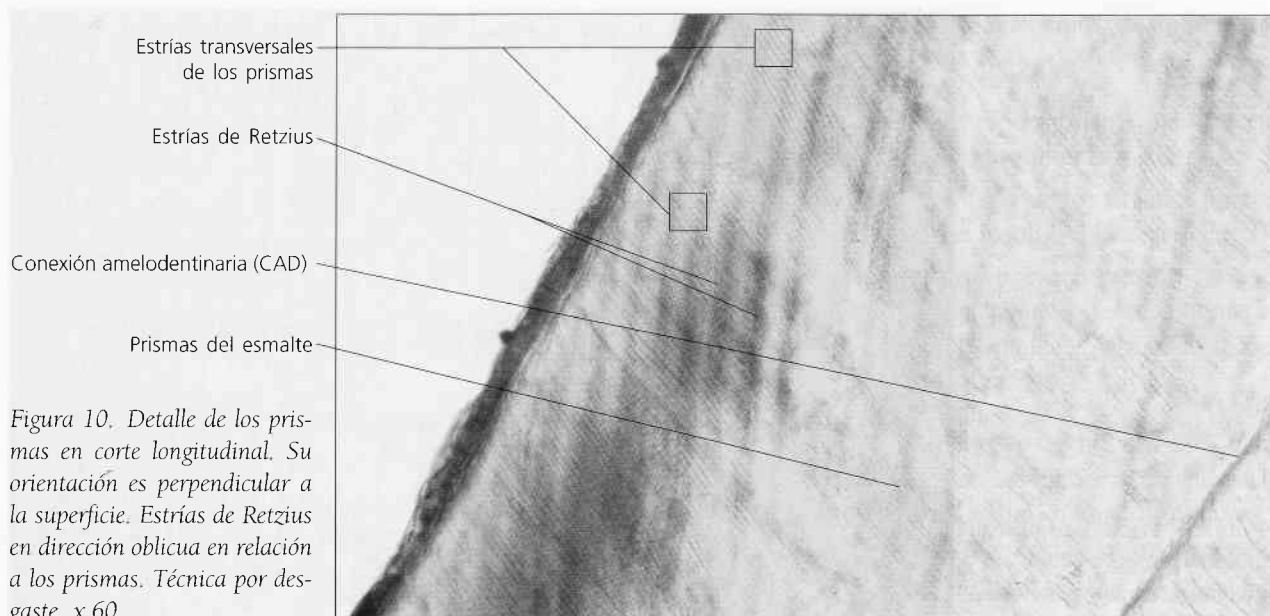


Figura 10. Detalle de los prismas en corte longitudinal. Su orientación es perpendicular a la superficie. Estrías de Retzius en dirección oblicua en relación a los prismas. Técnica por desgaste, x 60.

5 μm ; la región de la cola es la más delgada encontrándose situada debajo de la cabeza. La distancia existente entre la parte media del borde convexo de la

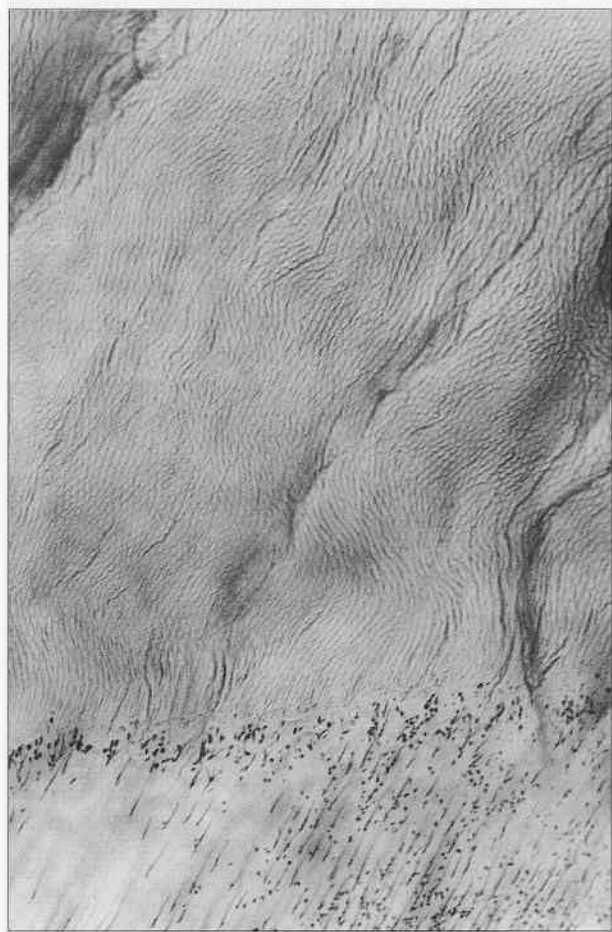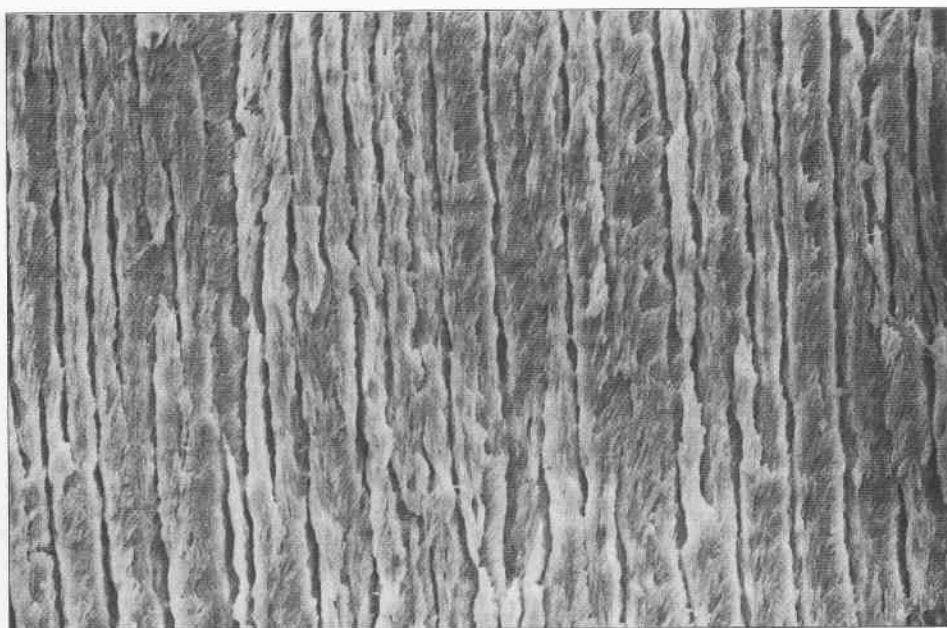


Figura 11. Detalle de prismas, predominan los de sección transversal.

cabeza hasta la cola es de 9 μm de longitud (fig. 14). Los prismas del esmalte son estructuras que se encuentran estrechamente asociadas unas con otras y en este sentido hay que indicar que las cabezas de los prismas se encuentran siempre ubicadas entre las colas de los prismas suprayacentes y las colas de cada prisma ubicadas entre las cabezas de los prismas subyacentes (fig. 15). Este sistema de engranaje entre los prismas confiere mayor resistencia al esmalte, pues la cabeza soporta los choques de las fuerzas masticatorias y las colas las distribuyen y las disipan.

En relación con la morfología de los prismas, Ten Cate denomina varilla a la región de la cabeza o cuerpo de los prismas y región intervarillar o interprismática a la cola de los mismos. Esta terminología puede generar confusión, dado que induce a creer que la cola no es parte del prisma, y que el material interprismático se localizaría en la región de la cola; ambos hechos son falsos y la terminología por tanto inadecuada. El material orgánico es muy escaso y se distribuye básicamente en la periferia de los prismas rodeando la estructura en ojo de cerradura –cabeza y cola– anteriormente descrita. Este material orgánico periférico es un material muy insoluble y corresponde a la denominada vaina de los prismas. Al MET esta vaina aparece formando un fino retículo tridimensional que asocia unos prismas con otros. Como dicha matriz orgánica se condensa en la periferia de los mismos los prismas aparecen rodeados por una zona muy delgada de más o menos 50 a 100 nm (que prácticamente carece de cristales). Se considera, en consecuencia, que la

Figura 12. Prismas dispuestos paralelamente en un corte longitudinal de esmalte observados con el MEB, x 800.

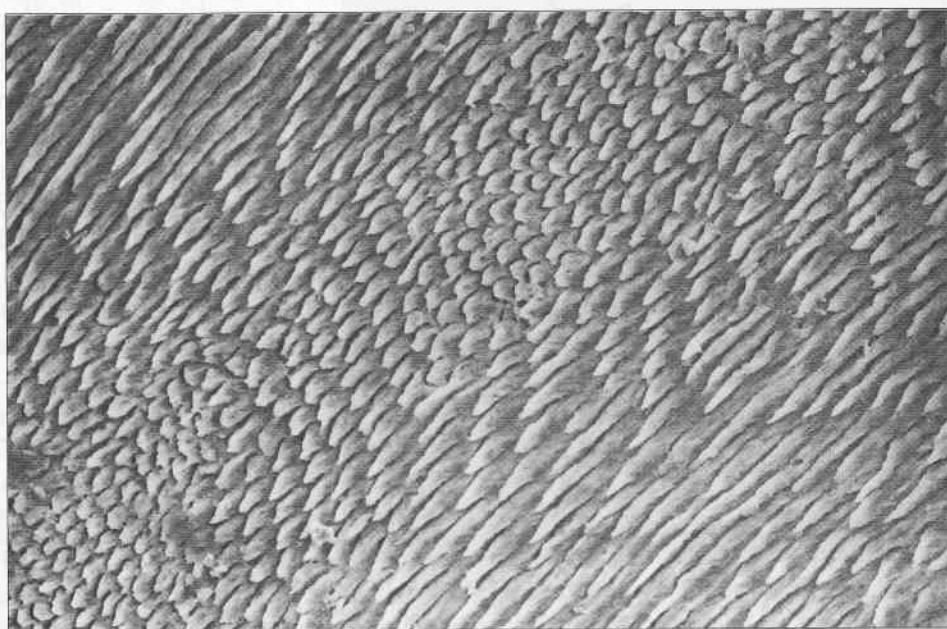


diferencia entre el prisma y la vaina de los prismas es cuantitativa, es decir, estas últimas son zonas con menor grado de mineralización, por el mayor contenido de proteínas, resultado de un espacio más amplio entre los cristales (interfase) al enfrentarse en distintos ángulos.

En relación también con el estudio de la morfología de los prismas hay que destacar tres hechos importantes. En primer lugar, y debido a que los cortes no son siempre transversales, las secciones de los bastones o prismas ofrecen imágenes muy variables, aunque predominan las imágenes en ojo de cerradura que acabamos de describir. En segundo

lugar, y en cortes longitudinales con microscopia electrónica de barrido y técnicas especiales, como electrones retrodispersos, es posible visualizar que los prismas presentan una segmentación transversal por líneas más densas con un intervalo de $4\ \mu$, hecho que se relaciona con descansos en el depósito de materia orgánica (amelogénesis) el cual se realiza de manera rítmica. Estas líneas son más pronunciadas en el esmalte poco calcificado. Para algunos autores estas líneas transversales o estrías se interpretan como bandas de menor contenido mineral (fig. 15). En tercer lugar, y en relación con la morfología, los prismas presentan en condiciones

Figura 13. Prismas dispuestos longitudinalmente y secciones transversales de prismas observados con el MEB, x 300.



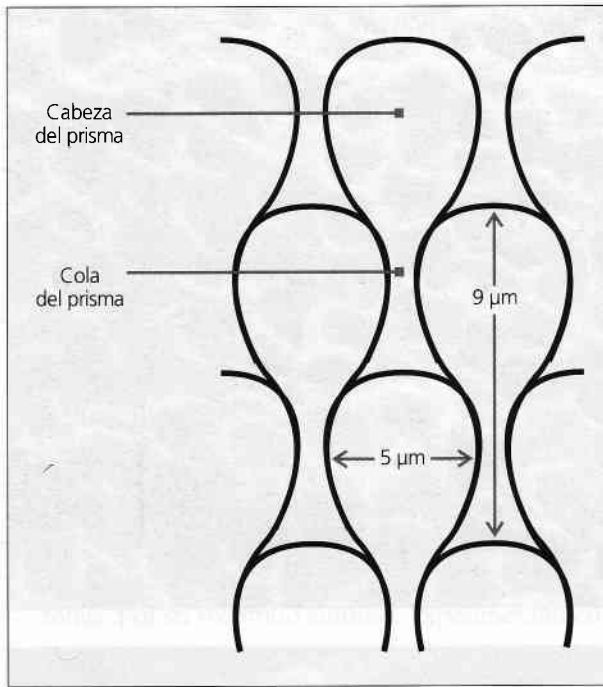


Figura 14. Corte transversal de los prismas al ME.

normales u ortotípicas tres patrones morfoestructurales distintos cuando se utiliza la técnica del grabado ácido. Dicha técnica que es frecuente en la práctica odontológica, permite eliminar la placa dentaria y descalcificar el esmalte a una profundidad de $\pm 10 \mu$, facilitando la adhesión de los distintos materiales de restauración. La técnica del grabado ácido

permite establecer como acabamos de indicar tres patrones diferentes:

Patrón tipo I: el centro del prisma aparece erosionado permaneciendo insoluble la periferia.

Patrón tipo II: la periferia de los prismas aparece erosionada y permanece insoluble la zona central.

Patrón tipo III: se produce una erosión generalizada y se configuran imágenes que vagamente recuerdan la morfología prismática en escamas de pescado o en ojo de cerradura.

La existencia de dichos patrones no está claramente explicada, aunque se relaciona con variaciones en la composición química de los prismas y, sobre todo con posibles diferencias regionales en distintas piezas dentarias (fig. 16 A, B y C).

- **Composición de los prismas:** los prismas, unidades estructurales del esmalte, están constituidos por un conjunto de cristales de hidroxiapatita. Estos cristales presentan una orientación muy definida en el interior de los mismos. En un corte longitudinal se observa que los ejes mayores de los cristales de hidroxiapatita se disponen paralelamente al eje longitudinal del prisma en la región de la cabeza. En la zona de unión de la cabeza con la cola se van inclinando progresivamente respecto al eje longitudinal del prisma hasta que los cristales adquieren una posición perpendicular

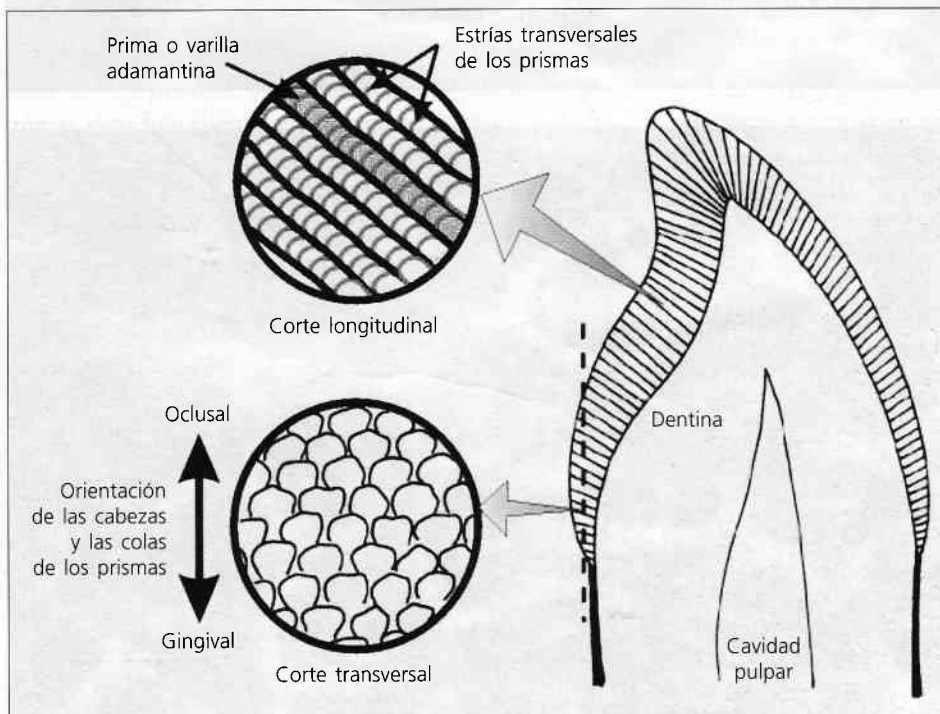
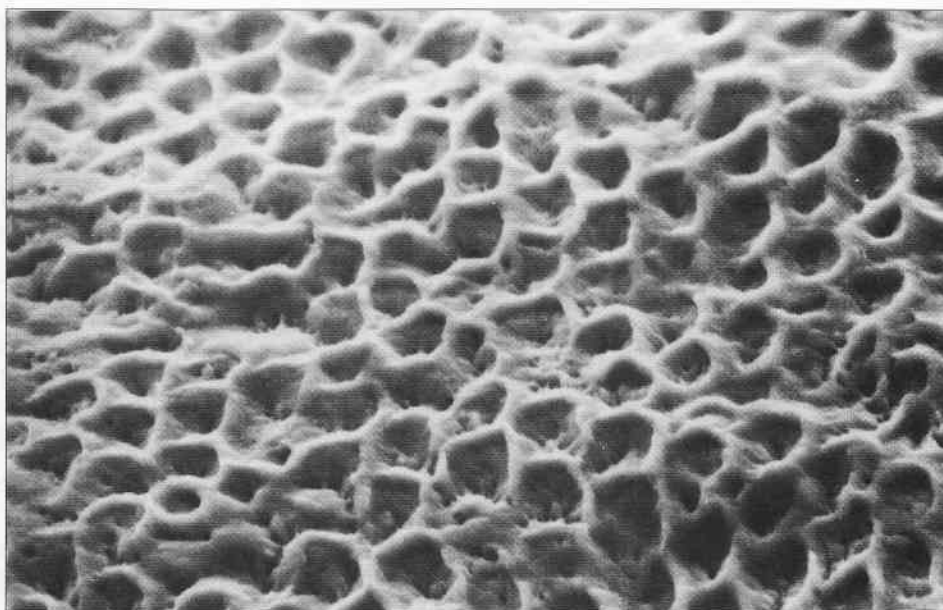
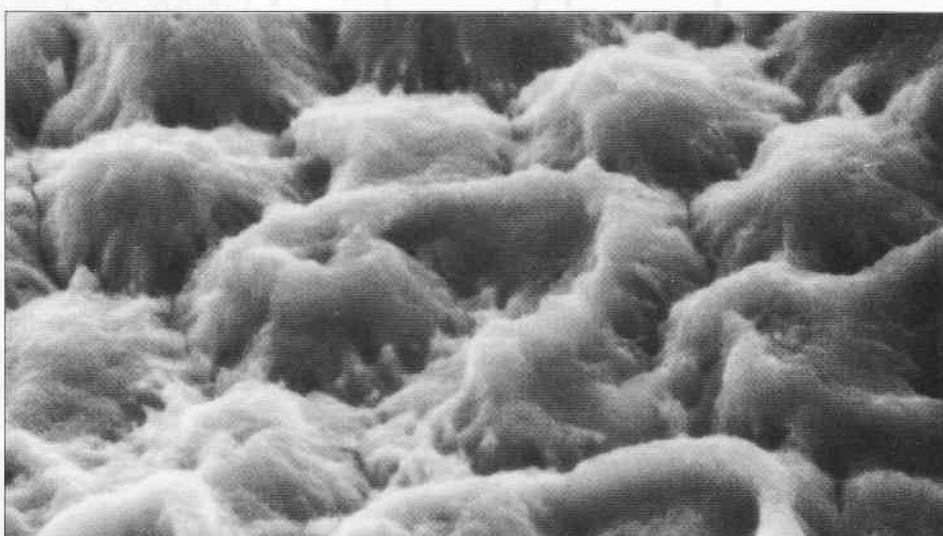


Figura 15. Aspecto de los prismas al MO (corte por desgaste).

A



B



C

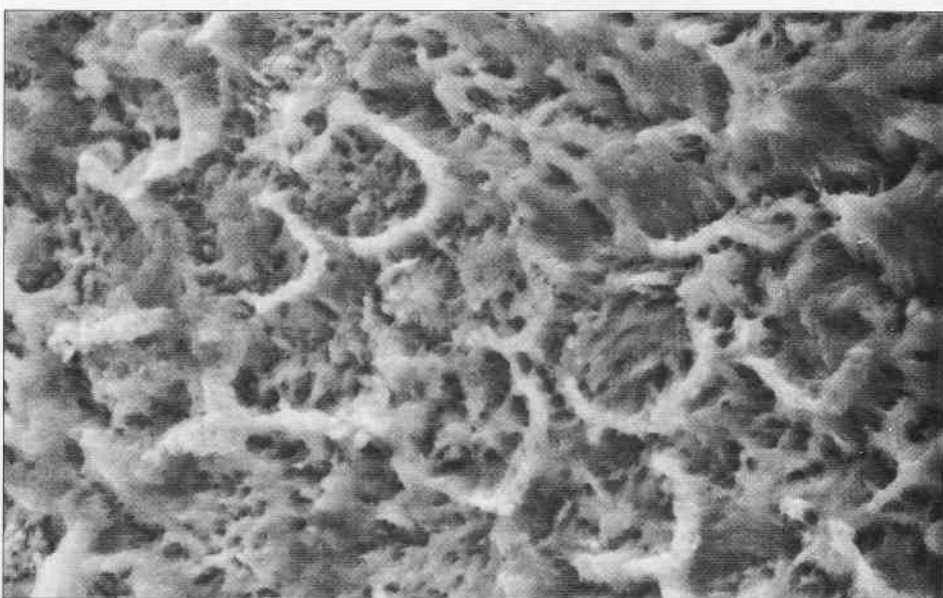


Figura 16. A: Grabado ácido. Patrón tipo I. MEB, $\times 1.500$. B: Grabado ácido. Patrones I y II. MEB, $\times 5.000$. C: Patrón III. MEB, $\times 2.500$.

(respecto del eje longitudinal del prisma) en la región de la cola (fig. 17).

Esta disposición es fruto de la síntesis y formación del esmalte por parte de los ameloblastos. La distancia entre los cristales, ocupada por sustancia orgánica, nunca es más de 2 a 3 nm. Por ello los valores de dureza y del módulo elástico de Young son más bajos (mayor elasticidad) en la cola del prisma que en la cabeza y aún mas bajos (mayor elasticidad) en la vaina del prisma. Ello se debe al mayor contenido orgánico existente en estas áreas.

- **Orientación de los prismas:** la orientación de los prismas en el seno del esmalte es bastante compleja, pues los mismos no siguen una trayectoria rectilínea a través del esmalte, sino que en algunas zonas, por su recorrido sinuoso, experimentan entrecruzamientos o decusaciones. Los prismas, que se dirigen desde la superficie de la dentina hacia la superficie externa del diente, se organizan y disponen en hileras o planos circunferenciales alrededor del eje mayor del diente. En los anillos circunferenciales de prismas que configuran el esmalte, cada uno de los prismas ofrece un transcurso ondulante hacia la derecha y hacia la izquierda en el plano transversal del diente y hacia arriba y hacia abajo en el plano longitudinal del mismo (fig. 19). Entre las hileras o planos sucesivos existe un cambio de orientación de unos dos grados.

A este respecto hay que indicar que la orientación de los prismas ofrece un aspecto diferente según se estudien dientes primarios o deciduos y dientes permanentes. En la región cervical de los dientes primarios, las hileras de prismas son horizontales, mientras que en la región cuspídea las hileras son casi verticales, es decir, perpendiculares a la unión

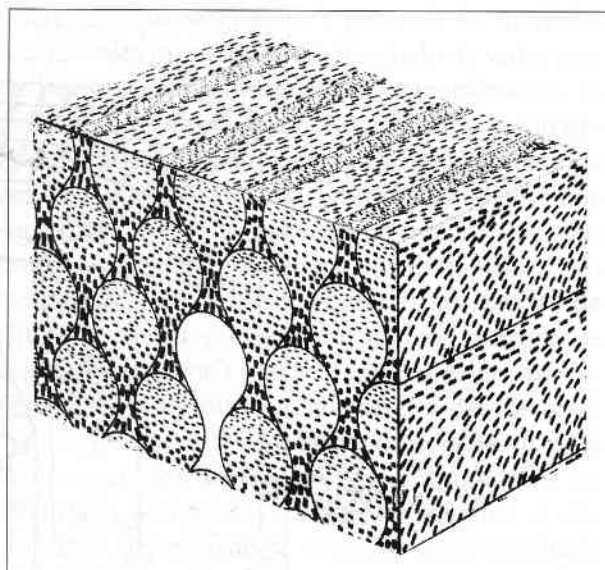


Figura 17. Orientación de los cristales en el interior de los prismas en las tres caras de un bloque de esmalte.

amelodentinaria. En los dientes permanentes las hileras de los prismas de la región cervical, se desvían de la horizontal y se inclinan hacia apical. En la región cuspídea las hileras de prismas presentan la misma orientación vertical o perpendicular que en los dientes primarios (fig. 18).

El estudio de la orientación de los prismas tanto en cortes longitudinales como transversales, es fundamental para su aplicación posterior en la preparación de cavidades en operatoria dental ya que la orientación puede variar en cada zona o sector que se analice en el elemento dentario.

Las investigaciones de Uribe han introducido nuevos conceptos en relación a la orientación de los prismas y su incidencia en la preparación de cavidades a nivel de cortes longitudinales de premolares y molares. Los resultados obtenidos mediante micrografías y perfilogramas de contorno por pro-

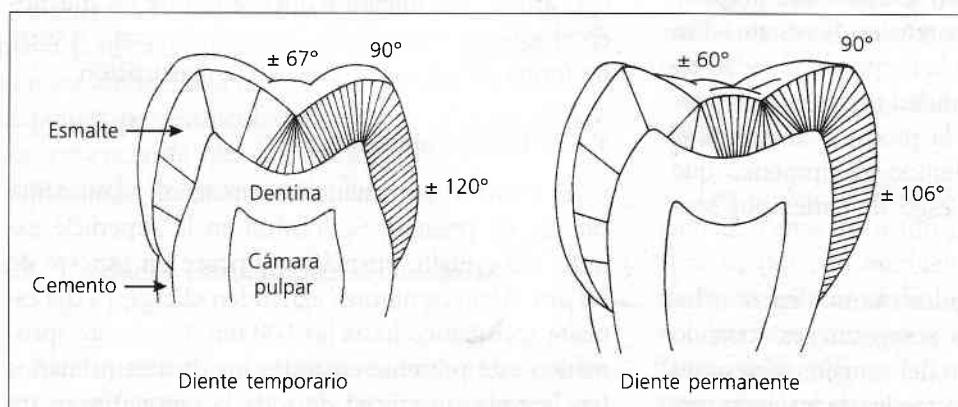


Figura 18. Disposición de los prismas del esmalte. Se indican los ángulos que forman los prismas con la superficie externa.

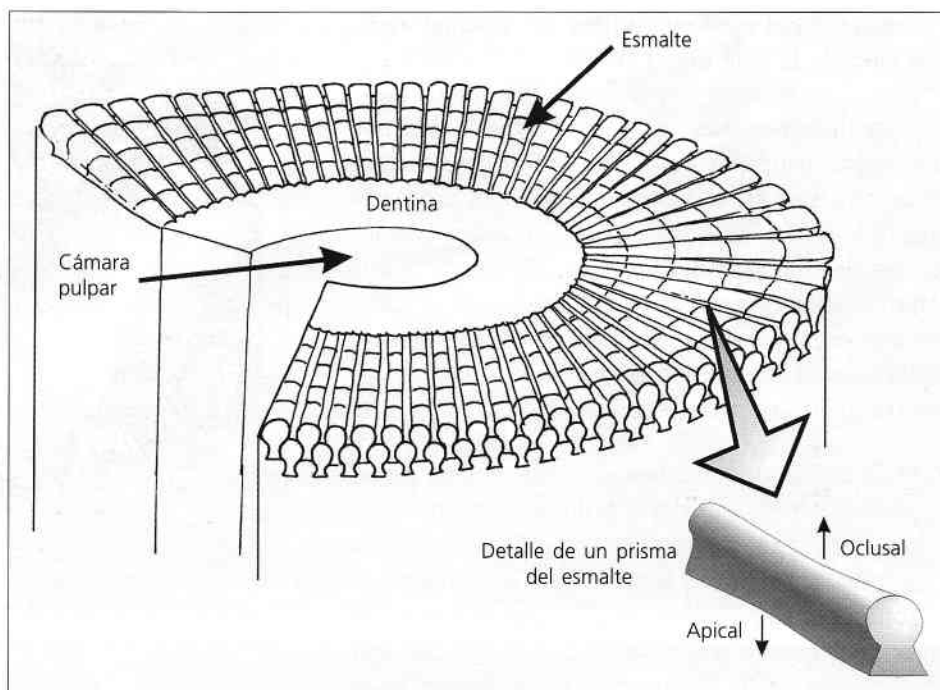


Figura 19. Disposición de los prismas con respecto a la superficie de la dentina.

yección óptica, en los que se midieron los ángulos de terminación de los prismas en la superficie adamantina, utilizando un goniómetro óptico, son los siguientes:

1. Los prismas forman ángulos agudos (de $\pm 60,33$ grados sexagesimales), hacia la profundidad de los surcos y fosas de las caras oclusales de molares y premolares en su terminación con la superficie externa del esmalte.
2. Los prismas forman ángulos rectos de $\pm 90^\circ$ a nivel de los vértices cuspídeos (que forman los respectivos tubérculos) y en la profundidad de los surcos y fosas oclusales, por tanto los planos de clivaje son perpendiculares a su superficie externa. Se debe considerar entonces, que las cúspides de todos los dientes son zonas minusválidas que deben ser protegidas durante las preparaciones cavitarias y con materiales de restauración adecuado. Por otra parte la perpendicularidad de los prismas en la profundidad de los surcos y fosas oclusales determina la producción de *cracks* o microfisuras con contenido glicoproteico que originan áreas de alto riesgo de caries por pseudobiofilm.
3. Los prismas forman ángulos obtusos hacia oclusal (de $\pm 106,5$ grados sexagesimales) cuando terminan en la superficie del esmalte correspondiente al tercio gingival o medio de las caras me-

sial, distal, vestibular, lingual o palatina, con un promedio de $\pm 96,25$ grados sexagesimales.

4. Los prismas presentan una zona de decusación o entrecruzamiento marcado en la proyección de los vértices cuspídeos con el cuerno dentinario correspondiente, denominada «esmalte nudoso» (ver p. +++). Se considera como un área de protección interna del esmalte ante la perpendicularidad de los prismas a nivel incisal o cuspídeo.

La importancia de conocer la exacta dirección de los prismas del esmalte tiene por objeto respetar, al tallar las cavidades, el siguiente axioma terapéutico: *toda pared de esmalte debe tener su correspondiente apoyo dentinario*.

La compleja disposición de los prismas en hileras o planos circunferenciales, como se ha indicado más arriba, y la diferente orientación de los mismos en el espesor del esmalte permite al mismo resistir, de forma eficaz, las fuerzas de la masticación.

4.1.2. Esmalte aprismático

El esmalte aprismático es material adamantino carente de prismas. Se localiza en la superficie externa del esmalte prismático y posee un espesor de $30 \mu\text{m}$. Algunos autores extienden el espesor del esmalte aprismático hasta las $100 \mu\text{m}$. El esmalte aprismático está presente en todos los dientes primarios (en la zona superficial de toda la corona) y en un

70% de los dientes permanentes. En estos últimos se encuentra ubicado en mayor medida en las regiones cervicales y en zonas de fisuras y microfisuras y, en menor medida en las superficies cuspídeas. En el esmalte aprismático los cristales de hidroxiapatita se disponen paralelos entre sí y perpendiculares a la superficie externa (ver fig. 3, capítulo Dientes Primarios). Con microscopia de fuerza atómica se ha demostrado que la superficie dentaria a este nivel está constituida por partículas de hasta $100\ \mu\text{m}$ dispuestas en contacto muy estrecho unas con otras, que están formadas a su vez por la asociación de varios cristales de hidroxiapatita.

En relación con la formación del esmalte aprismático se han propuesto dos mecanismos. El primero consiste en la ausencia o menor desarrollo de los procesos de Tome de los ameloblastos, responsables de la formación de los prismas y de la disposición cristalina (ver amelogenénesis). Este mecanismo se denomina patrón de formación tipo P o prismadependiente. El segundo mecanismo es en realidad una variedad del anterior y se denomina patrón de formación tipo R o Retzius-dependiente. Mediante el mismo grupos aislados de ameloblastos, dispuestos sobre las estrías de Retzius próximas a la periferia del esmalte, forman esmalte aprismático al mismo tiempo que se configuran las estrías.

El esmalte aprismático que se forma en la región cervical y la zona media de la corona sigue fundamentalmente un patrón de formación tipo R, mientras que el esmalte aprismático que se forma en las superficies oclusales y cuspídeas siguen un patrón de formación tipo P.

El esmalte aprismático representa un serio inconveniente desde el punto de vista clínico cuando se utiliza el grabado ácido, pues no se logran las microrretenciones (al no existir los prismas) y por ello se aumenta el tiempo de grabado o se elimina el esmalte periférico. También en el primer depósito de esmalte adyacente a la CAD los cristales también se disponen perpendicularmente a la dentina como consecuencia de que los ameloblastos aún no han desarrollado los procesos de Tome.

4.2. Unidades estructurales secundarias del esmalte

Las unidades estructurales secundarias se definen como aquellas estructuras o variaciones es-

tructurales que se originan a partir de las unidades estructurales primarias como resultado de varios mecanismos: el diferente grado de mineralización, el cambio en el recorrido de los prismas y la interrelación entre el esmalte y la dentina subyacente o la periferia medioambiental. Entre las unidades que surgen por el primer mecanismo encontramos las estrías de Retzius y los penachos de Linderer; entre las que surgen por el segundo las bandas de Hunter-Schreger y el esmalte nudoso y, entre las que lo hacen por el tercero, la conexión amelo-dentinaria, los husos adamantinos, las periquimáticas, las líneas de imbricación de Pickerill y las fisuras o surcos del esmalte. Algunas unidades estructurales secundarias como las laminillas o microfisuras del esmalte se originan como resultado de varios de los mecanismos anteriormente descritos.

4.2.1. Estrías de Retzius

Son estructuras que aparecen en los preparados por desgaste en forma de bandas de color parduzco o castaño con luz transmitida y claras con luz reflejada. Entre ellas existen intervalos de 20 a $80\ \mu\text{m}$ siendo más numerosas en la región cervical. Existe una estría más sobresaliente que las demás y que coincide con el nacimiento. Dicha estría se denomina línea neonatal (línea de Rushton-Orban). La disposición de las estrías es diferente en las distintas regiones del diente: en las cúspides y bordes incisales se extienden de CAD a CAD del lado opuesto, describiendo una curva (fig. 20). En las caras laterales de la corona tiene un recorrido oblicuo (fig. 21) desde CAD hacia la superficie externa, pero con una incurvación hacia oclusal o incisal de manera que ofrecen el aspecto de casquetes en las cúspides y de anillos en las caras laterales. En cortes transversales aparecen como anillos concéntricos paralelos a las superficies externa e interna del esmalte. Es decir, que las estrías de Retzius se observan siempre, ya sea en cortes longitudinales o transversales siendo más frecuentes en la zona cervical de la corona.

Las estrías de Retzius marcan la sucesiva aposición de capas de tejido durante la formación de la corona, por ello también reciben la denominación de líneas incrementales. Dichas líneas se relacionan con períodos de reposo en la mineralización y, por tanto, indicarían zonas menos mineralizadas. Aunque se sugiere que su origen también podría deberse

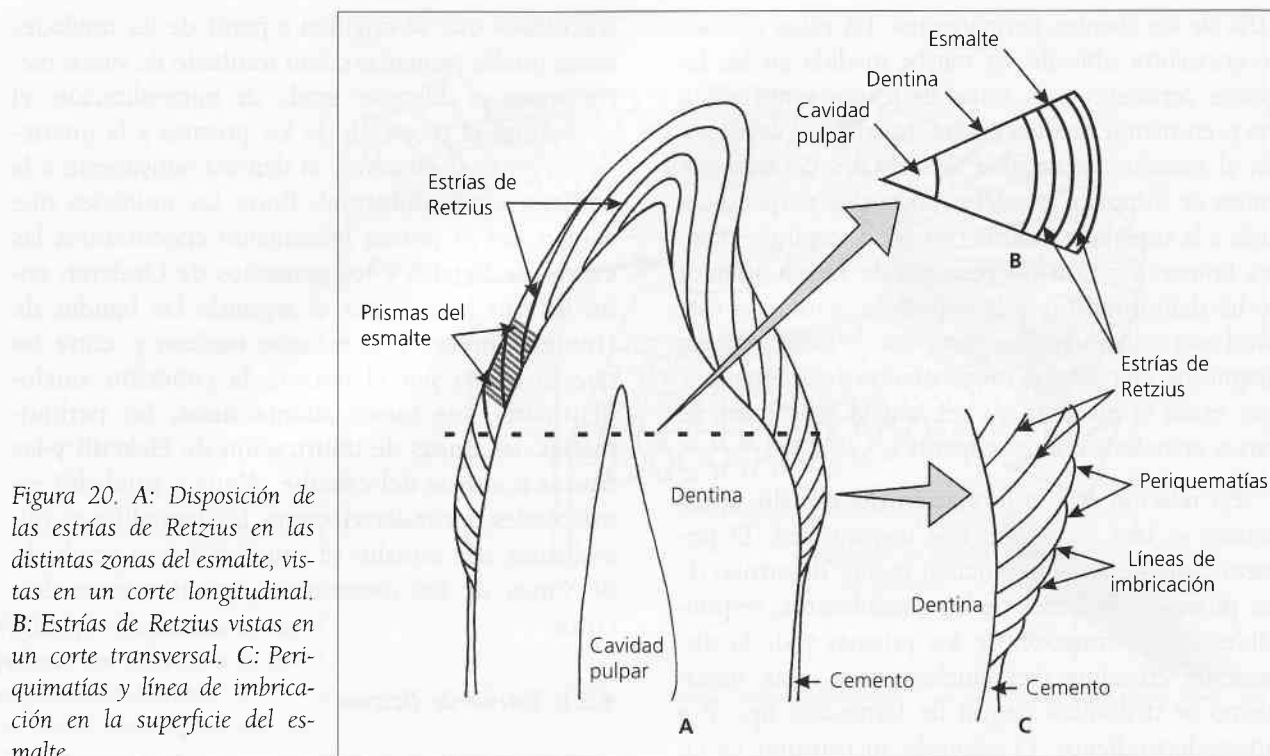


Figura 20. A: Disposición de las estrías de Retzius en las distintas zonas del esmalte, vistas en un corte longitudinal. B: Estrías de Retzius vistas en un corte transversal. C: Periquimatías y línea de imbricación en la superficie del esmalte.

a un retraso en la producción de la matriz o a trastornos en el sitio de la mineralización

Distintas alteraciones metabólicas parecen afectar a las estrías de Retzius con el consiguiente ensanchamiento de estas y el alargamiento, por tanto, de los períodos de reposo. A nivel de las estrías de Retzius los prismas sufren variaciones de tamaño y de forma.

4.2.2. Penachos adamantinos o de Linderer

Los penachos de Linderer son, estructuras muy semejantes a las microfisuras del esmalte y también comparables a fallas geológicas (ver capítulo 10.4.2.9). Se extienden en el tercio interno del esmalte y se despliegan desde el límite amelodentinario en forma de arbusto fácilmente observables en cortes transversales mediante técnicas de desgaste con microscopía óptica. Hasta el momento




Figura 21. Detalle de la superficie libre del esmalte (región lateral). Se destacan las estrías de Retzius y periquimatías. Técnica por desgaste, x 60.

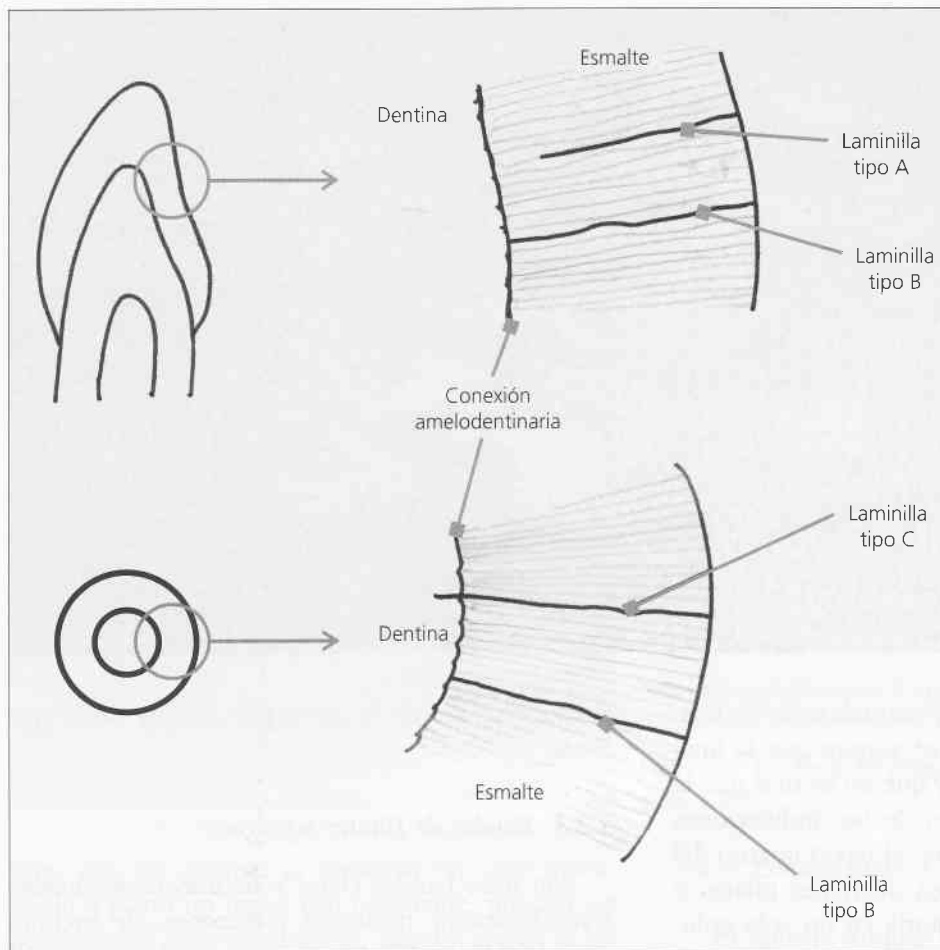


Figura 22. Distintos tipos de laminillas, en cortes longitudinales y transversales del esmalte.

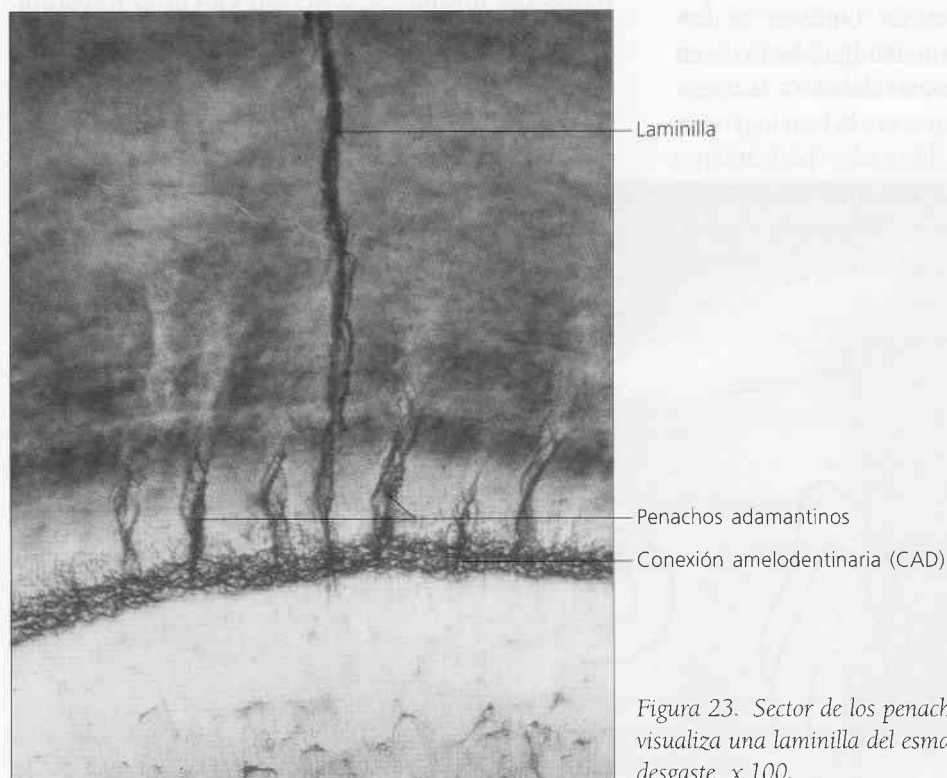


Figura 23. Sector de los penachos adamantinos o de Linderer. Se visualiza una laminilla del esmalte. Corte transversal. Técnica por desgaste, x 100.

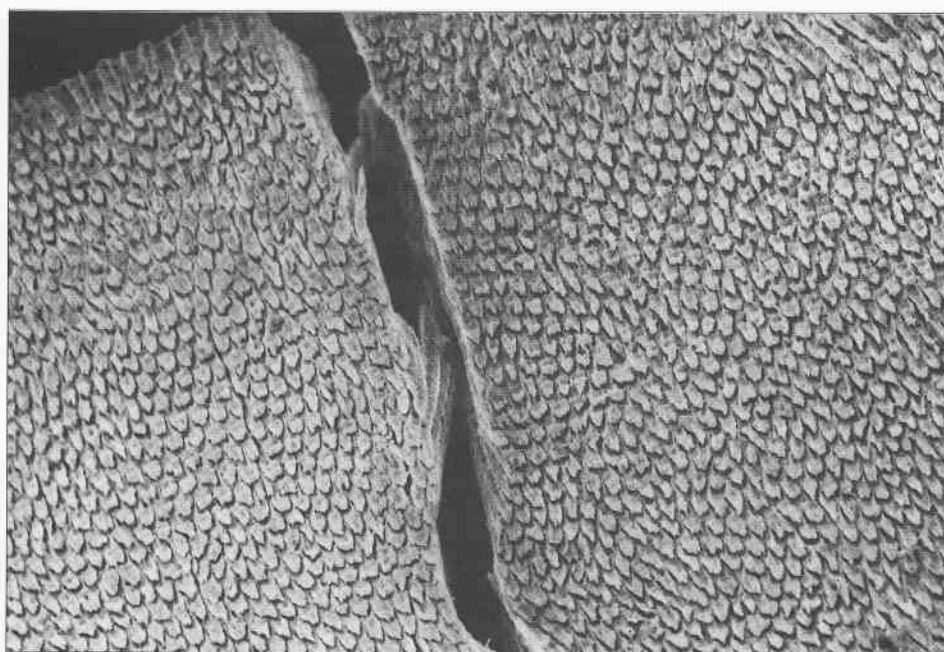


Figura 24. Microfisuras del esmalte. MEB, x 400.

presente se discute el origen y naturaleza de los mismos aunque por otra parte se admite que la imagen en penacho es artificial y que no es más que la proyección en un solo plano de las ondulaciones de una fisura (existente sólo en el tercio interno del esmalte) que se distribuirá en diferentes planos o lo que es lo mismo la sumatoria en un solo enfoque de lo que transcurre en varios planos (figs. 25 y 26).

Se cree que los penachos de Linderer se forman en el desarrollo debido a cambios bruscos en la dirección en grupos de prismas debido a la orientación de algunos ameloblastos en la amelogénesis y a que los penachos están formados básicamente por tejido poco mineralizado, amorfo o granular, rico en proteínas del esmalte. En cuanto a la participación de los penachos de Linderer en los proce-

sos de difusión de la caries parece muy poco probable.

4.2.3. Bandas de Hunter-Schreger

Son unas bandas claras y oscuras denominadas respectivamente parazonas y diazonas, de anchura variable y límites imprecisos, que se observan en el esmalte ocupando las cuatro quintas partes más internas del mismo. Se observan en cortes longitudinales por desgaste y con luz incidente polarizada. Se encuentran presentes en todos los dientes permanentes y aun en los que no han completado su formación (fig. 27).

El origen de estas bandas no está absolutamente explicado, sugiriéndose que se trata de un fenómeno que resulta del distinto plano de corte de los pris-

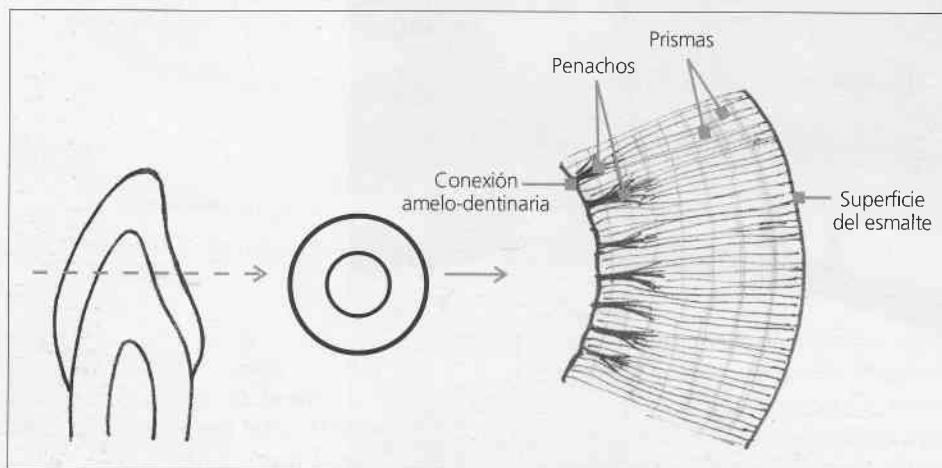


Figura 25. Penachos de Linderer en un corte transversal del esmalte.

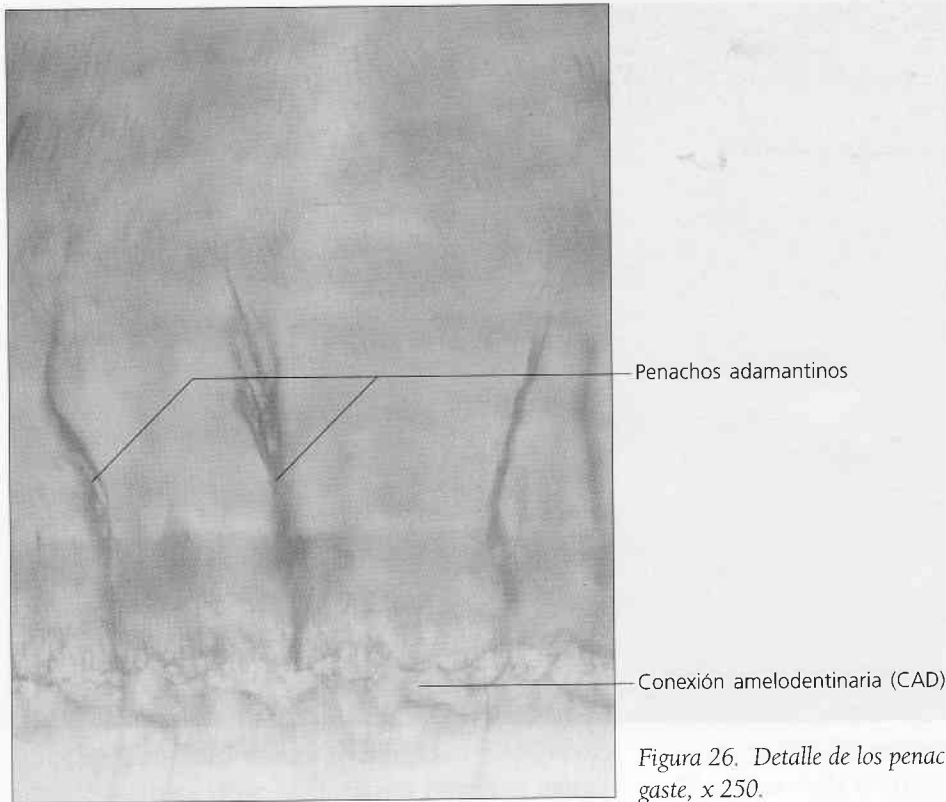


Figura 26. Detalle de los penachos adamantinos. Técnica por desgaste, x 250.

mas. Así, los prismas al presentar en cada hilera, anillo o plano un transcurso ondulante, pueden ser seccionados transversalmente, dando origen a las bandas claras o parazonas, o bien longitudinalmente, dando lugar en este caso a la aparición de las bandas oscuras o diazonas. Este hecho se pone en evidencia con el MEB, comprobándose a nivel de dichas bandas, la distinta orientación de los prismas en las parazonas y diazonas (fig. 28 a y b).

4.2.4. Esmalte nudoso

El esmalte nudoso no es más que una zona singular y especial del esmalte prismático que se localiza en las regiones de las cúspides dentarias y está formado por una compleja interrelación de prismas o bastones adamantinos. Su origen radica en que los planos circunferenciales de los prismas con sus ondulaciones se interrelacionan íntima y

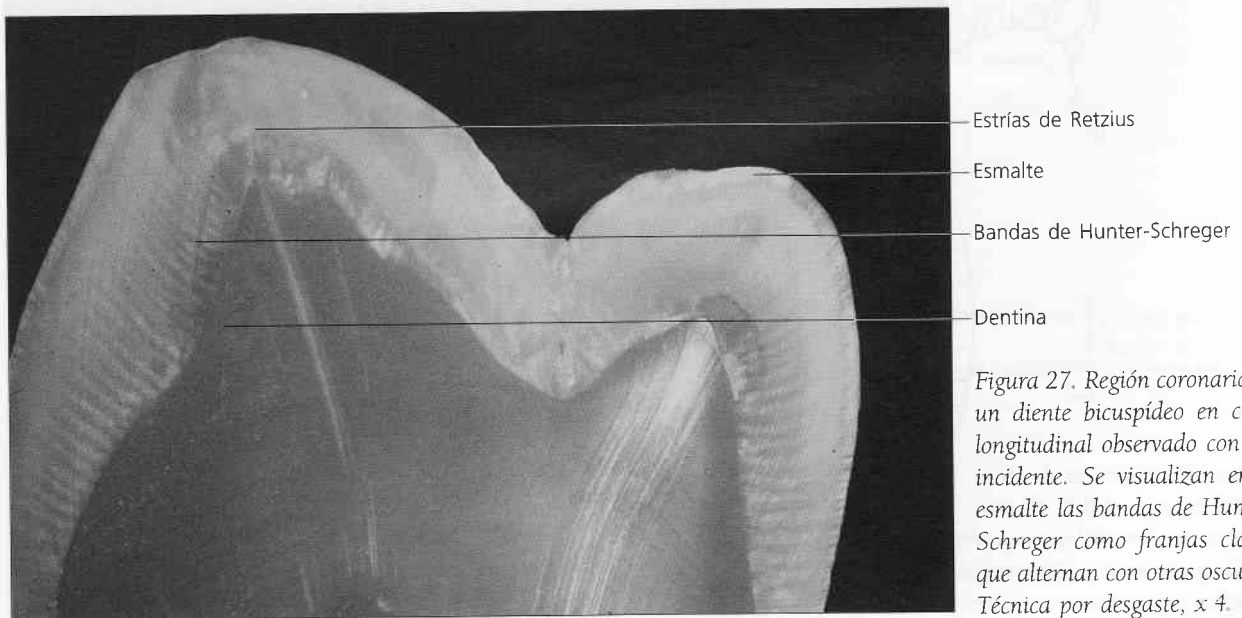


Figura 27. Región coronaria de un diente bicuspídeo en corte longitudinal observado con luz incidente. Se visualizan en el esmalte las bandas de Hunter-Schreger como franjas claras que alternan con otras oscuras. Técnica por desgaste, x 4.

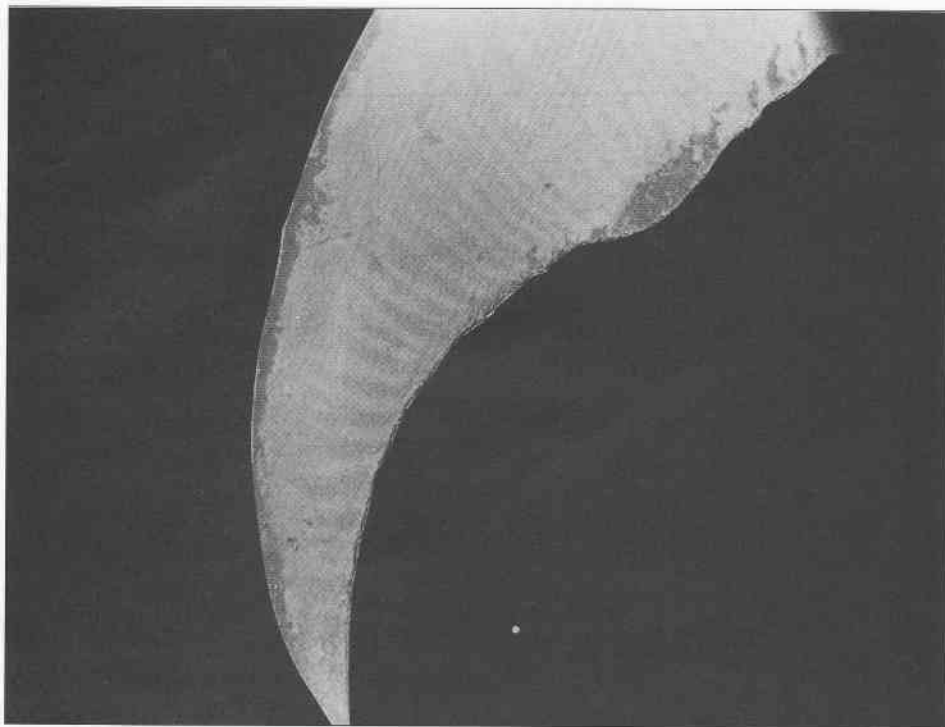


Figura 28 A. Bandas de Hunter-Schreger con MEB. A: Corte longitudinal del diente en el que se observan las bandas claras o parazonas y las oscuras o diazonas, x 20.

estrechamente entre sí. El entrecruzamiento de los prismas es un factor que aumentaría la resistencia del esmalte, pues está ubicado precisamente en las zonas más expuestas a la acción masticatoria. Su origen se debería a que durante las primeras fases de la amelogénesis los ameloblastos se mueven hacia la periferia de manera irregular (figs. 29 y 30).

4.2.5. Conexión amelodentinaria (CAD)

La conexión amelodentinaria corresponde a la zona de relación entre el esmalte y la dentina y constituye un nivel estructural decisivo, para asegurar la retención firme del esmalte sobre la dentina. Ello es posible porque este límite no es en absoluto un límite rectilíneo, sino que está constituido por con-

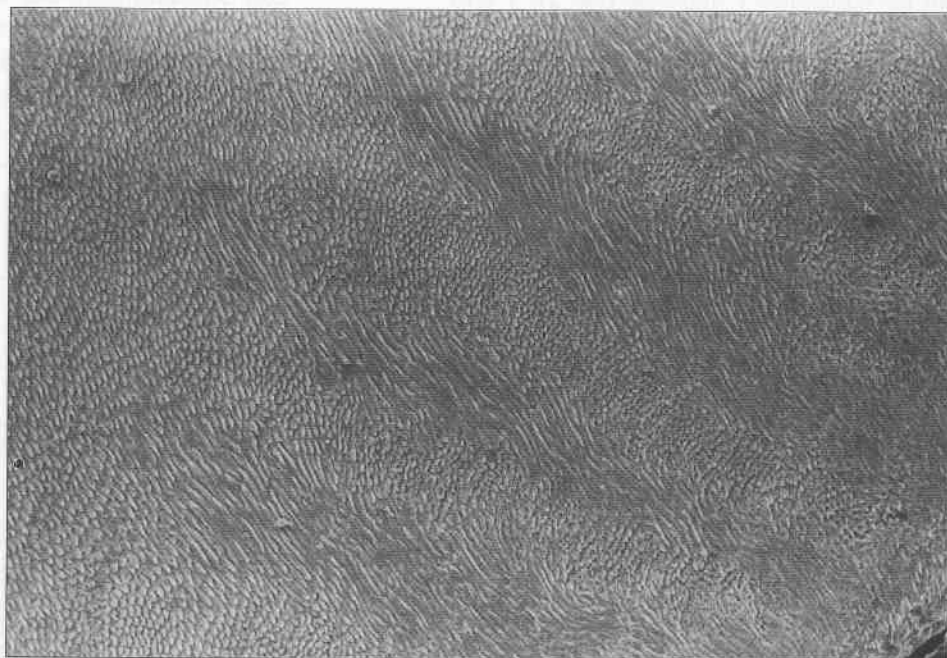


Figura 28 B. Bandas de Hunter-Schreger con MEB. B: Distinta orientación de los prismas en las parazonas y diazonas, x 150.



Figura 29. Se destaca en la zona de la cúspide el esmalte nudoso. Técnica de desgaste, x 100.

cavidades o fosas pequeñas que dan una imagen festoneada en los cortes microscópicos (fig. 30). La nitidez de esta línea oscura festoneada en los cortes por desgaste se debe al diferente origen o naturaleza embrionaria del esmalte y la dentina. Con el MEB se observan imágenes crateriformes en este ni-

vel, que se corresponden con áreas hipermineralizadas, hecho este último que contribuye a explicar la retención del esmalte en la superficie dentinaria. El origen de la CAD se establece en los primeros estadios de la morfogénesis dentaria y señala la ubicación de la lámina basal existente entre odonto-

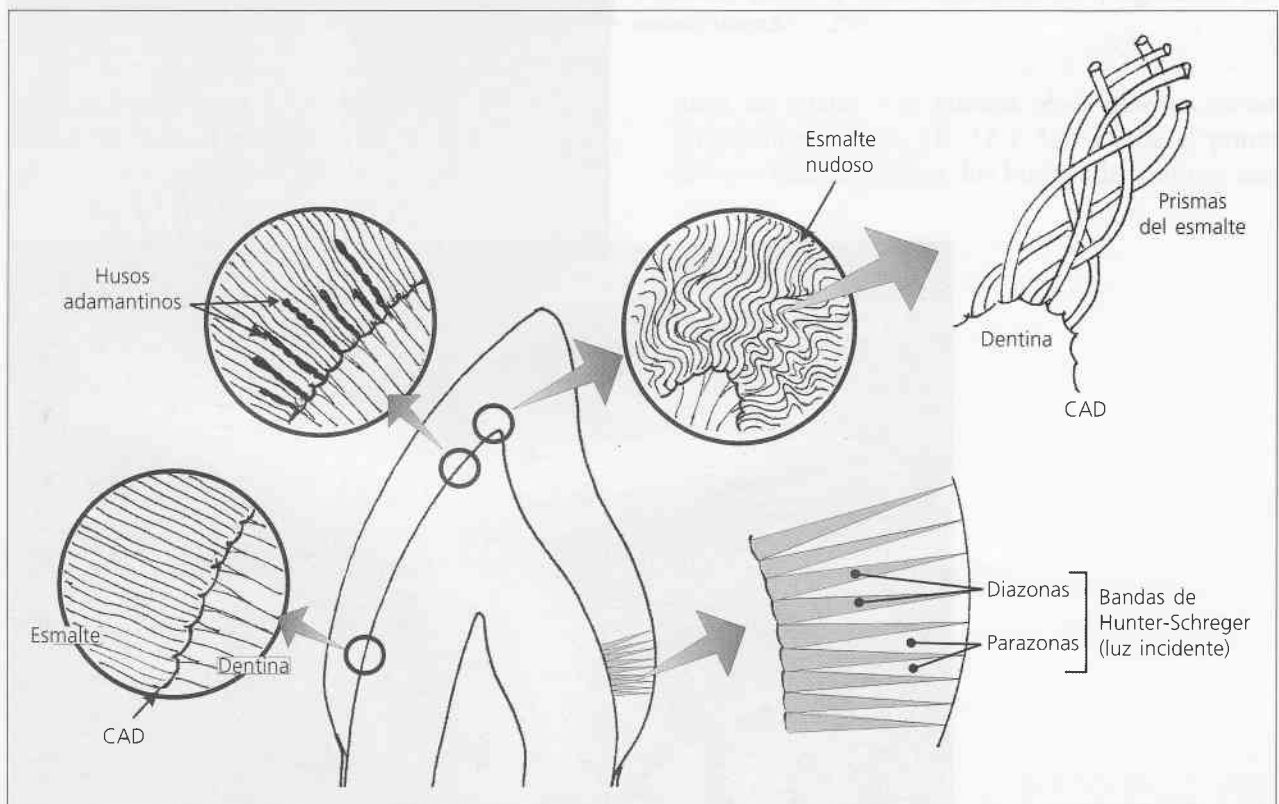


Figura 30. Diagrama que representa estructuras determinadas por variaciones en la dirección de los prismas (esmalte nudoso y bandas de Hunter-Schreger); estructuras sin esmalte (husos adamantinos) y el aspecto de la conexión amelodentinaria (CAD).

blastos y ameloblastos antes de que comiencen los respectivos mecanismos de mineralización. El espesor de la CAD se ha estimado en $11,8 \mu\text{m}$ sin que existan variaciones significativas entre las distintas piezas dentarias ni tampoco a lo largo de la CAD de cada diente.

4.2.6. Husos adamantinos

Los husos adamantinos son estructuras con aspecto de clavav irregulares que se encuentran a nivel de la CAD (fig. 30). Corresponden a formaciones tubulares con fondo ciego que alojan en su interior a las prolongaciones de los odontoblastos que discurren por los túbulos dentinarios. La mayoría de ellos sólo contiene, sin embargo, licor dentinario. Recientemente se ha descrito que en el interior de los husos pueden encontrarse cristales en forma de agujas de 5 nm de ancho y 70 nm de longitud, material granular de $1,5 \text{ nm}$ de diámetro y/o material amorfo. La penetración de las prolongaciones de los odontoblastos en los husos del esmalte se realiza previamente a la mineralización del mismo, ubicándose entre los ameloblastos

y persistiendo en el interior del esmalte cuando éste se mineraliza. Su orientación es similar a la del proceso odontoblástico del que provienen y no guardan relación con los prismas vecinos, son perpendiculares a la CAD y oblicuos respecto a los prismas.

En los cortes por desgaste los procesos odontoblásticos han desaparecido, por lo tanto, lo que se observa es el espacio dejados por ellos. Como estas cavidades son ocupadas por el aire y deshechos, al realizar el desgaste aparecen de color negro. Tienen una longitud de 10 a $15 \mu\text{m}$ y su diámetro oscila entre $0,5$ a $1,5 \mu\text{m}$ y algunos llegan a tener una longitud de hasta $40 \mu\text{m}$. Los procesos odontoblásticos que en general terminan en extremo afilado y que se encuentran en cualquier sitio de la CAD, son llamados procesos odontoblásticos remanentes, mal llamados antiguamente «conductos o túbulos dentinarios penetrantes», pues no pueden penetrar en el esmalte una vez que éste se ha mineralizado. Los que se ubican preferentemente en las cúspides o bordes incisiales y son verdaderas clavav por su aspecto

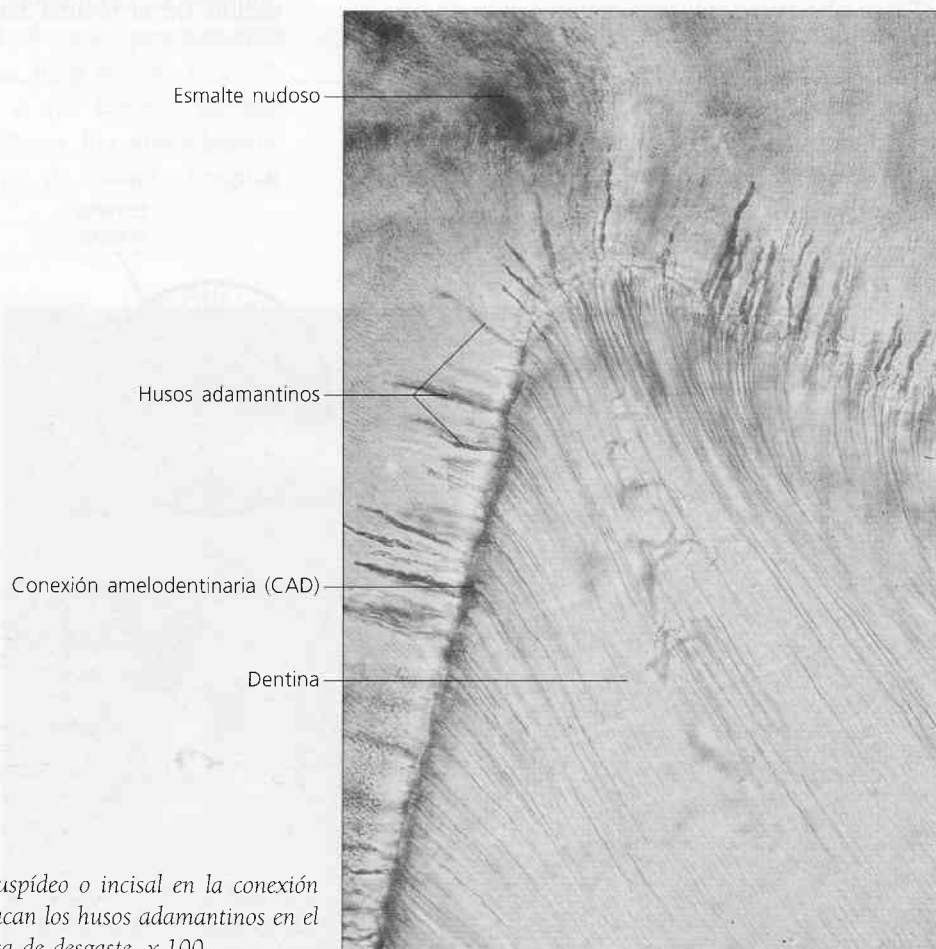
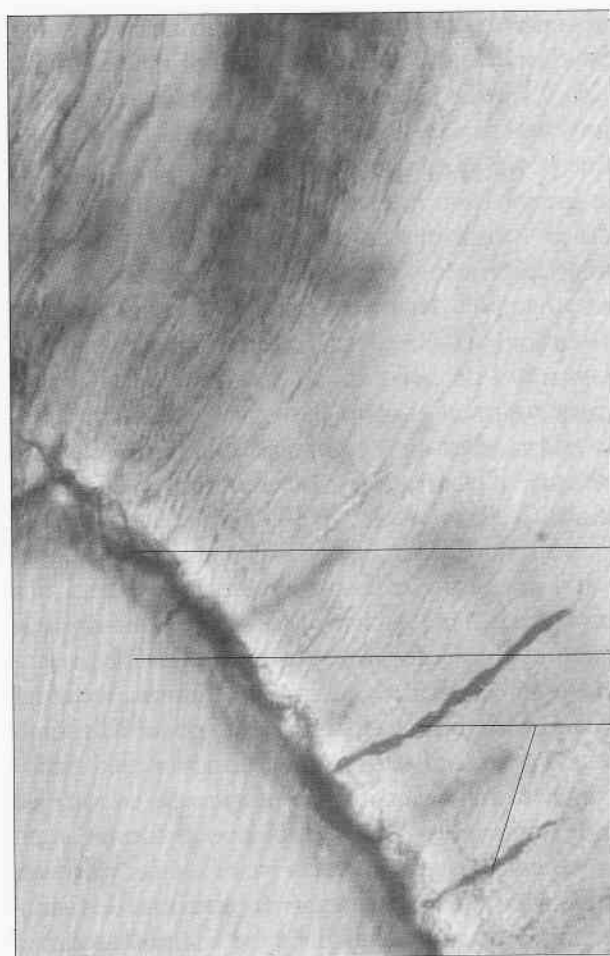


Figura 31. Zona de un borde cuspídeo o incisal en la conexión amelodentinaria (CAD). Se destacan los husos adamantinos en el tercio interno del esmalte. Técnica de desgaste, $\times 100$.



Conexión amelodentinaria (CAD)

Dentina

Husos adamantinos

Figura 32. Detalle de husos adamantinos. Corte longitudinal. Técnica de desgaste, x 250.

y tamaño mayor, son los que propiamente se denominan husos adamantinos. En el momento presente este término se ha generalizado para ambas estruc-

turas las cuales sólo pueden observarse en cortes longitudinales (figs. 31, 32 y 33). Desde el punto de vista histofisiológico, los husos adamantinos son

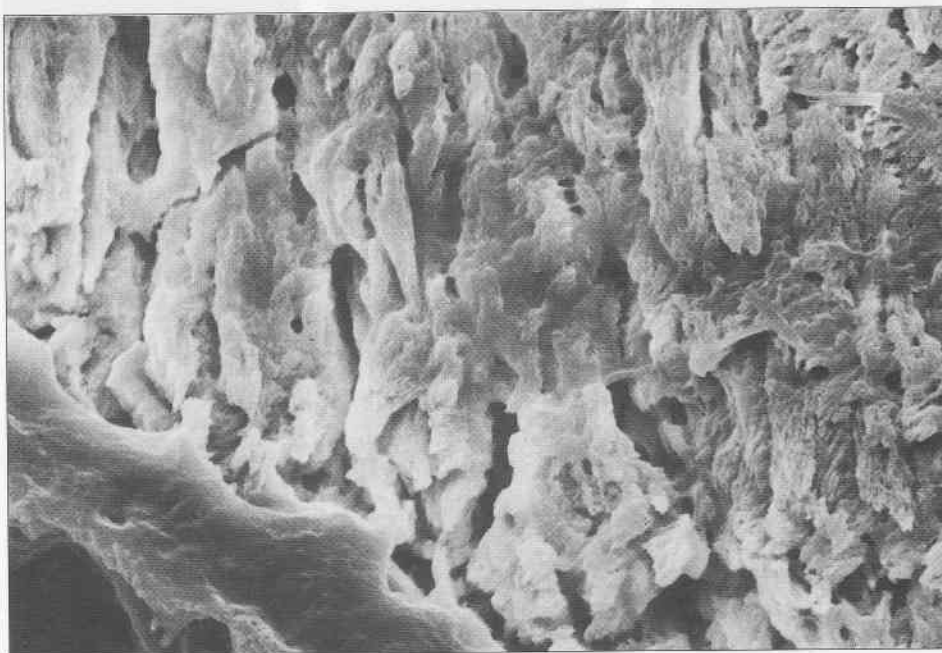


Figura 33. Husos adamantinos. MEB, x 2.300.

muy importantes, pues la función de los mismos se relaciona con la transmisión de estímulos.

4.2.7. Periquimatías y líneas de imbricación de Pickerill

Son formaciones íntimamente relacionadas con las estrías de Retzius por una parte y con la periferia medioambiental por otra. Las líneas de imbricación son surcos poco profundos existentes en la superficie del esmalte, generalmente, en la porción cervical de la corona; dichos surcos no son más que las estrías de Retzius observadas desde la superficie del esmalte. Entre los surcos, la superficie del esmalte forma unos rodetes, crestas bajas o rebordes transversales denominadas periquimatías (figs. 20 y 21).

Las periquimatías son más marcadas en los dientes permanentes recién erupcionados y tienen tendencia a desaparecer con la edad como consecuencia del desgaste fisiológico; es por ello que las personas de edad presentan un esmalte de superficie lisa.

4.2.8. Fisuras o surcos del esmalte

Las fisuras o surcos son invaginaciones de morfología y profundidad variable que se observan en

la superficie del esmalte de premolares y molares. Se describen tres tipos morfológicos de fisuras: tipo V, que se caracteriza por una entrada amplia y un estrechamiento progresivo hasta la base; tipo I, que posee una anchura constante a todo lo largo de la invaginación y tipo Y, que muestra una tendencia al estrechamiento desde la entrada y que morfológicamente es la unión de los dos tipos anteriores (fig. 34). Nuestros estudios con microscopía electrónica analítica han puesto de relieve que el contenido de calcio de las paredes de la fisura es menor que en el resto del esmalte (áreas hipocalcificadas), dato de importancia clínica al momento de usar selladores que requieren del grabado ácido previo.

El origen de las fisuras o surcos se debe a una coalescencia incompleta de los lóbulos cuspídeos (centros de morfogénesis coronaria) donde la actividad ameloblástica se desarrolla en forma independiente y luego se sueldan. Cuando dos o más lóbulos cuspídeos adyacentes de producción de esmalte comienzan a fusionarse una depresión en valle se forma entre ellos; los ameloblastos se acumulan en la superficie que recubre la base y la actividad secretora de los mismos cesa mientras que los ameloblastos de las laderas del valle continúan con su actividad acercando las paredes de la futura fisura.

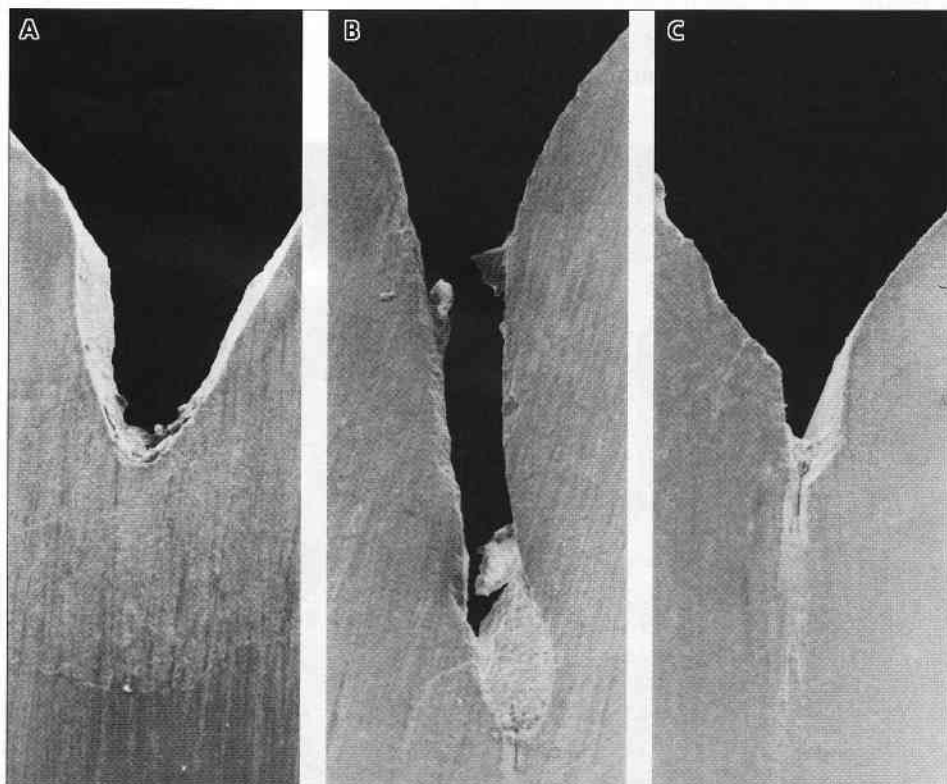


Figura 34. Tipos de fisuras o surcos del esmalte. A: fisura tipo V. B: fisura tipo I. C: fisura tipo Y.

El resultado es un surco o fisura mas o menos profundo según el estadio del desarrollo en el que el proceso haya comenzado.

4.2.9. Laminillas o microfisuras del esmalte

Las laminillas o microfisuras del esmalte son formaciones comparables a fallas geológicas, finas y delgadas, que se extienden de forma rectilínea desde la superficie del esmalte hasta la dentina e incluso pueden penetrar en ella. Se observan, tanto en cortes longitudinales, como en los cortes transversales mediante técnicas de desgaste con microscopia óptica y están constituidas básicamente por tejido poco o nada mineralizado. Las laminillas o microfisuras se organizan, en general, en distintos planos de tensión de la estructura del esmalte. Existen dos tipos generales de microfisuras, las **microfisuras primarias** producidas en un diente antes de la erupción y las **microfisuras secundarias**, originadas una vez producida dicha erupción. Las **primarias** están constituidas bien por matriz del esmalte no mineralizada o bien por células que proceden del órgano del esmalte (estructura que origina el esmalte). En el primer caso, en los lugares en los que los prismas atraviesan los planos de tensión a los que anteriormente hicimos referencia, un pequeño segmento del prisma no llega a calcificarse totalmente. El segundo caso ocurre, cuando se llega a producir separación entre los extremos de los prismas en dicho plano de tensión y el espacio es ocupado por células circundantes del órgano del esmalte. De las células que relleñan este resquicio, hendidura o resquebrajadura, las más próximas a la superficie sobreviven más y las más próximas a la dentina sobreviven menos y generan detritus o restos de células que ocupan la microfisura.

Las **microfisuras secundarias** o **laminillas post-eruptivas** tienen, en general, el mismo origen en lo que a los planos de tensión se refiere, y se generan básicamente por traumas y cambios rápidos de temperatura en ese lugar. En este caso, la hendidura es ocupada por materia orgánica procedente de la saliva. La deformación térmica es inducida por la disparidad de conducción del esmalte con la dentina, ya que el coeficiente de expansión térmica lineal del esmalte es el doble que el de la dentina. Si se considera a la conductividad y a la expansión térmica como movimientos moleculares es evidente que por grados centígrados que se eleve de temperatura bucal habrá desplazamiento del

esmalte sobre la dentina, especialmente a nivel de la CAD.

Teniendo en cuenta estos conceptos las laminillas pueden también clasificarse en tres tipos distintos denominados: Tipo A, Tipo B y Tipo C (figs. 22, 23 y 24).

Tipo A: son las zonas hipomineralizadas, determinadas por segmentos de prismas poco mineralizados. Están circunscritas al esmalte y generalmente no sobrepasan el tercio medio del mismo. Se forman antes de la erupción y son más numerosas en la zona cervical de la corona. Para algunos autores son las verdaderas laminillas.

Tipo B: se forman también antes de la erupción, pero son zonas sin esmalte ocupadas por células degeneradas. Pueden llegar a atravesar la CAD y suelen ser más profundas que las de tipo A. Sus paredes están formadas por esmalte de mineralización normal o levemente hipomineralizado.

Tipo C: se forman después de la erupción dentaria, pueden atravesar la dentina. Son zonas sin esmalte ocupadas por restos orgánicos provenientes de la saliva.

Para algunos autores los tipos B y C son las verdaderas microfisuras o *cracks* del esmalte. Las microfisuras están presentes en el 80 y 90% de los incisivos centrales y primeros molares de ambas arcadas, en el 70% de los caninos maxilares y entre el 30 y el 50% en el resto de los dientes.

El espesor de las laminillas o microfisuras con independencia de su tipo es variable y en general no sobrepasan unos pocos micrómetros.

Con frecuencia se hallan bifurcadas y presentan finas conexiones de entrecruzamiento.

El papel de las microfisuras en la génesis y, sobre todo en la difusión de la caries es muy discutido. A este respecto se ha demostrado claramente, en las laminillas, el paso de fluido en ambas direcciones a través de ellas, por lo que el posible sellado o remineralización de las microfisuras podría prevenir la difusión de la caries.

5. CUBIERTAS SUPERFICIALES DEL ESMALTE

- **Cutícula del esmalte:** también denominada membrana de Nasmyth, cutícula primaria o película primitiva, consiste en una delicada membrana que cubre toda la corona del diente recién erup-

cionado, y que corresponde a la última secreción de los ameloblastos. Es una membrana fuertemente adherida a la superficie del esmalte, que posiblemente tiene la función de protegerlo durante el período de erupción dentaria, pero desaparece cuando el diente entra en oclusión por acción del acto masticatorio o del cepillado. En las zonas protegidas, como superficies proximales o gingivales puede persistir durante toda la vida del diente.

La estructura de esta película primitiva carece de diferenciaciones, por lo que aparece homogénea y anhistal al MET. Se relaciona orgánicamente con la matriz del esmalte, y los ameloblastos.

- **Película secundaria, exógena o adquirida:** el esmalte erupcionado está cubierto por una película formada por un precipitado de proteínas salivales y elementos inorgánicos provenientes del medio bucal. Es una película clara, acelular y exenta de bacterias que vuelve a formarse a las pocas horas de haber limpiado mecánicamente la superficie adamantina. Sobre ella se forma la placa dental o bacteriana que es la colonización bacteriana de la superficie de la película adquirida. La placa presenta una matriz proteica blanda en la que se encuentran bacterias o microorganismos patógenos de distintos tipos. A partir de esta placa pueden iniciarse los mecanismos que dan origen a la caries y a la enfermedad periodontal.

6. AMELOGÉNESIS

6.1. Generalidades

La amelogénesis es el mecanismo de formación del esmalte. Dicho mecanismo comprende dos grandes etapas: 1º) la elaboración de una matriz orgánica extracelular; y 2º) la mineralización casi inmediata de la misma que involucra: a) formación, nucleación y elongación de los cristales y b) remoción de la matriz orgánica y maduración del cristal. Ambos procesos están íntimamente ligados en el tiempo, pero por razones didácticas serán considerados de forma independiente, luego de describir los ameloblastos que son las células formadoras del esmalte.

Los ameloblastos se diferencian a partir del epitelio interno del órgano del esmalte y alcanzan un alto grado de especialización. En el proceso de diferenciación se requiere de la presencia de dentina. Debido a ello, la diferenciación se inicia en la región

del futuro extremo cuspídeo del germen dentario, siguiendo la dentina en desarrollo y se propaga en dirección de las asas cervicales hasta que todas las células del epitelio dental interno se transforman en ameloblastos. El extremo del asa cervical del órgano del esmalte, determina la extensión de la aposición del esmalte ya que los ameloblastos del epitelio interno sólo llegan hasta ese nivel.

Estructural y ultraestructuralmente, el ameloblasto constituye la unidad funcional, dado que es la única célula responsable de la secreción de la matriz orgánica del esmalte.

6.2. Ciclo vital de los ameloblastos

Durante el desarrollo del germen dentario los ameloblastos atraviesan una serie sucesiva de etapas, que abarcan todos los cambios que sufren estos elementos desde que las células poseen un carácter absolutamente indiferenciado hasta que, tras diferenciarse y madurar, desaparecen por completo. Cada una de las etapas se caracteriza por presentar cambios estructurales citoquímicos y ultraestructurales que dependen del estado funcional, que poseen las células en relación con los procesos de formación o maduración del esmalte.

Las etapas o períodos que constituyen el ciclo vital del ameloblasto (fig. 35), son las siguientes:

1. Etapa morfogénica (preameloblasto).
2. Etapa de organización o diferenciación (ameloblasto joven).
3. Etapa formativa o de secreción (ameloblasto activo, secretor o maduro).
4. Etapa de maduración.
5. Etapa de protección.
6. Etapa desmolítica.

Como se mencionó con anterioridad, el desarrollo de los ameloblastos progresa desde los bordes incisales o cuspídeos hacia el asa cervical, por lo cual, en un solo corte histológico de la etapa aposicional pueden observarse la mayoría de las características histológicas del ciclo vital de los ameloblastos.

1. **Etapa morfogénica:** las células del epitelio interno del órgano del esmalte interactúan con las células ectomesenquimáticas de la papila determinando la forma de la CAD y de la corona.

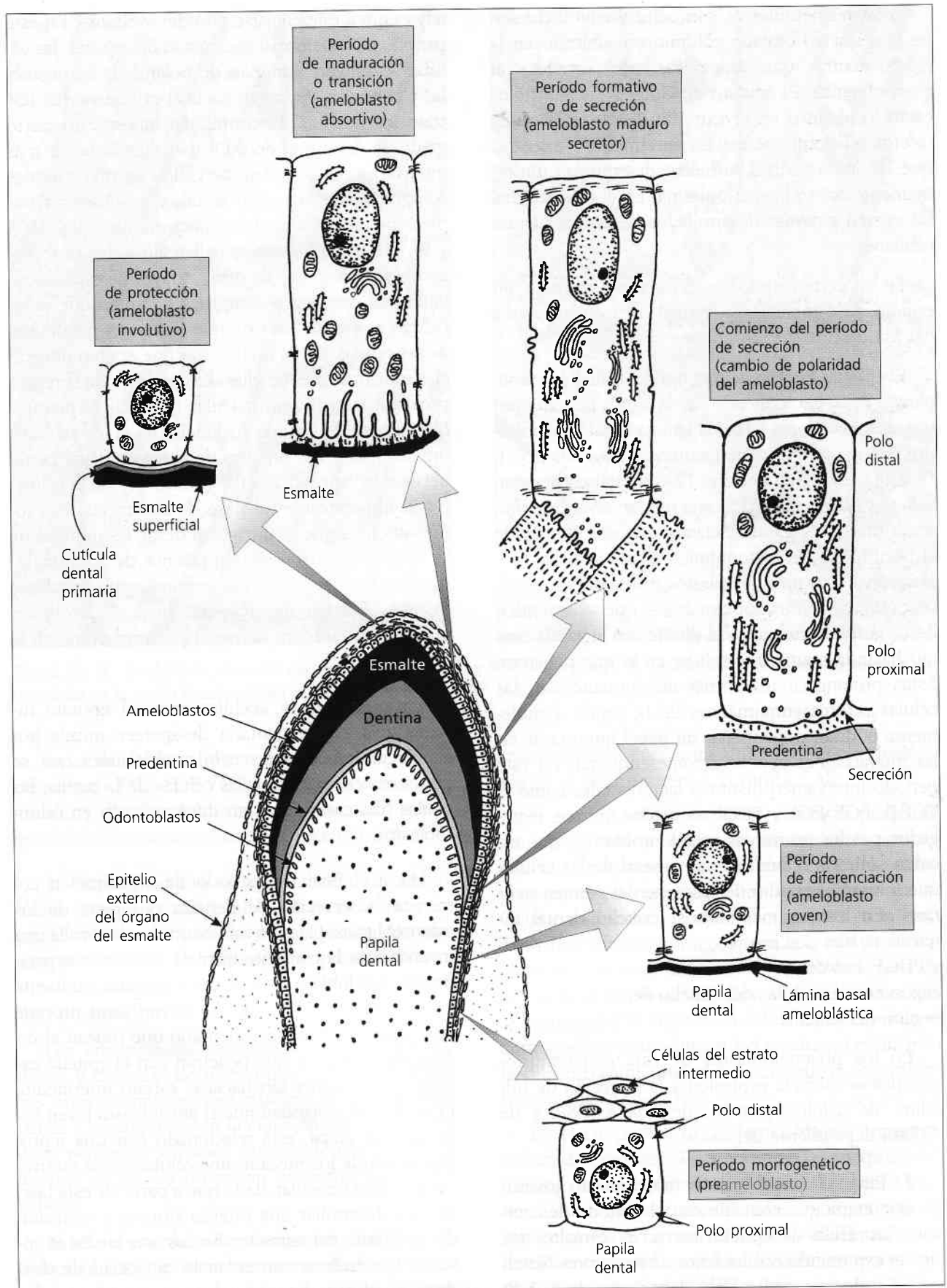


Figura 35. Ciclo vital de los ameloblastos.

Los preameloblastos son células cilíndricas bajas con núcleo ovalado voluminoso, ubicado en la región central, que ocupa, casi por completo, el cuerpo celular. El aparato de Golgi y los centriolos están localizados en el extremo distal de la célula (sector adyacente al estrato intermedio), mientras que las mitocondrias se hallan distribuidas uniformemente por todo el citoplasma. En el extremo distal existen sistemas desarrollados de uniones intercelulares.

En un corte histológico del germen dentario, en estadio de campana aposicional, se localizan cerca del asa cervical.

El epitelio interno del órgano del esmalte está separado del tejido conectivo de la papila dentaria por una delgada lámina basal, la lámina basal ameloblástica (LBA), que contiene laminina, colágenos tipo I, IV y VI —predomina el tipo IV—, entactina, heparán sulfato y fibronectina. La capa pulpar adyacente presenta una zona acelular, clara y angosta que desde el punto de vista histoquímico es metacromática y alcianófila. Los preameloblastos muestran abundantes prolongaciones citoplasmáticas, que se extienden desde la superficie proximal (límite con la papila dental) hasta la matriz intercelular en la que penetran. Estas prolongaciones entran en contacto con las células ectomesenquimáticas de la papila. Posiblemente podrían desempeñar un papel importante en las interacciones epitelio-ectomesénquima. En este período intervienen distintos factores tales como el TGF- β , FGF, EGF y PDGF, estos dos últimos segregados por los primitivos preodontoblastos, que inciden sobre la diferenciación general de las células que forman el estadio de casquete del germen dentario. En los preameloblastos (epitelio dental interno) se han descrito receptores Notch, EGF, FGF y PDGF. Los dos primeros están disminuidos en relación con las células del epitelio dental externo del órgano del esmalte.

En los preameloblastos de esta etapa morfo-genética se inicia la expresión y la secreción de tufelina, de sialofosfoproteína dentinaria (DSP) y de ATPasa dependiente del calcio.

2. Etapa de organización (ameloblasto joven):

En esta etapa que coincide con el período de campana, las células del epitelio interno del esmalte, que siguen expresando niveles bajos de receptores Notch y EGF inducen, mediante la elaboración de TGF- β , a las células mesenquimáticas del tejido conectivo

adyacente a diferenciarse en odontoblastos. En este período los ameloblastos cambian de aspecto: las células se alargan, cambian de polaridad, las organelas y el núcleo se dirigen hacia el extremo distal (estrato intermedio). El citoplasma muestra un cierto grado de desarrollo del RER (basofilia cada vez más intensa), y del complejo de Golgi, las mitocondrias se agrupan en la región distal, y se observan numerosos microfilamentos y microtúbulos (fig. 36 A y B). Los ameloblastos se hallan alineados estrechamente uno respecto de otro, a través de especializaciones de contacto o complejos de unión que se localizan a nivel de los extremos distales y proximales de las células. Se ha establecido que existen diferencias funcionales entre ellas. Las uniones de la región proximal son de tipo macular (puntual) y permeables al paso de algunas sustancias hacia los espacios intercelulares. Las uniones de la región distal pertenecen a la variedad zonular (rodean a toda la célula) y son impermeables al paso de sustancias. Los tonofilamentos que se proyectan desde las uniones de la membrana hacia el citoplasma de los ameloblastos, forman las barras terminales proximales y distales. Existen desmosomas bien desarrollados que se ven, tanto en la región proximal como en la distal.

La zona clara y acelular entre el epitelio interno y la papila dentaria desaparece quizás por el alargamiento de las células epiteliales que se ponen en contacto con las células de la papila, las cuales han comenzado su diferenciación en odontoblastos.

Hacia el final del período de organización comienza la secreción de dentina por parte de los odontoblastos. Cuando esto ocurre se desarrolla una inversión de la corriente nutricia, al quedar separados los ameloblastos de la papila dentaria, su fuente primitiva de nutrición. Ahora su nutrición procede de los capilares del saco dentario que rodean al órgano del esmalte y que penetran con el epitelio externo por invaginación hacia el estrato intermedio. El cambio de polaridad que el ameloblasto joven sufre en esta etapa, está relacionado con una reprogramación de los mecanismos celulares que controlan el tráfico vesicular, dado que a partir de esta fase, se va a desarrollar una intensa síntesis y secreción de proteínas del esmalte. En los ameloblastos jóvenes que todavía conservan la capacidad de dividirse puede ya detectarse la presencia de amelogenina.

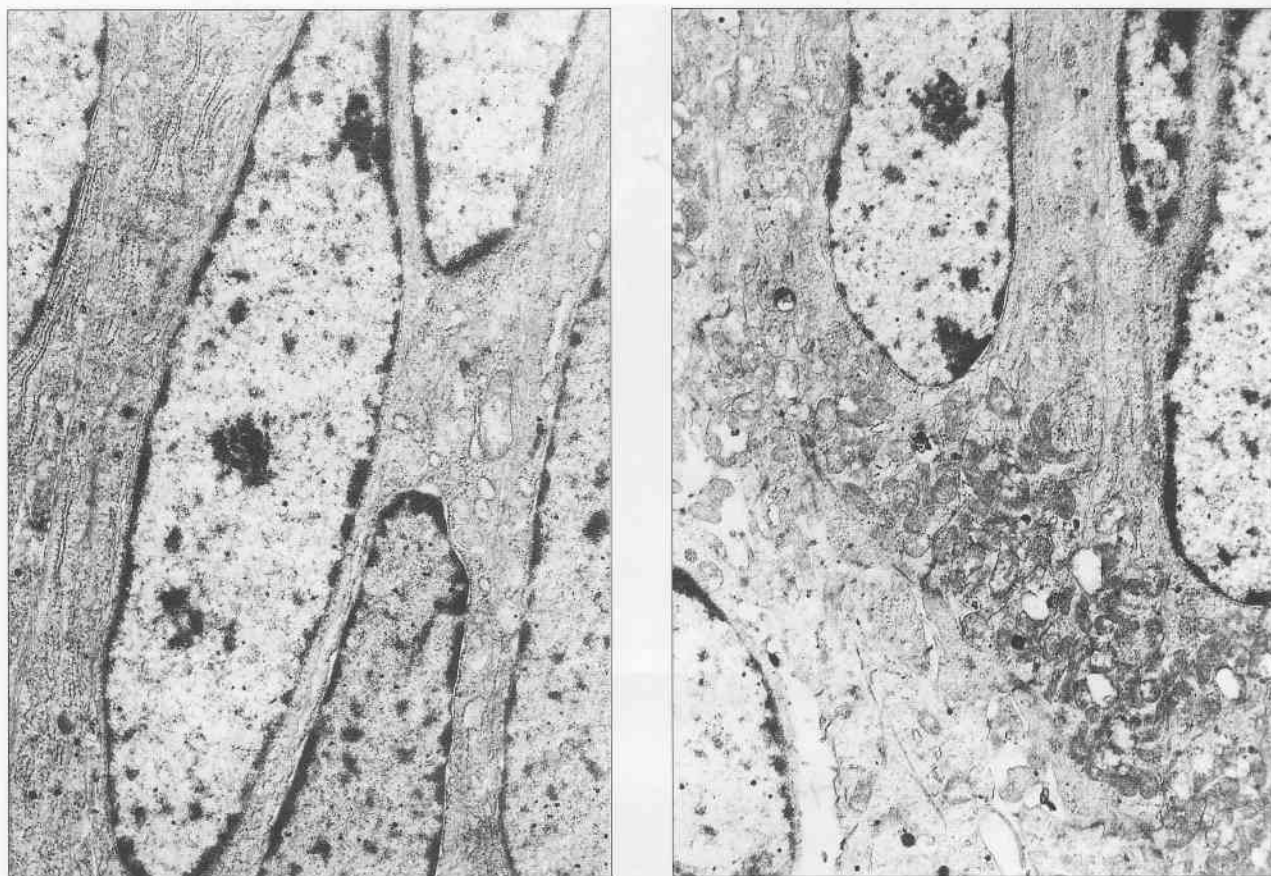


Figura 36. A: Ameloblasto joven con núcleo ovalado y nucléolo y RER desarrollados. B: Ameloblasto joven con acúmulos de mitocondrias en la región basal próxima al estrato intermedio. MET, x 4.500 (Cortesía del Dr. Díaz-Flores).

En el ameloblasto joven se han identificado receptores de EGF, FGF y PDGF en los extremos proximales y distales. Asimismo se ha sugerido la presencia en el extremo proximal de receptores de IL-7.

3. Etapa formativa o de secreción: El ameloblasto secretor es una célula diferenciada, muy especializada que ha perdido ya la capacidad de dividirse por mitosis. La población de preameloblastos constituye por ello una fuente constante de provisión de ameloblastos.

Los ameloblastos secretores son células cilíndricas y delgadas de unos 60 μm de altura. Entre sus caras laterales existen sistemas de unión semejantes a los descritos en la etapa anterior, observándose pequeños espacios interameloblásticos hacia los que las células proyectan pequeñas microvellosidades.

Al MO el citoplasma es fuertemente basófilo, debido a un ergastoplasma bien desarrollado (típico de células secretoras), y el núcleo es grande con cromatina laxa y un nucléolo evidente. El núcleo del

ameloblasto se encuentra ahora en el polo distal, o sea en el polo opuesto a la futura CAD.

Al ser una célula secretora, desde el punto de vista ultraestructural presenta las siguientes características: abundantes mitocondrias cerca del núcleo y en la región distal del citoplasma; complejo de Golgi constituido por varios dictiosomas en la zona central; RER distribuido por toda la célula y más desarrollado en el polo proximal; microfilamentos de tubulina, α -actinina, vinculina y prequeratinas que se disponen a lo largo de la célula constituyendo el citoesqueleto y cuya integridad resulta necesaria para la diferenciación total y la secreción de los ameloblastos (fig. 37).

En el citoplasma de los ameloblastos secretores se han descrito vesículas denominadas cuerpos ameloblásticos o cuerpos adamantinos que son formaciones de tipo granular, consideradas como precursores intracelulares de la matriz orgánica del esmalte. Se localizan cerca del complejo de Golgi en el cual tienen su origen. Con el MET se observan en el ameloblasto antes de que éste alcance su completa ma-

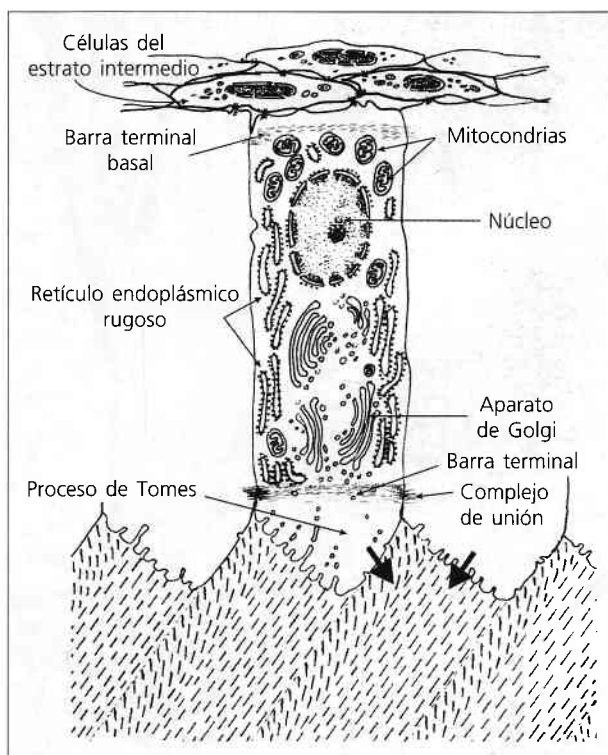


Figura 37. Organización estructural de un ameloblasto secretor y formación de los prismas, por actividad de las diferentes caras del proceso de Tomes.

duración. Poseen morfología ovoidea y contienen un material granular muy fino, rodeado por membrana.

El contenido de los cuerpos ameloblásticos no se conoce con exactitud. Por una parte, se supone que su naturaleza es proteica y que contiene constituyentes propios de la matriz orgánica del esmalte. Algunos autores consideran que podrían contener sales minerales cálcicas en forma soluble.

Los gránulos secretorios o cuerpos ameloblásticos, una vez formados en el complejo de Golgi, migran hacia el polo proximal de la célula, donde son liberados contra la dentina formada. La secreción de proteínas del esmalte y la aparición de cristales inorgánicos dentro de ellas, es casi simultánea. Los cristales del esmalte que se forman primero se interdigitan con los cristales de la dentina. A medida que se forma esta primera capa amorfa de esmalte (esmalte aprismático), los ameloblastos se alejan de la superficie de la dentina y cada uno desarrolla una proyección cónica denominada proceso de Tomes. Los sistemas de unión más próximos al polo proximal, marcan con claridad el límite entre el cuerpo celular del ameloblasto y el proceso de Tomes. Es decir, que el ameloblasto secretor en esta etapa del ciclo se caracteriza desde el punto de vista

morfológico por la presencia del proceso de Tomes, estructura responsable de la formación de los prismas y la disposición de los cristales dentro del mismo.

En el proceso de Tomes la membrana ofrece dos patrones de superficie: uno de ellos presenta invaginaciones, mientras que el otro ofrece una superficie más lisa. La presencia del proceso de Tomes supone la ruptura de la membrana basal, que se produce por la acción lítica de enzimas lisosómicas procedentes de los ameloblastos o por enzimas derivadas del odontoblasto. El citoplasma del proceso de Tomes contiene gránulos secretorios (cuerpos ameloblásticos), pequeñas vesículas, mitocondrias y microfilamentos (fig. 38 A y B). Las dos vertientes membranosas del proceso de Tomes representan dos áreas distintas de secreción: a) el polo secretor que presenta invaginaciones es el responsable de formar el esmalte de la cabeza de los prismas. Los cristales que se depositan sobre la materia orgánica se disponen perpendicularmente a la superficie del polo secretor; b) el polo secretor de superficie lisa es el responsable de la formación del esmalte de la cola del prisma adyacente. Los cristales aquí depositados tienden a ser también perpendiculares a la superficie.

Ambas secreciones y su posterior mineralización darán lugar a la organización de los prismas y a la orientación de los cristales en el seno de los mismos. La secreción de la cola de un prisma precede a la de la cabeza del siguiente, lo que configura una fosita ocupada por el resto del proceso de Tomes. Esta fosita se llena más tarde con la secreción elaborada por el polo secretor de la cabeza.

Se desconocen si existen mecanismos selectivos de polaridad en la elaboración, tránsito y secreción, en el ameloblasto, hacia cada una de las vertientes del proceso de Tomes.

Se admite que en la formación de cada prisma intervienen cuatro ameloblastos y que cada ameloblasto contribuye a formar cuatro prismas (fig. 39).

La presencia y el desarrollo del proceso de Tomes, están asociados principalmente con la formación del esmalte prismático. Esto explica que el esmalte que se deposita inicialmente sea aprismático. También se suele encontrar una fina capa aprismática en la superficie externa del esmalte. Es decir, que el prisma se forma sólo cuando la prolongación citoplasmática del proceso de Tomes está presente. En dicho polo proximal de los ameloblastos secre-

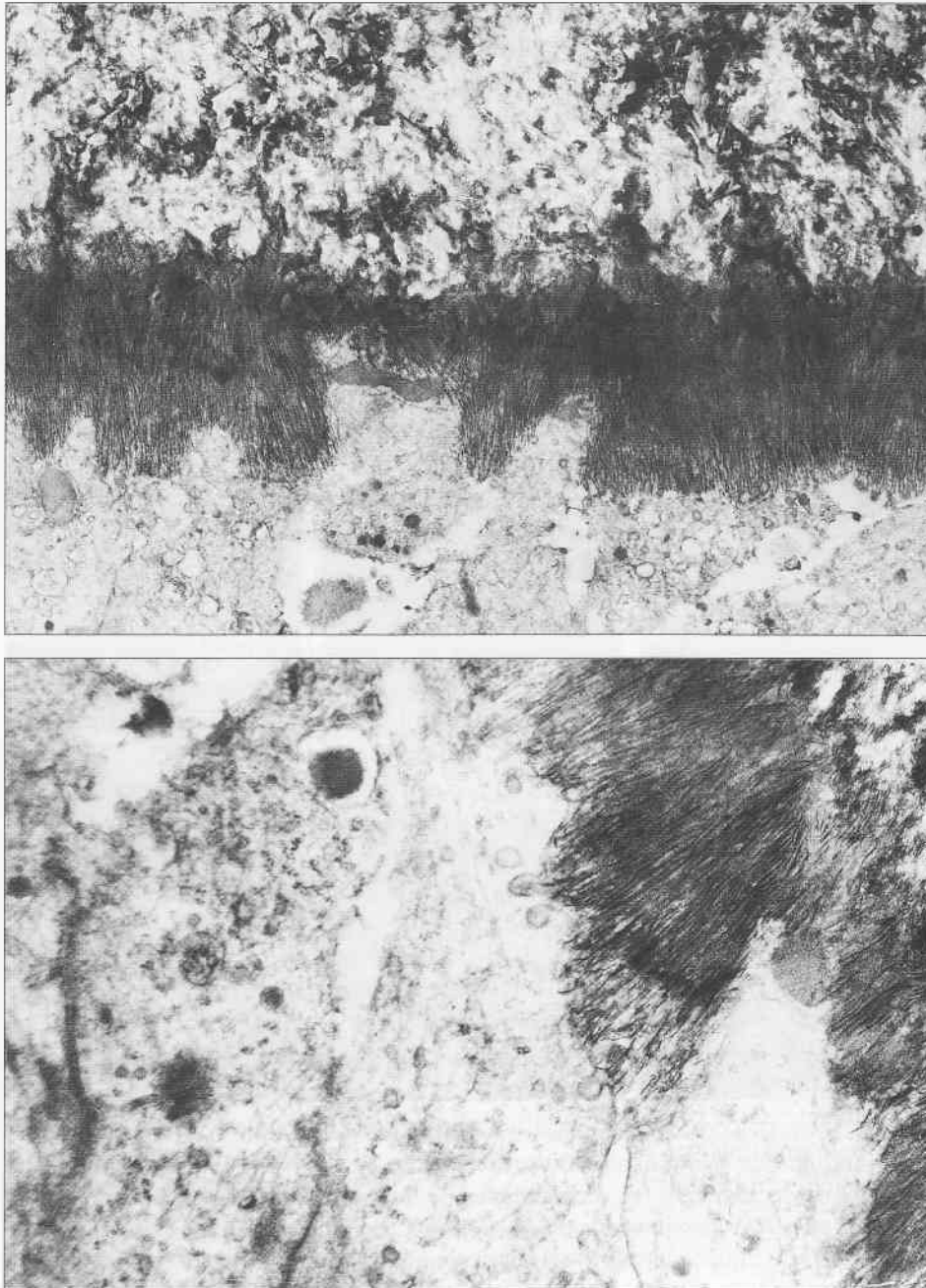


Figura 38. A: Predentina, esmalte inicial y superficie proximal de los ameloblastos con proceso de Tomes y gránulos en el citoplasma. MET, x 12.000. B: Vesículas del citoplasma apical de los ameloblastos en proximidad y contacto con el esmalte. MET, x 15.000 (Cortesía del Dr. Díaz-Flores).

tores se han identificado receptores de EGF, FGF y PDGF y se ha sugerido también la presencia de otros tipos de receptores (IL-5, IL-6, IL-7, IL-9, IL-10, IL-12, GH, G-CSF, $\text{INF}\alpha/\beta$, e $\text{INF}\gamma$). Asimismo en el extremo proximal del ameloblasto secretor se ha identificado la existencia de proteínas interactuantes con la tuftelina (TIP) cuyo exacto papel no se conoce en el momento presente.

Los ameloblastos están unidos por desmosomas a las células del estrato intermedio. Al parecer cada célula del estrato intermedio está relacionada con seis ameloblastos, a los que coordina en los despla-

zamientos que éstos efectúan en el proceso de formación de los prismas del esmalte. El desplazamiento vertical hacia atrás de los ameloblastos, sería semejante al que realizan también otras células que forman tejidos duros, tales como los osteoblastos y los odontoblastos. Sin embargo, los desplazamientos laterales y, en algunos casos, en torsión necesarios para formar algunos prismas podrían ser únicos de los ameloblastos. Los ameloblastos próximos a la cúspide son los primeros que alcanzan la máxima diferenciación secretora para sintetizar y segregar las proteínas específicas de la matriz del esmalte.

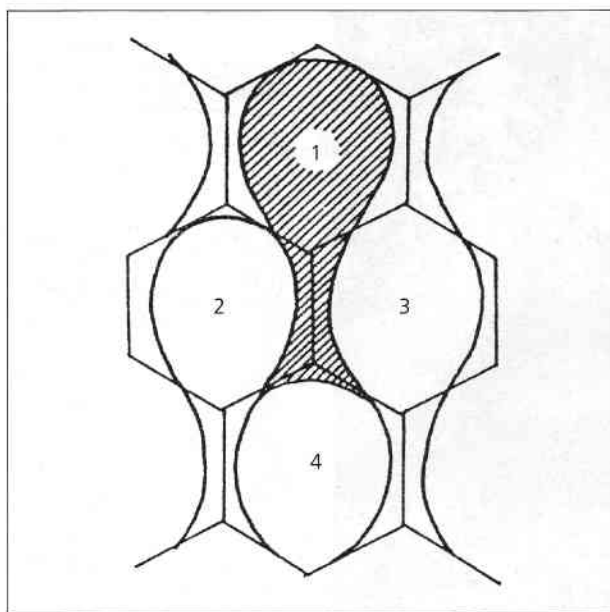


Figura 39. Diagrama que muestra que cada prisma (rayado) está formado por cuatro ameloblastos (numerados).

4. Etapa de maduración: la maduración se produce después de haberse formado la mayor parte del espesor de la matriz del esmalte en el área oclusal o incisal (en las partes cervicales de la corona, la formación de la matriz del esmalte todavía continúa). En esta etapa los ameloblastos reducen ligeramente su tamaño, aumentan su diámetro transversal y su complejo de Golgi y su RER disminuye de volumen. Las mitocondrias se sitúan en el polo proximal y el número de lisosomas y autofagosomas, con un contenido semejante al de la matriz orgánica del esmalte, aumentan considerablemente. El proceso de Tomes desaparece y en el polo proximal surgen microvellosidades e invaginaciones tubulares semejantes a las del osteoclasto.

La presencia de estas estructuras demuestra que en esta etapa las células tienen capacidad absorbente lo que les permite participar eliminando agua y matriz orgánica del esmalte.

La eliminación del componente orgánico facilita espacio para que se incremente el porcentaje de componente inorgánico y se vaya configurando el esmalte maduro. En esta etapa, además de la reabsorción se ha comprobado que disminuye, aunque no de forma completa, la producción de las proteínas del esmalte. El ameloblasto en esta etapa sintetiza abundante ATPasa dependiente del calcio y numerosas enzimas lisosómicas y progresivamente fosfatasa alcalina (fig. 40 A, B, C y D). El pH existente en la matriz, junto al polo proximal microve-

llositario es ácido, pero existen mecanismos que, periódicamente, toman lisa la pared de dicho polo cuando la acidez alcanza un determinado límite. Los cristales del esmalte que se están formando pueden entonces desmineralizarse. Se ha sugerido que el contacto con altas concentraciones de flúor podría acidificar este micromedioambiente. Existe asimismo una fuerte dependencia entre la existencia de un pH ácido y la solubilidad de la amelogenina, lo que sin duda juega un importante papel en el proceso de biomineralización. El ameloblasto en este período, además de su actividad absorbente, interviene en la regulación del transporte del calcio (parvalbúmina) y de otros iones tales como el bicarbonato convirtiéndose en un verdadero sistema tampón para la matriz del esmalte y, por tanto, para el desarrollo y el crecimiento sostenido de los cristales de hidroxiapatita.

En la fase de transición entre la etapa secretora y la de maduración se ha demostrado que muere el 25% de la población ameloblástica y durante la etapa de maduración lo hace el otro 25%. El resto de las células (50%) debe ocupar el espacio previo existente y de ahí el carácter más aplanado que presenta la morfología de los ameloblastos. Se ha postulado la existencia de apoptosis para explicar el proceso.

5. Período de protección: cuando el esmalte depositado se ha mineralizado en su totalidad, el ameloblasto entra en estado de regresión. Los ameloblastos dejan de estar organizados en una capa definida, ya no pueden distinguirse de las células del estrato intermedio y, en consecuencia, se fusionan con el resto de las capas del órgano del esmalte. En los ameloblastos las organelas disminuyen de volumen y el complejo de Golgi vuelve a su posición inicial en el polo distal, junto a las células del estrato intermedio. Estos estratos celulares no distinguibles constituirán, finalmente, una capa estratificada denominada **epitelio reducido del esmalte** o **epitelio dentario reducido**, cuya función es la de proteger al esmalte maduro, separándolo del tejido conectivo hasta la erupción del elemento dentario. El último producto de secreción de los ameloblastos es la llamada **cutícula primaria** o **membrana de Nasmyth**.

6. Etapa desmolítica: el epitelio reducido del esmalte prolifera e induce la atrofia del tejido conectivo que lo separa del epitelio bucal, de este modo pueden fusionarse ambos epitelios. Las células del

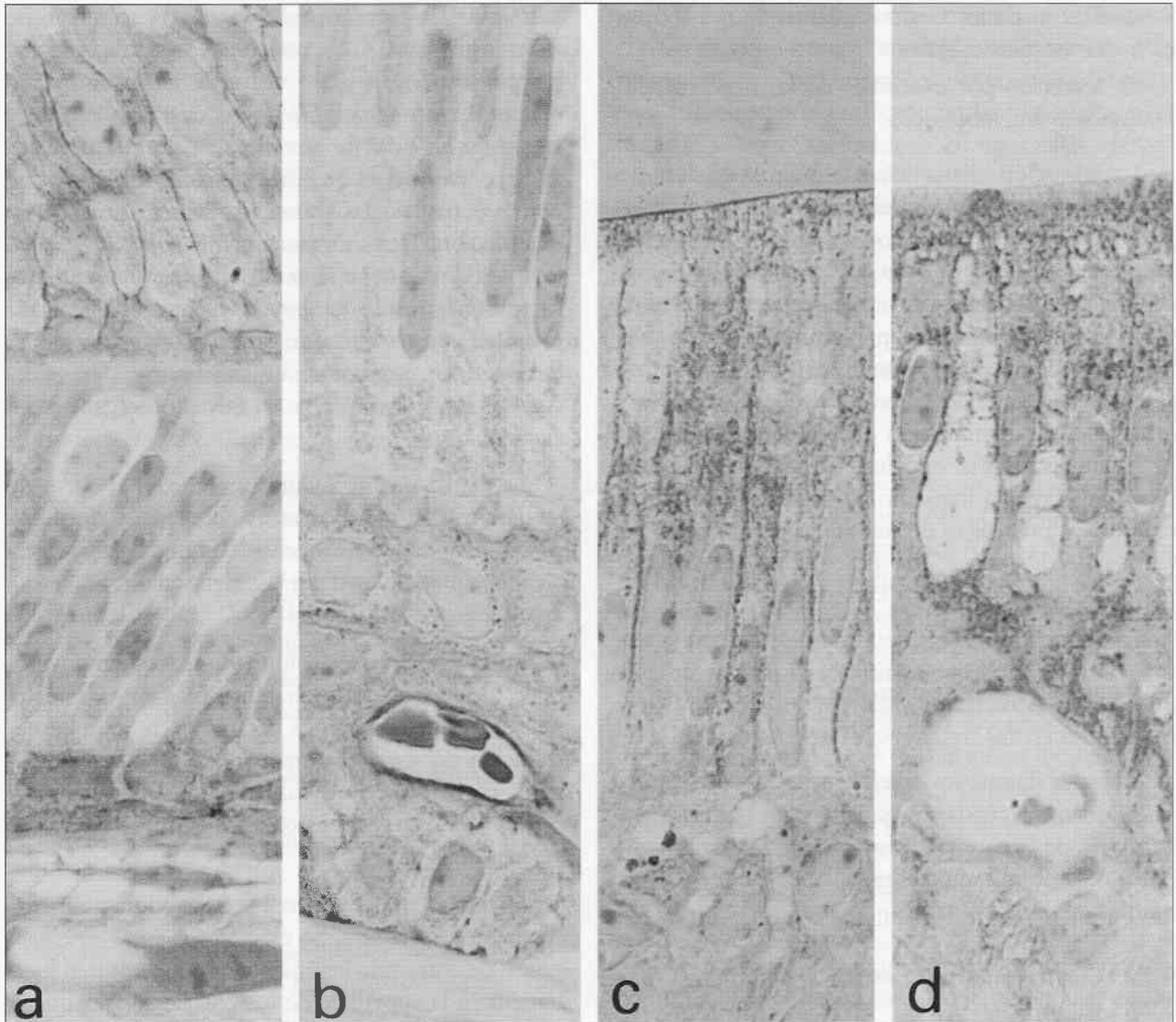


Figura 40. a, b, c y d: Distribución de la actividad enzimática fosfatasa alcalina (rojo) durante la amelogénesis. Cortes de 1,5 μm sin descalcificar teñidos con el método de copulación de coloración azoica y contrateñidos con azul de metileno. La anchura de cada campo microscópico es de 35 μm ; A: Período presecretor: las células del estrato intermedio y los odontoblastos (arriba) son positivos; B: Período secretor: las células del estrato intermedio son positivas mientras que los ameloblastos secretores no; C: Período de maduración inicial: los ameloblastos de borde liso muestran positividad; D: Período de maduración: los ameloblastos de borde rugoso son positivos y el esmalte está más mineralizado. (Cortesía del Dr. Gómez Salvador).

epitelio dentario elaboran enzimas que destruyen el tejido conectivo por desmólisis.

Si se produce una degeneración prematura del epitelio reducido puede no haber erupción.

6.3. Formación y maduración de la matriz

6.3.1. Secreción de la matriz orgánica

En la etapa de campana avanzada, el primer depósito de predentina induce a la diferenciación de los ameloblastos secretores y, en consecuencia, a la secreción del componente orgánico del esmalte.

Los procesos de síntesis y secreción de la matriz a cargo de los ameloblastos, son similares a los que tienen lugar en otras células secretoras de proteínas y pueden ser esquematizados de la siguiente manera:

- a) Síntesis de sustancias de bajo peso molecular en el RER.
- b) Concentración de esas sustancias en el complejo de Golgi.
- c) Formación de los gránulos secretorios o cuerpos adamantinos.

d) Fusión de los cuerpos adamantinos y formación de vesículas apicales.

e) Secreción por exocitosis de los cuerpos adamantinos o ameloblásticos.

La secreción diaria alcanza una extensión de $4\text{ }\mu\text{m}$ y mientras segrega, el ameloblasto va desplazándose hacia la periferia como se indicó en el apartado anterior. Los primeros componentes de la matriz orgánica se depositan en los espacios ubicados entre los ameloblastos y la predentina en la que configuran precipitaciones a modo de islotes; más tarde se forma una capa continua y delgada de esmalte a lo largo de la dentina, a la que se denomina membrana amelodentaria, ésta llega a alcanzar un espesor de $2\text{ }\mu\text{m}$. En esta franja no es posible la identificación de los prismas ni de sus vainas (como tampoco es posible diferenciar con exactitud si los cristales pertenecen al esmalte o a la dentina).

La secreción del ameloblasto no se realiza de forma continua, sino que es rítmica lo que va a determinar en la estructura histológica del esmalte la formación de estrías transversales de los prismas.

Después de que los ameloblastos han producido la cantidad adecuada de esmalte para la formación definitiva de la corona, elaboran una delicada membrana orgánica no mineralizada llamada cutícula primaria.

6.3.2. Componentes de la matriz orgánica

A lo largo del proceso de diferenciación de los ameloblastos la matriz orgánica va configurándose con diferentes componentes, la mayor parte de los cuales son vertidos en la etapa de ameloblasto secretor.

En primer lugar, se deposita la tuftelina o proteína de los flecos y la sialofosfoproteína dentinaria (DSP) en la unión amelodentinaria. Algunos autores indican que la tuftelina podría ser segregada tanto por los preameloblastos como por los predontoblastos. En segundo lugar, se segregan las amelogeninas que representan el 90% de la materia orgánica y cuya presencia va disminuyendo a medida que el esmalte inmaduro se va transformando en esmalte maduro. La enamelina y la ameloblastina se originan más tarde siendo la ameloblastina la proteína del esmalte que se forma en último lugar y que se relaciona con el esmalte más joven. A estos compuestos hay que añadir, en la matriz del esmalte, enzimas proteolíticas muy significativas: las me-

taloproteasas, presentes en la etapa de secreción de los ameloblastos y las proteasas de serina, presentes y activas en la etapa de maduración en la que se asocian a la superficie de los cristales. Recientemente se ha descrito la existencia de una proteasa de la serina de la matriz del esmalte 1 (EMSP-1) que podría actuar en las primeras fases del proceso de maduración. Otras enzimas como la fosfatasa alcalina, la ATPasa dependiente del calcio y la anhidrasa carbónica están también presentes en la matriz orgánica. La presencia de otras proteínas de procedencia sérica, como la albúmina y las globulinas pueden también encontrarse en la matriz orgánica del esmalte.

La matriz orgánica sufre cambios en el curso de su desarrollo. Cuando el esmalte está recién formado es un material relativamente blando, pero cuando alcanza su total maduración tiene la dureza de la apatita.

En el esmalte recién formado el contenido proteico alcanza el 20%, en tanto que en el esmalte maduro es del 0,36%, es decir, que durante la maduración del esmalte aumenta el contenido inorgánico. La pérdida de la mayor parte de la trama orgánica y del agua del esmalte constituye la clave de su maduración.

La remoción del material proteico durante la maduración es selectiva. Se extraen todas las amelogeninas, dejando sólo las enamelinas que se unen fuertemente a la superficie de los cristales de apatita. A estas últimas se unen por último las ameloblastinas.

6.3.3. Mineralización de la matriz orgánica

El depósito inicial de mineral (mineralización parcial inmediata) se produce en la unión amelodentinaria y los cristales crecen más tarde, siguiendo su eje longitudinal, por la progresiva adición de iones a su extremo terminal. A este nivel se localizan la DSP y la tuftelina que tienen la misión de iniciar el proceso de mineralización debido a su capacidad de unirse con el componente mineral. Se ha relacionado a la tuftelina con la hipermineralización existente en la unión amelodentinaria. En la vaina de Hertwig y antes de la formación del esmalte se expresa la ameloblastina.

En estudios *in vivo* (utilizando el MET y el MEB) e *in vitro* (utilizando amelogenina recombinante) se ha podido demostrar que, alrededor y entre los cristales iniciales de 1 a 3 nm de espesor y hasta 10 nm

de longitud se disponen formaciones esféricas (nanosferas) de 20 nm constituidas por amelogeninas (cada esfera está integrada por 100 monómeros de amelogeninas). Las nanosferas constituyen hileras en forma de rosario que con el MET se observan como estructuras electrolúcidas y que previenen el crecimiento lateral y la fusión o fractura de estos cristales iniciales. Esta disposición deja libre la superficie de dichos cristales próxima al ameloblasto la cual va sucesivamente creciendo gracias al aporte de Ca^{2+} y de PO_4^{3-} que le van suministrando los ameloblastos. La enamulina puede también participar en esta malla reticular de materia orgánica que de forma progresiva va configurando el soporte del cristal (fig. 41).

La disposición descrita de estas proteínas permite regular la morfología y el tamaño del cristal, modulando e inhibiendo un crecimiento anómalo del mismo o el contacto de su superficie con otras sustancias, como la albúmina, también presente en la matriz, y que es un conocido inhibidor de la hidroxiapatita y del crecimiento del cristal. Esta fase es la más importante ya que las alteraciones del esmalte están vinculadas directamente a los cambios que ocurren en la etapa postsecretora o de maduración denominada por algunos autores como el período crítico de paso entre el esmalte inmaduro y el esmalte maduro.

La actividad enzimática, primero de las metaloproteasas y luego de las proteasas de serina, van remodelando la matriz y degradando y eliminando el componente orgánico. Ello hace posible el crecimiento controlado de los cristales iniciales y trae como consecuencia que se establezcan puentes o bandas entre los mismos, para más tarde y por coalescencia configurar los cristales definitivos. El proceso de mineralización avanza con la sustitución progresiva de agua y materia orgánica hasta que el esmalte alcanza un contenido en materia inorgánica del 95%.

En la última fase del proceso de mineralización intervendría la ameloblastina que sería segregada por la vertiente lisa de los ameloblastos y que tendría un papel fundamental en la configuración de los límites de los prismas y en la constitución de la vaina del prisma.

El aporte de calcio y fosfato para la formación y el crecimiento de los cristales proviene de los ameloblastos. El último aporte de sales minerales proviene de los capilares del saco invaginados en el ór-

gano del esmalte. El estrato intermedio selecciona el paso de iones hacia el ameloblasto, fenómeno que estaría regulado por hormonas y vitaminas (deficiencias vitamínicas o endocrinopatías producen perturbaciones que se traducen en anomalías estructurales del esmalte). En el estrato intermedio se detecta fosfatasa alcalina de forma significativa, así como ATPasa dependiente del calcio. Por último los métodos de autorradiografía cuantitativa del calcio al MET han puesto de relieve dos vías de difusión para este elemento: a) una vía transcelular a través de los ameloblastos hacia el esmalte en desarrollo; y b) una segunda vía extracelular a través de los espacios intercelulares.

En relación con el transporte de calcio en el ameloblasto es importante destacar la significativa presencia de la actividad enzimática ATPasa dependiente del calcio que existe en distintos lugares de la célula: la membrana plasmática, el complejo de Golgi, las mitocondrias, etcétera.

Existen también canales de calcio y distintas proteínas (calbindina, calmodulina, anexinas, parvalbúmina, etc.) implicadas en el transporte de dicho elemento. El calcio que penetra por las membranas basolaterales se uniría a la calbindina y a la parvalbúmina y sería expulsado a la matriz del esmalte gracias a la ATPasa dependiente del calcio, ubicada en la membrana que delimita el proceso de Tomes.

El esmalte adulto de un elemento ya erupcionado continúa incorporando iones en su superficie, mecanismo conocido como **remineralización**, que está en relación directa con el grado de permeabilidad del esmalte.

En la figura 42 se observan las distintas fases de formación y mineralización del esmalte.

7. HISTOFISIOLOGÍA

El esmalte presenta características histofisiológicas que lo distingue de los demás tejidos dentarios. El conocimiento de estas características estructurales, físicas y químicas es indispensable para poder comprender su comportamiento biológico. Teniéndolo en cuenta es posible realizar una correcta reparación de los tejidos perdidos, prevenir la caries y evitar que el mecanismo destructor de la caries se repita.

La actividad biológica fundamental en la que participa el esmalte es la de ser el soporte y la estruc-

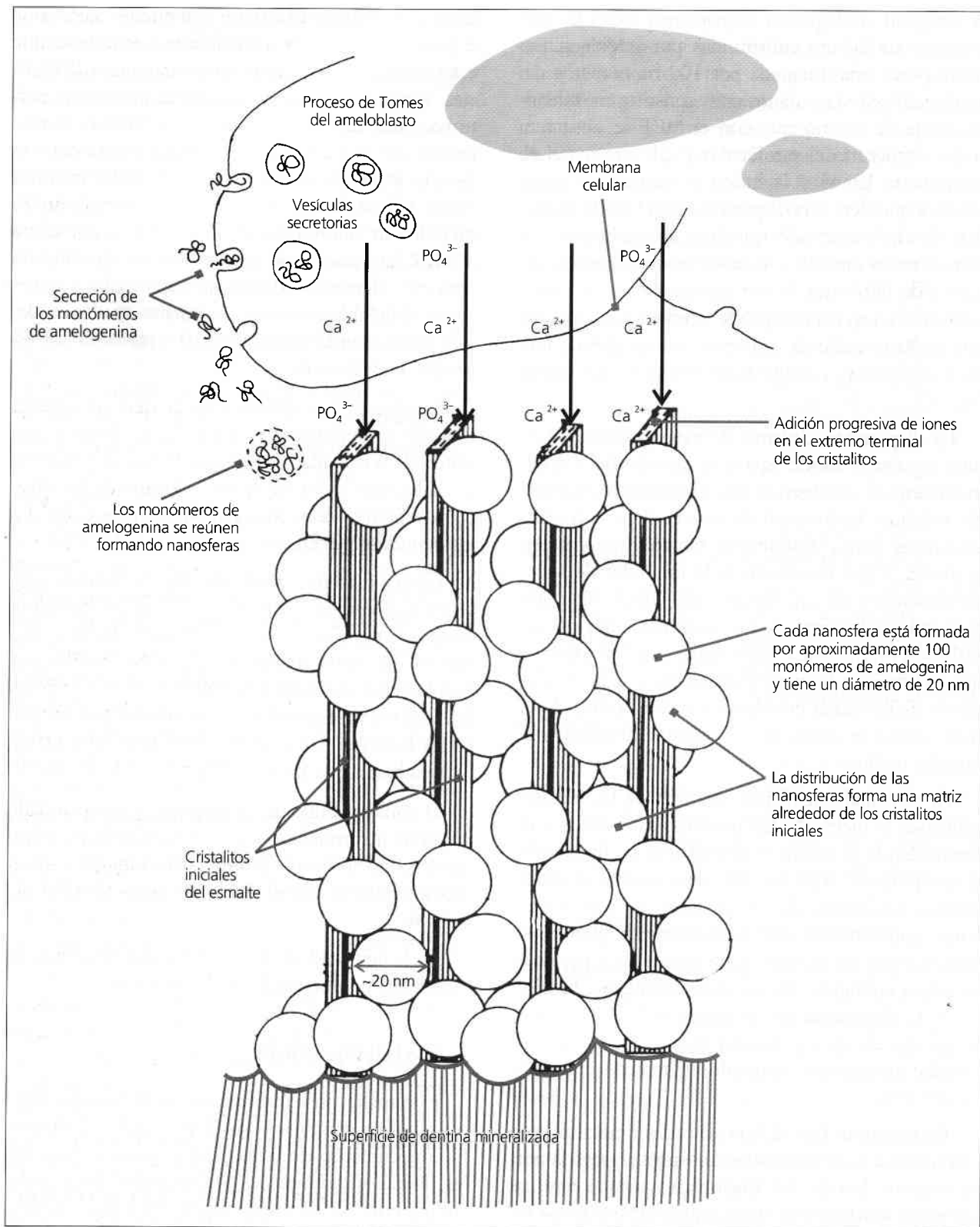


Figura 41. Matriz orgánica y cristales iniciales del esmalte. Cada nanosfera de amelogenina contiene unos 100 monómeros (modificada de Fincham).

tura donde se ejercen las fuerzas de la masticación generadas por las contracciones musculares del aparato masticatorio. Dichas fuerzas son de alrededor

de 50 kg y en algunos individuos (los esquimales), debido a variables culturales que tienen que ver con la alimentación, dichas fuerzas alcanzan los 150 kg.

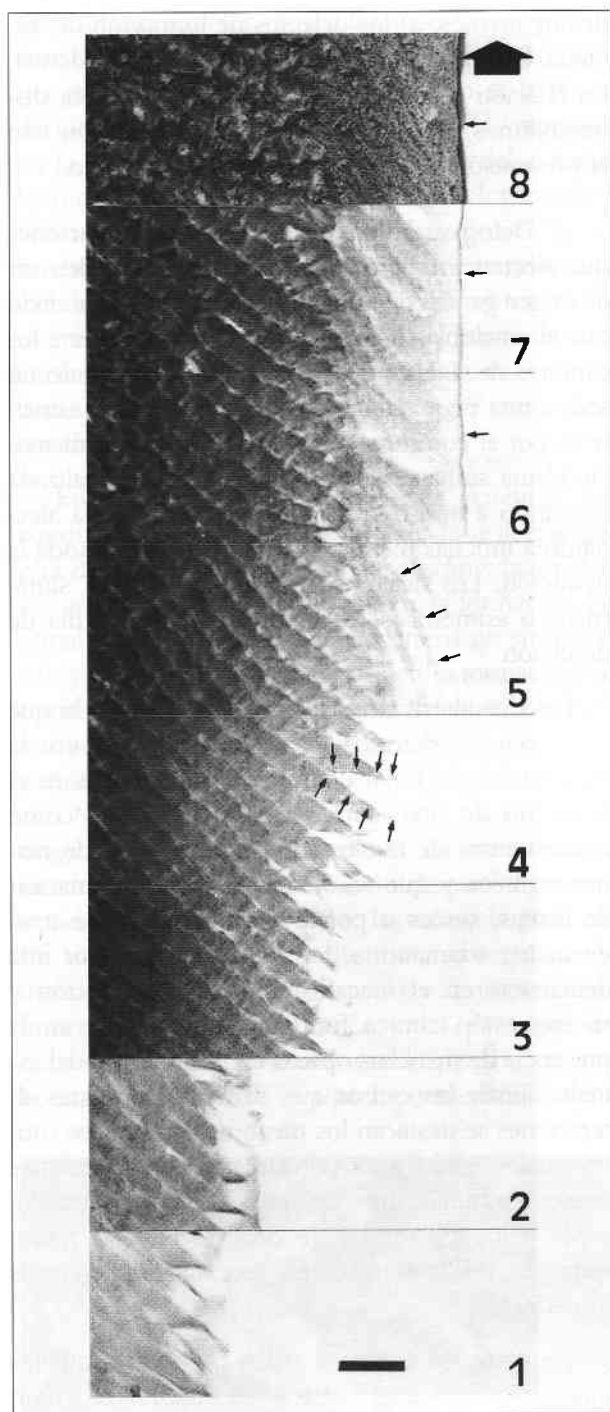


Figura 42 (1-8). Fotomontaje de la secuencia de formación y mineralización del esmalte. (1-4) Período secretorio: aparición de los prismas, las flechas señalan la situación del proceso de Tomes. (5) Final del período secretorio con el desarrollo de la región más externa de los prismas (flechas). (6-8) Período de maduración caracterizado por la fase inicial de la mineralización; en el período inicial 6 y 7 se distinguen todavía tres regiones: zona interna de los prismas, zona externa de los prismas y esmalte aprismático; en un período más avanzado, el esmalte está mucho más mineralizado; las flechas señalan la superficie externa. Corte de 2 μm teñido con Von Kossa. Barra = 10 μm . (Cortesía del Dr. Gómez Salvador).

La fuerza mayor se ejerce en el primer molar y la menor en los incisivos en la que la fuerza desciende hasta 10 kg. En relación con las fuerzas masticatorias es importante saber que el esmalte, que es el tejido más duro del organismo, es también, por su alto grado de mineralización, el más frágil, presentando, por ello, una gran tendencia a las macro y microfracturas. El soporte dentinario subyacente es el que le permite, además de su sostén, una cierta elasticidad.

La estructura y las propiedades físicas del esmalte son condicionamientos que deben conocerse y respetarse mediante tratamientos biológicamente adecuados, destinados a preservar las estructuras internas y externas del diente, para optimizar la retención y adhesión de los materiales de restauración.

Los recientes datos sobre las propiedades mecánicas del esmalte, obtenidos con el uso combinado de la microscopia de fuerza atómica y las técnicas de nano-indentación, ponen de relieve la existencia en el esmalte de una anisotropía que alcanza al menos un 30%. Esta anisotropía observada en el esmalte es el resultado de la anisotropía de los cristales de hidroxiapatita y de su distribución en el seno de los prismas. La importancia de un mayor o menor grado de anisotropía condiciona la protección de la dentina coronaria de los efectos de las cargas oclusales que se realizan sobre el esmalte. Para Spears si el esmalte es isotrópico (igualmente compresible en cualquier dirección) las cargas oclusales protegerían a la dentina de su compresión. La mayor presión se transferiría, a través de un esmalte rígido, hacia la región cervical y desde allí se dirigiría hacia la dentina radicular. Esto significa que el flujo de fluido en la dentina se desplazaría hacia la pulpa a partir de dicha dentina radicular. La anisotropía del esmalte (compresibilidad variable según la diferente dirección de la carga) permitiría que la presión se distribuyera más directamente a través del esmalte hacia la dentina coronaria y que el flujo de fluido de esta región se desplazara por los túbulos dentinarios hasta los cuernos pulpaes (fig. nuevo esquema). El mecanismo histofisiológico descrito (basado en las propiedades de isotropía y anisotropía que se derivan de la estructura del esmalte) juega un importante papel en la respuesta a la fuerza de mordida debido a la estimulación de las terminaciones nerviosas del complejo dentino-pulpar. La alteración de este mecanismo podría explicar por ejemplo el incremento de

fracturas que se producen tras los tratamientos endodóncicos.

✖ Debido a su alto contenido inorgánico el esmalte es particularmente vulnerable a la desmineralización provocada por los ácidos elaborados por las bacterias existentes en la placa bacteriana. El resultado es la caries dental y de ahí la importancia de eliminar la placa adherida a la superficie libre del esmalte con un cepillado correcto, para prevenir el inicio de la caries.

El proceso de envejecimiento en el esmalte se caracteriza desde el punto de vista morfológico por el desgaste progresivo de las zonas más sometidas a la acción masticatoria, aunque ello se relaciona también con el tipo de alimentación. Una de las estructuras más afectadas son las periquimáticas que de forma progresiva disminuyen pues llegan casi a desaparecer las líneas de imbricación de Pickerill que las separan. Con respecto a las variaciones en la composición química del esmalte en el envejecimiento existen algunos datos divergentes en relación con el incremento o no de la materia inorgánica por el mecanismo de remineralización. Se sabe, sin embargo, con certeza que, en dicho período de la vida, disminuye marcadamente el agua en el esmalte y que el nitrógeno y el flúor se acumulan en su superficie. Un cambio clínico importante que se relaciona, en general, con el envejecimiento es la menor incidencia de caries en las edades avanzadas. Ello es debido, entre otros factores, a los hábitos alimenticios (menor consumo de hidratos de carbono), mejor higiene bucal, al progresivo alisamiento de las superficies dentarias y en consecuencia a la menor posibilidad de desarrollar en ellas placas bacterianas y, por último, a las modificaciones químicas (acumulación de flúor y otros iones minerales) que se desarrollan en la superficie del esmalte con la edad (remineralización continua) lo cual favorece también una menor incidencia de caries.

8. BIOPATOLOGÍA Y CONSIDERACIONES CLÍNICAS

El conocimiento de la histología del esmalte y de su histogénesis (amelogénesis) resulta imprescindible para interpretar la patología que afecta a esta estructura dentaria y a su desarrollo y comprender las bases científicas en las que asienta la prevención y la terapéutica que el profesional de la odontología utiliza. En relación con las alteraciones patológicas

distinguiremos: a) los defectos de formación del esmalte, b) la patología neoplásica y c) la caries dental. En relación con la prevención y la terapéutica distinguiremos: a) la acción del flúor en relación con la prevención y b) la restauración del esmalte.

a) **Defectos de la amelogénesis:** las alteraciones que afectan a la formación del esmalte pueden ser de origen genético o de origen medioambiental dado que el ameloblasto es una célula muy sensible a los cambios de su entorno. Los defectos pueden afectar sólo a una pequeña área de la superficie del esmalte o, por el contrario, a todo el espesor del mismo. De forma similar la alteración puede ser localizada afectando a uno o dos dientes o generalizada afectando a muchas piezas dentarias o incluso a toda la dentición. Los defectos pueden ser, además, simétricos o asimétricos respecto de la línea media de dentición.

Las dos alteraciones más características a la que conducen los defectos de la amelogénesis son: la **hipoplasia** y la **hipocalcificación**. La primera, es el resultado de una amelogénesis defectuosa, como consecuencia de la alteración del depósito de matriz orgánica y que se manifiesta por la formación de fositas, surcos o por la ausencia parcial o total de matriz adamantina. La segunda, surge por una deficiencia en el mecanismo de mineralización y su expresión clínica fundamental consiste en la presencia de manchas opacas en la superficie del esmalte. Entre las causas que dan origen a estas alteraciones se destacan los trastornos sistémicos (nutricionales, endocrinos, virosis, etc.), las afecciones locales (traumas, infecciones del diente primario, etc.), y los trastornos de origen genético representados fundamentalmente por la **amelogénesis imperfecta**.

De entre los procesos arriba indicados aquéllos que cursan con un cuadro febril importante, como por ejemplo la fiebre tifoidea, dan lugar a bandas mal formadas en la superficie del esmalte que se originan durante el proceso de amelogénesis. La administración de tetraciclinas puede dar origen a una banda de pigmentación gris o incluso a una pigmentación total de la estructura del esmalte. Ello se debe a la incorporación del antibiótico a los tejidos que se están mineralizando.

La exposición aguda o crónica al flúor en dientes en desarrollo origina alteraciones importantes en la amelogénesis, concretamente en la actividad del

ameloblasto secretor (p. ej., fluorosis dental por exceso de flúor en agua de consumo –más de una parte por millón–). Al parecer el mecanismo es la degradación alterada de la amelogenina por las proteasas en la fase de maduración y formación del esmalte. Esto da origen a la retención de la amelogenina y a la formación de áreas de esmalte irregular. Estructuralmente se observa una capa hipermineralizada externa y una capa hipomineralizada ubicada más internamente en el esmalte. Desde el punto de vista clínico se observa un esmalte moteado que aunque poco estético es resistente a la caries al estar constituido los cristales por fluorapatita.

En relación con las alteraciones genéticas que conducen a la amelogénesis imperfecta se acepta que esta denominación debe quedar restringida a defectos congénitos que afecten sólo a la formación del esmalte (alteración de la amelogénesis no sindrómica), y no a aquellas alteraciones en la formación del esmalte que acompañan a otros defectos metabólicos y morfológicos presentes en otros sistemas corporales (alteraciones de la amelogénesis sindrómica). No debe olvidarse que como el esmalte es de origen ectodérmico la alteración de su formación puede acompañar a la alteración de otros derivados ectodérmicos, como el pelo, las uñas, la piel, etc. De acuerdo con criterios clínicos y radiográficos se distinguen tres grandes grupos en la amelogénesis imperfecta: el tipo **hipoplásico**, en el que existe una reducción cuantitativa del esmalte, pero con una buena mineralización, el tipo **hipocalcificado**, en el

que existe una mineralización defectuosa, pero el volumen adamantino es prácticamente normal y el tipo **hipomaduro**, en el que se desarrollan distintas alteraciones en la configuración de los prismas durante las últimas etapas del proceso de mineralización (fig. 43).

Entre los complejos sindrómicos en los que existen alteración en la formación del esmalte se encuentran los síndromes de Aarskog y de Goltz cuya transmisión hereditaria está ligada al cromosoma X y el síndrome Trico-dento-óseo cuya transmisión es autosómica dominante.

La diferenciación hacia ameloblastos de algunas zonas aisladas del epitelio radicular de Hertwig dan lugar a la formación de nódulos de esmalte de 1 a 2 mm de diámetro en las raíces. Dichas formas denominadas perlas adamantinas o del esmalte se encuentran con mayor frecuencia en las zonas de bifurcación de las raíces de los molares permanentes (fig. 48).

b) **Patología neoplásica:** los ameloblastos y otras células del órgano del esmalte son células que pueden proliferar neoplásicamente. El tumor originado en ellas se denomina ameloblastoma y es el tumor odontogénico más común en la región (1% de los quistes y tumores de la mandíbula). Está formado por masas celulares sólidas y por quistes que invaden localmente, pero no metastatizan. Su localización más frecuente es la región molar de la mandíbula.


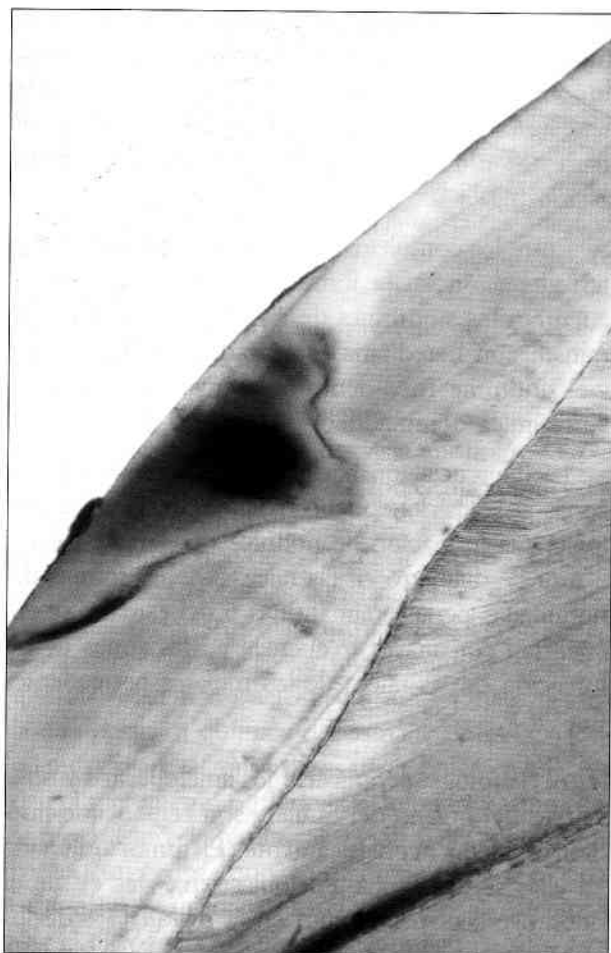


Figura 43. Alteraciones de los prismas del esmalte en la amelogénesis imperfecta.



• c) Caries dental: es una enfermedad multifactorial que se caracteriza por ser un proceso dinámico que afecta primero al esmalte destruyéndolo por un mecanismo de desmineralización ácida, producido por los microorganismos de la placa que solubilizan progresivamente los cristales de apatita.

Con el MO en la lesión de caries temprana se pueden distinguir tres zonas (fig. 44).

- Zona translúcida ubicada en el borde interno de la lesión que representa la primera zona de cambio en el esmalte que se observa con el MO. En este lugar existe remoción del componente mineral.
- Zona opaca ubicada externamente respecto a la anterior y que representa una zona previamente translúcida que se ha remineralizado.
- Cuerpo de la lesión ocupa la región entre la zona opaca y la superficie del esmalte y está aparentemente intacta. Es en ella, sin embargo, donde se pierde la mayor parte del material y donde ocurren los cambios morfológicos más significa-

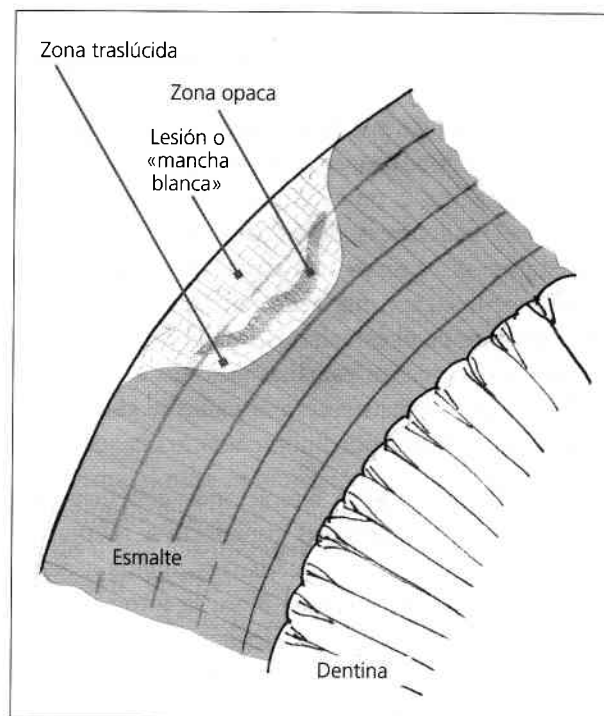


Figura 44. Zonas de una caries dental.

tivos. En clínica recibe la denominación de mancha blanca.

Una característica importante de las caries dental es que la mayor parte de la desmineralización se produce por debajo de la superficie del esmalte, de modo que por un cierto tiempo permanece por encima una capa superficial bien mineralizada. Esto se debería posiblemente a que en la superficie precipitan iones Ca^{2+} y PO_4^{3-} provenientes de la disolución subsuperficial o de la placa.

El MET ha revelado que los cristales en la zona periférica de los prismas son más grandes y electrónicamente más densos en la caries. Estos son cristales reprecipitados y su localización sugiere que dicha periferia de los prismas podría cumplir algún papel en el desarrollo y avance de la lesión. A nivel molecular la caries altera la distribución iónica de la estructura apatítica. Al avanzar el proceso se origina una cavitación progresiva del esmalte con la destrucción de las estructuras prismáticas (figs. 45, 46 y 47). El esmalte aprismático no se disuelve en ácido tan rápidamente como el esmalte prismático lo que lo hace más resistente a la desmineralización por caries o al grabado ácido.

La placa cariogénica se puede establecer en tres zonas preferenciales del elemento dentario, lo que da lugar a tres tipos de distintos caries:

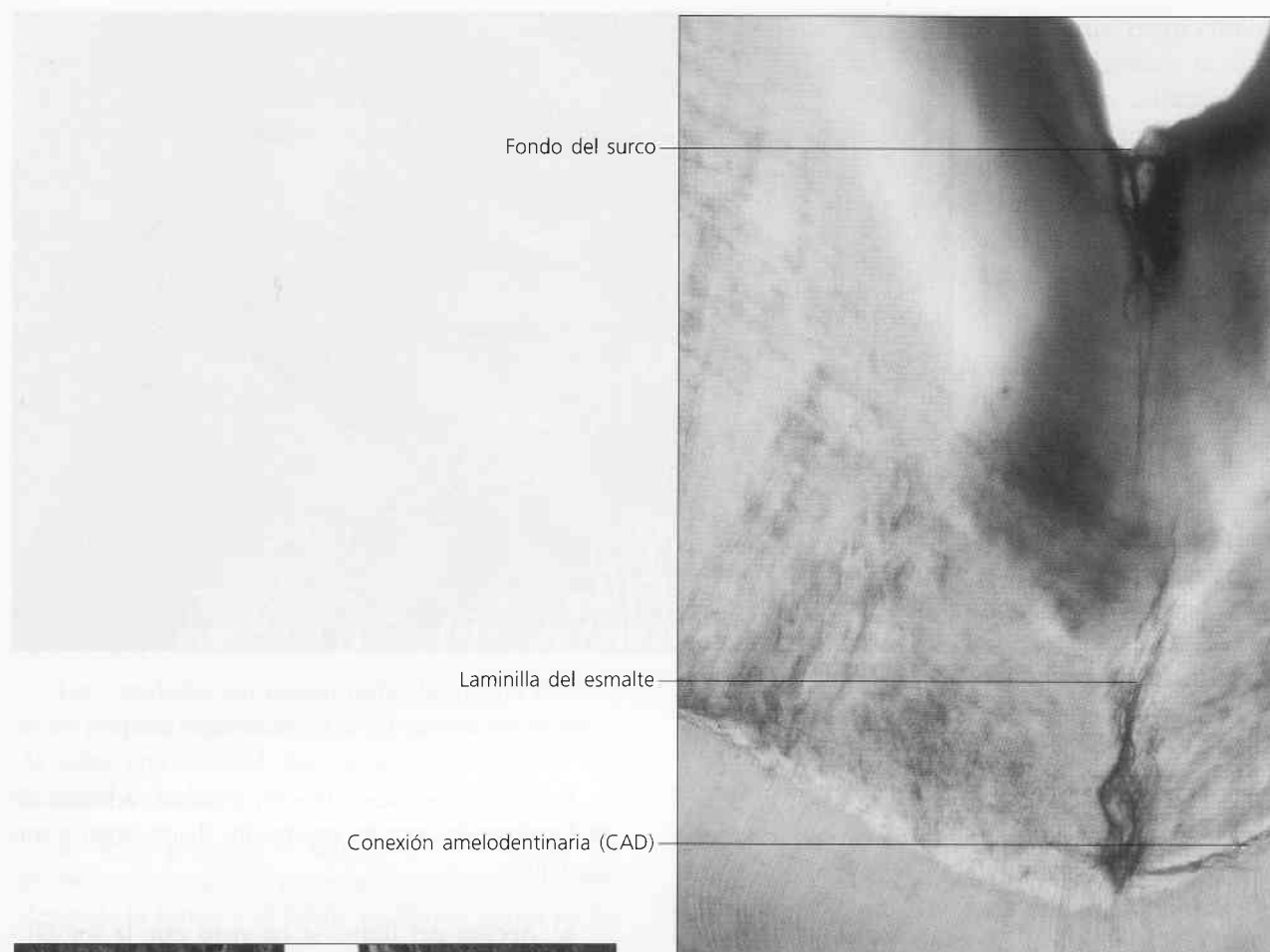

Figura 45. Sector del fondo de un sólo surco adamantino. Se destaca una laminilla coloreada con tricrómico de Gomori. Corte longitudinal. Técnica por desgaste, $\times 150$.

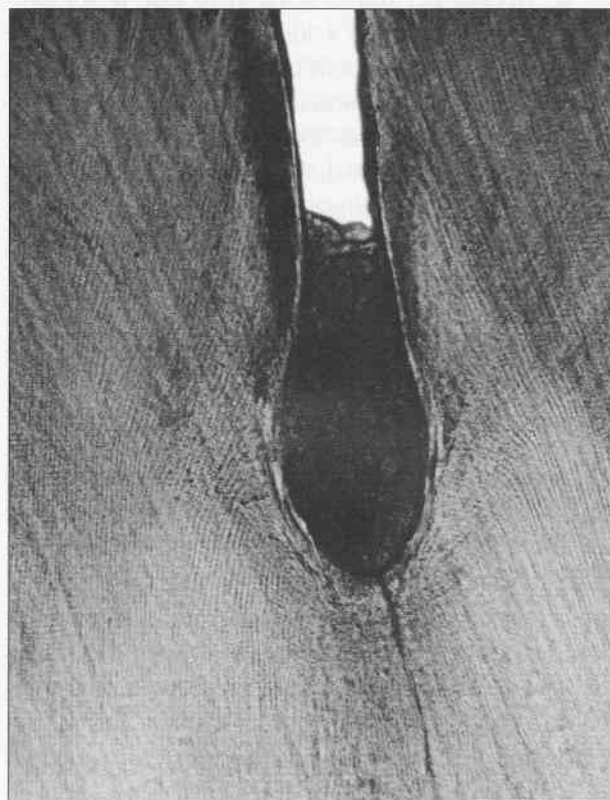


Figura 46. Se muestra un fondo de surco con resto de material. Técnica de desgaste, $\times 100$.

1. Caries de fosas, surcos, hoyos (puntos o *pits*) y fisuras que se ubican en las caras oclusales de premolares y molares, y en el tercio oclusal y medio de las caras vestibular y palatina de los molares inferiores y superiores respectivamente. La placa cariogénica puede también presentarse en la cara lingual de los incisivos y caninos. Los hoyos, puntos o *pits* son pequeñas depresiones puntiformes y redondeadas, condicionadas por defectos locales del esmalte
2. Caries de superficies proximales y libres: se originan en zonas de difícil limpieza y por macro y microdefectos como líneas de imbricación y *pits*.
3. Caries de la unión amelocementaria: afecta al cemento expuesto especialmente en personas adultas o por enfermedad periodontal. El esmalte es de menor espesor y de mayor porosidad a este nivel.



Figura 47. Caries subsuperficial y surco con material orgánico. MEB, x 300.

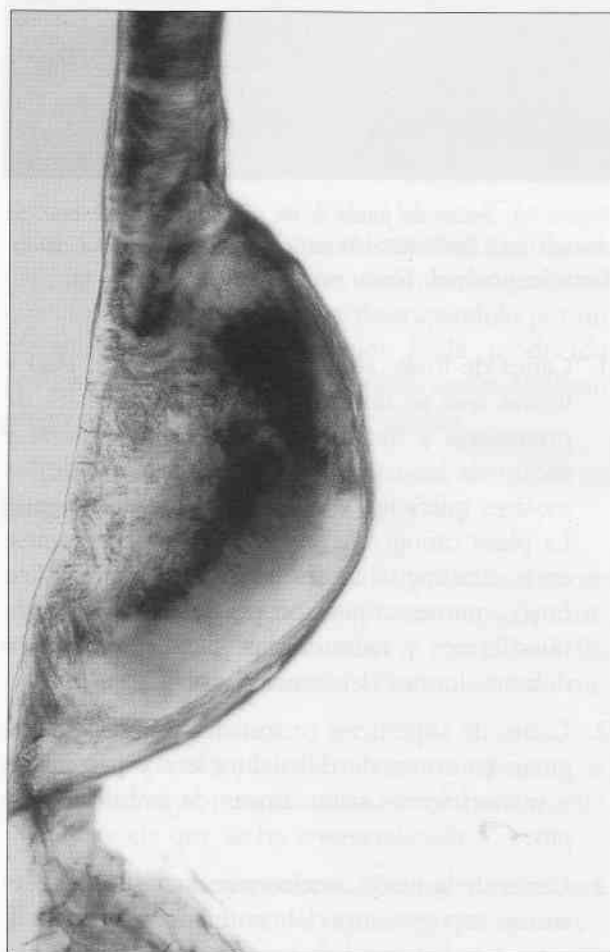
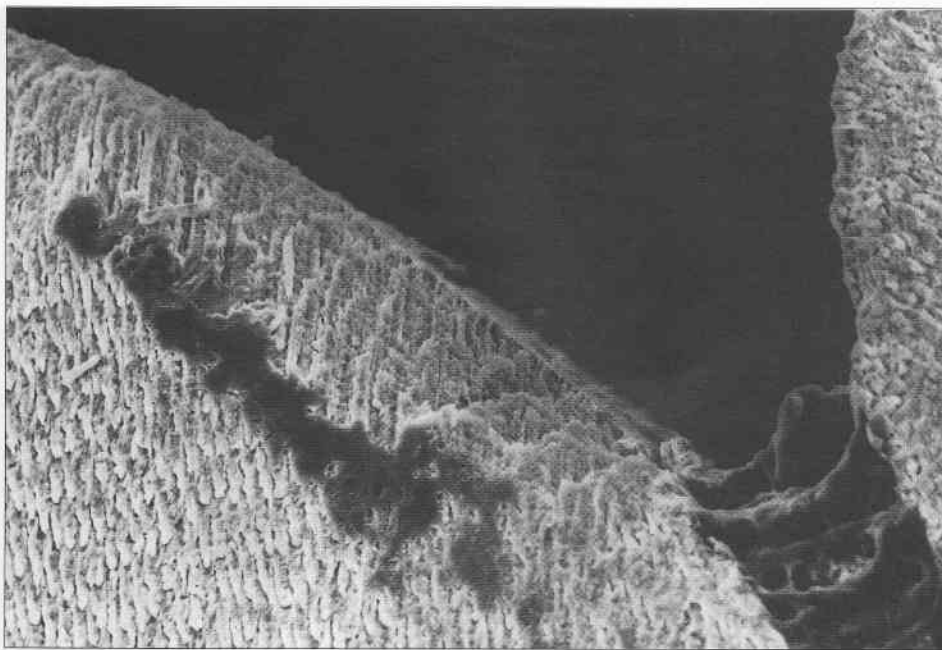


Figura 48. Perla adamantina. Zona cervical. Técnica de desgaste, x 100.

Las tres variedades difieren entre sí, además de su localización, por su extensión, diagnóstico y tratamiento.

a) **Acción del flúor:** se ha visto que la solubilidad del esmalte a los ácidos se reduce cuando se aplica un tratamiento con compuestos fluorados, ya sea por medio de topicaciones, buches, comprimidos o pastas fluoradas. Este hecho se fundamenta en la propiedad física de la semipermeabilidad del esmalte el cual, permite un intercambio iónico entre el esmalte y la saliva del medio bucal. Así, el ión flúor es incorporado por los cristales de hidroxiapatita, reemplazando a los iones hidroxilo de la misma y formado fluorhidroxiapatita, la cual es más resistente a la disolución de los ácidos como se ha indicado previamente.

Actualmente aprovechando estos mecanismos se aplica a la superficie externa del esmalte el ión flúor en forma de topicaciones. Este ión penetra hasta una profundidad aproximada de 30-50 μm . La velocidad de difusión del fluoruro es mayor en el esmalte de los dientes jóvenes. También, las superficies libres del diente absorben más que las áreas inaccesibles como fisuras, laminillas y microfisuras. Existe, sin embargo, más concentración de flúor en los pequeños surcos que forman las líneas de imbricación de Pickerill que en los rodetes que forman las periquimatas. La variable absorción del flúor limita a veces

la eficacia de su acción preventiva contra la caries, pues las zonas inaccesibles son las más propensas a las mismas, de ahí que se recomiende el uso de selladores.

Reparación del esmalte: el esmalte es incapaz de autorrepararse, pues carece de células, ya que los ameloblastos responsables de su formación, al terminar su función secretora, se fusionan con el resto de las capas del órgano del esmalte y forman el epitelio dentario reducido. Por eso cuando se produce una pérdida de esmalte por cualquier circunstancia (caries, abrasiones, fracturas), sólo puede ser reparado mediante procedimientos operatorios.

La reparación se realiza preparando una cavidad que más tarde se rellena con un material restaurador como: amalgamas, resinas compuestas, plásticos, etc. La restauración depende de la localización de las caries.

Las cavidades no tienen todas la misma forma y se las prepara basándose en la estructura del esmalte. Al tallar una cavidad que va alojar el material restaurador se debe:

a) Tener presente la **dirección** (orientación) de los prismas durante la preparación cavitaria, de ellos depende la forma y el borde periférico según su localización.

b) No dejar prismas sin **sostén dentinario** (dentina sana) en los bordes cavitarios, no sólo para evitar las macro o microfracturas del esmalte, sino para lograr un verdadero cierre hermético en la interfase restauración-tejido dentario. Al lograrlo se elimina la posibilidad de instalación de nuevas caries.

c) Tener en cuenta que en ciertos casos clínicos el uso de las resinas compuestas favorece la interfase, pues con carácter previo a su utilización se graba la superficie de la cavidad con un ácido (**grabado ácido**) que produce una desmineralización desapareja de los prismas para tomar la superficie más irregular (con depresiones). Más tarde, al aplicarse la resina se fija mecánicamente de forma hermética al esmalte.

d) Recordar que las fisuras y las microfisuras son áreas susceptibles de caries que pueden evitarse usando selladores.

Los selladores más usados en la actualidad se adhieren por retención micromecánica. La técnica tiene en esencia dos etapas: el acondicionamiento del esmalte (mediante el grabado ácido) y la aplicación posterior del sellador, que debe tener la fluidez necesaria para poder penetrar por capilaridad en los surcos profundos.

En todas las cavidades es fundamental la protección de los prismas, la adaptación a las paredes cavitarias del material de obturación y el cierre hermético de la restauración con los tejidos dentarios. Estos aspectos en operatoria dental constituyen las premisas fundamentales de los tallados cavitarios modernos.

En la actualidad se llevan a cabo estudios de ingeniería tisular, utilizando amelogeninas nativa y recombinante, para regular la formación de sistemas calcificados *in vitro*, semejantes al esmalte, con destino a su posible uso terapéutico.

SITUACIONES PROBLEMÁTICAS DE ORIENTACIÓN CLÍNICA

Al revisar la boca de una paciente de 15 años que acude a la consulta por motivos estéticos y problemas de sensibilidad, al Odontólogo le llama la atención el color amarillento-marrón del esmalte, con zonas de aspecto opaco cretáceo por vestibular de todos los elementos. El profesional se encuentra frente a un caso clínico relativamente complejo, pues deberá realizar el diagnóstico diferencial entre la amelogénesis imperfecta (AI) y la fluorosis leve (diente veteado).

En el interrogatorio del profesional, la paciente relata que un hermano menor también presenta características dentarias similares. El Odontólogo conoce que la región

donde ha vivido siempre la paciente, tiene un contenido apropiado de flúor en el agua de bebida.

Basado en los datos medioambientales, familiares y clínicos, ¿a qué diagnóstico llegaría el profesional? Fundamentalmente su respuesta teniendo en cuenta el mecanismo de la amelogénesis y los defectos de la misma.

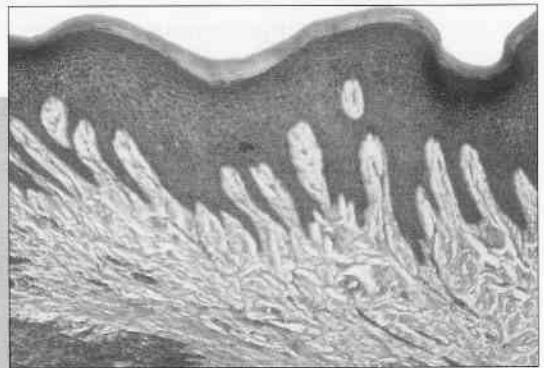
El diagnóstico correcto es de fundamental importancia, ya que el tratamiento estético conservador es diferente de acuerdo al tipo de alteraciones que sufre el esmalte. Indique cuáles de las características del esmalte resultan más afectadas en la AI y la fluorosis, respectivamente.

ENCÍA Y UNIÓN DENTOGINGIVAL

CAPÍTULO 11

PERIODONCIO DE PROTECCIÓN: ENCÍA Y UNIÓN DENTOGINGIVAL

1. GENERALIDADES
2. ENCÍA
 - 2.1. Topografía
 - 2.2. Características clínicas
 - 2.3. Estructura histológica
3. UNIÓN DENTOGINGIVAL
 - 3.1. Estructura histológica
4. ORIGEN, EVOLUCIÓN Y DESARROLLO DEL PERIODONCIO DE PROTECCIÓN
5. VASCULARIZACIÓN E INERVACIÓN
 - 5.1. Vascularización sanguínea
 - 5.2. Vascularización linfática
 - 5.3. Inervación
6. BIOPATOLOGÍA Y CONSIDERACIONES CLÍNICAS



ENCÍA Y UNIÓN DENTOGINGIVAL

1. GENERALIDADES

El periodoncio o periodonto (*peri*: alrededor; *odonto*: diente) es el conjunto de tejidos que conforman el órgano de sostén y protección del elemento dentario. Está sujeto a variaciones morfológicas y funcionales, así como a cambios con la edad. Es así que el periodoncio se ajusta continuamente a las modificaciones que surgen con el envejecimiento, la masticación y el medio bucal.

De acuerdo a su función, el periodoncio se divide en:

a) **Periodoncio de protección**: que comprende dos regiones: la **encía** que forma un collar o rodete alrededor del cuello del diente y la **unión dentogingival** que une la encía a la pieza dentaria. El periodoncio de protección aísla de esta manera la porción coronaria expuesta y protege a las estructuras de sostén.

b) **Periodoncio de inserción**: o aparato de sostén de los dientes, está constituido por el **cemento radicular**, el **ligamento periodontal** y el **hueso alveolar**. El ligamento asegura la inserción de la porción radicular de los dientes en los alveolos óseos de los maxilares, por medio de haces de fibras colágenas que constituyen una verdadera articulación del tipo de las gonfosis, denominada **articulación alveolodentaria** (fig. 1).

2. ENCÍA

La encía es la parte de la mucosa bucal masticatoria que tapiza los procesos o rebordes alveolares y rodea el cuello de los dientes a los cuales se adhiere a través de la unión dentogingival (fig. 2).

En la elaboración de este capítulo ha colaborado el Profesor Titular de la Facultad de Medicina y Odontología de la Universidad de Granada, E. Fernández Segura (España) y la Jefe de Trabajos Prácticos de la Facultad de Odontología de la Universidad Nacional de Córdoba od. Liliana Bregains (Argentina).

Por ser la encía una membrana mucosa, epitelioconectiva desde el punto de vista estructural, posee un doble origen embriológico.

El tejido epitelial de revestimiento deriva del ectodermo que tapiza la cavidad bucal primitiva o estomodeo y el tejido conectivo subyacente del mesénquima cefálico o ectomesénquima.

2.1. Topografía

La encía en sentido coronario termina en el margen gingival libre. En dirección apical se continúa con la mucosa de revestimiento vestibular o alveolar (que es más móvil o laxa) y está delimitada por medio de una línea ondulada, la unión mucogingival. En la cara lingual hay una demarcación similar, pero no tan manifiesta, con la mucosa que tapiza el piso, o suelo de la boca. En el paladar, la mucosa confluye con la mucosa palatina y no existe una delimitación clara, pues ambas son mucosas del tipo masticatorio.

Por la firmeza de su fijación, la encía se divide en dos regiones (figs. 3 y 4):

- a) **Encía libre o marginal** y
- b) **Encía fija o adherida**

La encía libre o marginal constituye la región de la mucosa que no está unida al hueso subyacente y que se extiende desde el borde gingival libre hasta el denominado surco gingival libre o surco marginal. Este surco es una depresión lineal estrecha que se puede identificar clínicamente en el 50% de los casos. La ubicación del surco corresponde aproximadamente al límite cemento-adamantino.

El surco marginal es más pronunciado en vestibular y es más visible en las regiones incisivas y premolares del maxilar inferior. Algunos autores consideran que la encía libre, arriba descrita, es la vertiente externa o bucal de la encía y que existe una vertiente interna o dental, denominada el epitelio

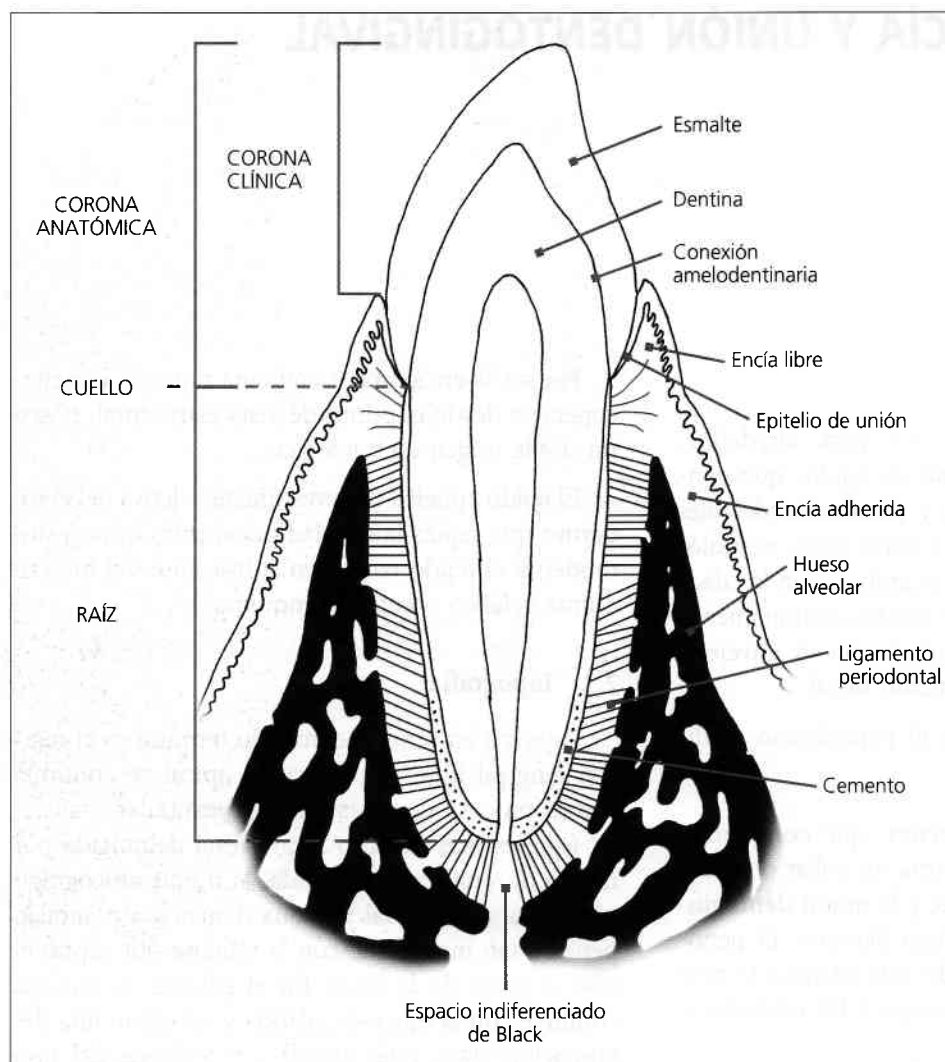


Figura 1. El diente con su periodonto constituye el odontón.

del surco, que para otros autores sería parte de la unión dentogingival (figs. 5 y 6).

La encía fija o adherida, unida al periostio del hueso alveolar, es la continuación apical de la anterior, extendiéndose desde el surco gingival libre o marginal hasta la unión, línea o surco mucogingival que separa la mucosa masticatoria de la encía de la mucosa de revestimiento alveolar. Este surco clínicamente se detecta por el cambio de color existente entre la encía y la mucosa alveolar.

La encía libre que se extiende a manera de lengüeta entre diente y diente forma la papila o encía interdental, que posee una forma piramidal en la zona de los dientes anteriores, pero está aplanada en sentido vestibulolingual preferentemente en la región de los molares. Al realizar un corte en dicho sentido vestibulolingual se aprecia una depresión cóncava entre dos alturas, semejante a una silla de

montar, que recibe la denominación de «col» (fig. 7 A y B).

2.2. Características clínicas

Al estudiar la encía, como en toda mucosa, debemos observar su color. Este depende fundamentalmente de:

a) El espesor del epitelio que está en relación con el grado de queratinización. Cuando la encía es ortoqueratinizada, es mayor el espesor del epitelio y, en consecuencia, el color de la mucosa es más pálido. Presenta un espesor promedio de 1 mm cuando se mide a la altura de las crestas epiteliales y de 0,25 mm por encima de las papilas conectivas.

b) La irrigación del corion, que depende de la variedad de tejido conectivo existente en la región a estudiar y por tanto de la mayor o menor vascularización de dicho tejido conjuntivo.

Espacio de esmalte descalcificado

Encía libre

Epitelio del surco

Epitelio de unión

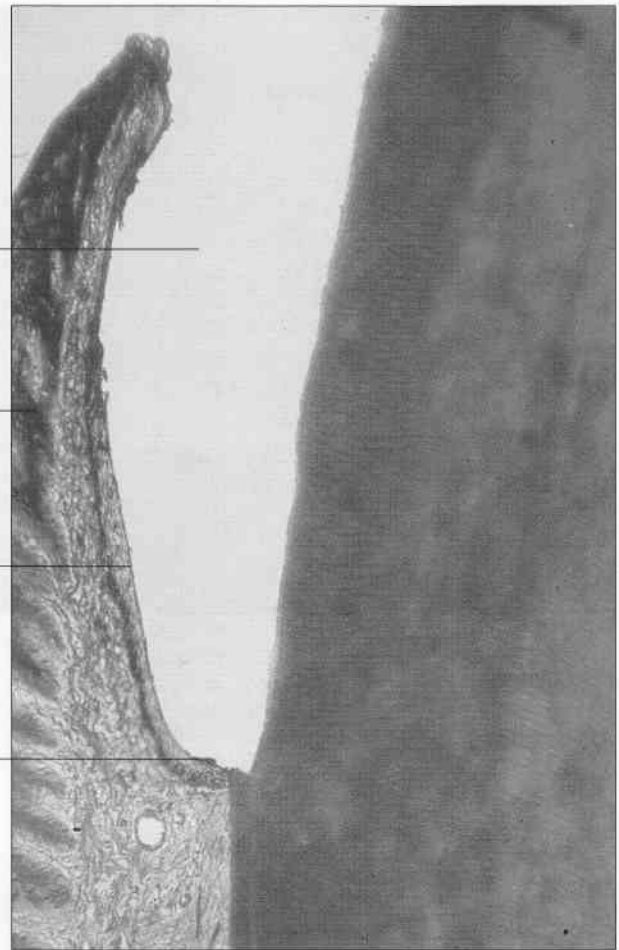


Figura 2. Vista panorámica del periodoncio de protección. Corte longitudinal. Tricómico de Masson, x 25.

c) La población de melanocitos y la síntesis de melanina que será responsable de la mayor o menor pigmentación existente. Los melanocitos de la mucosa masticatoria son más numerosos que en el resto de la mucosa.

El aspecto depende en general de la textura del corion y de la presencia de papilas coriales. Estas pueden ser de tipo delomorfias (que levantan el epitelio que la reviste) o adelomorfias (que no levantan el epitelio). De ahí que su aspecto puede ser liso o rugoso.

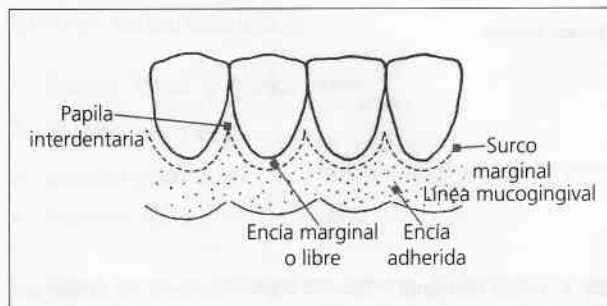


Figura 3. Zonas de la mucosa gingival.

En las encías sanas desde el punto de vista clínico se presentan las siguientes características:

a) La **encía libre** es de color rosado coral, de superficie lisa, brillante y de consistencia blanda o móvil.

b) La **encía adherida** es de color rosado pálido, consistencia firme y aspecto rugoso, llamada de **cáscara de naranja**, pero este punteado no está presente en todos los individuos, sólo en un 40%. Su ausencia no significa, como se creía con anterioridad, un signo subclínico de una gingivitis en evolución.

La encía adherida se continúa por medio de la unión mucogingival con la mucosa alveolar que es móvil y de un color rojo más oscuro. La mucosa alveolar está formada por un epitelio plano estratificado no queratinizado y grueso que se sitúa sobre un corion laxo rico en fibras elásticas.

2.3. Estructura histológica

Varía para cada región a considerar:

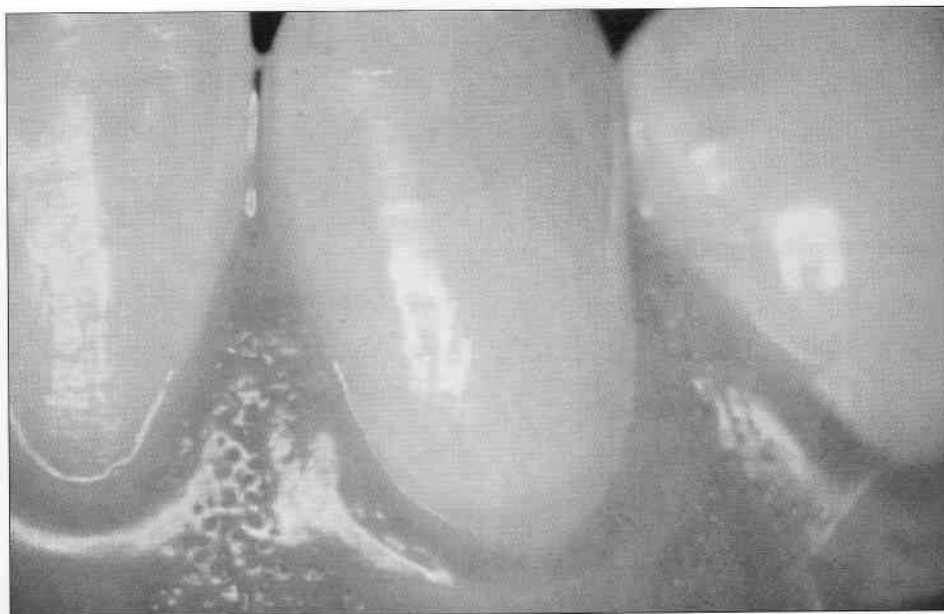


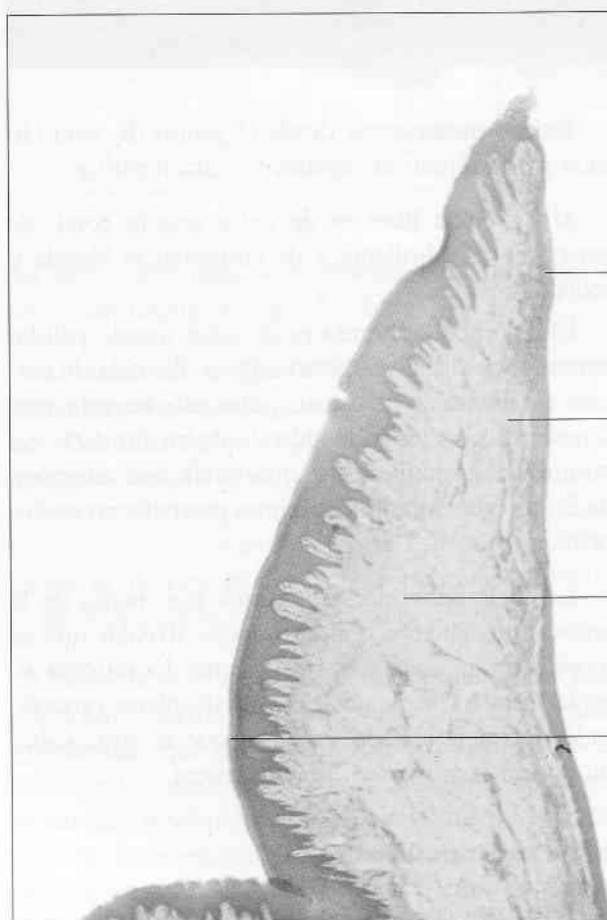
Figura 4. Características clínicas de las encías libre y adherida.

Encía marginal o libre

A) EPITELIO:

El epitelio de la encía libre o vertiente externa o bucal está conectado al tejido conectivo por una in-

terfase sumamente ondulada, debido a las proyecciones papilares que envía el tejido conectivo hacia el epitelio; se observa también, la presencia de crestas epiteliales interpapilares. Estas crestas son menos prominentes en las personas de mayor edad y



Epitelio del surco

Corion laxo apapilar

Corion semidenso

Vertiente libre de la encía marginal

Figura 5. Encía marginal o libre. A menor aumento se distinguen las diferencias en el epitelio y el corion de las vertientes dental y libre. HE, x 40.

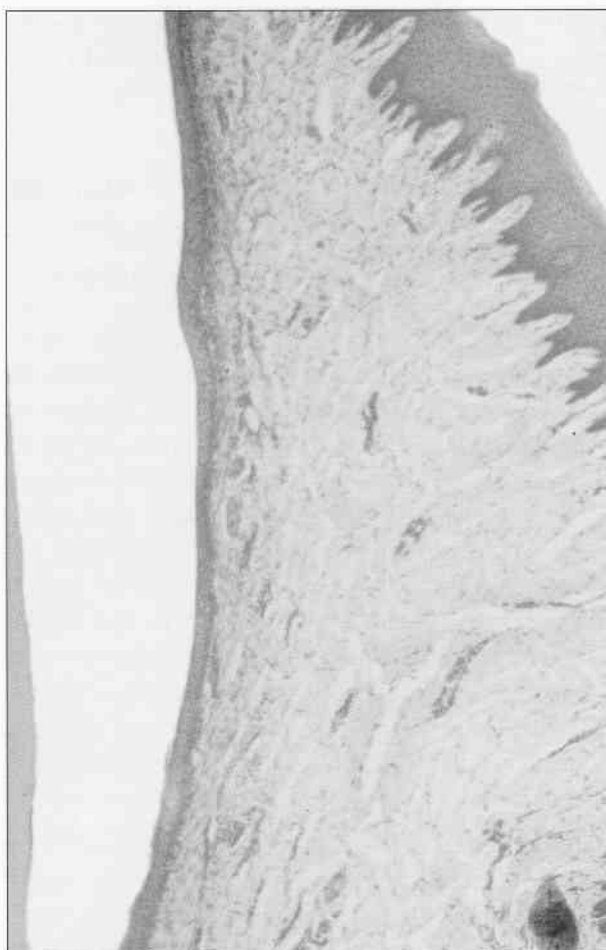

Figura 6. Detalle a mayor aumento de la figura 5. HE, x 100.

viceversa, más prominentes en los individuos jóvenes. Las crestas epiteliales son llamadas «red de clavijas», su presencia es un rasgo histológico típico del epitelio bucal (fig. 8). Por el contrario, la interfase epitelio-corion es recta a nivel del epitelio del surco y del epitelio de unión que forman como veremos en el apartado correspondiente el epitelio de la unión dento-gingival.

El epitelio de la encía libre o marginal puede ser de dos tipos: queratinizado o paraqueratinizado. Por este motivo con el MO se pueden distinguir los siguientes estratos celulares:

1. Estrato basal o germinativo.
2. Estrato espinoso.
3. Estrato granuloso.
4. Estrato córneo.

Estos estratos ofrecen caracteres histológicos semejantes a los descritos en el capítulo cavidad bucal. Si el epitelio es queratinizado el estrato córneo

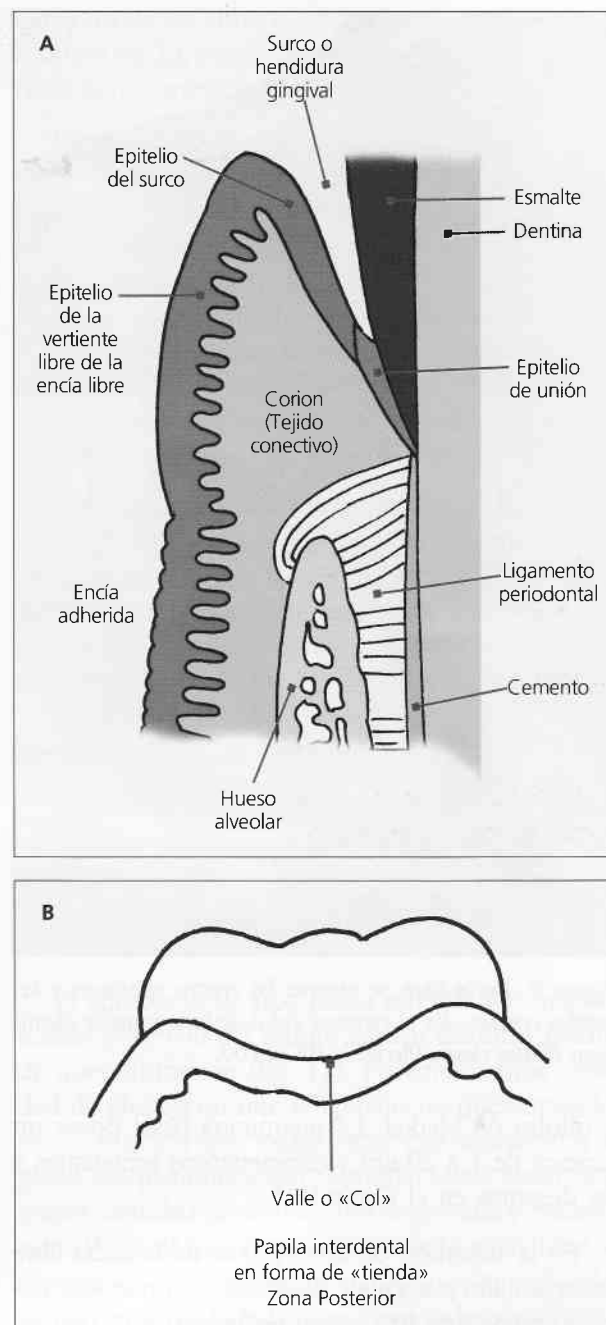


Figura 7. A: Localización de la unión dento-gingival. B: Aspecto de la encía en la zona molar.

presenta un número escaso de hileras alcanzando un espesor no mayor de 10 a 20 μm . Si el epitelio es paraqueratinizado, lo que es más frecuente, las células superficiales tienen núcleo picnótico y el citoplasma contiene pocos filamentos de queratina; en este tipo de epitelio no se observa estrato córneo y el estrato granuloso está muy poco desarrollado o tampoco existe. En el epitelio de la encía libre o marginal existen, al igual que en el epitelio de la mucosa bucal melanocitos, células de Langerhans

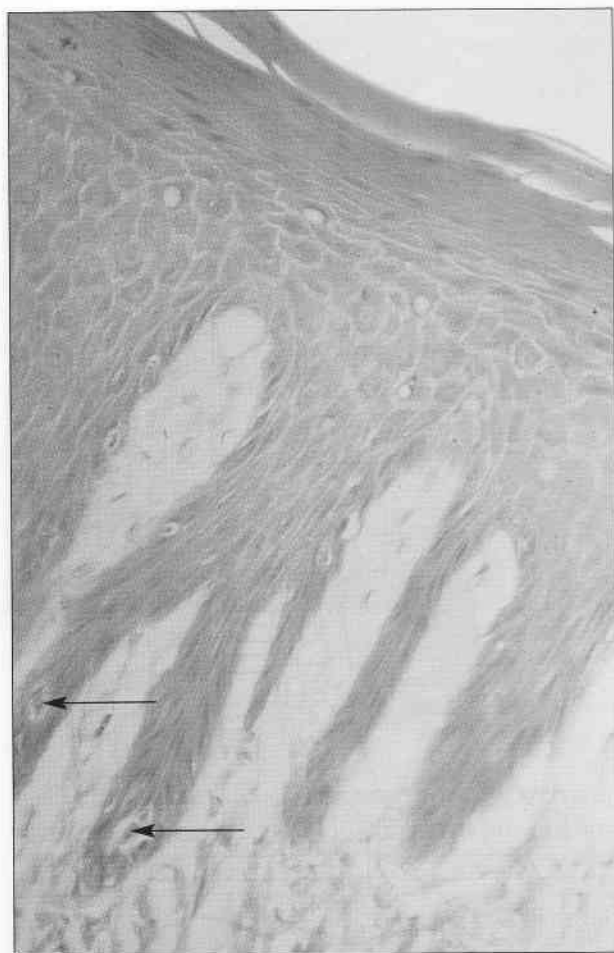


Figura 8. Encía libre, se observa las crestas epiteliales y las papilas coriales. En el extremo distal de las crestas se identifican células claras (flechas). HE, x 100.

y células de Merkel. La membrana basal posee un espesor de 1 a 20 μm y características semejantes a las descritas en el Capítulo 5.

En la superficie de este epitelio de la encía libre existe un alto porcentaje de células con patrones microscópicos tipo III (patrón en huella) y IV (patrón reticular) cuando se estudia con microscopía electrónica de barrido (ver capítulo Mucosa Bucal). Estos patrones de superficie corresponden a células en estados intermedios de diferenciación. El estudio de la expresión de citoqueratinas en el citoplasma pone de relieve la alta expresión en este epitelio del par de citoqueratinas 4-13. La renovación epitelial del epitelio de la encía marginal o libre se lleva a cabo a través de unidades epiteliales proliferativas (ver capítulo 5) en las que se activan células basales que se diferencian y ascienden a las capas superiores.

El epitelio de la papila o encía interdental es plano estratificado paraqueratinizado en su vertiente

vestibular y lingual mientras que el epitelio que reviste la col es de tipo plano no queratinizado.

B) CORION:

En esta zona, el tejido conectivo es semidenso, posee una cantidad similar de células y fibras.

Las células que encontramos en el corion son:

- **Fibroblastos:** es la célula predominante, representa aproximadamente el 65% de la población celular total del corion gingival. Su función es sintetizar los diversos tipos de fibras del tejido conectivo e interviene además en la elaboración de la sustancia fundamental o matriz extracelular de este tejido. Se ha descrito heterogeneidad entre los fibroblastos de distintas regiones por su capacidad para segregar mayor o menor prostaglandinas PGE_2 . Al parecer los fibroblastos gingivales serían fibroblastos con una mayor capacidad para segregar este compuesto que activa la proliferación y la diferenciación de los queratinocitos.
- **Células cebadas:** se localizan en general, cerca de los vasos sanguíneos. Se caracterizan por poseer abundantes gránulos citoplasmáticos metacromáticos con la tinción de ATO e identificables fácilmente con naranja de acridina (fluorocromo) con el microscopio de fluorescencia, por el alto contenido de glicosaminoglicanos ácidos sulfatados (fig. 9).

Estas células revisten una particular importancia desde el punto de vista de la patología, pues los mastocitos producen sustancias vasoactivas (heparina e histamina) que controlan el flujo de sangre y mantienen la estabilidad del sistema microvascular.

Algunos estudios han demostrado que material granular liberado por las células cebadas puede ser captado por los fibroblastos, lo que sugeriría una interacción significativa entre estos dos elementos.

- **Macrófagos:** participan activamente en la defensa contra sustancias extrañas o irritantes, por su función fagocítica. Un pequeño número de macrófagos, linfocitos y plasmocitos se encuentran en el tejido conectivo de la encía normal e intervienen en la defensa y reparación. En las encías clínicamente sanas, los linfocitos T existentes son del tipo T (*helper* o cooperadores) mientras que los linfocitos T citotóxicos (*killer* o asesinos) están

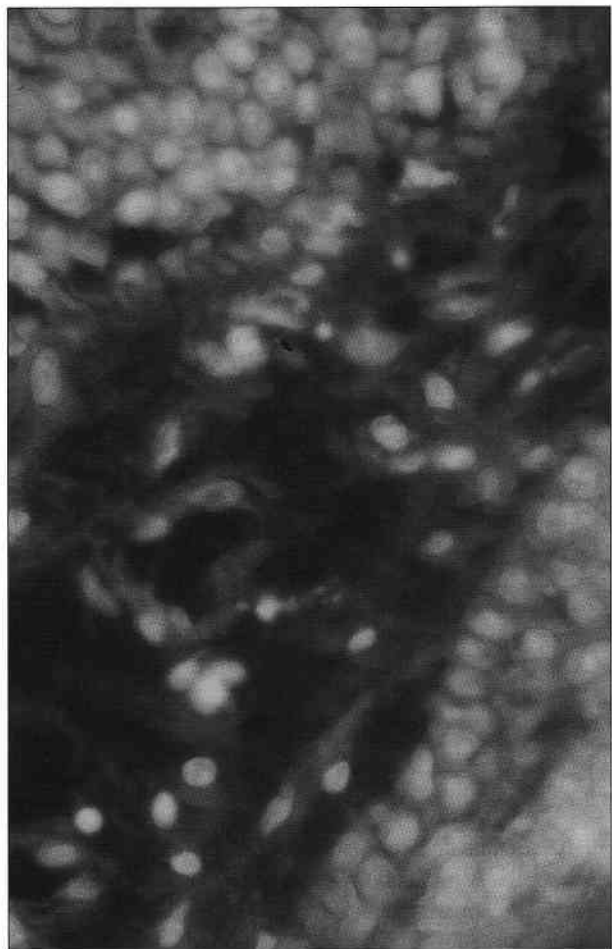

Figura 9. Se identifican los mastocitos en el corion gingival por su fluorescencia roja. Naranja de acridina, x 250.

presentes en las encías enfermas y su número aumenta con el grado de inflamación.

El corion contiene fibras colágenas, fibras de reticulina, escasas fibras elásticas (correspondientes a las paredes de los vasos sanguíneos) fibras de elauina y fibras de oxitalán que ultraestructuralmente se asemejan a las fibras elásticas inmaduras. Las fibras colágenas son principalmente del tipo I. El recambio de colágeno es más rápido en la encía que en cualquier otra zona de la mucosa bucal. Ello se debe a las demandas funcionales que inciden sobre la velocidad de recambio. Las fibras de elauina y de oxitalán presentan en la encía una disposición particular. Las primeras acompañan con suaves ondulaciones a las fibras colágenas en su recorrido paralelo al eje longitudinal de las papilas en el conectivo superficial. Las segundas, en cambio, se distribuyen en todo el conectivo y muy especialmente en la vecindad de las membranas basales. Mientras que el área ocupada por las fibras de colágena y el

diámetro de las fibras elásticas se incrementa con la edad, el de las fibras de oxitalán permanece inalterable en el envejecimiento.

La sustancia intercelular amorfa, ha sido estudiada desde el punto de vista histoquímico: se tiñe positivamente con PAS, hierro coloidal y Alcian Blue, lo que indica la presencia de glicosaminoglicanos (GAG), tanto neutros como ácidos (entre ellos ácido hialurónico y condroitín sulfato), y glicoproteínas. El ácido hialurónico representa el 20-30% del total de glicosaminoglicanos existente en el tejido gingival siendo una de las concentraciones más altas de hialurónico existente en el organismo.

Se ha indicado anteriormente que la relación entre el epitelio y el tejido conectivo presenta un aspecto ondulado por las numerosas prolongaciones del corion o papilas coriales que no levantan la superficie del epitelio y se llaman papilas adelomorfas (fig. 10).

Encía fija, insertada o adherida

En esta región la encía se caracteriza por poseer un epitelio y un corion con las siguientes características:

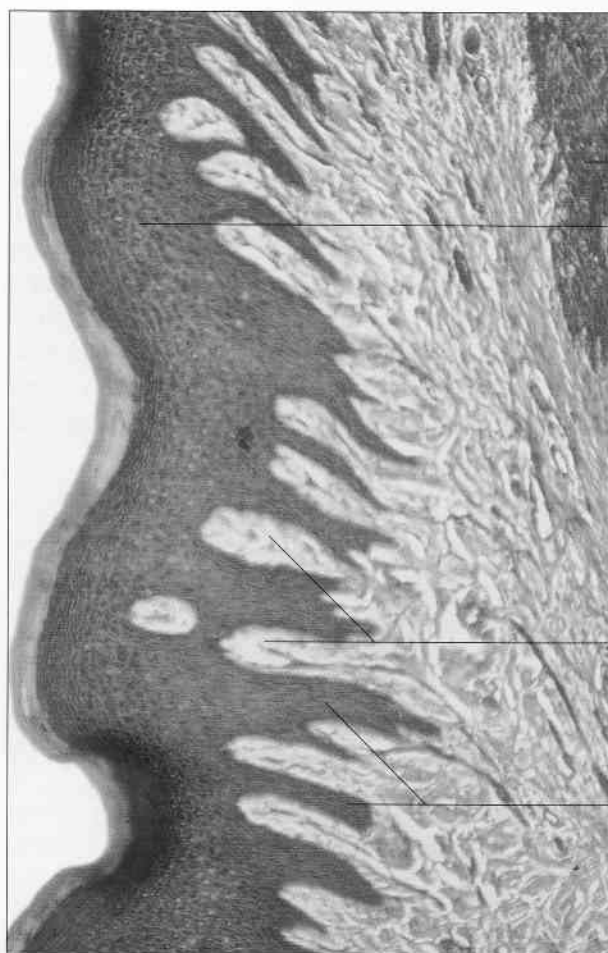A) EPITELIO:

El epitelio es de tipo plano estratificado queratinizado ofreciendo el estrato córneo distintos grados de queratinización (fig. 11). Presenta menos cantidad de glucógeno que el epitelio no queratinizado, por la relación que existe entre esta inclusión y el grado de queratinización. También suele observarse mayor cantidad de células de Langerhans y melanocitos. Al igual que en el epitelio de la encía libre se observa la presencia de queratinocitos superficiales de patrón tipos III y IV como marcador de diferenciación predominante. La expresión de citoqueratinas más frecuentes de este epitelio es la de los pares 5-14 y 1-10.

El grado de queratinización del epitelio de ambos tipos de encías, libre y adherida (cuadro 1), no presenta variaciones en relación con las hormonas en la mujer en las diferentes fases del ciclo menstrual, pero se ha demostrado que disminuye con la edad y la menopausia.

B) CORION:

Es de tipo denso, sumamente fibroso. Se caracteriza por poseer abundantes papilas delomorfas



Epitelio del surco

Epitelio plano estratificado paraqueratinizado

Papilas coriales adelomorfas

Crestas epiteliales

Figura 10. Detalle de la vertiente libre de la encía marginal. Nótese las papilas coriales adelomorfas y el aspecto del epitelio plano estratificado paraqueratinizado. Corion semidenso. Tricrómico Masson, x 250.

que levantan el epitelio que lo reviste; la superficie presenta un aspecto puntiforme. Las partes protruyentes corresponden al epitelio más delgado en este lugar por las proyecciones del tejido conectivo. Se ha observado que en personas que realizan un cepillado vigoroso el área puntiforme se extiende a la

encía libre y papilas interdentes. Los epitelios con áreas puntiformes intensas parecen estar más queratinizados (cuadro 1).

En el tejido conectivo de la zona correspondiente a la conexión de las encías adherida y marginal, se encuentran gruesos haces de fibras colágenas que se

Cuadro 1. Estructura histológica del periodoncio de protección.

Estructura	Encía adherida (fija)	Encía marginal (libre) (vertiente bucal de la encía)	Unión dentogingival	
			Vertiente dental o epitelio del surco	Epitelio de unión
Epitelio	Plano estratificado paraqueratinizado u ortoqueratinizado	Plano estratificado paraqueratinizado	Plano estratificado no queratinizado	Plano estratificado no queratinizado con lámina basal externa e interna (fija al diente)
Corion	Conectivo denso adherido al periostio	Conectivo semidenso no adherido al periostio	Conectivo laxo Irrigación abundante	Corion laxo (vecino lámina basal externa). Con infiltrado linfocitario
Papilas coriales	Papilas «delomorfas» largas y estrechas Irrigación escasa	Papilas «adelomorfas» más cortas y numerosas Irrigación moderada	Sin papilas	

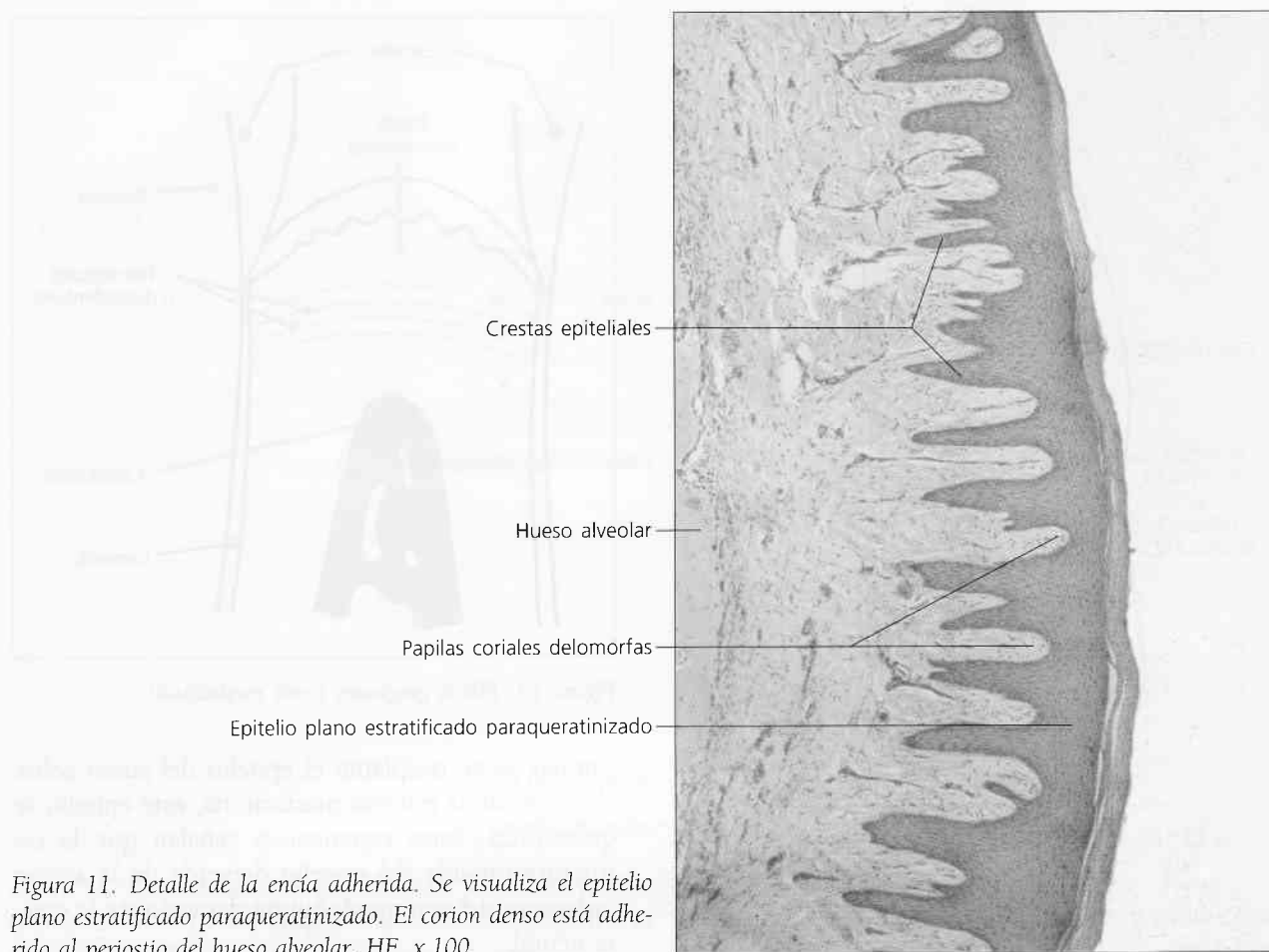


Figura 11. Detalle de la encía adherida. Se visualiza el epitelio plano estratificado paraqueratinizado. El corion denso está adherido al periostio del hueso alveolar. HE, x 100.

entremezclan con los provenientes del periostio y ligamento periodontal. Se disponen en una especie de anillo, antiguamente llamado «ligamento circular de Kölliker» (mal denominado, pues comprende también fibras con otros tipos de orientación). La denominación apropiada es **ligamento gingival** o **supracrestal**.

En un corte vestibulolingual las fibras se ordenan en los siguientes grupos (fig. 12):

Grupo gingivo-dental: constituido por haces de fibras de colágeno que se extienden desde la encía al cemento dentario.

Grupo gingivo-alveolar: constituido por haces de fibras de colágeno que unen la encía al periostio de la cresta alveolar.

Grupo circular: los haces de fibras de colágeno forman una banda o anillo alrededor del cuello del diente entrecruzándose con las anteriores.

Grupo periostio-dental: constituido por haces de fibras de colágeno que se dirigen desde el pe-

riostio de la vertiente externa de la cresta alveolar hacia el cemento.

En el tejido conectivo de la encía interdental existe el denominado **grupo transeptal** o **grupo dentodental**, formado por haces de fibras de colágeno que parten del cemento cervical del diente, atraviesan dicho tejido conectivo y se insertan en el cemento cervical del diente adyacente por encima de la cresta alveolar (fig. 13).

Tanto las fibras gingivodentales como las circulares refuerzan la unión dentogingival.

3. UNIÓN DENTOGINGIVAL

Constituye una de las regiones del periodoncio de protección. Su función es la de unir la encía al diente. La unión dentogingival está constituida por el epitelio del surco, el epitelio de unión y el corion subyacente a ambos epitelios (fig. 7 A). El epitelio del surco, denominado también por algunos autores **vertiente dental** de la encía libre o **marginal**, se continúa en el borde gingival con el epitelio de la

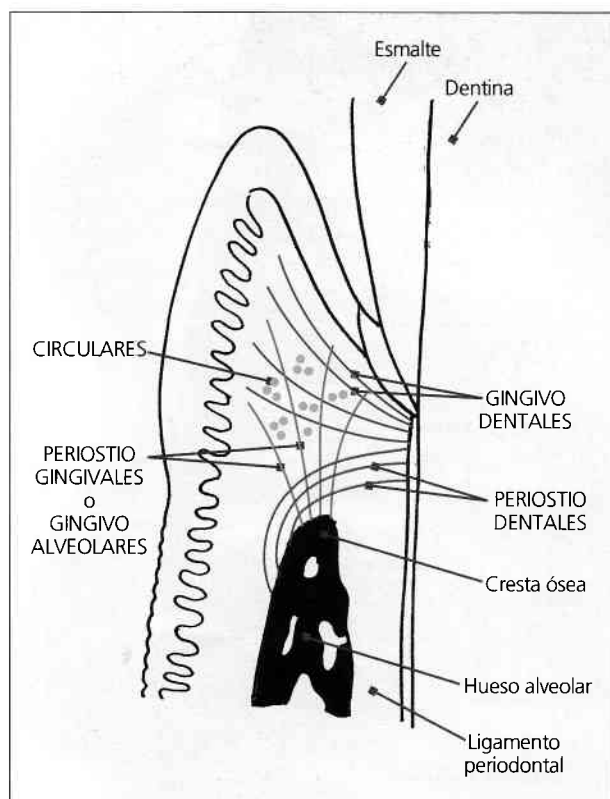


Figura 12. Fibras gingivales (corte vestibulolingual).

encia libre y en sentido apical con el epitelio de unión sin que exista una división clara entre ambos epitelios. El epitelio del surco reviste al surco gingival, depresión poco profunda que se extiende desde la superficie libre del epitelio de unión hasta el borde libre de la encía. El epitelio de unión, une a la encía con el diente a través de una membrana basal, se extiende desde la región de la unión cemento-esmalte hasta el fondo del surco gingival, configurando un anillo alrededor del diente.

3.1. Estructura histológica

Varía para cada región a considerar.

a) Epitelio del surco

El epitelio que tapiza el surco gingival es de tipo **plano estratificado no queratinizado**. (ver descripción en el capítulo de cavidad bucal) (fig. 14).

Las características morfológicas del epitelio del surco están determinadas por las propiedades inductivas de la lámina propia o corion subyacente. Se ha demostrado que si se trasplanta epitelio queratinizado (de la mucosa masticatoria) a la lámina propia del surco, se transforma en no queratinizado. En

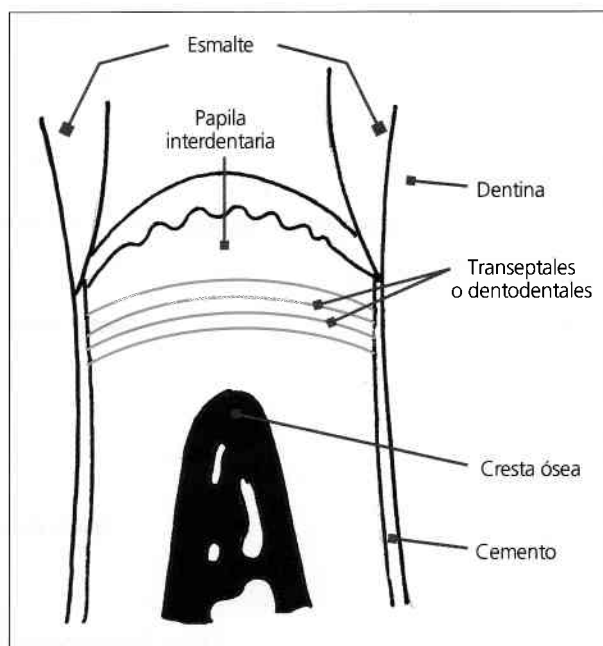


Figura 13. Fibras gingivales (corte mesiodistal).

cambio, si se trasplanta el epitelio del surco sobre el corion de la mucosa masticatoria, este epitelio se queratiniza. Estas experiencias señalan que la estructura variable del epitelio depende de la acción inductora del ectomesénquima derivado de la cresta neural.

Desde el punto de vista histológico, el epitelio del surco es semejante al epitelio de unión. Aunque las células en el epitelio del surco están más próximas unas a otras y los espacios intercelulares no son tan amplios. Dichos espacios son, sin embargo, más anchos que en el epitelio de la encía libre. Las células superficiales pueden presentar una marcada degeneración intracelular, antes de ser descamadas hacia la hendidura. La actividad mitótica es más marcada o rápida en el epitelio del surco y epitelio de unión, que en el resto del epitelio bucal. En el primer caso, el tiempo de renovación es de siete días aproximadamente y en el epitelio de la mucosa bucal es de doce a trece días.

El epitelio que reviste las zonas más apicales del epitelio del surco en la región de los molares está predominantemente tapizado con células de patrón tipo I que es el tipo menos diferenciado y con menor capacidad de descamación. Este hecho puede contribuir a un mayor tiempo de adhesión bacteriana al epitelio y favorecer la colonización microbiana y la invasión (fig. 15). Es precisamente la región de los molares la que se ve, según diferentes

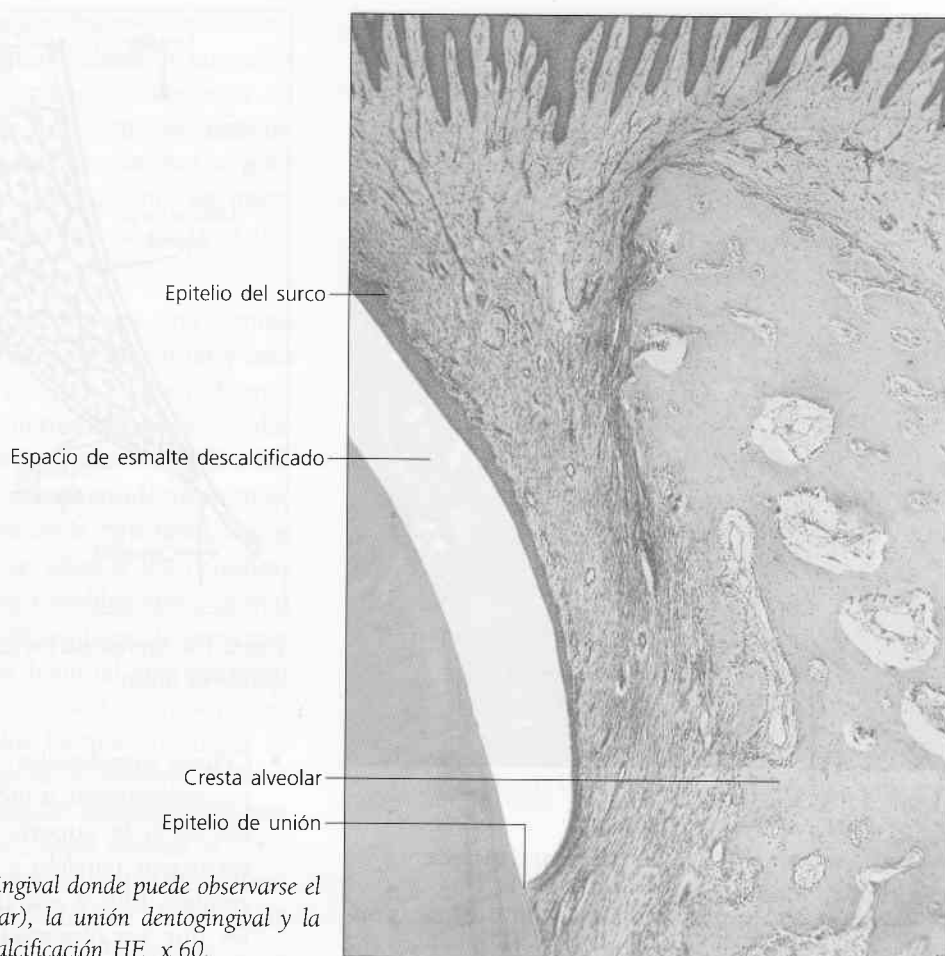


Figura 14. Sector de la región gingival donde puede observarse el epitelio del surco (corion apapilar), la unión dentogingival y la cresta alveolar. Técnica por descalcificación HE, x 60.

estudios clínicos y epidemiológicos, más gravemente afectada en la enfermedad periodontal.

La unión existente entre el epitelio del surco y el conectivo es recta (apapilar).

b) Epitelio de unión

El epitelio de unión suele recibir también otras denominaciones: adherencia epitelial, manguito epitelial o epitelio de fijación. Su función esencial es la protección biológica, pues se trata de una banda de epitelio que se fija alrededor del cuello de la corona clínica, conecta la encía a la superficie del esmalte y sella de esta manera el periodonto protegiéndolo. Desde el punto de vista topográfico presenta un aspecto triangular, teniendo su base al fondo del surco gingival y su vértice a nivel de la unión cemento-esmalte.

Desde el punto de vista histológico está constituido por un epitelio plano estratificado no queratinizado, que por el lado interno se une al diente a través de una lámina basal interna y por el lado externo se conecta al tejido conectivo por otra lámina

basal denominada lámina basal externa (figs. 7 A y 16). Su espesor varía de 15 a 30 células aproximadamente en su parte más ancha, que corresponde a la base del surco (en dirección coronal) y de una a dos células en la unión cemento-adamantina. El espesor varía con la edad, en los primeros años de vida consta sólo de tres a cuatro capas de células, pero su número aumenta progresivamente hasta alcanzar en el individuo adulto las cifras antes mencionadas. En el epitelio de unión existen dos poblaciones celulares: la población intrínseca queratinocítica y una población extrínseca transitoria muy desarrollada.

POBLACIÓN INTRÍNSECA

Queratinocitos: son células que están por lo general orientadas en un plano paralelo a la superficie dentaria, con excepción de las células basales que son perpendiculares. Se reconoce una capa basal con células de aspecto cuboideo y varias capas de células planas suprabasales. Las células que se originan en la capa basal, no exhiben tendencia a la madu-

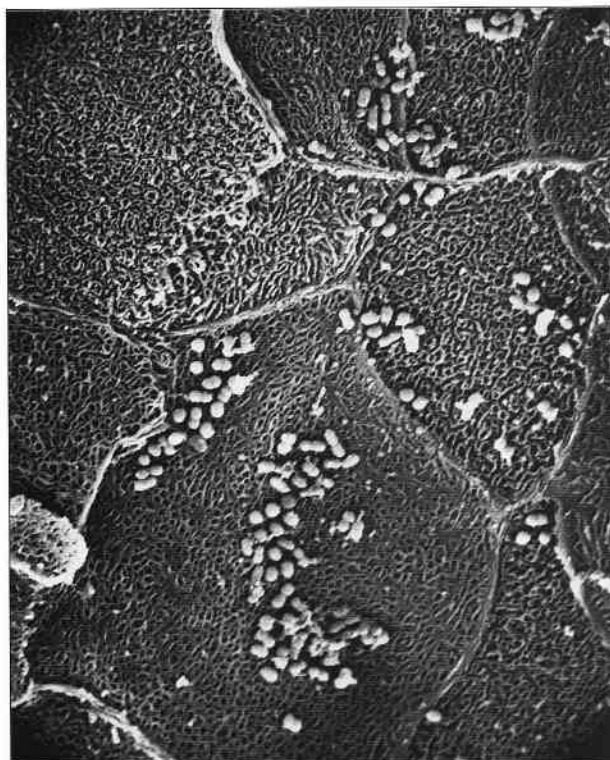


Figura 15. Colonización de bacterias sobre queratinocitos. MEB, x 2.800.

ración, sólo se desplazan oblicuamente hacia la superficie dentaria y llegan eventualmente a la base del surco gingival donde descaman. Es decir, que difiere significativamente al compararlo estructural y funcionalmente con el epitelio gingival queratinizado o paraqueratinizado. Se ha sugerido que las células del epitelio de unión tienen un nivel de diferenciación similar a las células basales del epitelio bucal. En este sentido en las células del epitelio de unión se expresan preferentemente integrinas $\alpha_6 \beta_4$ que son glicoproteínas que se encuentran en las membranas plasmáticas de las células que están en contacto con las láminas basales (ver capítulo 5). El epitelio de unión posee un alto índice de recambio celular, estimado aproximadamente en siete días. La ultraestructura celular de los queratinocitos es la siguiente:

- Células basales: las células de la capa basal exhiben citoplasmas con abundante RER, complejo de Golgi y escasos filamentos. Presentan numerosos hemidesmosomas asociados a una lámina basal llamada lámina basal externa, que conecta el epitelio al tejido conectivo adyacente. Esta interfase es lisa, aunque suele presentar ondulaciones en la región coronaria próxima al fondo del surco.

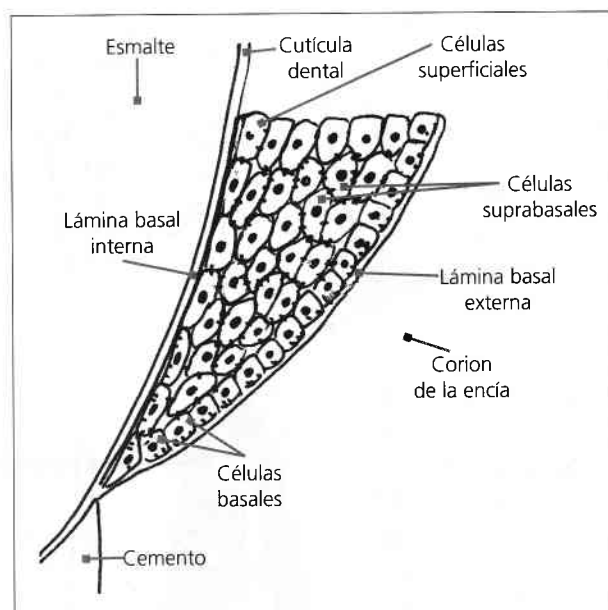


Figura 16. Representación simplificada de la organización del epitelio de unión.

- Células suprabasales: las células se van aplanando progresivamente a medida que se alejan de la basal hacia la superficie dentaria, orientando su eje mayor paralelo a la misma. Los citoplasmas exhiben RER y aparato de Golgi más prominentes que los observados en las capas correspondientes del epitelio gingival superficial, lo que sugiere la función del epitelio de unión de sintetizar proteínas y glicosaminoglicanos para el mantenimiento de la lámina basal, tanto en relación al tejido conectivo como a la interfase dentaria. Se han identificado cuerpos densos rodeados de membranas que semejan lisosomas. Las células cercanas a la base del surco poseen capacidad fagocítica. Se ha descrito recientemente la presencia de catépsina B y H a nivel de los lisosomas. Los espacios intercelulares son amplios y en ellos se alojan células leucocitarias que son relativamente abundantes en la vecindad del surco gingival.

Los espacios extracelulares, además de dar paso a estas células que emigran hacia afuera (fondo del surco), permiten el paso hacia el interior de antígenos, bacterias o sus toxinas. Esto contribuye a crear un estado inflamatorio, tan típico de encontrar en el corion, así como del epitelio del surco.

Las células superficiales del epitelio se fijan al diente por medio de una lámina basal interna. Se ha demostrado que el contacto epitelial-adamantino

es el resultado de una adhesión físico-química donde intervienen fuerzas intermoleculares de atracción y repulsión. Se forma un espacio de alrededor de 15 nm que permite el paso de sustancias. Esta relación de adhesión es de corta duración por su gran dinamismo, a diferencia de las relaciones de inserción de los hemidesmosomas que es de larga duración.

La **lámina basal interna** contiene una lámina densa (adyacente a la superficie adamantina) y otra lámina lúcida en la que se insertan los hemidesmosomas. Ambas capas son sintetizadas por las células epiteliales. Las células en contacto con la lámina basal interna muestran abundantes **hemidesmosomas**; éstos son más numerosos que en la capa basal. Pocos filamentos citoplasmáticos se unen a los hemidesmosomas; la mayoría de los tonofilamentos corren paralelos a la superficie celular, en lugar de presentar la disposición perpendicular habitual con inserción de los mismos en las placas de unión desmosómicas. Aún no se conoce cómo los hemidesmosomas se mueven a lo largo de la superficie dentaria durante la migración y renovación celular. Estudios recientes demuestran que en la lámina basal interna el componente más abundante es una variedad de laminina denominada laminina 5 y que, en dicho lugar, no se detecta ni colágeno tipo IV ni la laminina prototípica existente en el resto de las láminas basales, que actualmente recibe la denominación de laminina 1. La expresión del gen LAMC2 que codifica la síntesis de laminina 5 es muy evidente en las células de este epitelio.

El contacto del epitelio de unión con la superficie del diente puede perderse por un desequilibrio entre las fuerzas intermoleculares participantes. La «desinserción» epitelial ocurre por una separación que puede ser de distinto origen: a) enzimática, producida por las células epiteliales o por leucocitos de la población extrínseca, actividad que puede estar mediada por los productos bacterianos al estimular la liberación de las enzimas lisosómicas, y b) por acción de distintas fuerzas aplicadas en la hendidura gingival

POBLACIÓN EXTRÍNSECA TRANSITORIA

Granulocitos, linfocitos y monocitos: son células que provienen de los vasos del tejido conectivo subyacente y que penetran en el epitelio de unión. La actividad secretora del queratinocito juega un papel importante en la mayor o menor presencia de

estos elementos en el seno del epitelio de unión. Se sabe que el queratinocito activado segrega entre otros compuestos G-CSF (factor estimulante de colonias de granulocitos) M-CSF (factor estimulante de colonias de monocitos) y GM-CSF (factor estimulante de colonias de granulocitos y monocitos) y que dicha secreción estimula la presencia y la actividad de dichos elementos celulares. La secreción de IL-1 y TGF- β por parte del queratinocito activado estimula también la presencia y la actividad de los linfocitos.

De acuerdo con sus características citológicas y funcionales el epitelio de unión se puede dividir en tres zonas:

1. **Zona apical:** muestra las características de una zona germinativa por su actividad mitótica.
2. **Zona media:** posee desmosomas muy desarrollados, casi sin espacio intercelular, lo que indica mayor adhesión celular y previene la penetración bacteriana.
3. **Zona coronal:** las células se caracterizan por presentar aspecto digitiforme debido a grandes evaginaciones o irregularidades de la membrana plasmática. Los espacios entre estas interdigitaciones se abren a veces directamente sobre la lámina basal externa, la cual tendría íntima relación con el paso del **fluido gingival** desde el tejido conectivo a la hendidura o surco gingival. Este fluido gingival o crevicular es líquido tisular que, pasando a través del epitelio de unión, fluye normalmente en el surco y ejerce un efecto de limpieza y protección sobre la unión. Su composición química es similar a la del plasma, posee aminoácidos, proteínas, carbohidratos, electrólitos, anticuerpos y enzimas como la lisozima. La lisozima actúa destruyendo la pared de las bacterias. La saliva proporciona las inmunoglobulinas tipo «A» (IgA). El fluido contiene además neutrófilos, linfocitos y una mezcla de células epiteliales descamadas provenientes del epitelio de unión. Algunos autores sostienen que este fluido sólo está presente en encías enfermas y que consiste en un verdadero trasudado seroso que se realiza a través del epitelio.

c) *Corion*

El corion del epitelio del surco y del epitelio de unión es de la variedad **laxa** con escasos fibroblastos y fibras de colágeno. En el mismo existe un infil-

trado inflamatorio de varios tipos celulares: neutrófilos, linfocitos y monocitos-macrófagos, que se concentran en ese lugar. La invasión microbiana es frecuente y la presencia de este infiltrado se considera fisiológica. Sin embargo, estos elementos celulares son parte de una reacción de defensa, más que componentes normales del tejido.

El macrófago y el neutrófilo juegan un papel fundamental en esta zona en relación con la invasión bacteriana y la enfermedad periodontal. El primero entre sus funciones inmunológicas posee la de procesar y presentar antígenos, fagocitar y segregar IL-1. En la respuesta inflamatoria de la enfermedad periodontal el macrófago segrega enzimas que degradan el tejido conectivo, como colagenasa, elastasa e hialuronidasa, prostaglandinas, leucotrienos, TNF (factor de necrosis tumoral) y componentes del complemento. Aunque varias células, queratinocitos, fibroblastos, células endoteliales y linfocitos segregan IL-1 el macrófago es la célula que lo hace en mayor proporción, lo que es importante, porque esta citoquina es responsable, entre otras funciones, de estimular la proliferación de fibroblastos y células endoteliales, activar la acción destructiva de bacterias por parte de los neutrófilos y de los propios macrófagos, activar a los linfocitos B y T para la respuesta inmunológica e inducir por último la resorción ósea. Los neutrófilos son esenciales en la enfermedad periodontal por su actividad sobre las bacterias a las que se adhieren, fagocitan y destruyen mediante la elaboración de diversos agentes antibacterianos entre los que destaca el peróxido de hidrógeno y el ácido hipocloroso en medio aerobio y la lisozima, las proteínas catiónicas antimicrobianas y las defensinas, tanto en medio aerobio, como anaerobio.

4. ORIGEN, EVOLUCIÓN Y DESARROLLO DEL PERIODONCIO DE PROTECCIÓN

Podemos distinguir tres períodos:

1. Período previo a la erupción dentaria: En la penúltima fase del ciclo vital de los ameloblastos o período de protección, una vez que han elaborado la película primaria del esmalte (último producto de su secreción sobre la superficie adamantina), sufren una reorganización interna de su citoplasma celular, acortándose. Es así que los **ameloblastos** de aspecto cuboide se unen a las **capas** remanentes del órgano del esmalte y pa-

san a formar el llamado **epitelio dentario** reducido constituido desde el punto de vista histológico por varias capas de células aplanadas. Entre los postameloblastos y el esmalte queda la lámina basal interna del epitelio reducido del esmalte. Esa lámina basal o lámina de inserción epitelial primaria se apoya directamente sobre el esmalte en los dientes no erupcionados. Es una cutícula amorfa de 0,5 a 1,5 mm de espesor. El contacto entre esta lámina y las células del epitelio reducido se mantiene por medio de hemidesmosomas.

2. Período de erupción dentaria: al comenzar el mecanismo eruptivo el epitelio dentario reducido que rodea la corona se acerca al epitelio bucal; los estratos basales de ambos epitelios muestran una intensa actividad mitótica y el tejido conectivo interpuesto experimenta cambios degenerativos, lo que determina más tarde la fusión de ambos epitelios. La membrana basal externa del epitelio dentario reducido se fusiona con la lámina basal del epitelio bucal. Por otra parte, el área central de la masa de células epiteliales, formada al fusionarse el epitelio bucal con el epitelio dentario reducido, se necrosa formándose un ojal a través del cual el diente erupciona.
3. Período posterior a la erupción dentaria: al erupcionar parte de la corona en la cavidad bucal, se produce la invaginación de la mucosa bucal con la consiguiente formación de la **hendidura gingival** y el **epitelio de unión**. El epitelio de unión en este momento está constituido por células del epitelio dentario reducido y del epitelio bucal, siendo imposible diferenciarlas (ver fig. 1, capítulo 13).

La relación esmalte-epitelio se denomina ahora **adherencia** o **inserción epitelial secundaria**. A medida que el diente continúa erupcionando, hasta alcanzar el plano de oclusión, el epitelio reducido es gradualmente reemplazado por la proliferación de las células basales del epitelio de origen bucal. El nuevo epitelio adyacente a la superficie del esmalte se llama **epitelio de unión**. Varios estudios demuestran que el cambio total del epitelio reducido al epitelio de unión finaliza entre dos o tres años después de la erupción. La velocidad de la conversión estaría sujeta a varios factores, tales como estímulos funcionales o inflamatorios, así como a las variaciones anatómicas en las estructuras vecinas y su relación con los dientes.

Si bien el epitelio dental reducido contribuye específicamente al desarrollo de la unión dentogingival, no es necesario para la reparación de esta unión después de un tratamiento quirúrgico (gingivectomía). La regeneración completa del epitelio de unión en una zona más apical se produce a expensas de las células que se originan en el epitelio bucal.

Con respecto al origen de la encía esta se diferencia a partir de la mucosa bucal, una vez que los dientes hacen su erupción en la cavidad bucal. Es decir, que la encía alcanza su forma y estructura definitiva con la erupción de los elementos dentarios. Por eso Erausquin nos dice «la encía nace y muere con el elemento dentario».

En las áreas restantes de la mucosa bucal próxima a la zona de erupción, la encía evoluciona y adquiere los componentes estructurales típicos de una **mucosa masticatoria**. Si bien los estímulos favorecen la queratinización, ésta no es el resultado único de una adaptación funcional, sino que además, existe un patrón genético previo. Nuestra observación de un epitelio paraqueratinizado a nivel del epitelio de la futura mucosa masticatoria en fetos a término, parece ratificarlo.

5. VASCULARIZACIÓN E INERVACIÓN

5.1. Vascularización sanguínea

El aporte sanguíneo al periodoncio de protección llega por tres vías:

- Vasos suprapariosticos (provenientes del periostio).
- Vasos del ligamento periodontal: que se anastomosan con los vasos sanguíneos suprapariosticos.
- Vasos del hueso alveolar: que dan ramas para la papila y para el ligamento periodontico (fig. 17).

En la encía libre los vasos suprapariosticos se anastomosan con los vasos provenientes del ligamento periodontal y del hueso.

Los vasos suprapariosticos en su trayecto hacia la encía libre, emiten finas ramas que forman un plexo subepitelial, que a su vez envía asas capilares a cada una de las papilas conectivas interdigitadas con las clavas o invaginaciones epiteliales, tanto en la encía libre, como en la adherida. Por debajo del epitelio de unión y del epitelio del surco existe un plexo llamado dentogingival que consiste en una fina red vascular que corre paralela a la membrana basal de

dichos epitelios y que no presenta asas capilares en condiciones de normalidad.

Se ha observado que el flujo sanguíneo es mayor en la región gingival que en el resto de la mucosa bucal, se le relaciona con el grado de inflamación que siempre está presente, aun en grado mínimo.

5.2. Vascularización linfática

El sistema linfático es difícil de identificar con MO por la delgadez de la pared de los vasos que en los capilares está representado solamente por la capa endotelial.

La linfa del área labial y lingual de la encía de la región incisal drena en los ganglios linfáticos submentonianos. La encía vestibular del maxilar superior y la vestibular y lingual de la zona de los molares inferiores drena en los ganglios submandibulares. La encía palatina drena en los ganglios cervicales profundos, mientras la linfa de la gingiva correspondiente a los terceros molares va hacia los ganglios yugulodigástricos.

5.3. Inervación

La encía está inervada por las ramas terminales del nervio trigémino (V par), representado por las

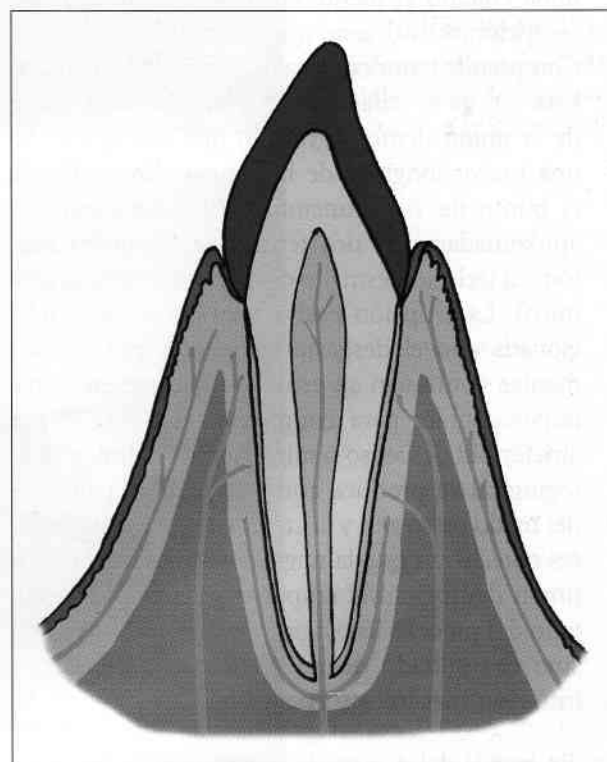


Figura 17. Irrigación gingival (corte vestibulolingual).

ramas: labiales superiores (del nervio infraorbitario), dentario superior y palatino anterior, sublingual (terminal del nervio lingual), dentario inferior y mentoniano.

En las fibras nerviosas que alcanzan la región del epitelio de unión, incluyendo las terminaciones intraepiteliales existentes a dicho nivel, se han identificado niveles de sustancia P más elevados que los que se detectan en la región del epitelio del surco y en el resto del epitelio que reviste la cavidad bucal. La sustancia P regula, como es sabido, el flujo sanguíneo y se libera en presencia de una inflamación.

6. BIOPATOLOGÍA Y CONSIDERACIONES CLÍNICAS

En este apartado se considerarán respectivamente la migración apical de la unión dentogingival que se produce con la edad y el sustrato histológico en el periodonto de protección de la enfermedad periodontal y de otros procesos clínicos que afectan al mismo y que no se relacionan directamente con la enfermedad periodontal.

- Teniendo en cuenta el concepto de erupción continua, la erupción del elemento dentario no termina cuando el diente encuentra su antagonista (erupción activa), sino que continúa toda la vida. Comprende entonces una fase activa y otra pasiva. Esta última se caracteriza por la migración apical de la unión dentogingival, lo que trae aparejado una mayor longitud de la corona clínica. Desde el punto de vista funcional la corona clínica es aproximadamente dos tercios de la corona anatómica (relación esmalte-cemento = cuello anatómico). La erupción pasiva también se halla relacionada con el desgaste fisiológico, por eso los dientes continúan su erupción aunque en forma imperceptible, para compensar el desgaste por atrición. El descenso o migración de la unión dentogingival se produce con una pérdida paulatina del tejido de sostén y la cresta ósea. Algunos autores consideran que la migración apical lenta de la unión dentogingival erupción pasiva no es resultado del proceso fisiológico de la erupción pasiva, sino el resultado de un proceso continuado de irritación mecánica y bacteriana.

En la vida del diente, de acuerdo con lo indicado arriba, se presentan cuatro formas posibles de rela-

ción entre las estructuras dentarias y el epitelio de unión:

1. El epitelio de unión presenta su porción coronal en el esmalte y su extremo apical en la unión amelocementaria.
2. La región apical se encuentra en el cemento, mientras que la coronaria se mantiene en el esmalte.
3. La porción coronaria se localiza en la unión amelocementaria y la apical en el cemento.
4. El desplazamiento de la unión es tan manifiesto hacia la zona apical, que todo el epitelio de unión se relaciona con el tejido cementario.

El proceso que conduce a la exposición de la raíz como consecuencia de la migración apical se denomina **recesión**, **retracción gingival** o **atrofia**. La ubicación por debajo del cuello anatómico aumenta la corona clínica. La exposición del cemento facilita el desarrollo de la caries de raíz. También la abrasión que produce el cepillado puede eliminar cemento cervical y exponer la superficie de la dentina.

- La enfermedad periodontal es un importante problema de salud pública presente en todas las poblaciones humanas. Su manifestación clínica varía ampliamente desde una gingivitis persistente hasta una periodontitis destructiva grave. La causa primaria de la enfermedad periodontal es la acumulación de placa dental, pero existen numerosos factores secundarios locales (cálculos, caries, trauma oclusal, déficit de saliva, prótesis dentarias, etc.) y generales (genéticos, infecciosos, hormonales, hematológicos, nutricionales, etc.), que pueden modificar el estado de la enfermedad.

Los caracteres histológicos de las estructuras que constituyen la unión dentogingival son esenciales en la génesis y el desarrollo de la enfermedad. Tras el primer nivel de defensa contra la placa que es la saliva la integridad del epitelio de unión constituye la segunda línea de defensa. La interrupción mecánica del epitelio de unión y la difusión de los productos bacterianos hacia el interior, debido a la permeabilidad del mismo desencadena la respuesta inmunológica e inflamatoria del huésped. Davis menciona que la respuesta a los agentes bacterianos se inicia con la erupción y continúa durante toda la vida del diente.

La interrupción mecánica da origen a la activación y posterior secreción por parte de los querati-

nocitos de citoquinas y sustancias que estimulan a su vez la actividad de otras células de la región. Los neutrófilos y los macrófagos existentes en el corion, tras reorganizar y redistribuir su citoesqueleto y sus receptores y modificar su morfología (fig. 18 A y B), ascienden junto al flujo gingival a través del epitelio para alcanzar el surco. En este sentido se ha establecido en el epitelio de la unión dentogingival una clara asociación entre la migración de leucocitos polimorfonucleares y el gradiente y distribución de IL-8 y la molécula de adhesión intercelular ICAM-1 en el seno del epitelio. Asimismo en los queratino-

citós del epitelio de la unión dentogingival se ha detectado, en mayor medida que en otras regiones del epitelio oral, la expresión de E-selectina, molécula de adhesión que está presente fundamentalmente en los endotelios y que se relaciona con la adhesión leucocitaria. Los neutrófilos y los macrófagos son fundamentales en la defensa antibacteriana y en el desarrollo y progreso de la enfermedad periodontal. La disminución del número de neutrófilos en el organismo (neutropenias) o las alteraciones de los mismos en distintos tipos de procesos (diabetes, SIDA, síndrome de Down, síndrome de Papillon-Lefèvre o

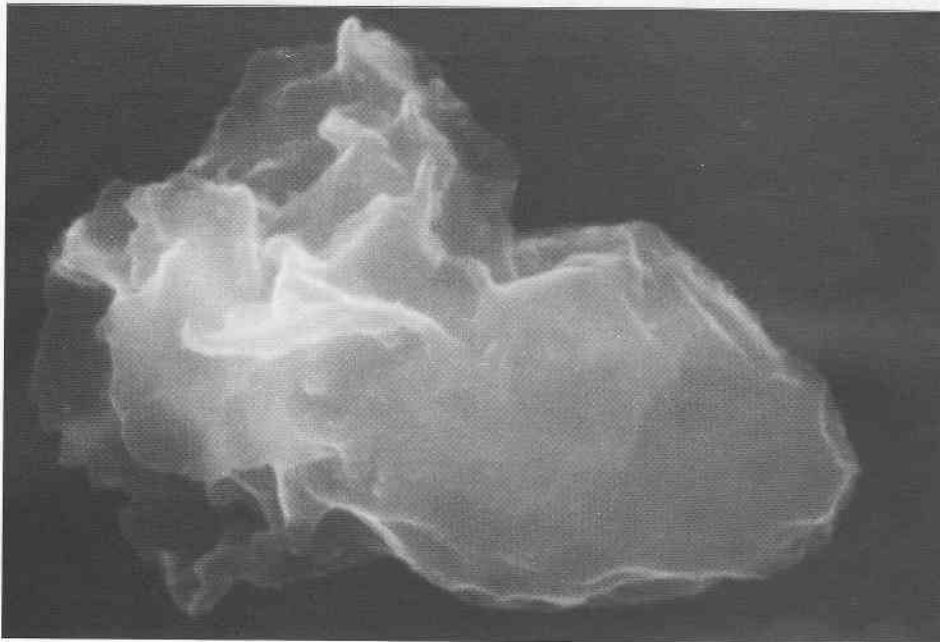


Figura 18. A: Modificación morfológica (polarización) del neutrófilo después de su estimulación MEB, x 11.500.

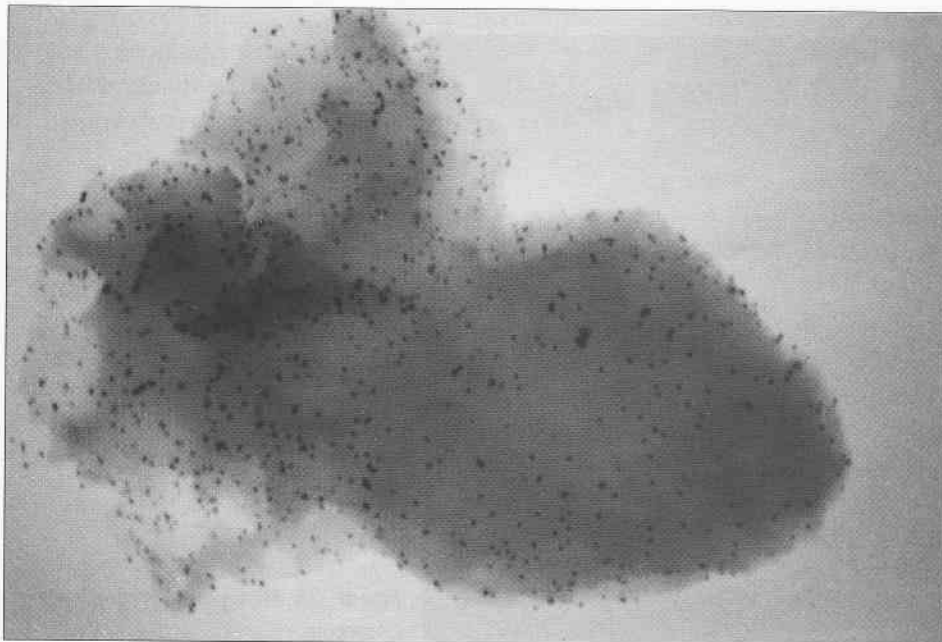


Figura 18. B: Redistribución de receptores del mismo neutrófilo de la figura 18 A. MEB, x 11.500.

síndrome de Chediak-Higashi) acelera el desarrollo de la enfermedad periodontal. Los antígenos de la placa provocan, por otra parte, la respuesta inmunológica humoral de tal manera que las células plasmáticas elaboran anticuerpos que, junto a las células antes citadas contribuyen a la eliminación de las bacterias y de sus productos.

Las defensas del huésped y las células del epitelio y del corion existentes en la unión dentogingival están relacionadas por una compleja red de mediadores y citoquinas que coordinan la proliferación epitelial, el proceso inmunológico y el proceso inflamatorio. La excesiva secreción de algunas de esas sustancias IL-1, TNF y prostaglandinas puede originar, sin em-

bargo, alguna lesión en los tejidos de la zona. El precio en la defensa del huésped es un pequeño grado de daño tisular causado en parte por las bacterias y sus productos y en parte por la respuesta inmunológica e inflamatoria que estos provocan.

De todo lo dicho se deduce que el odontólogo debe controlar y mantener el estado de salud del epitelio de la unión dentogingival, para que este pueda cumplir con su función de proteger todos los tejidos integrantes del periodoncio.

- Las estructuras histológicas del periodonto de protección constituyen también el sustrato biológico en el que asienta una importante patología

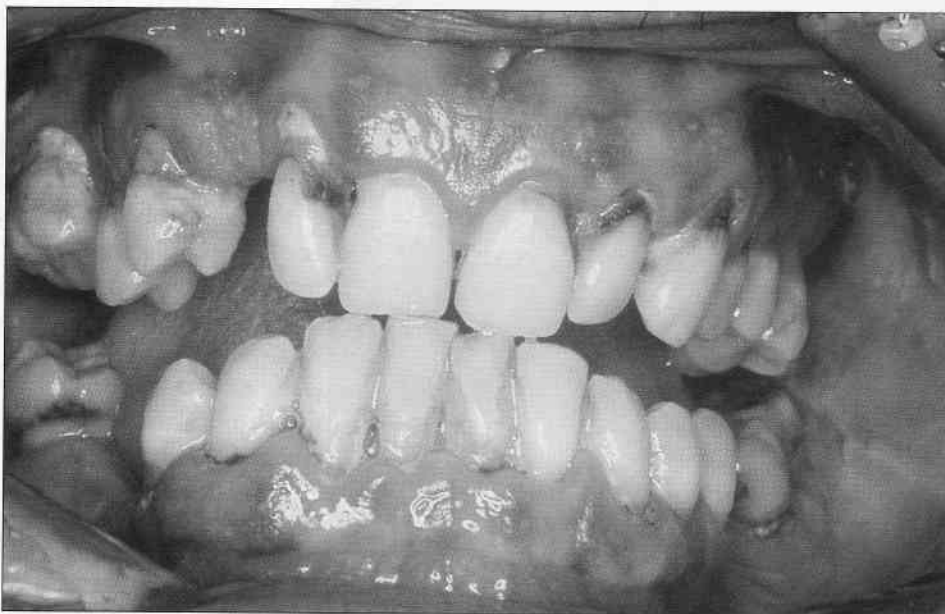

Figura 19. Melanosis gingival idiopática.

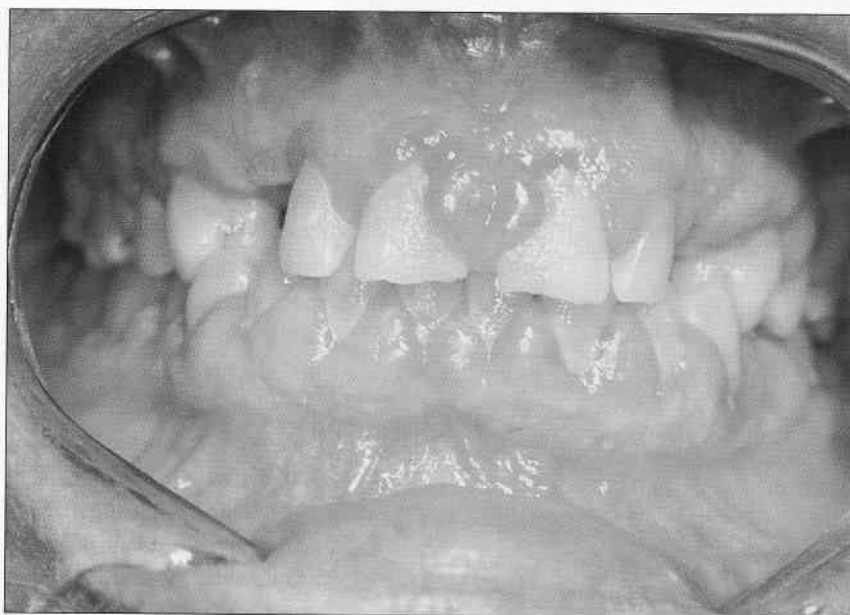


Figura 20. Hiperplasia gingival por ciclosporina.

Cuadro 2. Sustrato tisular en el periodonto de protección de patología no relacionada directamente con la enfermedad periodontal.

Denominación	Patogenia	Clínica	Tejido	Patología
Angina de Vincent	Espiroqueta de Vincent	Gingivitis Úlcera necrótica	Epitelio Conectivo: neutrófilo	Ausencia en zona ulcerada Infiltrado en zona ulcerada
Melanosis gingival idiopática	Desconocida	Pigmentación	Epitelio: melanocitos queratinocito Conectivo: macrófagos	Síntesis aumentada de melanina Depósito intracelular Depósito intracelular
Hiperprogesteronemia (embarazo, píldoras anticonceptivas, pubertad)	Endocrina	Gingivitis hemorrágica	Epitelio: queratinocito Conectivo: linfocitos vasos	Atrofia y/o hiperplasia Infiltrado Proliferación Edema
Iatrogenia farmacológica (ciclosporina, nifedipino, hidantoína)	Farmacológica	Agrandamiento Gingivitis	Epitelio: queratinocito Conectivo: fibroblasto	Hiperplasia Hiperplasia Síntesis aumentada de colágeno
Epulis • Fibroso • Granulomatoso (granuloma piogénico) • Gigantocelular	Reactiva	Tumoración	Conectivo: fibroblastos Conectivo: fibroblastos vasos Conectivo: macrófagos	Síntesis aumentada de colágeno Tejido de granulación Granuloma
Envenenamiento por metales: • Bismuto • Arsénico • Plomo • Mercurio • Plata	Tóxica	Pigmentación • negra • negra • azul-gris • gris-violeta • violeta Úlceras	Conectivo: macrófagos linfocitos Epitelio	Depósito intracelular Infiltrado perivascular Ausencia en zona ulcerada

de la boca, que no está relacionada directamente con la enfermedad periodontal. En primer lugar los procesos infecciosos, sistémicos, preneoplásicos y neoplásicos descritos para la mucosa bucal pueden también observarse en esta zona. Sin embargo existen algunos procesos que, aunque tam-

bién pueden extenderse a otras zonas de la cavidad bucal, se localizan preferentemente en el periodonto de protección y más concretamente en la encía (figs. 19 y 20). El sustrato histológico de algunas de dichas lesiones se expresa en el cuadro 2.

SITUACIONES PROBLEMÁTICAS DE ORIENTACIÓN CLÍNICA

El Odontoestomatólogo diagnostica gingivitis a un paciente que acudió a la consulta porque siente molestias y le sangran las encías al cepillar sus dientes. ¿En qué signos clínicos se basa el profesional para hacer este diag-

nóstico? ¿Cuáles son los mecanismos histofisiológicos responsables de esta patología? Fundamente la importancia de un tratamiento precoz, considerando las posibles consecuencias en caso contrario.

CAPÍTULO 12

PERIODONCIO DE INSERCIÓN: CEMENTO, LIGAMENTO PERIO- DONTAL Y HUESO ALVEOLAR

1. INTRODUCCIÓN

2. CEMENTO

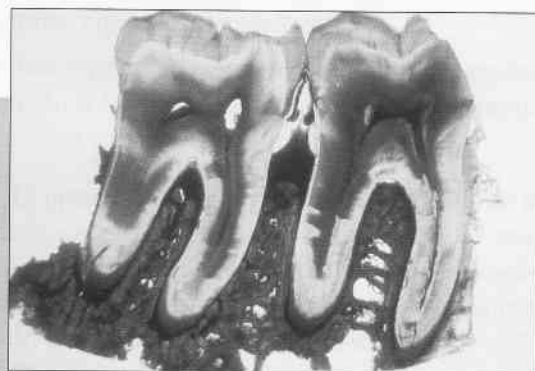
- 2.1. Generalidades
- 2.2. Propiedades físicas
- 2.3. Componentes estructurales del cemento
- 2.4. Cementogénesis
- 2.5. Tipos de cemento
- 2.6. Conexión cementodentinaria (CCD)
- 2.7. Histofisiología
- 2.8. Biopatología y consideraciones clínicas

3. LIGAMENTO PERIODONTAL

- 3.1. Generalidades
- 3.2. Componentes estructurales del ligamento
- 3.3. Vascularización e inervación
- 3.4. Origen y desarrollo
- 3.5. Histofisiología
- 3.6. Biopatología y consideraciones clínicas

4. HUESO ALVEOLAR

- 4.1. Generalidades
- 4.2. Características generales del tejido óseo
- 4.3. Estructura anatómica del hueso alveolar
- 4.4. Estructura histológica del hueso alveolar



CEMENTO, LIGAMENTO PERIODONTAL Y HUESO ALVEOLAR

1. INTRODUCCIÓN

El periodoncio o periodonto de inserción está compuesto por tres estructuras que conforman una unidad funcional y comparten un mismo origen embriológico: cemento, ligamento periodontal y hueso alveolar. Los tres se originan, al mismo tiempo que se forma la raíz del diente, a partir de la capa celular interna del saco dentario.

Las fibras colágenas del ligamento periodontal se insertan por un lado en el cemento y por el otro en el hueso que rodea el alveolo, constituyendo la articulación alveolodentaria. Esta articulación que pertenece al grupo particular de las gonfosis, mantiene al diente en su sitio y le permite resistir las fuerzas masticatorias (fig. 1 A y B).

Las estructuras que forman el periodoncio de inserción tienen una evolución correlativa a lo largo de la vida del diente, ya que la remodelación permanente de las fibras periodontales y del tejido óseo, así como la aposición continuada y selectiva del cemento, se relacionan con los movimientos de acomodación y desplazamiento de los dientes. Además, si el diente se pierde por extracción, el cemento y parte del ligamento periodontal lo acompañan, mientras que el hueso alveolar y las fibras periodontales remanentes sufren una regresión total.

Las tres estructuras del periodoncio de inserción constituyen una unidad funcional y evolucionan interrelacionada y coordinadamente durante la vida del diente.

2. CEMENTO

2.1. Generalidades

El cemento es un tejido conectivo mineralizado, derivado de la capa celular ectomesenquimática del

saco o folículo dentario que rodea al germen dentario. A semejanza del esmalte, el cemento cubre la dentina, aunque sólo en la porción radicular. Tiene como función principal anclar las fibras del ligamento periodontal a la raíz del diente.

Desde el punto de vista estructural, el cemento es comparable al hueso ya que su dureza y composición química son prácticamente similares; además, ambos crecen por aposición, poseen laminillas, y, cuando el cemento presenta células, éstas se alojan en lagunas, como los osteocitos.

Ambos tejidos proporcionan un sitio de anclaje o inserción a las fibras periodontales. No obstante, poseen características que los diferencian:

a) El cemento cubre y protege la totalidad de la superficie radicular del diente desde el cuello anatómico hasta el ápice, aunque en ocasiones puede extenderse sobre el esmalte en la región cervical (ver Capítulo de Esmalte, Casos de Choquet).

b) El cemento no está vascularizado y carece de inervación propia.

c) El cemento no tiene capacidad de ser remodelado y es por lo general más resistente a la resorción que el hueso. Este hecho es importante desde el punto de vista clínico, puesto que si fuera resorbido fácilmente, la aplicación de técnicas ortodóncicas ocasionaría la pérdida de la raíz.

El cemento, al cubrir la porción radicular de los dientes, se relaciona con la dentina por su cara interna; con el ligamento periodontal, por su cara externa; por su extremo coronario con el esmalte y con la pulpa dental por su extremo apical.

En la mayor parte de la raíz, especialmente en dientes jóvenes, el cemento forma una capa relativamente delgada. El menor espesor se encuentra en el cuello, donde tiene unos 20 μm de ancho y por lo general termina en bisel, extendiéndose un breve trecho sobre el esmalte. En la región media de la raíz el espesor del cemento suele oscilar entre 50 y

En la elaboración de este capítulo han colaborado los Profesores Titulares de la Facultad de Medicina y Odontología de la Universidad de Granada, F. Javier Cañizares y M^a Angustias Cubero (España).

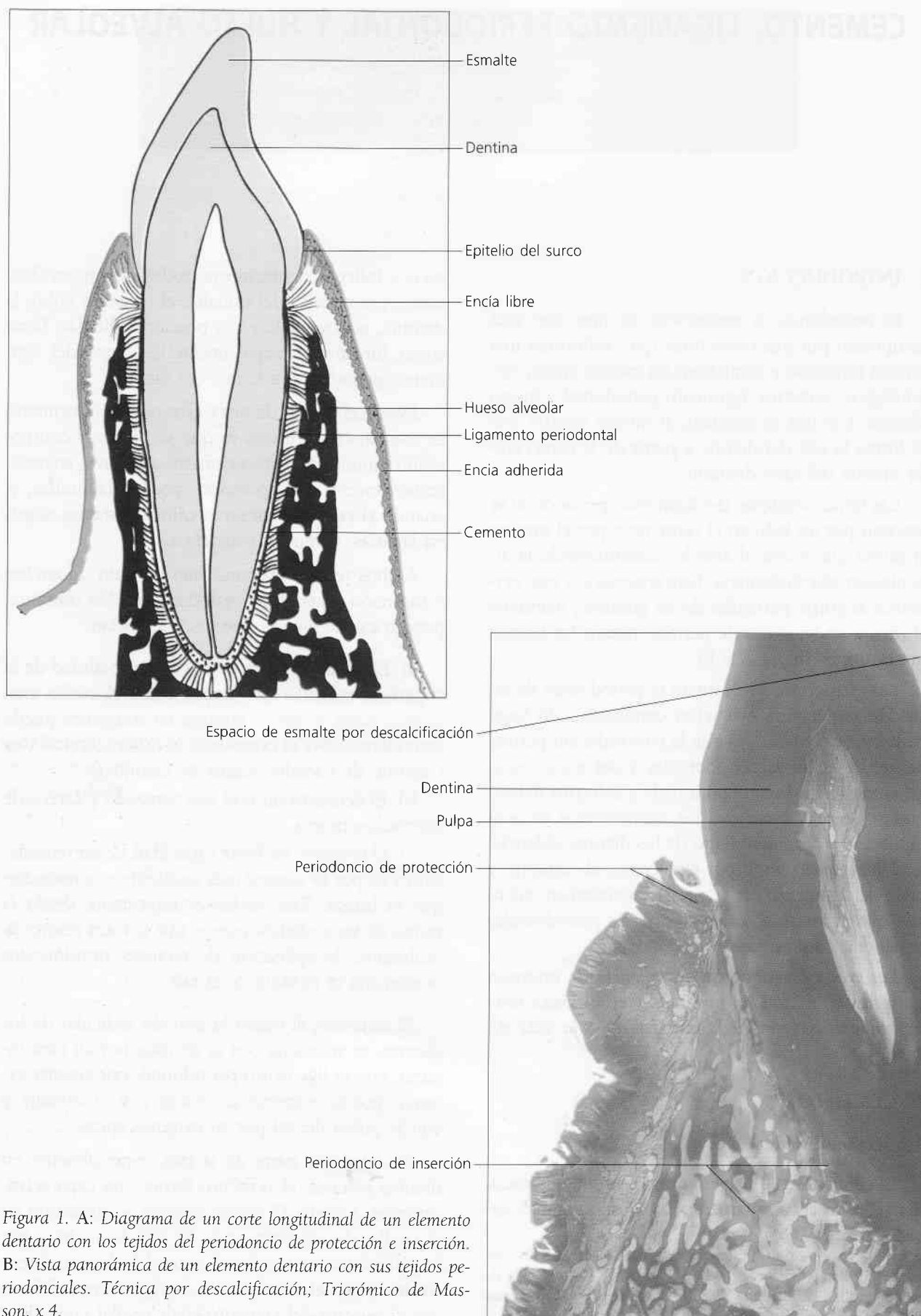


Figura 1. A: Diagrama de un corte longitudinal de un elemento dentario con los tejidos del periodoncio de protección e inserción. B: Vista panorámica de un elemento dentario con sus tejidos periodonciales. Técnica por descalcificación; Tricrómico de Mas-son, x 4.

Conducto radicular

Dentina radicular

Cemento

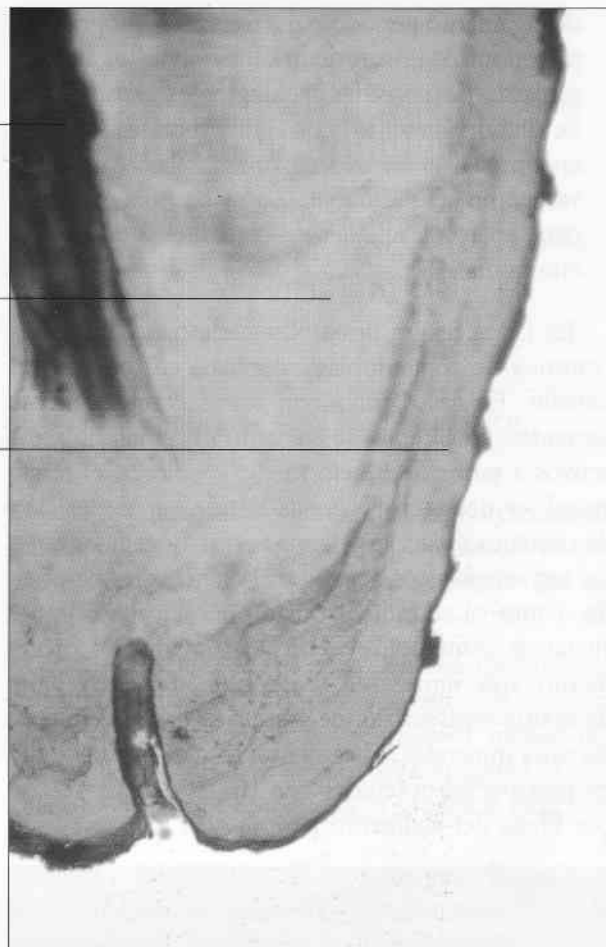


Figura 2. Porción apical de un diente unirradicular. Corte longitudinal. Técnica por desgaste, x 40.

80 μ m, pero varía con la edad, debido al depósito continuo y progresivo de nuevas capas. Las zonas más afectadas por la deposición secundaria de cemento son las apicales e interradiculares (situadas en la bifurcación de las raíces), pudiendo alcanzar un grosor de 2 a 4 mm en esas regiones (fig. 2).

2.2. Propiedades físicas

Color: el cemento presenta un color blanco nacarado, más oscuro y opaco que el esmalte, pero menos amarillento que la dentina.

Dureza: la dureza del cemento es menor que la de la dentina y del esmalte. En términos generales, la dureza del cemento es similar a las del hueso laminar, concordando con la equivalencia fisicoquímica y estructural de ambos tejidos.

Permeabilidad: el cemento es menos permeable que la dentina, a pesar de su mayor contenido de sustancia orgánica y a su menor densidad. No obstante, el cemento es un tejido permeable, y queda demostrado por la facilidad con que se impregna de pigmentos medicamentosos o alimenticios.

Radioopacidad: La radioopacidad del cemento es semejante al hueso compacto, por lo tanto, en las radiografías presentan el mismo grado de contraste. El espesor reducido del cemento no permite una visualización marcada, excepto en la zona del ápice donde el tejido es más grueso.

La radioopacidad es una propiedad que depende del contenido mineral, es por esto que el cemento es notablemente menos radioopaco que el esmalte donde la concentración de sales minerales es muy elevada y comparado con la dentina, también posee menor grado de radioopacidad.

2.3. Componentes estructurales del cemento

El cemento está formado por elementos celulares, en especial los cementoblastos y cementocitos y por una matriz extracelular calcificada. Son células fenotípicamente diferentes de las células óseas.

Células

- **Cementoblastos:** los cementoblastos se encuentran adosados a la superficie del cemento, del lado

del ligamento periodontal. (zona cementógena del periodonto). En un diente funcional, los cementoblastos se consideran integrantes estructurales de dicho ligamento. Los cementoblastos pueden encontrarse en estado activo (con el MO se observan como células cúbicas, muy basófilas), o inactivo (aparecen aplanados, con núcleo de heterocromatina).

En las raíces en desarrollo suele haber una capa continua de cementoblastos activos en toda su extensión. En los dientes con raíces completamente formadas, en cambio, se encuentran cementoblastos activos a partir del tercio medio o sólo en el tercio apical, es decir, en las zonas donde hay deposición de cemento secundario (zonas cementógenas). Entre los cementoblastos activos y el cemento mineralizado, como ya se indicó, existe una delgada capa de sustancia cementoide, cemento inmaduro o pre-cemento, que representa la deposición más reciente de matriz orgánica donde aún no se han precipitado las sales minerales. El cementoide aparece eosinófilo en preparaciones teñidas con HE, y está atravesado por fibras del ligamento periodontal.

Con el microscopio electrónico, los cementoblastos formativos (fig. 3) presentan núcleo excéntrico de forma irregular, con uno o dos nucleolos, abundantes mitocondrias, RER y aparato de Golgi bien desarrollado. A diferencia de los fibroblastos del ligamento periodontal, los cementoblastos presentan menor cantidad de RER, pero un mayor número de mitocondrias. En los cementoblastos hu-

manos se ha descrito la presencia de numerosos granos de glucógeno, así como de filamentos intermedios y de actina. Las células se asocian mediante uniones comunicantes y desmosomas muy simples. Las membranas de los cementoblastos poseen receptores para la hormona del crecimiento y para el EGF (factor de crecimiento epidérmico), estos últimos en número muy reducido en relación con los fibroblastos del ligamento periodontal. Asimismo los cementoblastos poseen receptores para la acción de la PTHrP (proteína relacionada con la paratohormona), la cual parece tener un importante papel en la regulación de la cementogénesis

Las características ultraestructurales descritas nos indican que los cementoblastos tienen una elevada actividad de síntesis. Sus funciones son sintetizar tropocolágeno que formará las fibras colágenas intrínsecas, y proteoglicanos o glicosaminoglicanos para la matriz extracelular. En los cementoblastos no se ha demostrado actividad fosfatasa alcalina, a diferencia de los osteoblastos que poseen esta enzima de forma abundante. Yamamoto ha sugerido la existencia de dos tipos de cementoblastos que intervenirían de modo diferente en la elaboración y configuración de las fibras intrínsecas. Ambos tipos de cementoblastos se diferencian en sus prolongaciones. Un tipo tendría solo prolongaciones digitiformes y otro digitiformes y laminares.

- **Cementocitos:** una vez que los cementoblastos quedan incluidos en el cemento mineralizado, se les denomina cementocitos (fig. 4). Éstos se alojan en cavidades denominadas cementoplastos o lagunas (fig. 5).

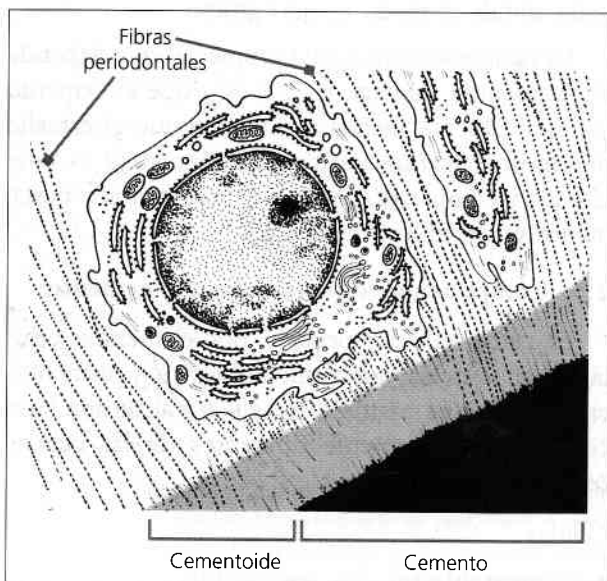


Figura 3. Cementoblasto ubicado en el ligamento periodontal.

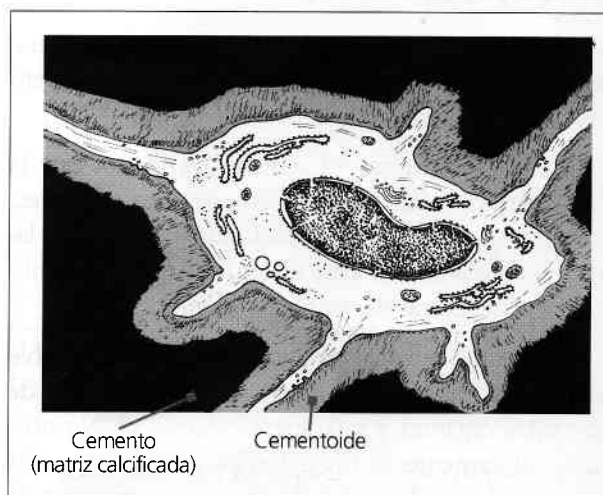


Figura 4. Cementocito (ME).

En cortes histológicos preparados por la técnica de desgaste, donde se observa únicamente materia inorgánica, los cementoplastos y los conductillos calcóforos que emergen de ellos aparecen negros al MO (fig. 6), ya que quedan ocupados por aire. Las zonas que rodean al cementoplasto presentan mayor mineralización de la matriz que aquéllas que se encuentran alejadas.

En preparados descalcificados se observa que los cementocitos son células ovoideas, con su eje mayor paralelo al eje longitudinal de la raíz y su eje menor perpendicular a la misma.

El cementocito típico presenta entre 10 a 20 prolongaciones citoplasmáticas, que emergen del cuerpo celular, pudiendo llegar a medir entre 20 y 30 μm de longitud. Estas prolongaciones, que se extienden por los canaliculos o conductillos calcóforos, pueden ramificarse y establecer contacto con las prolongaciones de otros cementocitos vecinos. La mayoría de las prolongaciones tienden a dirigirse hacia la superficie externa en dirección al periodonto, a expensas de quien se nutre. Aun aquellas que nacen

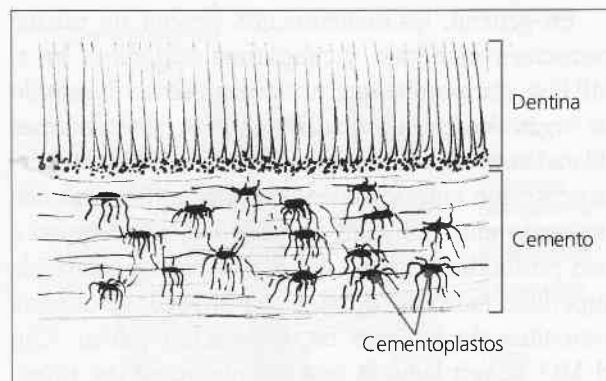


Figura 5. Cementoplastos (corte por desgaste, MD).

de la cara opuesta del cementocito, dan un recorrido curvo para dirigirse al ligamento periodontal, ya que dicho ligamento es la fuente de nutrición del cemento.

Se interpreta que los intercambios metabólicos son muy limitados, a través del sistema de conductillos. Dichos intercambios se vuelven menos eficientes con la edad, a medida que aumenta la distancia entre los cementocitos y la superficie radicular.

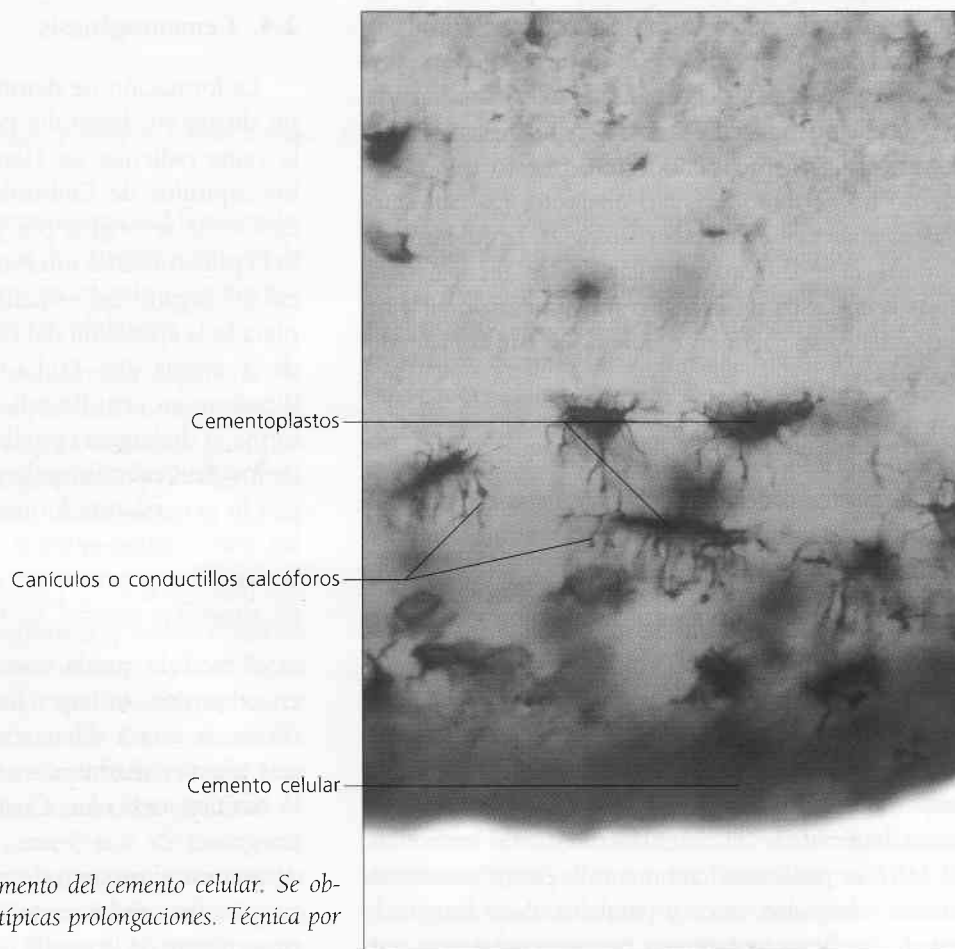


Figura 6. Detalle a mayor aumento del cemento celular. Se observa los cementoplastos y sus típicas prolongaciones. Técnica por desgaste, x 250.

En general, los cementocitos poseen un núcleo pequeño y picnótico, y citoplasma acidófilo. Con el MET se comprueba que presentan escaso desarrollo de orgánulos citoplasmáticos; el RER tiene cisternas dilatadas y hay pocas mitocondrias. Estas características, que corresponden a células atroficas o con un grado muy reducido de actividad, se acentúan a una profundidad de 60 μm o más con respecto a la superficie radicular donde, con el MET se observa vesiculización y signos de destrucción celular. Con el MO se ven lagunas aparentemente vacías, próximas a la dentina, que corresponderían a zonas donde las células han degenerado completamente.

- **Otras células:** A menudo también pueden observarse amplias cavidades de contornos irregulares que contienen varios cementocitos, o bien varias células sin prolongaciones que son restos epiteliales de Malassez, provenientes de la disgregación de la vaina de Hertwig. Estas formaciones se conocen con el nombre de **lagunas encapsuladas**.

Otro tipo de células que pueden hallarse en relación con el cemento son los **cementoclastos** u **odontoclastos**, los cuales tienen capacidad de resorción de los tejidos duros. Se localizan en la proximidad de la superficie externa cementaria y presentan características comparables a los osteoclastos. En condiciones normales, estas células están ausentes en el ligamento periodontal, puesto que el cemento no se remodela. No obstante, los cementoclastos aparecen en ciertas patologías, como también durante la resorción radicular de los dientes deciduos o en casos de excesivo movimiento dental ortodóntico, especialmente cuando se utilizan aparatos fijos.

Matriz extracelular (MEC)

La matriz extracelular del cemento contiene aproximadamente: 46 a 50% de materia inorgánica, 22% de materia orgánica y 32% de agua.

El principal componente inorgánico está representado por fosfato de calcio, que se presenta como cristales de hidroxiapatita. Dichos cristales son de menor tamaño que los del esmalte y dentina.

La disposición que tienen estos cristales de hidroxiapatita es similar a la del tejido óseo, alojándose, tanto dentro de las fibras colágenas, como entre ellas. Al MET se presentan como trazos electrónicamente densos, alargados, finos y paralelos al eje longitudinal de las fibras colágenas. Estos cristales son más

delgados en la superficie y aumentan de tamaño hacia las capas más profundas del cemento.

Además de los fosfatos de calcio hay también carbonatos de calcio y oligoelementos, entre los que podemos mencionar: sodio, potasio, hierro, magnesio, azufre, flúor.

La matriz orgánica del cemento está formada por fibras de colágeno principalmente de tipo I, que constituyen el 90% de la fracción proteica de este tejido. Existen dos clases de fibras: intrínsecas y extrínsecas. Las fibras intrínsecas están formadas por los cementoblastos, mientras que las extrínsecas son haces de fibras del ligamento periodontal. El cemento puede ser clasificado de acuerdo al tipo de fibras que lo constituyen, lo cual será visto más adelante en este capítulo. La sustancia fundamental está integrada por proteoglicanos, glicosaminoglicanos y glicoproteínas que son básicamente semejantes a las de la materia orgánica ósea. Existen diferencias en los componentes de la sustancia fundamental en los dos tipos fundamentales de cemento (véase más adelante).

2.4. Cementogénesis

La formación de dentina y cemento en la raíz de un diente en desarrollo depende de la presencia de la vaina radicular de Hertwig. Como se explicó en los capítulos de Embriología Dentaria y Erupción, esta vaina se origina por proliferación de las células del epitelio dental interno y externo en el asa cervical del órgano del esmalte, una vez que se ha completado la aposición del esmalte en toda la extensión de la corona (fig. 7). La vaina epitelial crece extendiéndose en sentido apical, y en su extremo distal forma el diafragma epitelial, más marcado en el caso de los dientes multirradiculares. La vaina de Hertwig por lo general está formada por dos capas de células relacionadas entre sí por distintos mecanismos de unión y provistas de membrana basal, tanto en su superficie interna, como externa.

A medida que la vaina crece y rodea a la papila en expansión, induce a las células situadas en la periferia de ésta a diferenciarse en odontoblastos, los que una vez maduros secretan la matriz orgánica de la dentina radicular. Cuando la predentina alcanza un grosor de 4 a 5 μm , comienza a mineralizarse. Al avanzar el proceso de mineralización se interrumpe para las células epiteliales la fuente de nutrición proveniente de la papila dentaria, por lo que la vaina

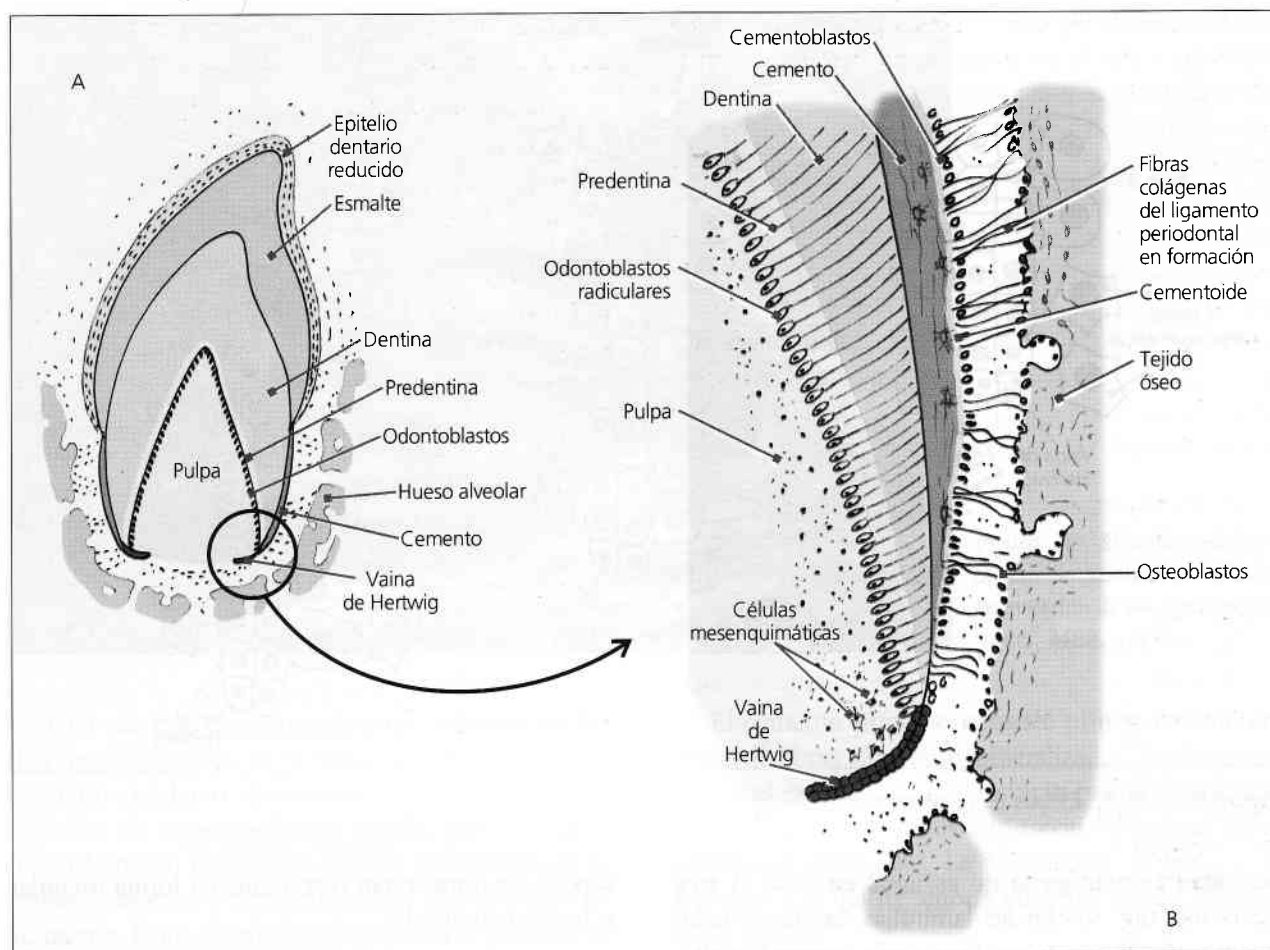


Figura 7. A: Formación radicular, estadio de foliculo dentario. B: Detalle; vaina de Hertwig y cementogénesis.

radicular se fragmenta, formando una red fenestrada. Las células provenientes de la disgregación de la vaina de Hertwig persisten en el adulto constituyendo los restos epiteliales de Malassez.

La rotura de la vaina involucra la degeneración o pérdida de la lámina basal del lado cementario, al volverse discontinua esta lámina basal, es reemplazada por una capa de material amorfo y fibrillas finas orientadas al azar, las cuales contribuirán a formar la capa hialina entre cemento y dentina.

A través de la red que forma la vaina epitelial migran las células ectomesenquimáticas indiferenciadas provenientes del foliculo o saco dentario, y se colocan en estrecha aposición con la capa hialina que cubre la superficie de la dentina radicular. Estas células ectomesenquimáticas aumentan de tamaño y desarrollan todos los orgánulos citoplasmáticos característicos de las células sintetizadoras y secretoras de proteínas, diferenciándose en cementoblastos. Estos comienzan a depositar la matriz orgánica del cemento. La secuencia está ilustrada en la figura 8 A, B y C.

La matriz orgánica se mineraliza por la formación de vesículas matriciales en los momentos iniciales (ver formación de la dentina del manto) y por propagación de los cristales de hidroxiapatita desde la superficie dentinaria de la raíz. Mientras continúa este proceso, los cementoblastos secretores se desplazan alejándose del límite cementodentinario. Entre los cementoblastos y la línea frontal de mineralización permanece una delgada franja de material cementoide de unos 5 μm de espesor.

La cementogénesis tiene una actividad cíclica que se revela por las líneas de imbricación o incrementales. Se observan en los cortes por desgaste como líneas oscuras muy finas, que delimitan zonas más claras y anchas. Estas líneas de incremento siguen el contorno de toda la raíz. Se trata en realidad de líneas de reposo, ya que presentan períodos de inactividad en la cementogénesis. Las zonas más anchas dispuestas entre ellas son las laminillas, que corresponden a nuevas capas de cemento. Estas no tienen un ancho definido y uniforme, debido a que la

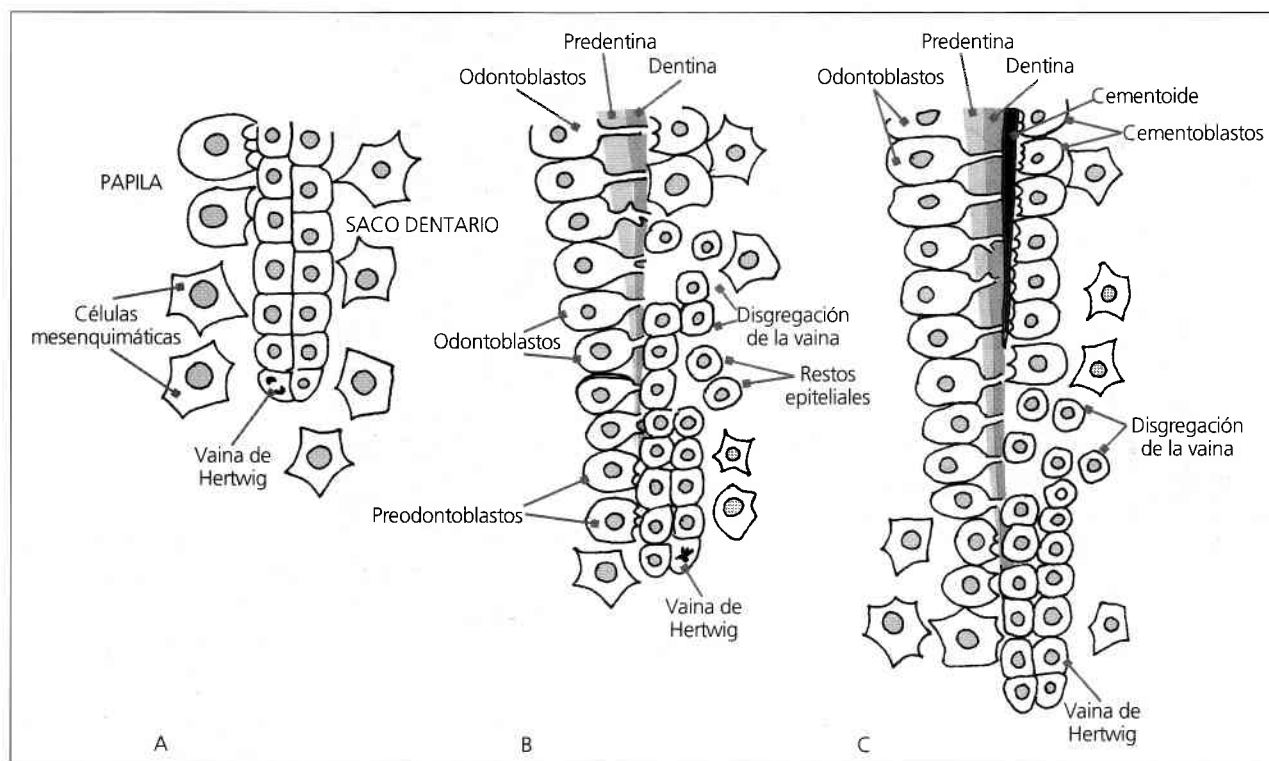


Figura 8. A, B, C: Etapas de la cementogénesis.

actividad cementógena no es igual en todo el área de la raíz (fig. 9). En las laminillas, las fibras colágenas están dispuestas en forma más ordenada y altamente mineralizadas, mientras que en las zonas de

reposo las fibras están dispuestas en forma irregular e hipomineralizadas.

Las fibras colágenas de cada laminilla (fibras intrínsecas del cemento, producidas por los cementoblastos) se orientan paralelamente a la superficie radicular, pero la dirección en cada laminilla es diferente de las laminillas vecinas.

Al mismo tiempo que se produce la aposición del cemento, van quedando incluidas en él las fibras colágenas del ligamento periodontal en formación, que se constituyen las fibras extrínsecas del cemento o fibras perforantes, las que llegan a mineralizarse total o parcialmente al estar dentro de este tejido (fig. 10). Estas fibras son producidas por los fibroblastos del ligamento periodontal. Aunque inicialmente se insertan en el cemento en ángulo recto a la superficie radicular, su orientación puede cambiar significativamente debido al movimiento dentario. Las fibras extrínsecas por lo general están reunidas en fascículos de sección redondeada, envueltas por otras fibras de recorrido helicoidal. Existe además un grupo menor de fibras que corren en distintas direcciones. Todas estas fibras se hallan incluidas en una matriz amorfa que también se mineraliza. Cuando comienza la erupción del diente, el cemento se va depositando con cierta lentitud, es por lo general de tipo acelular.

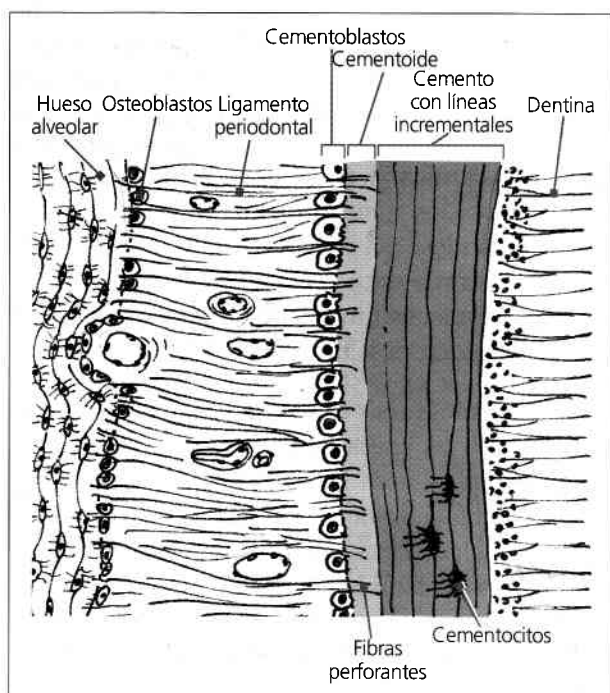


Figura 9. Diagrama que muestra la zona cementógena y las líneas incrementales del cemento.

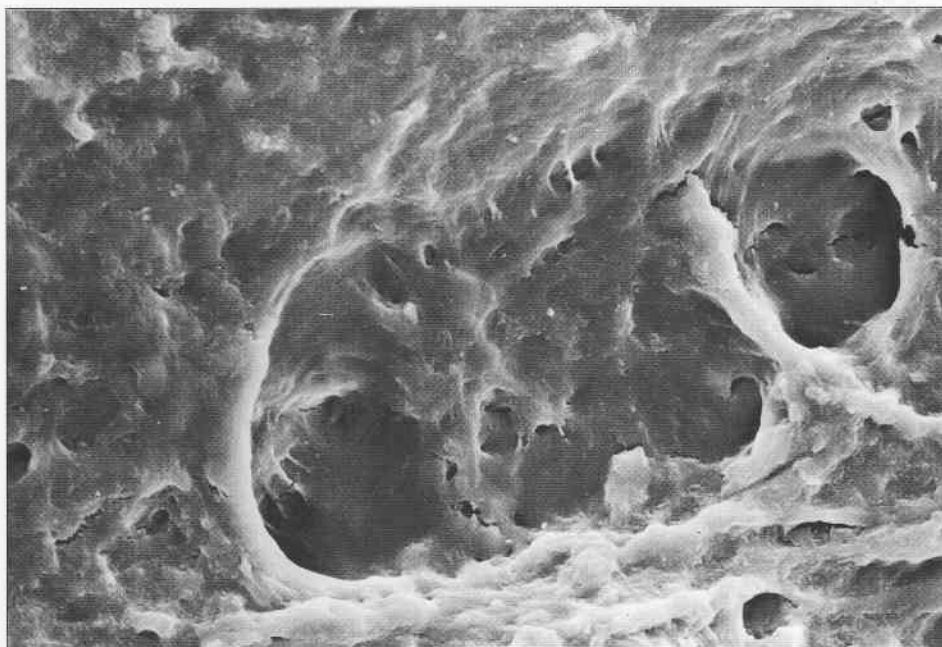


Figura 10. Superficie del cemento. Se observan oquedades de inserción de las fibras perforantes. MEB, x 900.

Una vez que el diente entra en oclusión, en los dos tercios apicales de la raíz continúa formándose cemento celular o secundario. Se trata de un mecanismo de cementogénesis rápido, por lo cual el tejido formado posee una elevada proporción de fibrillas colágenas y cementoblastos incorporados en su matriz. Estos últimos reciben ahora el nombre de cementocitos, y permanecen alojados en cavidades llamadas cementoplastos. Estas estructuras le proporcionan al tejido un aspecto típico que permite diferenciarlo del cemento acelular (fig. 11).

Los cementoblastos que elaboran la matriz extracelular del cemento celular y acelular sintetizan compuestos diferentes para cada tipo de cemento o, si el compuesto es común, lo hacen con distinta intensidad (véase mas adelante).

2.5. Tipos de cemento

Cemento acelular o primario: Este cemento comienza a formarse antes de que el diente erupcione. Se deposita lentamente, de manera que los cementoblastos que lo forman retroceden a medida que secretan, y no quedan células dentro del tejido.

El cemento acelular se presenta predominantemente en el tercio cervical, pero puede cubrir la raíz entera con una capa muy delgada, de unos 50 μm , adyacente a la dentina. A menudo suele faltar en el tercio apical, y en ese caso sólo se encuentra en dicha región cemento celular (figs. 12, 13, 14 y 15).

El cemento primario consiste principalmente en haces de fibras altamente mineralizadas. Predominan las fibras extrínsecas, que resultan prácticamente indistinguibles de las fibras intrínsecas dispuestas apretadamente entre ellas. La proporción de fibras con respecto a la matriz amorfa aumenta desde cervical hacia apical.

Algunos autores han sugerido que la amelogenina juega un papel importante en la formación del cemento acelular y que tiene, asimismo, la posibilidad de inducir la regeneración de dicho tipo de cemento. Este papel ha sido, sin embargo, negado por otros muchos autores. En el cemento acelular se ha identificado, una mayor concentración de proteína Gla de la matriz que en el cemento celular.

Cemento celular o secundario: este tipo de cemento comienza a depositarse cuando el diente entra en oclusión. Debido a que se forma con mayor rapidez, algunos cementoblastos quedan incluidos en la matriz, transformándose en cementocitos.

El cemento acelular se localiza, por lo general, sólo a partir del tercio medio o apical de la raíz. En el tercio apical suele ser el único tipo de cemento presente (figs. 6 y 11).

Esta es la disposición más común, pero existen variaciones en la distribución de los tipos de cemento, pudiendo presentarse capas alternadas de cemento celular y acelular.

El cemento secundario continúa depositándose durante toda la vida del elemento dentario; esto

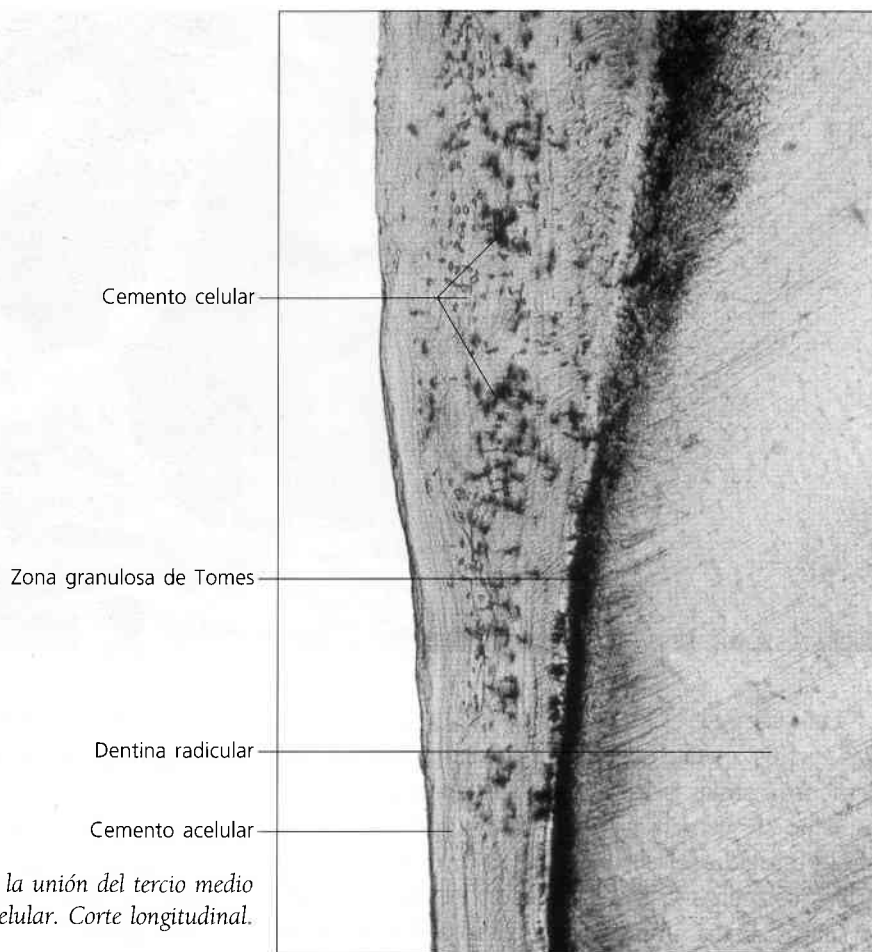


Figura 11. Porción radicular a nivel de la unión del tercio medio con el apical. Se identifica el cemento celular. Corte longitudinal. Técnica por desgaste, x 100.

constituye un mecanismo de compensación del desgaste oclusal de los dientes.

En un diente adulto, el espesor del cemento celular es mayor en el ápice y en la zona interradicular. Estos sitios de mayor espesor son debidos a la traslación vertical del diente que ensancha el espacio periodontal y, por lo tanto, con la aparición de nuevas capas de cemento se restablece el espesor normal del ligamento periodontal.

Debido al continuo depósito periapical, el cemento puede llegar a depositarse por dentro del conducto radicular e incluso a obliterar dicho conducto, en dientes de edad avanzada.

A diferencia del cemento acelular posee mayor proporción de fibras intrínsecas. Éstas representan el 60% del colágeno de la matriz. Los haces que forman el sistema de fibras extrínsecas están separados y rodeados por el sistema de fibras intrínsecas. Generalmente sólo la periferia de la fibra perforante está calcificada, su parte central no se mineraliza.

En el cemento celular son más notorias las laminillas y las líneas incrementales hipomineralizadas,

a lo largo de las cuales se ubican los cementocitos, que representan la característica distintiva de este tejido.

A medida que aumenta el espesor del cemento van quedando incluidas en él porciones cada vez más extensas de fibras extrínsecas, pero la zona de importancia funcional para la fijación del diente siempre está representada por las capas de cemento más superficiales, o sea, las que se han formado más recientemente.

En un diente extraído al que se le han eliminado los restos orgánicos, prácticamente toda la superficie radicular presenta pequeñas elevaciones que corresponden a las zonas de inserción de las fibras de Sharpey, pero algunas áreas superficiales del cemento celular suelen ser bastante irregulares, con salientes o cementículos (fig. 16), o zonas excavadas a causa de procesos de resorción.

En la matriz extracelular del cemento celular se han identificado los proteoglicanos versicán, decorina, biglicán y lumicán, compuestos que no han sido descritos en el cemento acelular.

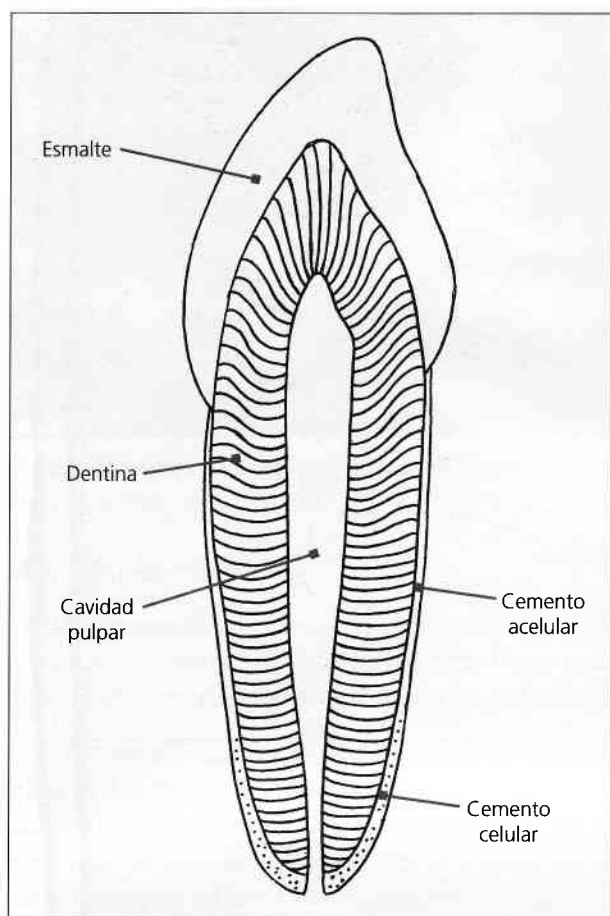


Figura 12. Diferentes tipos de cemento.

Cemento afibrilar: los dos tipos de cemento anteriormente descritos pueden considerarse, según algunos autores, dentro de la variedad de **cemento fibrilar**, el que debe ser diferenciado del **cemento afibrilar**. Este corresponde a una variedad que carece de las típicas fibras de colágenos y que se presenta con cierta frecuencia en el cuello, especialmente en los casos en que el cemento se extiende cubriendo por un breve trecho al esmalte. Se supone que se forma a causa de la degeneración precoz del órgano del esmalte en esa región, lo que provocaría la formación de cementoblastos que secretarían cemento afibrilar. Si éste permanece suficiente tiempo en contacto con células del tejido conectivo, puede llegar a recubrirse posteriormente con una capa de cemento acelular.

2.6. Conexión cementodentinaria (CCD)

Como se describió en el capítulo referido a Dentina, la conexión entre cemento y dentina es muy firme. Si bien resulta sencillo diferenciar estos dos

tejidos al MO, sin embargo es difícil precisar el límite entre ellos, probablemente debido a una delgada capa radioopaca del lado cementario, adyacente a la zona granulosa de Tomes de la dentina. Esta delgada capa de unos 10 μm de espesor, que en el microscopio aparece prácticamente amorfa, ha recibido diferentes interpretaciones: según algunos autores se trataría de la zona hialina de Hopewell-Smith de la dentina; según otros de la primera laminilla de cemento depositada, o bien del «cemento intermedio», un tejido que no presenta características típicas de cemento ni de dentina.

Evidencias más recientes indican que esa capa altamente mineralizada es depositada por las propias células epiteliales de la vaina de Hertwig, por lo que, en todo caso, se la podría homologar con el esmalte. Esta capa tendría la función de cementar firmemente la dentina y el cemento. Estudios recientes sobre permeabilidad han demostrado que la interfase cemento-dentina constituye una importante barrera para la difusión.

Algunos autores afirman que existe un cierto grado de interconexión metabólica entre dentina y cemento, ya que cierto número de túbulos dentinarios se extienden más allá de la conexión con el cemento, pudiendo anastomosarse con los conductillos de los cementoblastos, o bien estos últimos pueden contactar con los espacios de la zona granulosa de Tomes. Esto permitiría la interrelación entre cementocito y odontoblastos, directamente o a través del líquido tisular. Sin embargo, como ya se comentó, frecuentemente los cementocitos más próximos a la dentina muestran signos de degeneración parcial o total.

La superficie de la dentina de los dientes permanentes, sobre la cual se deposita el cemento, es relativamente lisa. No ocurre así en los dientes temporales, que suelen exhibir un límite cementodentinario festoneado.

En los preparados por desgaste suelen observarse, en la proximidad del límite cementodentinario, zonas de cemento no mineralizadas, que aparecen como espacios irregulares de hasta 5 μm de diámetro. Podrían corresponder a las regiones centrales, no calcificadas, de las fibras extrínsecas más profundas. Se ha demostrado mecánicamente que en la unión cementodentinaria el material adherente interfibrilar es más importante que el intercambio fibrilar existente entre ambas estructuras.

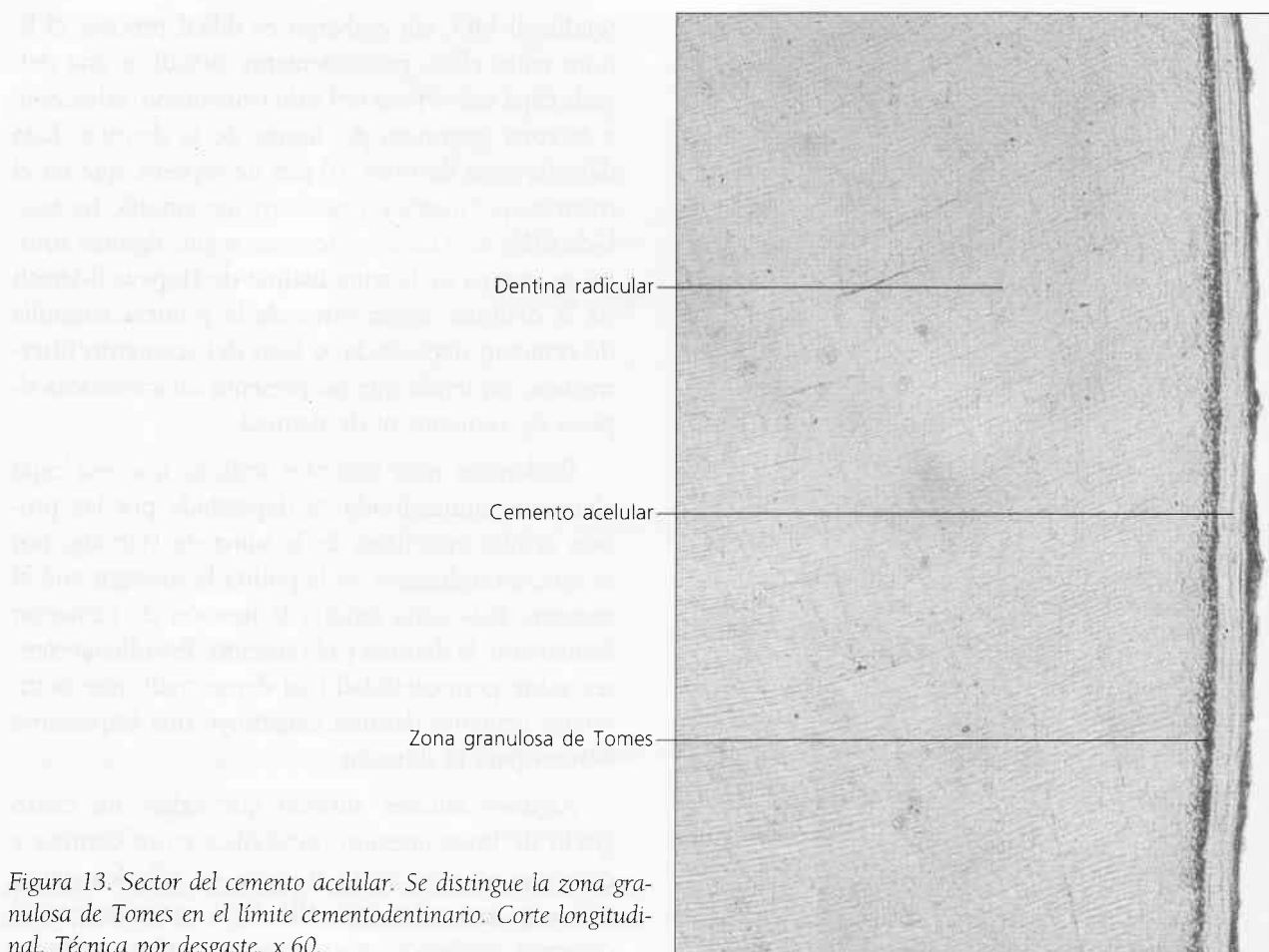


Figura 13. Sector del cemento acelular. Se distingue la zona granulosa de Tomes en el límite cementodentinario. Corte longitudinal. Técnica por desgaste, x 60.

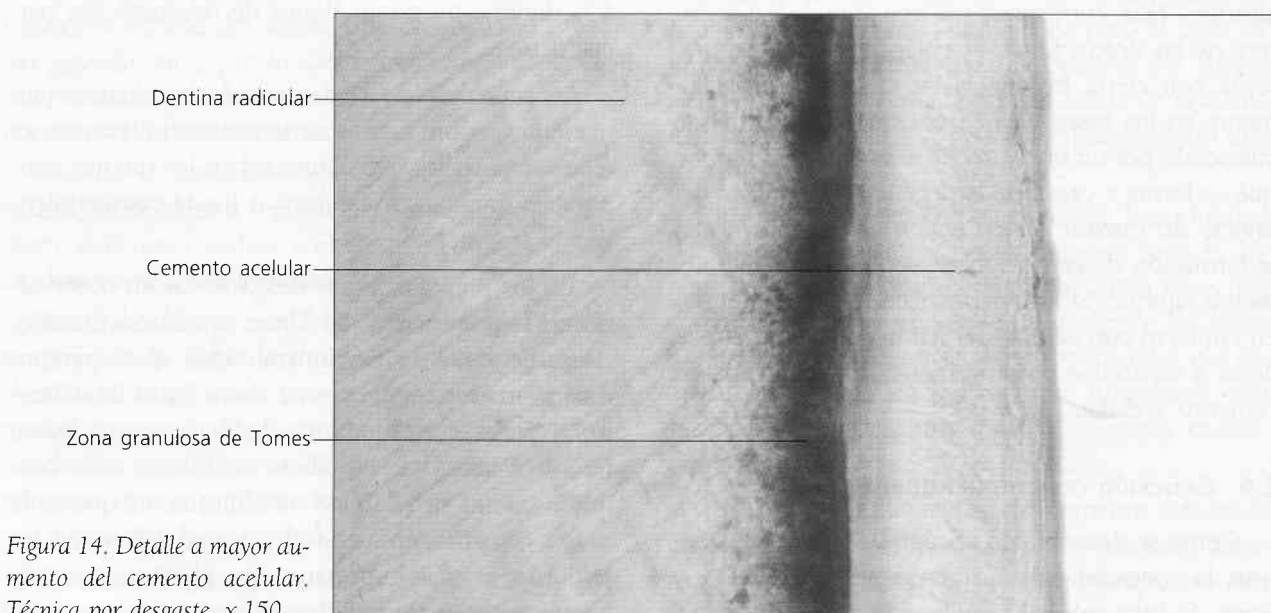


Figura 14. Detalle a mayor aumento del cemento acelular. Técnica por desgaste, x 150.




Figura 15. Superficie del cemento acelular. MEB, x 2.000 (cortesía de la Dra. M. E. Gordillo).

2.7. Histofisiología

Las características estructurales del cemento y su ubicación permiten que éste desempeñe numerosas funciones. Las más significativas son las siguientes:

a) Proporcionar un medio de retención por anclaje a las fibras colágenas del ligamento periodontal que fijan el diente al hueso alveolar. Esta es una función primaria y básica, ya que el cemento forma parte de la articulación alveolodentaria.

b) Controlar el ancho del espacio periodontal. El cemento se deposita de forma continua durante toda la vida, especialmente en el tercio apical. Esta deposición es necesaria para el desplazamiento mesial y la erupción compensatoria de los dientes por

el desgaste oclusal. Las nuevas capas de cemento recubren a las anteriores, funcionalmente envejecidas, y hacen posible el mantenimiento de un apropiado sistema de fijación. De esta forma el cemento permite la reorientación de las fibras periodontales y conserva la inserción de dichas fibras durante el movimiento dentario.

c) Transmitir las fuerzas oclusales a la membrana periodontal. Las fuerzas oclusales, que se generan en el impacto masticatorio, inciden en el cemento. En él se producen modificaciones estructurales por dichos impactos que, al crear tensiones sobre las fibras del ligamento periodontal, se traducen en el cemento en fenómenos de cementogénesis del tipo laminillar. Esto hace aumentar también su espesor. Generalmente, esta neoformación ocurre en el tercio apical de la raíz.

d) Reparar la superficie radicular. Cuando una raíz sufre una fractura o resorción puede ser reparada por el depósito de nuevo cemento.

e) Compensar el desgaste del diente por la atrición. Con la edad el diente sufre un desgaste de esmalte e inclusive de dentina, lo que produce un acortamiento de la corona anatómica. Para compensar este desgaste coronario, se produce un aumento del largo radicular por una cementogénesis en la zona del ápice del diente. En caso de dientes multirradiculares, se producen también depósitos en las zonas de bifurcación de las raíces. De esta forma se mantiene el diente en el plano de oclusión.

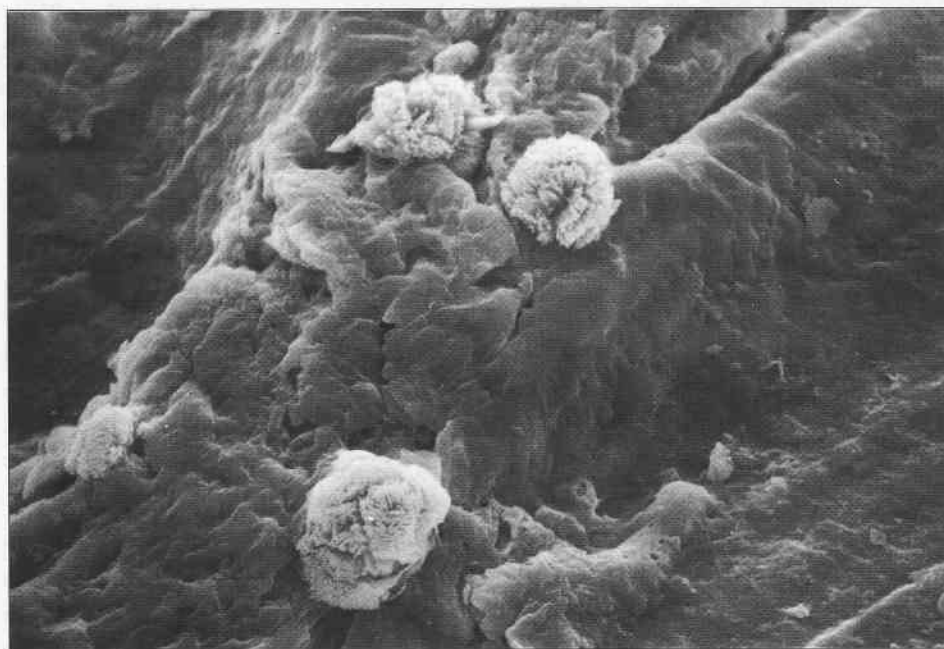


Figura 16. Cemento con cementículos (zona interradicular) MEB, x 1.000.

El depósito continuo de cemento alrededor del ápice puede causar la constricción del foramen apical y la complicación del trayecto de las foraminas. Estos aspectos deben ser tenidos en cuenta en los tratamientos endodónticos.

2.8. Biopatología y consideraciones clínicas

La estructura histológica que forma el cemento constituye el sustrato de algunas de las lesiones que se ubican en el periodoncio de inserción. La primera anomalía que consideraremos será la **hipercementosis**, que es la formación excesiva de cemento que se desarrolla generalmente en el tercio apical o medio del mismo. Puede tratarse simplemente de una adaptación funcional positiva relacionada con la edad (por ejemplo, para una mejor inserción de las fibras de Sharpey frente a determinadas tensiones) o de un proceso relacionado con enfermedades sistémicas óseas (Paget) o reactivo a distintas causas de tipo local (atrición, movilidad dentaria, displacements radiculares, etc.) Cuando la hipercementosis es focalizada se denomina **cementículo** y puede encontrarse incluida o adherida al cemento o libre en el propio ligamento periodontal. Cuando la hipercementosis es muy regular o muy extensa puede causar **anquilosis** (fijación directa del cemento al hueso) y representar una complicación en la extracción dentaria.

Con la edad el cemento puede también quedar expuesto («denudación cervical»), por migración del epitelio de unión o descenso de las apófisis alveolares, lo que determina una recesión general de la encía y exposición del cemento al medio bucal. Al quedar este cemento expuesto a la cavidad bucal, pueden producirse sensaciones dolorosas al frío, a los ácidos, al instrumental del profesional. Esto se denomina **sensibilidad cervical**, o **hiperestesia de cuello**, y es debido al escaso espesor del cemento, sobre todo en la zona cervical.

Además pueden producirse en esta zona denudada, **caries cervicales** (de cuello) que por lo general son extensas en superficie y relativamente poco profundas.

En caso de enfermedad periodontal, el cemento es afectado de diversas maneras debido a la exposición al medio bucal y a las toxinas bacterianas. Principalmente se produce alteración de la trama colágena de modo semejante a como ocurre con el hueso alveolar, lo cual requiere la adecuada atención durante el tratamiento periodontal.

Entre las enfermedades, existe una patología neoplásica no muy bien conocida que se relaciona con los elementos celulares presente en el cemento. Destaca el tumor denominado **cementoblastoma** que tiene su origen en los cementoblastos. Dicho tumor difiere fenotípicamente del osteoblastoma.

Por último, para inducir la cementogénesis con técnicas de ingeniería tisular, en el proceso de regeneración periodontal, se han utilizado inductores de distinta naturaleza entre los que destacan la ciclosporina A o la rhBMP-2 (proteína morfogenética ósea recombinante) asociada a diferentes vehículos o vectores como las matrices colágena o polímeros sintéticos.

3. LIGAMENTO PERIODONTAL

3.1. Generalidades

El ligamento periodontal es una delgada capa de **tejido conectivo fibroso**, que por medio de sus fibras une el elemento dentario al hueso alveolar que lo aloja.

Sus fibras principales se insertan por un lado en el cemento y por el otro en la placa cribosa del hueso alveolar.

Las funciones primordiales del ligamento son mantener al diente suspendido en su alveolo, soportar y resistir las fuerzas empleadas durante la masticación y actuar como receptor sensorial propioceptivo, función, esta última, necesaria para lograr el control posicional de la mandíbula y una correcta oclusión.

El ligamento periodontal ha recibido también las siguientes denominaciones: **periodonto**, **gonfosis**, **membrana periodontal**, **ligamento alveolodental** y **desmodonto**.

El ligamento periodontal (peri: alrededor, odonto: diente) se ubica en el espacio periodontal, que está localizado entre la porción radicular del elemento dentario y la compacta periodóntica del hueso alveolar (figs. 1 y 17).

A nivel del ápice dentario el conectivo periodontal se pone en contacto con el conectivo pulpar, mientras que en la parte superior se relaciona con el corion gingival (fig. 18). El ligamento al continuarse con el tejido pulpar y con el tejido conectivo de la encía y el de la unión dentogingival, forma un conjunto estructural y funcional y, por tanto, un sólo sistema biológico. Clínicamente esta relación es

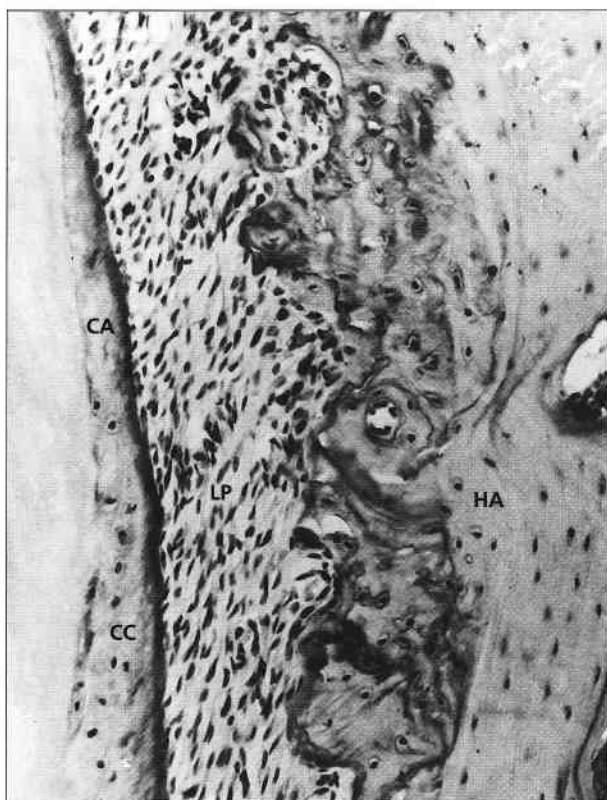

Figura 17. Periodonto de inserción. Se observa cemento acelular (CA), cemento celular (CC), ligamento periodontal (LP), hueso alveolar (HA). (Cortesía de la Dra. Ubios).

muy importante, pues las infecciones que se producen aisladamente en cualquier lugar, pueden conectarse entre sí y extenderse a otras zonas, lo que constituye las lesiones denominadas **endoperiodonticas**.

El ancho del ligamento periodontal varía notablemente de un individuo a otro, entre los distintos elementos dentarios, y aún en las diferentes zonas de un mismo diente.

En general, se acepta que su espesor oscila entre los 0,10 y 0,38 mm.

El espesor del ligamento periodontal disminuye con la edad (tiene un ancho promedio de unos 0,20 mm en individuos jóvenes y de 0,15 mm en personas mayores de cincuenta años), y aumenta con la función masticatoria (es más ancho en dientes funcionales y más delgado en dientes infuncionales o retenidos).

Estudios realizados sobre el espesor del ligamento periodontal en un mismo diente determinaron que existe una zona más angosta, que a causa de su poder de fijación actúa como eje de movimiento respecto a las zonas más anchas.

Esta zona más angosta que actuaría como zona de apoyo o palanca de los movimientos laterales se llama «**fulcrum**» y se ubica hacia la mitad de la raíz clínica, por lo general más cerca del ápice; en concreto en la unión del tercio medio con el tercio apical (fig. 19).

En dientes unirradiculares este fulcrum es fácil de ubicar, no así en los multirradiculares cuyo eje de movimientos laterales se proyecta en el tabique óseo interradicular.

El ancho del ligamento periodontal es un dato importante de recordar desde el punto de vista radiográfico, ya que lo normal es: mayor anchura en el extremo apical y cervical y más angosto en la parte central. Si lo anteriormente expuesto está alterado, se debe seguramente a la presencia de alguna patología periodontal.

3.2. Componentes estructurales del ligamento

El ligamento periodontal, como todo tejido conectivo denso, está constituido por células, fibras, y sustancia fundamental amorfa. Además, posee vasos y nervios.

Células

El ligamento periodontal, si bien es un tejido conjuntivo fibrilar, presenta una alta densidad celular. Los elementos celulares que lo forman son muy heterogéneos, aunque predominan los fibroblastos que representan el 20% del total. Desde el punto de vista funcional podemos distinguir los siguientes tipos de células:

- a) Células formadoras: fibroblastos, osteoblastos y cementoblastos.
- b) Células resorptivas: osteoclastos y cementoclastos.
- c) Células defensivas: macrófagos, mastocitos y eosinófilos.
- d) Células epiteliales de Malassez y
- e) Células madres ectomesenquimáticas.

Todas estas células tienen en el ligamento periodontal un papel funcional tan importante como el de los componentes fibrilares que constituyen el tejido. Algunos de los datos citológicos que poseemos acerca de estas células y de su papel funcional en el ligamento periodontal procede de investigaciones experimentales realizadas en distintos mamíferos. Las características más importantes de estas células son las siguientes:

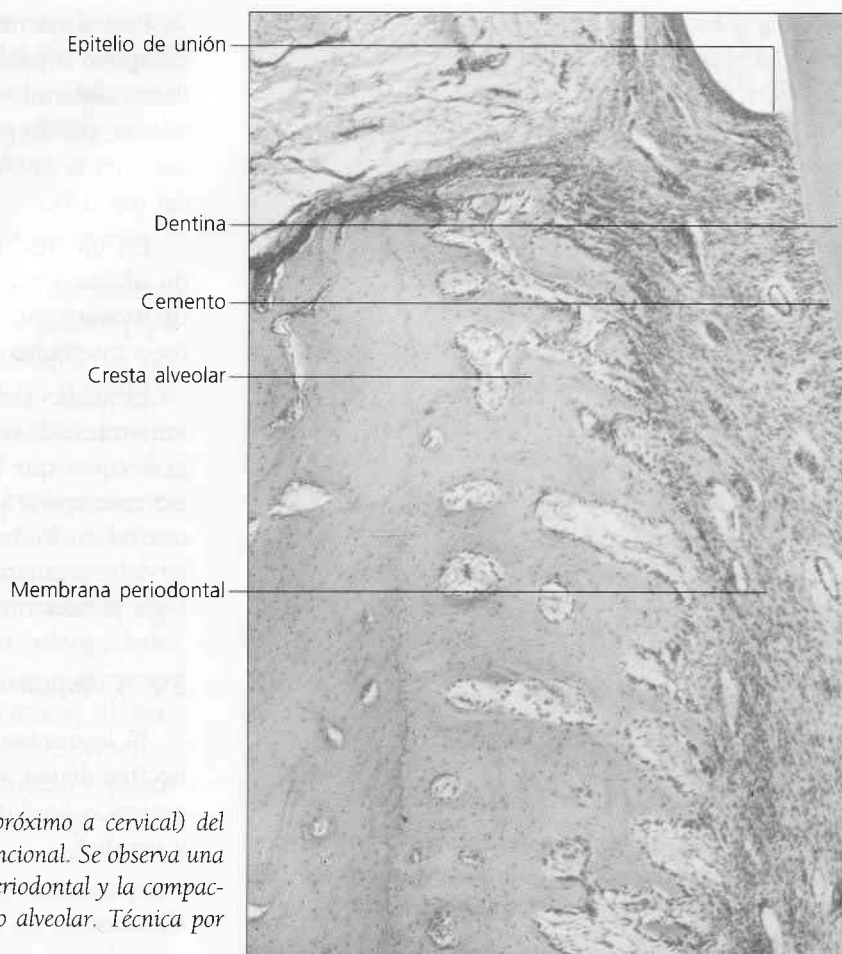


Figura 18. Detalle de la zona superior (próximo a cervical) del periodoncio de inserción de un diente prefuncional. Se observa una delgada capa de cemento; la membrana periodontal y la compacta periodóntica o lámina cribosa del hueso alveolar. Técnica por descalcificación, HE x 60.

- **Fibroblasto.** Es la célula que produce la sustancia que conforma el tejido conectivo, incluyendo el colágeno, los proteoglicanos y la elastina. La importancia de este tipo celular, además de a su elevado porcentaje, se debe al alto grado de recambio que experimenta el tejido periodontal pues los haces de colágeno que lo forman son remodelados, removidos y reemplazados de modo constante.

A diferencia de lo que ocurre en el tejido óseo, la síntesis y la degradación del colágeno en el ligamento es llevada a cabo por un sólo tipo celular, que se podría denominar fibroblasto o fibroclasto, según el momento funcional en que se encuentre. A veces estas dos funciones se realizan de manera simultánea.

La síntesis implica la participación del RER y el complejo de Golgi en la producción y liberación de moléculas de tropocolágeno, las cuales se polimerizan extracelularmente para formar las microfibrillas y luego las fibras de colágeno. Algunos autores indican que el fibroblasto participaría en la configu-

ración extracelular de las fibras de colágeno lo que sería de especial importancia en el ligamento periodontal (figs. 20 A y B, 21 y 22).

La degradación involucra dos fases: 1) la síntesis y posterior liberación de la collagenasa, (enzima que digiere el colágeno y lo fragmenta en pequeñas porciones); y 2) la fagocitosis por parte de los fibroclastos de los restos de colágeno degradados que son digeridos por medio de sus lisosomas.

El remodelado de las fibras no se limita a una zona media («plexo intermedio») como se interpretaba anteriormente, sino que puede ocurrir en todo el ancho del ligamento periodontal.

Se ha comprobado que existe un equilibrio fisiológico entre la elaboración y degradación de los componentes para conservar la estructura normal del ligamento. Este equilibrio suele alterarse con la edad, aunque el fibroblasto conserva un alto grado de actividad aún en individuos adultos.

Los fibroblastos del ligamento periodontal son básicamente similares a los del resto del organismo.

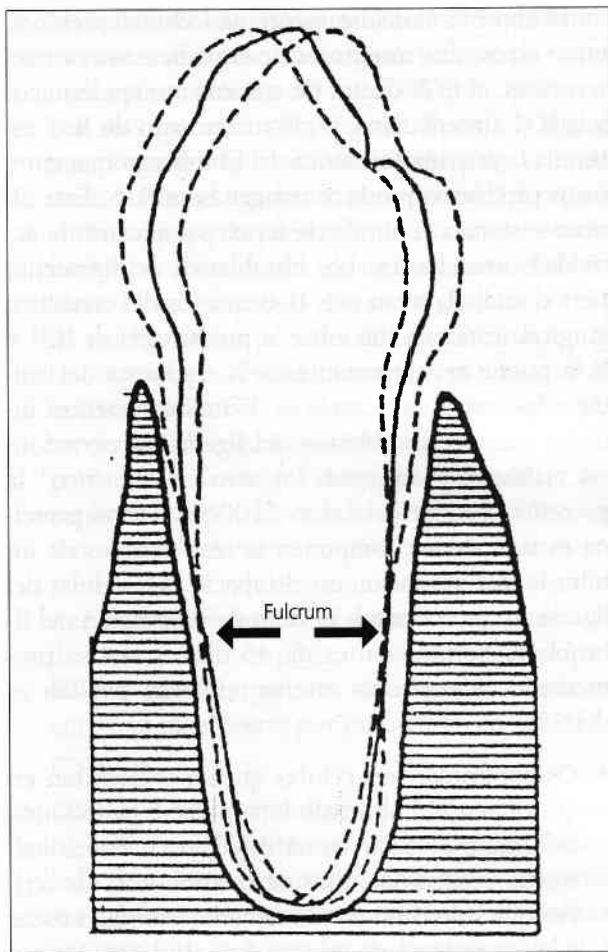


Figura 19. Ubicación topográfica del «fulcrum».

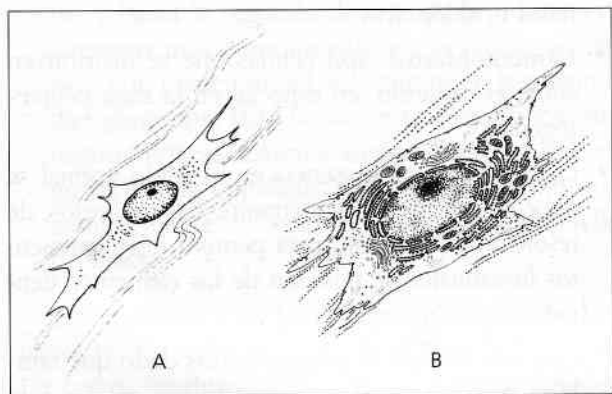


Figura 20. A: Fibroblasto (MO). B: Fibroblasto (ME).

Al MO un fibroblasto aparece fusiforme, con extensiones citoplasmáticas ligeramente eosinófilas. El núcleo elíptico grande, presenta cromatina laxa y dos o cuatro nucleolos evidentes.

Ultraestructuralmente contiene todos los orgánoides relacionados con la síntesis de proteínas para exportación (RER, que alcanza el 5% del volumen

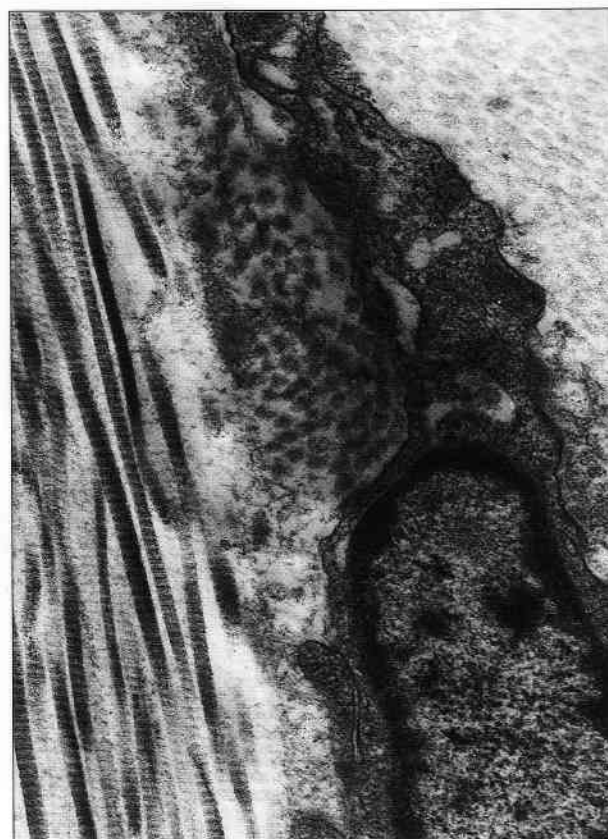


Figura 21. Fibroblastos y microfibrillas de colágeno. MET, x 2.000.

celular, aparato de Golgi, mitocondrias, vesículas secretoras, etc.). Presenta también en su citoplasma un sistema de microtúbulos y microfilamentos muy desarrollados. Webb ha descrito en los fibroblastos del ligamento periodontal, pero no en los del conectivo gingival, la coexpresión de vimentina (típico de células de origen mesenquimático y en vías de maduración) y citoqueratina durante la fase de erupción dental. Después de la erupción desaparece la expresión de citoqueratina.

Los fibroblastos se disponen paralelos a los haces de fibras y en apariencia sus prolongaciones envuelven a las mismas. Su adherencia a las fibras se debe a la presencia de una glicoproteína: la fibronectina. Esta disposición permite que durante los movimientos fisiológicos del diente u ortodónticos, los fibroblastos remodelen los haces de fibras colágenas del ligamento. Por otra parte la fibronectina guía el desplazamiento celular fibroblástico durante la erupción.

Entre los fibroblastos del ligamento periodontal, además de contactos de membrana sin ninguna especialización, se observan uniones comunicantes y

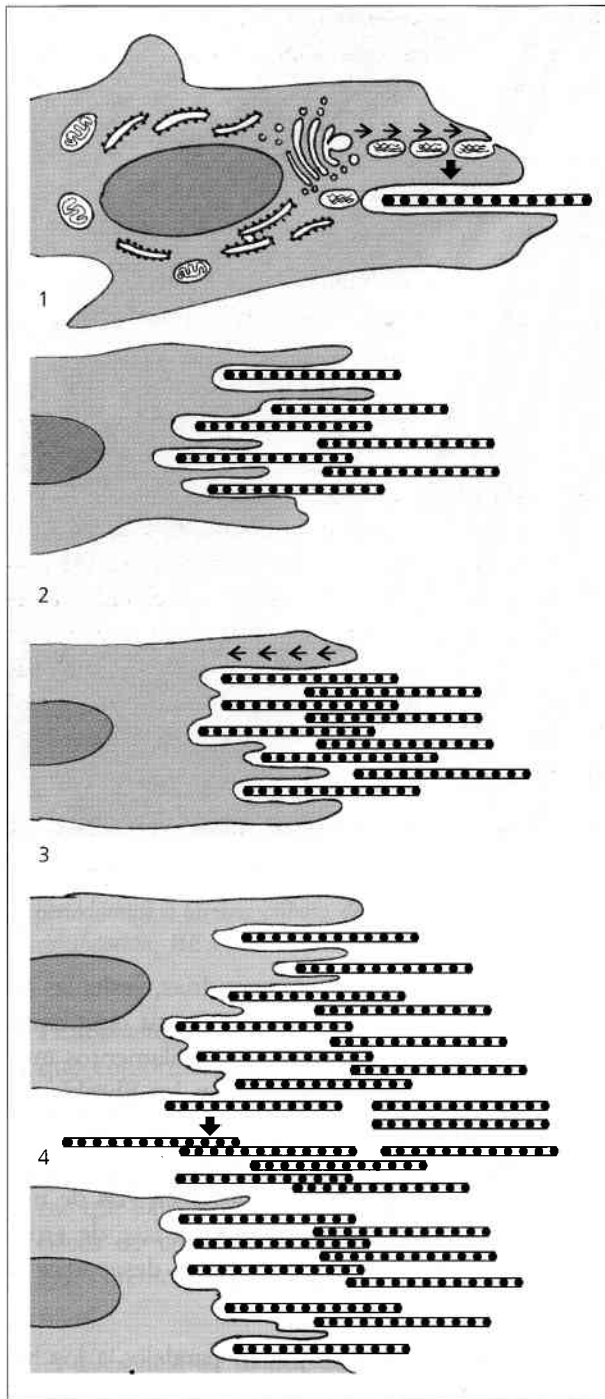


Figura 22. Fases sucesivas (1-4) de la formación extracelular de los grupos de fibras colágenas en el ligamento periodontal.

algunos desmosomas muy simples. Estos sistemas de unión sólo se observan en fibroblastos de tejido conectivo fetal, en cultivos y en los miofibroblastos de las heridas. Se ha tratado de explicar a través de estos contactos la coordinación de los fibroblastos del ligamento en la erupción y, en el rápido proceso de renovación del colágeno que tiene lugar en este tejido.

El fibroblasto del ligamento periodontal presenta, entre otros, dos receptores de superficie muy característicos: el EGF (factor de crecimiento epidérmico) y la IL-1 (interleukina 1). El incremento de IL-1 estimula la actividad sintética del fibroblasto que entre otros productos produce colagenasa e IL-6. Esta última sustancia estimula de forma significativa la actividad osteoclástica. Los fibroblastos del ligamento periodontal elaboran más IL-6 que los del conectivo gingival. Esta relación entre la producción de IL-1 e IL-6 puede ser importante en la respuesta del tejido a las cargas ortodóncicas. Estudios recientes indican que los fibroblastos del ligamento periodontal elaboran y segregan "in vivo" e "in vitro" la proteína ligadora del calcio S100-A4. Dicha proteína es uno de los componentes responsables de inhibir la mineralización en el espacio extracelular del ligamento periodontal. El ciclo de renovación del fibroblasto periodontal es de 45 días, y la tasa promedio de fibroblastos que se renuevan por día es del 2%.

- **Osteoblastos:** son células que se encuentran en el ligamento, cubriendo la superficie periodontal del hueso alveolar (zona osteógena). Funcionalmente existen dos tipos de osteoblastos, los activos que sintetizan continuamente laminillas óseas y los inactivos o de reserva. Las células en reposo de la zona osteógena son activadas por distintos estímulos como, por ejemplo, las fuerzas tensionales ortodóncicas.
- **Cementoblastos:** son células que se distribuyen sobre el cemento, en especial en la zona cementógena.
- **Osteoclastos:** su presencia en el tejido normal se debe a que permanentemente hay procesos de resorción y aposición, para permitir los movimientos funcionales de posición de los elementos dentarios.
- **Cementoclastos (u odontoclastos** dado que también pueden resorber dentina): son células que sólo aparecen en ciertos procesos patológicos, o durante la rizoclasia fisiológica de los dientes temporales.
- **Mastocitos o célula cebadas:** son células que se hallan cerca de los vasos sanguíneos y que contienen gránulos densos de heparina, histamina y enzimas proteolíticas. En ciertas condiciones patológicas estas células presentan degranulaciones debido a lesiones tisulares, aunque su función en el tejido periodontal es aún discutida.

- **Macrófagos:** son células provistas de abundantes lisosomas que desempeñan una función de desintoxicación y defensa del huésped, principalmente por su capacidad para ingerir, destruir y digerir microorganismos y sustancias extrañas que podrían alterar el ligamento periodontal. La riqueza en lisosomas y la presencia de microvellosidades facilita el diagnóstico diferencial con el fibroblasto. Representan el 4% de la población celular del ligamento periodontal. La distribución de los macrófagos en el ligamento periodontal es heterogénea encontrándose variaciones regionales de densidad. Algunos autores consideran que la población macrofágica del ligamento incluye una pequeña fracción de células dendríticas. Este último grupo celular se vincula con los macrófagos por tratarse de células presentadoras de antígenos, que tienen en común la expresión de moléculas de clase II del complejo mayor de histocompatibilidad (CMH), pero se diferencian porque incorporan el antígeno por pinocitosis en vez de fagocitosis.
- **Células o restos epiteliales de Malassez:** es posible hallar en el ligamento con frecuencia, hacia el lado de la superficie cementaria, nidos o acúmulos celulares de naturaleza epitelial. Estas células son restos desorganizados de la vaina epitelial de Hertwig, su frecuencia y distribución cambia con la edad. Son más frecuentes en niños que en adultos y hasta la segunda década de la vida se encuentran más comúnmente en la región apical, pero con posterioridad se localizan en la proximidad gingival al lado de la cresta alveolar. En esta región cervical distintos autores sugieren que algunas células epiteliales de Malassez derivan presumiblemente del epitelio gingival y del epitelio de unión.

La morfología de las células epiteliales de Malassez puede variar de acuerdo al plano de sección. En cortes longitudinales o transversales se pueden observar al MO como cordones macizos de acúmulos celulares. En un corte tangencial, casi paralelo a la superficie radicular, aparecen formando una red, cuya malla se halla atravesada por fascículos de fibras colágenas cortadas de través.

Estas células pueden ser escamosas (pavimentosas) o cilíndricas, con un núcleo prominente de cromatina densa. Al MET los grupos celulares están aislados del tejido conectivo que los rodea por una lámina basal similar a la que poseen las células epite-

liales de otras partes del organismo. Las células poseen tonofilamentos, desmosomas, hemidesmosomas y expresan las citoqueratinas 5, 6, 14, 16 y 19, características de los filamentos intermedios del citoesqueleto de las células epiteliales.

Como células no funcionales generalmente desaparecen. Su persistencia, sin embargo, indicaría que no son totalmente inactivas y que podrían tener algún tipo de función todavía no determinada. Algunos autores han sugerido la relación de estas células con los receptores sensoriales y han postulado para ellas algún tipo de actividad vinculada al EGF (factor de crecimiento epidérmico). Estudios *in vitro* han demostrado que estas células producen prostaglandinas y que pueden también degradar colágena intracelularmente como los fibroblastos. En condiciones patológicas estos restos epiteliales pueden volverse activos, proliferar y producir quistes, tumores o acúmulos calcificados. Algunos autores han identificado en los restos epiteliales de Malassez células de carácter neuroendocrino, secretoras de neuropéptidos.

- **Célula ectomesenquimática indiferenciada:** se trata de una célula que se encuentra en gran cantidad en el tejido conectivo periodontal. Son células pluripotenciales que se sitúan alrededor de los vasos sanguíneos en una extensión de aproximadamente 10 μm . Tras la división de estas células, una célula hija permanece en la zona perivascular y otra se diferencia hacia fibroblasto, cementoblasto u osteoblasto. Gould ha indicado que esta célula madre posee en su citoplasma abundante RER y que en ella comienza a sintetizarse el tropocolágeno. La interacción entre el estrés mecánico y el sistema EGF/EGFr (factor de crecimiento epidérmico/receptores del factor de crecimiento epidérmico), existente a nivel de estas células, incide en el proceso de diferenciación celular de esta población regulando la función del ligamento periodontal como fuente de osteoblastos y cementoblastos.

Fibras

En el ligamento periodontal se encuentran distintos tipos de fibras: colágenas, reticulares, elásticas, oxitalánicas y de elaunina.

- **Fibras colágenas:** representan la mayor parte del componente fibrilar. Las fibras están constituidas por colágeno tipo I (la más abundante), tipo III

y tipo V. Al margen de las fibras en el ligamento periodontal se ha detectado también colágeno tipo IV en las membranas basales que rodean las terminaciones nerviosas, los vasos y los restos de Malassez y colágeno tipo VI en la matriz extracelular. El colágeno tipo XII, que se describe en los tejidos conjuntivos densos —ricos en colágeno tipo I—, ha sido identificado también en el ligamento periodontal después de la erupción dentaria. La interacción entre la colágena tipo XII y los proteoglicanos parecen jugar un papel importante en la organización final de este tipo de tejidos.

Las moléculas de colágeno («tropocolágeno») que forman las fibras se agregan entre sí apenas son secretadas, constituyendo las microfibrillas del colágeno que poseen una estriación transversal característica (con una periodicidad de 64 nm). Las microfibrillas se agrupan en fibras, las cuales en el ligamento periodontal se disponen en haces definidos y presentan diferente orientación según las zonas del ligamento. Cada fibra se parece a una cuerda retorcida y sigue un recorrido ondulado (la fibra es flexible aunque muy resistente a la tracción). Ello permite cierto grado de movimiento al diente, pero, a la vez, por su gran resistencia a la tensión, oponer una firme resistencia a movimientos de mayor intensidad.

Las microfibrillas individuales pueden ser remodeladas de forma continua, en cualquier trecho de

su recorrido, mientras que la fibra mantiene su arquitectura y función intactas. De esta manera los haces se adaptan a las continuas fuerzas que se aplican sobre ellos.

A estos grupos de fibras con dirección definida se les denomina **fibras principales**.

Existen también **fibras secundarias**, dispuestas desordenadamente entre las principales.

Grupos de fibras principales: las fibras colágenas organizadas en haces o fascículos que se insertan en hueso y cemento respectivamente, tienen una orientación definida de acuerdo a distintas demandas funcionales. Soportan las fuerzas masticatorias transformando estas fuerzas en tensión sobre el hueso alveolar. Se dividen en los siguientes grupos (figs. 23 y 24):

a) **Grupo crestalveolar (u oblicuas ascendentes):** estas fibras se observan en cortes longitudinales del periodoncio y se confunden con las fibras del corion de la encía marginal (ligamento gingival) (figs. 25 y 26). Sus fibras se extienden desde la cresta alveolar hasta justo por debajo de la unión cemento adamantina. Las fibras de este grupo desaparecen cuando la enfermedad periodontal produce una corona clínica mayor que la anatómica. La función de este grupo es evitar principalmente los movimientos de extrusión.

b) **Grupo horizontal o de transición:** se ubican por debajo del grupo anterior y corren en ángulo

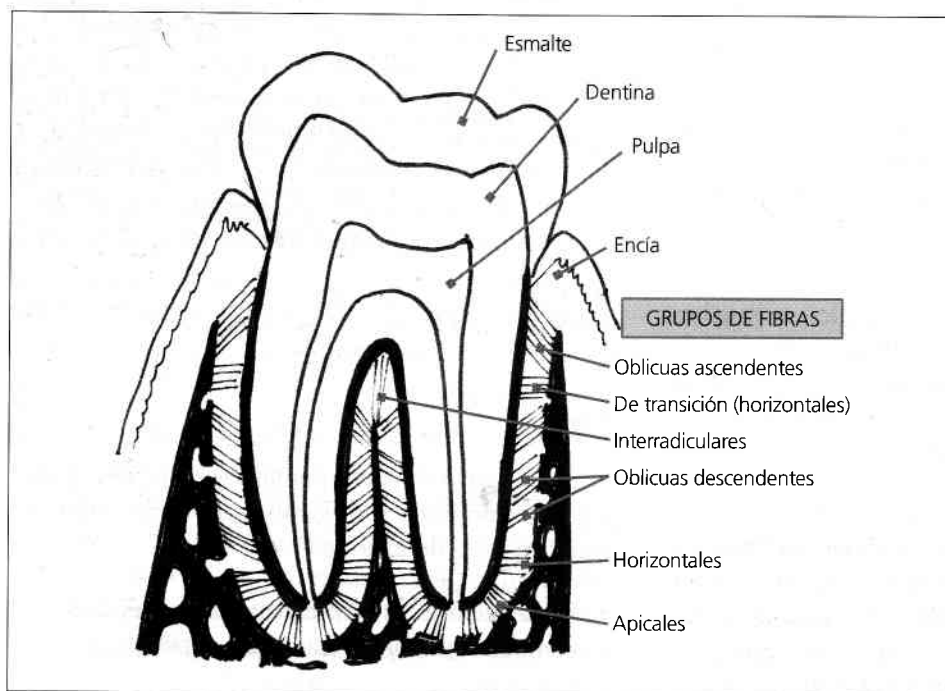


Figura 23. Haces de fibras de ligamento periodontal.

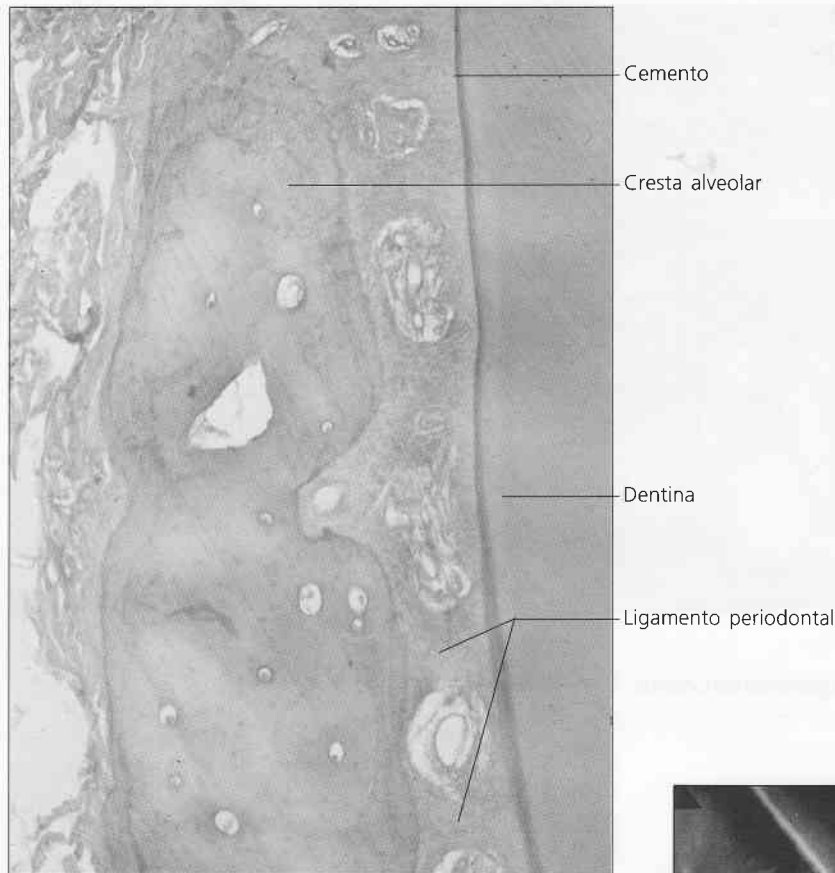


Figura 24. Sector del periodoncio de inserción de un elemento funcional. Nótese los típicos manojos o haces de las fibras colágenas principales con diferente orientación. Técnica por descalcificación, HE, x 100.

recto respecto al eje mayor de la raíz, desde el cemento hasta el hueso. La función de este grupo es la de resistir las fuerzas laterales y horizontales con respecto al diente.

c) Grupo oblicuo descendente: es el más numeroso del ligamento. Se dispone en dirección descendente desde el hueso hacia el cemento. Estas fibras son las más potentes y responsables de mantener al elemento dentario en su alveolo. La función de estos haces es soportar el grueso de las fuerzas masticatorias y evitar los movimientos de intrusión.

d) Grupo apical: las fibras apicales irradian desde la zona del cemento que rodea el foramen apical hacia el fondo del alveolo.

La porción del ligamento que se encuentra debajo del foramen apical está formada por fibras colágenas delgadas e irregulares (conectivo laxo), lo que permite la introducción del paquete vasculonervioso hacia la pulpa dentaria. Esta zona se denomina espacio indiferenciado de Black. La función del grupo

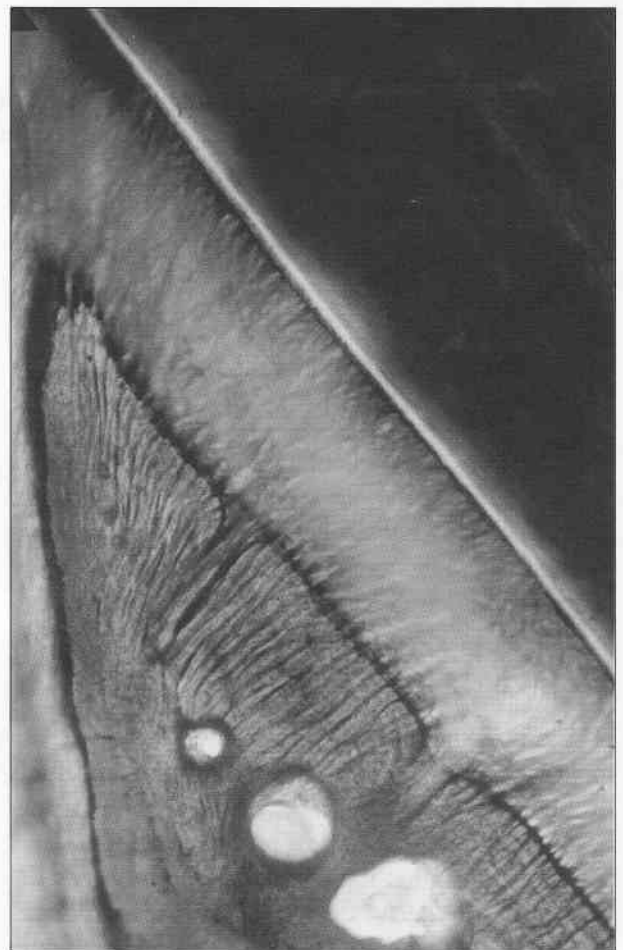


Figura 25. Zona del periodoncio con fibras crestalveolares. Tricrómico, x 250.

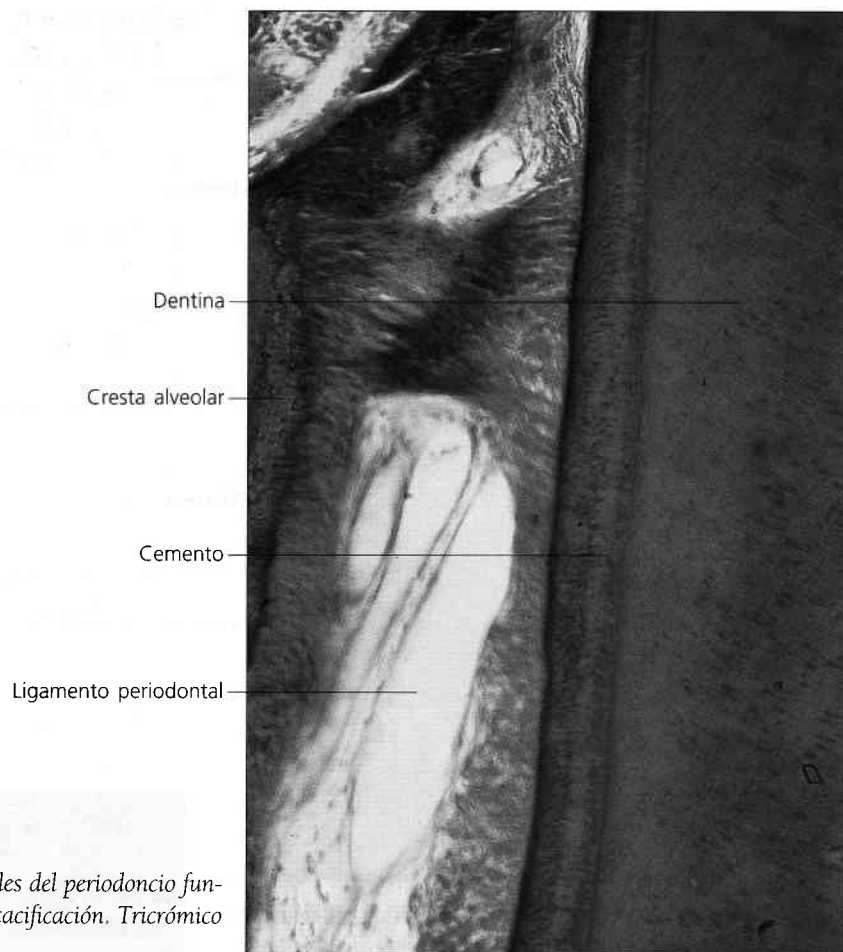


Figura 26. Detalle de las fibras crestodentales del periodoncio funcional (corte longitudinal). Técnica por descalcificación. Tricrómico de Masson, $\times 250$.

apical es evitar los movimientos de lateralidad y extrusión y amortiguar los de intrusión. Las fibras de este grupo, mas los proteoglicanos de la MEC, actúan como un colchón hidráulico para resistir a las fuerzas de compresión.

e) **Grupo interradicular:** sólo se lo encuentra en los elementos dentarios con más de una raíz. Las fibras corren desde la cresta del tabique interradicular hacia el cemento, en forma de abanico. La función de los haces de fibras de este grupo es evitar los movimientos de lateralidad y rotación (fig. 27).

Las porciones de las fibras principales que están incluidas en el hueso reciben el nombre de **fibras de Sharpey**, y las insertadas en el cemento se denominan **fibras perforantes, retenidas o incluidas** y corresponden a los haces de fibras **extrínsecas** del cemento. Los haces de fibras extrínsecas del cemento celular están mineralizados completamente, pero los del cemento celular y del hueso alveolar sólo se mineralizan en su periferia.

En la actualidad se ha demostrado que las fibras principales se extienden de forma continua entre los tejidos mineralizados (hueso-cemento), sin la presencia de un plexo intermedio como se postulaba con anterioridad. La reacomodación de las fibras periodontales durante la etapa eruptiva prefuncional o en los movimientos ortodónticos del diente, se debe al recambio metabólico a nivel macromolecular de las fibras (producidas por los fibroblastos formadores y removedores que se ubican a dicho nivel) y no a un plexo intermedio de fibras cortas de enlace. El plexo se formaría, según algunos autores, como consecuencia del entrecruzamiento de los extremos terminales arboriformes de las fibras procedentes del hueso y del cemento respectivamente. Microscópicamente solo puede identificarse en la etapa eruptiva prefuncional.

Cuando el ligamento es observado en corte transversal (figs. 28 y 29), se pone en evidencia que las fibras principales no recorren el trayecto más corto entre cemento y hueso, sino que se insertan después de un recorrido hacia la izquierda o hacia la

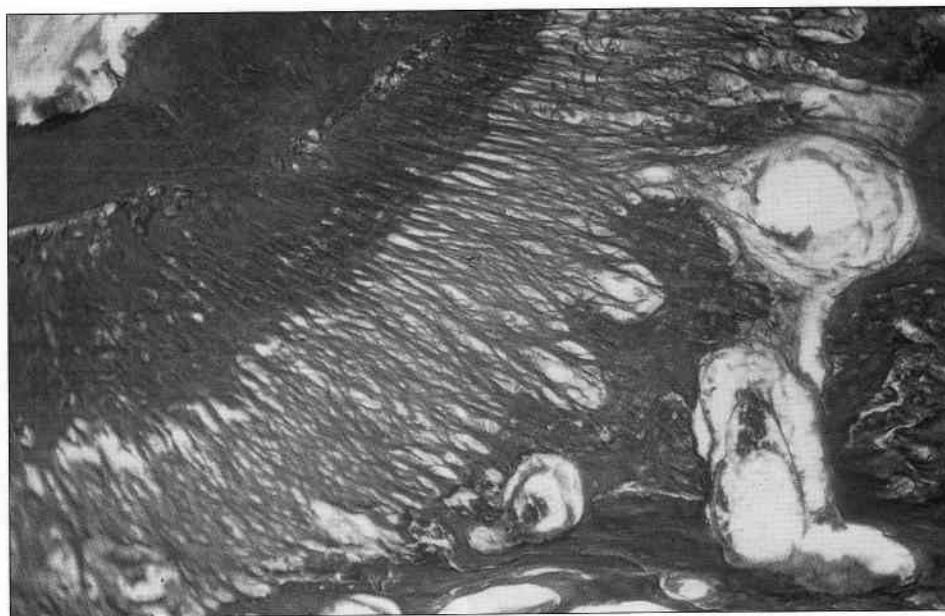

Figura 27. Fibras interradiculares. Método de impregnación argéntica, x 250.

derecha, sorteando los vasos sanguíneos próximos al tejido óseo. Por este motivo las fibras se entrecruzan cerca del cemento y lejos del hueso alveolar. Esta disposición, de aspecto en rueda de carro, es de gran importancia para la resistencia de fuerzas rotacionales.

- **Fibras oxitalánicas y de elaunina:** estas fibras se ponen de manifiesto con la técnica de Halmi con ácido paracético y fucsina aldehídica. Son consideradas fibras elásticas inmaduras. Las fibras de oxitalán ocupan el 3% del ligamento periodontal humano y siguen una dirección característica, axial al diente, con un extremo incluido en el cemento o en el hueso y el otro generalmente en la pared de un vaso sanguíneo o en el tejido conectivo que rodea a las estructuras neurovasculares. Desde el punto de vista ultraestructural están constituidas por microfilamentos inmersos en un material amorfo. Son más abundantes en la zona del ápice y se cree que podrían tener la función de sostener los vasos del ligamento y participar directa o indirectamente en el sistema mecanorreceptor del ligamento periodontal. Por tener propiedades semejantes a la fibronectina algunos autores consideran que las fibras de oxitalán pueden ser importantes en la emigración de los fibroblastos en el ligamento periodontal. Con la edad las fibras de oxitalán se hacen más tortuosas y pierden parte de su elasticidad original.
- **Fibras reticulares y elásticas:** son escasas. Por lo general se hallan formando parte de las paredes de los vasos que irrigan el periodoncio. En las fi-

bras reticulares se detecta colágeno tipo III. Se pueden identificar con impregnaciones argénticas, de ahí que reciban la denominación de fibras argirófilas. Asimismo se visualizan con el PAS, ya que tienen una cubierta de polisacáridos.

Sustancia fundamental

La sustancia fundamental o matriz amorfa del ligamento periodontal presenta, al igual que otros tejidos conectivos, una elevada proporción de proteoglicanos, sustancias compuestas por distintas cadenas de polisacáridos (glicosaminoglicanos -GAG-) unidas a proteínas. Entre ellos se han detectado hialu-

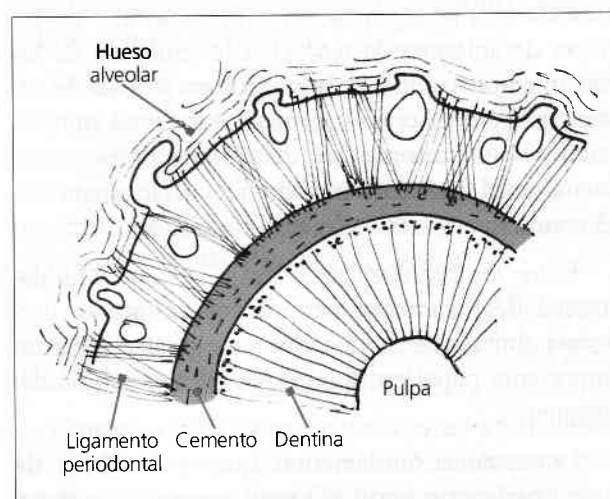


Figura 28. Corte transversal de las fibras periodontales, que presentan una disposición radiada por la localización de los paquetes vasculonerviosos.

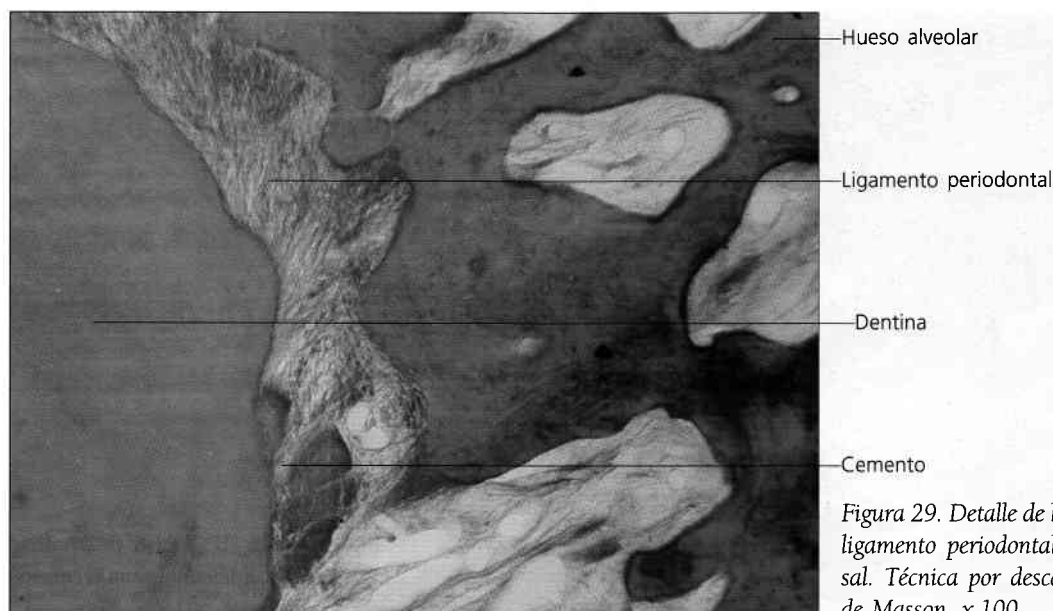

Figura 29. Detalle de las fibras principales del ligamento periodontal en un corte transversal. Técnica por descalcificación. Tricrómico de Masson, x 100.

ronan (hialuronano o ácido hialurónico), condroitín 4-sulfato, condroitín 6-sulfato, dermatán sulfato y heparán sulfato. El glicosaminoglicano más abundante en el ligamento periodontal es el dermatán sulfato. La composición química de la MEC varía según los estímulos; si predominan las tensiones aumenta el dermatán sulfato, mientras que el condroitín sulfato se incrementa con las tracciones o compresiones. Ambos componentes son los responsables del comportamiento metacromático de la MEC. En las alteraciones del ligamento a medida que aumenta la gravedad de la lesión disminuye el dermatán sulfato y aumenta el condroitín 4-sulfato.

Entre las glicoproteínas adhesivas estudiadas en el ligamento periodontal destacan la ondulina, relacionada con la organización supramolecular de los haces de colágena; la tenascina (orientadora de los movimientos celulares), localizada en la zona de adhesión entre los tejidos mineralizados y no mineralizados y la fibronectina distribuida homogéneamente en el ligamento periodontal y relacionada con el contacto entre las células y el colágeno.

Entre los proteoglicanos de la sustancia fundamental del ligamento periodontal destaca la presencia abundante de decorina, que parece jugar un importante papel en la organización estructural del ligamento.

La sustancia fundamental, que se distribuye de forma preferente junto al hueso alveolar es esencial para el mantenimiento y la función normal del tejido conectivo, y está vinculada al transporte del metabolitos, H_2O , nutrientes, etc. La presencia de una alta

proporción de agua (retenida por los proteoglicanos) es importante en relación a la función del ligamento periodontal. La síntesis de los componentes de la sustancia fundamental se lleva a cabo en las células formadoras del ligamento periodontal y su degradación se realiza a partir de metaloproteasas sintetizadas y segregadas también por dichas células.

3.3. Vascularización e inervación

Normalmente los ligamentos no tienen muy desarrollados los vasos sanguíneos y linfáticos ni las estructuras nerviosas, pero el ligamento periodontal constituye una excepción, ya que está ricamente innervado e irrigado, con un aporte linfático abundante.

Las estructuras vasculares y nerviosas están contenidas en el tejido intersticial del ligamento periodontal, que corresponde a porciones de tejido conectivo laxo que se encuentran entre los haces de fibras principales.

En el ligamento se forma una rica red de arteriolas y capilares, así como anastomosis arteriovenosas y estructuras glomerulares. El plexo vascular es más evidente en las proximidades del hueso que hacia el cemento y presenta mayor desarrollo en el tercio apical y cervical que en el tercio medio. Las venas drenan la sangre por vasos de dirección axial, principalmente hacia la zona periapical (fig. 30). En algunas especies los capilares del ligamento que rodean incisivos y molares son capilares fenestrados; esta circunstancia que es característica de este tejido no ha sido claramente establecida en el organismo

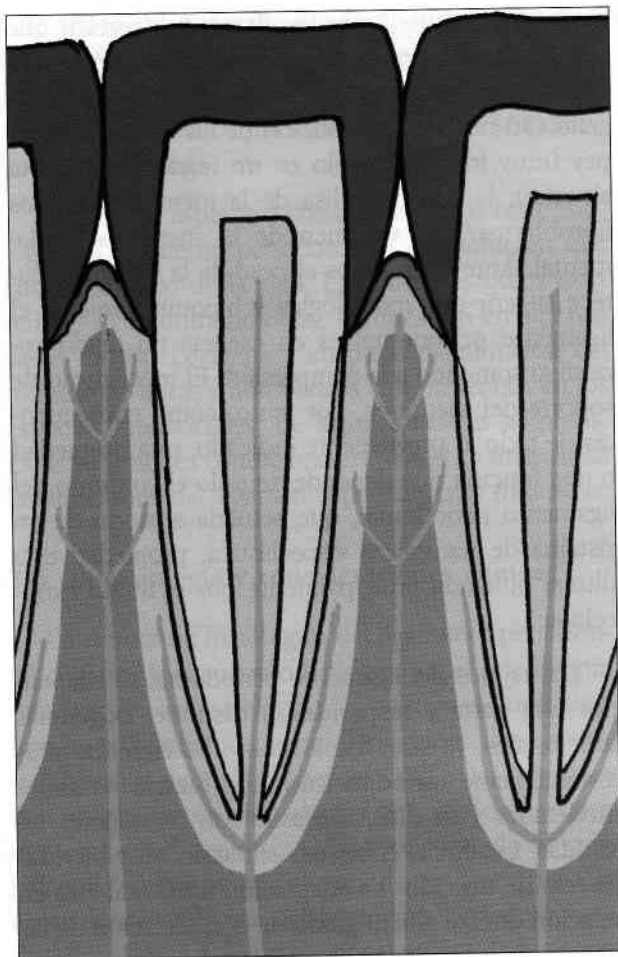


Figura 30. Irrigación periodontal (corte mesiodistal).

humano. No obstante se ha descrito que el aporte sanguíneo periodontal es mayor en la región de los molares y a nivel de las superficies mesial y distal, es decir que no es uniforme en todas las zonas del diente y tampoco en la arcada dentaria.

Los delgados vasos linfáticos tienden a seguir el recorrido venoso, llevando la linfa desde el ligamento hacia el hueso alveolar. La linfa de los tejidos periodontales es drenada hacia los ganglios linfáticos de la cabeza y cuello. Las características del drenaje linfático del ligamento periodontal son todavía muy poco conocidas.

Estudios estereológicos realizados para estudiar el volumen del lecho microvascular en el ligamento periodontal han demostrado diferencias regionales importantes en el interior de dicho ligamento. Mas del 50% del volumen vascular reside en el tercio apical y disminuye progresivamente hacia coronal (50,4% en la zona apical; 30,9% en la zona media y 18,7% en la zona coronaria). Asimismo existen diferencias si dividimos el ligamento periodontal en

tres tercios circunferenciales. El tercio medio es, en este caso, el de mayor volumen vascular 78%, mientras que el tercio interno próximo al diente es del 9% y el tercio externo próximo al hueso alveolar del 13%.

La innervación sensorial del ligamento periodontal proviene de los nervios maxilar superior o dentario inferior, respectivamente.

Los pequeños nervios periodontales acompañan, en general, a los vasos sanguíneos. Hay nervios que corren ramificándose desde la región periapical hacia gingival, y otros que penetran a través de los forámenes de los tabiques del hueso alveolar. Desde el punto de vista estructural las fibras nerviosas pueden ser gruesas (mielínicas) o finas (con o sin mielina). Algunas de las fibras más pequeñas son autónomas y controlan los vasos sanguíneos; otras son sensoriales y aparentemente dan terminaciones libres que funcionan como receptores del dolor (nociceptores). Las fibras gruesas tienen terminaciones complejas, que son mecanorreceptores especializados (receptores del tacto y la presión), y propioceptores que le brindan información respecto de los movimientos y posiciones de los elementos dentarios durante la masticación u oclusión. Los mecanorreceptores más frecuentes y desarrollados del ligamento periodontal son los corpúsculos de Ruffini que en esta localización aparecen poco encapsulados.

3.4. Origen y desarrollo

Con el desarrollo de la raíz del diente se inicia la formación del ligamento, pero la estructura definitiva se adquiere una vez que el elemento dentario ocluye con su antagonista.

El saco dentario provee el tejido mesenquimático que formará el ligamento periodontal. Primitivamente es un tejido laxo (areolar) que se transforma más tarde en un tejido conectivo fibroso (denso) por un aumento de las fibras colágenas y una disminución de las células y vasos sanguíneos.

Durante la etapa eruptiva prefuncional, las fibras no presentan una orientación definida, por eso se denomina **membrana periodontal**.

Cuando el elemento dentario entra en oclusión las fibras de la membrana periodontal forman grupos bien definidos (llamados fibras principales), motivo por el cual esta estructura pasa a llamarse **ligamento periodontal**. Este se adapta al nuevo estado funcional con sus haces colágenos correctamente or-

ganizados; adquiere entonces una forma arquitectónica definitiva, aunque es objeto de continua remodelación.

Las células mesenquimáticas de la capa interna del saco dentario darán origen: a) a los cementoblastos, que depositarán cemento sobre la dentina radicular del diente en desarrollo; b) a los fibroblastos que se verán comprometidos por su función en la formación del ligamento, y c) a los osteoblastos que sintetizarán la matriz del hueso alveolar, también en desarrollo. Por eso durante la erupción se identifican tres zonas: una osteógena, otra cementógena y una intermedia, que está ocupada por fibras que se insertan en el hueso y el cemento. Estas zonas se mantienen en íntima relación funcional durante toda la vida del diente. La cementógena es la encargada de la formación del cemento primario y secundario (posteruptivo) y de la cementosis apical compensadora. La osteógena es la responsable de los mecanismos de formación, reabsorción y neoformación ósea y la zona media fibrilar (periodonto propiamente dicho) es la encargada de resistir con eficacia las distintas fuerzas de la oclusión.

3.5. Histofisiología

La función principal del ligamento periodontal es el sostén del diente dentro de su alveolo, y la amortiguación de las fuerzas de oclusión, que son distribuidas al hueso. Clásicamente se afirmaba que las fibras de colágeno del ligamento periodontal eran el principal mecanismo de soporte del diente actuando como un ligamento suspensorio. Actualmente se sabe que no sólo los haces de fibras colágenas son responsables de estas funciones sino que, los distintos componentes del ligamento, también actúan como amortiguador hidráulico ante las presiones que soporta el diente. En este sentido es fundamental, en el mecanismo hidrodinámico, el papel del líquido contenido en la sustancia amorfa, que podría desplazarse por el ligamento y desde éste hacia los espacios medulares del hueso alveolar y viceversa.

Existe evidencia de que entre los mecanismos que aseguran el soporte de las piezas dentarias están, tanto la tensión, como la compresión como se demuestra con la colocación experimental de cargas. Entre los datos microscópicos y bioquímicos que revelan que el tejido conectivo se encuentra sometido a tensión están la estructura de las fibras de Sharpey, la forma elongada de los fibroblastos y la riqueza en

dermatán sulfato. Entre los datos que revelan que el tejido se encuentra sometido a compresión están el diámetro pequeño de las microfibrillas de colágeno (30 nm), la distribución de las fibras de Sharpey (muy frecuentes sólo en un tercio de la cresta alveolar), la superficie lisa de la membrana de los fibroblastos y el volumen de la sustancia fundamental. Ante estos datos el peso de la evidencia parece sugerir que morfológica y bioquímicamente el ligamento periodontal es en esencia un tejido conectivo sometido a la compresión. El mecanismo de soporte del diente es, por tanto, como consecuencia de todo lo previamente indicado, una propiedad o una función que depende de todo el conjunto del ligamento periodontal, que actuaría a modo de un sistema de naturaleza viscoelástica, propiedad esta última otorgada principalmente por el fluido extracelular.

Los tejidos del ligamento periodontal se adaptan por otra parte y responden a distintas exigencias funcionales, ya sean fisiológicas o las ejercidas profesionalmente (ortodóncicas). Las fuerzas oclusales moderadas y de dirección axial son las mejores resistidas. Las fibras colágenas soportan muy bien las fuerzas de tracción. La adaptación funcional está en relación directa al alto grado de remodelación de las fibras colágenas de los haces y, por lo tanto, a la actividad de los fibroblastos relacionados con dichas fibras. Se ha demostrado que la capacidad de adaptación del ligamento está en relación con la altura del hueso alveolar, de manera que al disminuir la misma se reduce la resistencia a las fuerzas. Comentaremos en el apartado del hueso alveolar la participación y la respuesta del ligamento periodontal ante las fuerzas ortodóncicas.

La función sensorial del ligamento es también sumamente importante. Los mecanorreceptores del ligamento periodontal pueden identificar las más pequeñas fuerzas que se apliquen en los dientes y, conjuntamente con los propioceptores de los tendones y músculos masticatorios, permiten la regulación apropiada de las fuerzas y movimientos de masticación. Por ejemplo, la sola presencia de una obturación oclusal incorrectamente tallada y pulida (alta), o bien un minúsculo objeto duro en la comida, son fácilmente detectados, de manera que de inmediato se frenan los movimientos masticatorios, evitando el daño del aparato estomatognático.

La abundante irrigación del ligamento periodontal está en relación con el activo metabolismo de

este tejido. El riego sanguíneo aporta nutrientes y oxígeno también a las células osteógenas y cementógenas, así como a los osteocitos más superficiales y a los cementocitos del ligamento, como se explicó con anterioridad.

Un último aspecto a considerar con la histofisiología del ligamento periodontal es la **evolución** que sufre a lo largo de la vida. Los pocos estudios existentes, algo contradictorios, demuestran en algunos casos fibrosis colágena y en otros disminución del número de fibras y fibroblastos con presencia, en los espacios intersticiales, de algunas células adiposas. Estas variaciones condicionarán, según su intensidad las funciones del ligamento previamente indicadas.

3.6. Biopatología y consideraciones clínicas

La estructura histológica del ligamento periodontal constituye el sustrato biológico en el que asienta una importante patología. En ocasiones en el ligamento podemos encontrar alteraciones infecciosas, sistémicas y neoplásicas semejantes a las que pueden observarse sobre cualquier otro tejido conectivo existente en el organismo. En este apartado se considerará, sin embargo, el papel que desempeña la estructura histológica del ligamento periodontal en dos procesos patológicos importantes y frecuentes: el granuloma y quiste periapical y la enfermedad periodontal.

El periodonto periapical, al continuarse con el tejido pulpar, suele responder ante un proceso inflamatorio crónico pulpar formando un **granuloma apical**. En este lugar se observa una proliferación de fibroblastos y vasos sanguíneos asociados a un infiltrado de linfocitos, monocitos, plasmocitos y macrófagos. El granuloma, que suele contener focos de necrosis y detritus con capacidad irritativa, desplaza por su ubicación a las fibras apicales del periodonto normal. En esa región, células de los restos epiteliales de Malassez pueden proliferar y dar origen a un quiste parcial o totalmente revestido por un epitelio plano no queratinizado. El quiste, denominado radicular o periapical, puede expandirse, fistulizarse y/o causar resorción en el hueso alveolar y en el cemento. Ello se debe entre otros mecanismos a la secreción de IL-1 y PGE₂ (prostaglandina E₂), que tiene actividad osteolítica, por parte de las células epiteliales.

En la enfermedad periodontal (ver capítulo 11) se produce la destrucción del tejido conectivo del

ligamento periodontal a medida que avanza el proceso. De acuerdo con lo postulado por Meikle (1986), existe una verdadera autodestrucción de dicho tejido como consecuencia de la actividad inductora de las citoquinas elaboradas durante la respuesta del huésped a la bacterias. La IL-2, por ejemplo, producida por los linfocitos T ante el estímulo de algunos productos bacterianos induce la secreción de colagenasa por parte de los fibroblastos del ligamento. Una de las primeras manifestaciones de la afectación del ligamento es la presencia de un infiltrado de linfocitos, células plasmáticas y macrófagos alrededor de los vasos existentes entre las fibras de colágeno. Con posterioridad las fibras van progresivamente degenerando y pierden primero su unión con el hueso alveolar y luego con el cemento. Otros factores que pueden incidir en la genesis y progresión de la enfermedad están relacionados con la capacidad de activación y reclutamiento de los macrófagos o la alteración en la síntesis de algunos de los componentes de la sustancia fundamental como, por ejemplo, la decorina.

En caso de alteraciones leves o moderadas de los tejidos periodontales radiculares, el ligamento puede repararse gracias a la presencia de células ectomesenquimáticas indiferenciadas. No ocurre así cuando el ligamento periodontal y el hueso alveolar han sufrido destrucción por enfermedad periodontal avanzada. Algunas técnicas terapéuticas, como la regeneración tisular guiada utilizada en periodoncia, aprovecha la existencia de las células indiferenciadas para estimular la formación de un nuevo tejido en este lugar. En este sentido se han desarrollado técnicas de ingeniería tisular para regenerar el ligamento periodontal alrededor de los implantes dentarios. Dichas técnicas utilizan estructuras híbridas de células y de distintos materiales (colágena y polímero sintético) con el objeto de conformar un sistema de adhesión sustitutorio al del ligamento periodontal originario. La utilización de algunos factores de crecimiento entre ellos el PDGF y el FGFb puede estimular, en combinación con otras técnicas, la regeneración periodontal.

Los distintos aspectos comentados permiten comprender por qué la integridad del ligamento periodontal resulta indispensable para mantener la funcionalidad del hueso alveolar y del cemento adyacente. Las células del tejido periodontal pueden, por último, dar origen aunque con escasa frecuencia a neoplasias benignas y malignas.

4. HUESO ALVEOLAR

4.1. Generalidades

Las apófisis alveolares, denominadas también procesos alveolares y bordes alveolares, forman parte de los huesos maxilares superior e inferior; no existe un límite anatómico preciso entre la porción basal o cuerpo del maxilar y los procesos alveolares propiamente dichos, si bien existen diferencias en cuanto al origen y la funcionalidad de ambas estructuras (fig. 31).

Los procesos alveolares corresponden a las porciones de los huesos maxilares que rodean y contienen los receptáculos o alveolos dentarios. Estos alveolos son cavidades cónicas que alojan la o las raíces de los elementos dentarios (fig. 32).

La porción del hueso alveolar que limita directamente al alveolo, o sea aquella en la que se insertan las fibras periodontales, pertenece al **periodoncio de inserción**, junto con el cemento y el ligamento periodontal, formando la articulación alveolodentaria o aparato de fijación del diente.

Los procesos alveolares se desarrollan al mismo tiempo con la formación de los dientes y adquieren su arquitectura definitiva cuando éstos erupcionan, adaptándose con ellos a los diversos requerimientos funcionales que experimentan durante la vida. Es por eso que se afirma que el hueso o proceso alveolar es una estructura al servicio de diente: se forma con el diente, lo sostiene mientras trabaja, y desaparece con él, ya que se atrofia cuando el

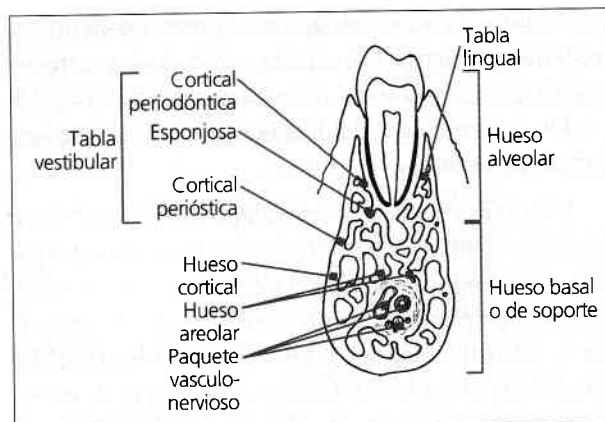


Figura 31. Diagrama de un corte a través del maxilar inferior.

diente es extraído; es decir, es una estructura odontodependiente.

Antes de exponer de forma pormenorizada la anatomía e histología de los huesos alveolares se describirán los caracteres generales del tejido óseo que constituye dicha estructura.

4.2. Características generales del tejido óseo

El tejido óseo es una variedad de tejido conectivo, constituido por células y matriz extracelular.

Contiene un 60% de sustancias minerales, 20% de agua y 20% de componentes orgánicos. La rigidez y la dureza del tejido óseo están determinadas por la presencia de los constituyentes inorgánicos o minerales, en tanto que los componentes orgánicos y el agua le confieren un cierto grado de elasticidad

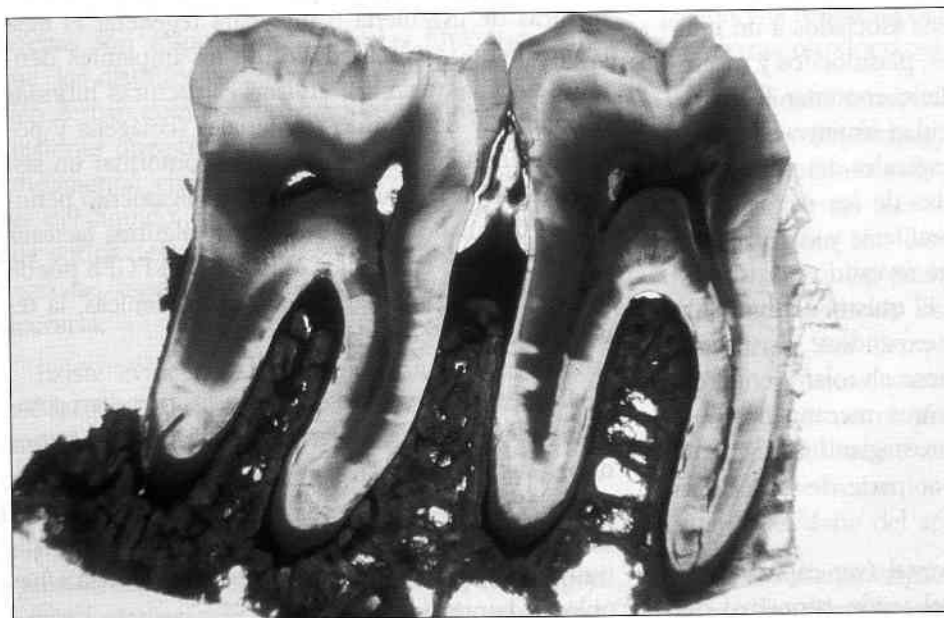


Figura 32. Formaciones alveolares delimitadas por tejido óseo.

y resistencia a las fracturas. La dureza del tejido óseo es menor a la de la dentina y comparable a la del cemento. Es un tejido muy sensible a las presiones, en tanto las fuerzas tensionales actúan como estímulo para su formación.

Alrededor del 90% de la **matriz orgánica** esta constituida por colágeno tipo I. Las fibras colágenas, componente principal de la matriz ósea, se disponen siguiendo las líneas de fuerzas tensional, por ello el hueso es muy resistente a la tensión. También contiene pequeñas proporciones de colágeno tipo III y IV. El 10 % restante está constituido por sustancias no colágenas; de ellas el 8% son glicoproteínas, fosfoproteínas y proteoglicanos. El 2% restante está representado por enzimas (fosfatasa alcalina, collagenasa, etc.), productos extravasados de la sangre y por factores de crecimiento (el factor osteoinductor -osteogenina-, TGF β , FGF, etc.) que tienen parte de su reservorio en la matriz ósea. Las sustancias de naturaleza no colágenas más características de la matriz extracelular (MEC), son básicamente tres: a) glicoproteínas, b) proteínas que contienen ácido gamma carboxi-glutámico y c) proteoglicanos. Los compuestos mas característicos en cada grupo son los siguientes:

a) *Glicoproteínas:*

- **Osteopontina:** se localiza específicamente en la matriz extracelular del hueso laminar durante el mecanismo de osificación; su función es similar a la fibronectina como mediador de agregación celular.
- **Osteonectina:** glicoproteína ácida que tiene gran afinidad por el colágeno, se trata de una proteína específica del hueso, al unirse a la fibra colágena y al cristal de hidroxiapatita proporcionan los núcleos de crecimiento de los cristales.
- **Sialoproteína ósea:** su participación exacta en el mecanismo de la mineralización se desconoce aún; se cree que está asociada a la osteopontina y favorecería al receptor de la integrina en la superficie celular. Químicamente esta glicoproteína es rica en ácido aspártico, glutámico y glicina.
- **Proteína morfogénica ósea (BMP):** es una glicoproteína que promueve la síntesis de DNA y la proliferación celular.

b) *Proteínas con ácido gamma carboxi-glutámico*

- **Osteocalcina o proteína Gla ósea:** es también secretada por los osteoblastos y se la considera una

proteína de enlace del calcio al colágeno. La osteocalcina necesita de cofactores como vitaminas K, B y C para su función.

- **Proteína Gla de la matriz:** presente en la matriz ósea en la fase previa a la maduración, su concentración se ve estimulada por la vitamina D al inicio de la mineralización. Se la asocia a la regulación de la homeostasis del calcio.

c) *Proteoglicanos*

Dentro de los proteoglicanos están: los G.A.G. (condritínsulfato, dermatánsulfato, heparánsulfato y el hialuronan, hialuronano o ácido hialurónico), decorina (PGII, se ha localizado en la matriz extracelular ósea próxima a los tendones) y el biglicano (PGI, se ha identificado en la proximidad de las células endoteliales en el proceso de síntesis y depósito de la matriz ósea). La función precisa de cada uno de los proteoglicanos se desconoce aún, pero son los encargados de favorecer y controlar el depósito de las sales de calcio.

Entre los componentes minerales del tejido óseo, el 80% corresponde a cristales de hidroxiapatita; el 15% a carbonato de calcio y el 5% a otras sales minerales. Los cristales de apatita son más pequeños que los de otros tejidos calcificados, como el esmalte y dentina. Se disponen en íntima relación con las fibrillas de colágeno, con su eje longitudinal paralelo a dichas fibras.

Las células funcionan coordinadamente fabricando, manteniendo y remodelando el tejido óseo. Los tipos celulares son:

- **Células osteoprogenitoras:** las células osteoprogenitoras pueden ser de dos tipos: los preosteoblastos y los preosteoclastos. Los primeros proceden de células mesenquimáticas indiferenciadas y se localizan en el tejido conectivo que forma el periostio, el endostio y el tejido conectivo perivascular. Son células fusiformes con abundante RER y escaso aparato de Golgi. Estas células dan origen a los osteoblastos y osteocitos y en ellas se detecta fosfatasa alcalina de forma significativa. Los preosteoclastos que derivan de los monocitos o de sus precursores son células fusiformes con numerosas mitocondrias, ribosomas libres y un aparato de Golgi muy desarrollado. En los preosteoclastos menos diferenciados la fosfatasa ácida es sensible a la inhibición por tartrato (TRAP-) y en los más diferenciados es resistente a dicha inhi-

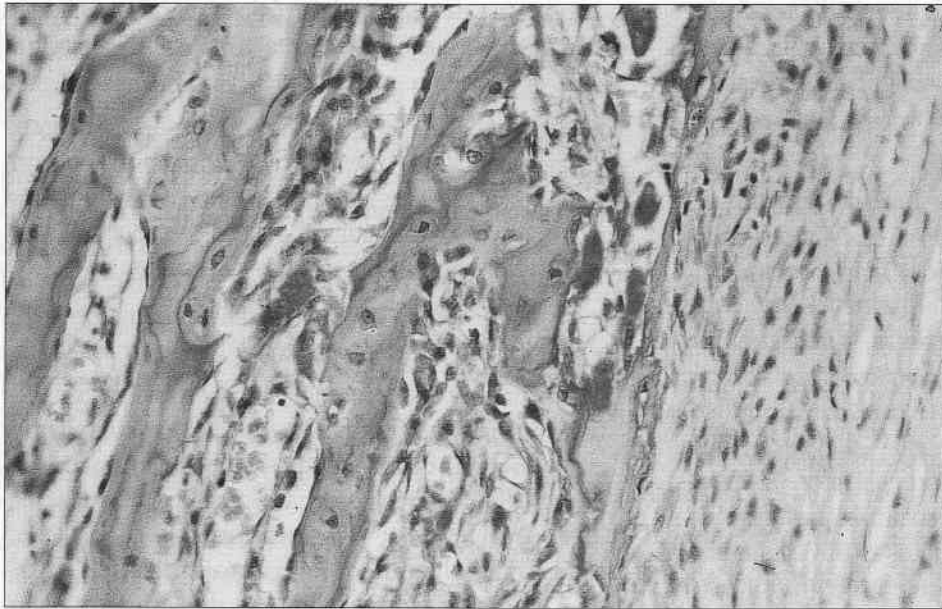


Figura 33. Células TRAP+ de naturaleza osteoclástica. Se visualizan en color rojo, x 100.

bición (TRAP+). De este tipo celular deriva los osteoclastos (fig. 33).

- **Osteoblastos:** son las células encargadas de la síntesis, secreción y mineralización de la matriz orgánica. Se les encuentra tapizando las superficies óseas a manera de una capa epiteliode de células conectadas entre sí. En las zonas con actividad osteogénica, los osteoblastos se encuentran separados de la matriz ósea calcificada por una zona de matriz no mineralizada, denominada sustancia osteoide (fig. 34).

Los osteoblastos activos son células cuboides mononucleadas, con un citoplasma que tiene apeten-

cia por los colorantes básicos. Son fosfatasa alcalina positivos, pero a medida que disminuye la neoformación ósea decrece su actividad enzimática. En el citoplasma se distinguen granulaciones PAS positivas.

Con el MET se comprueba que poseen todos los orgánulos relacionados con la síntesis proteica (fig. 35). El complejo de Golgi, muy desarrollado, está situado entre el núcleo y la sustancia osteoide. El retículo endoplásmico rugoso es muy extenso y las mitocondrias aparecen diseminadas por todo el citoplasma. En la matriz mitocondrial se identifican gránulos de fosfato de calcio, electrónicamente densos, asociados a glicoproteínas. Estos gránulos esta-

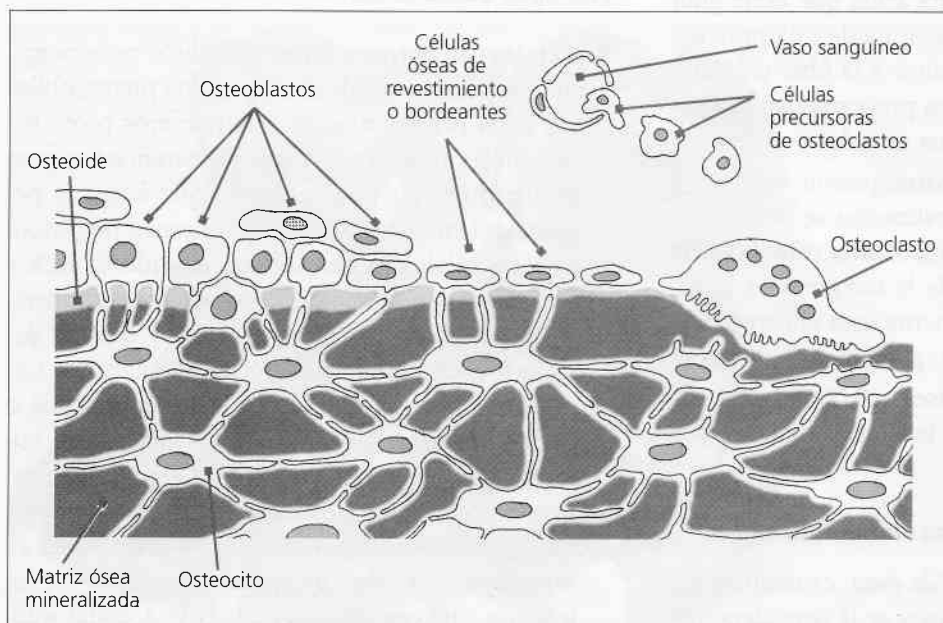


Figura 34. Diagrama que muestra las interrelaciones entre las diferentes células del tejido óseo.

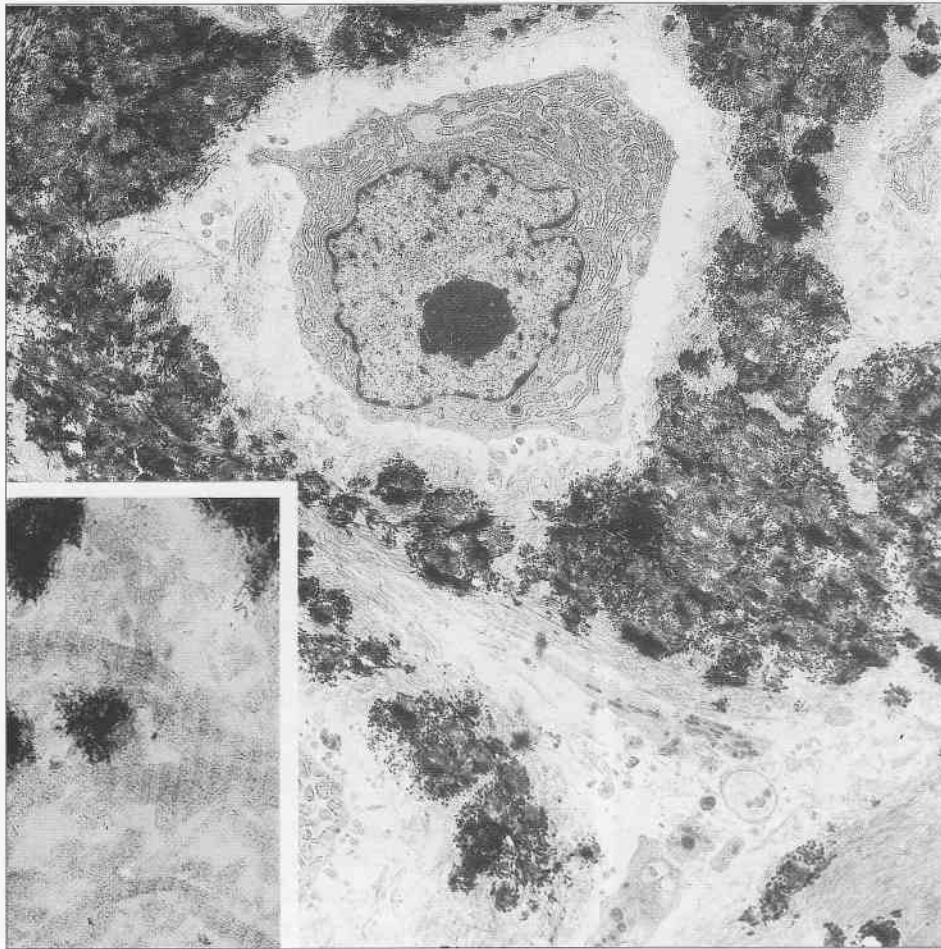


Figura 35. Osteoblasto activo rodeado de osteoide. Inicio de la mineralización (ver recuadro) (Cortesía de los Dres. Peydro y Carda). MET, x 8.000. Recuadro, x 50.000.

rían relacionados con el papel que juegan las mitocondrias en la regulación de los niveles de calcio y de fosfato del citosol. Se ha demostrado que la parathormona incrementa el flujo de calcio hacia los osteoblastos con el consiguiente aumento en el número de estos gránulos mitocondriales. El citoesqueleto también está bastante desarrollado en estas células, interviniendo en la secreción de las sustancias sintetizadas.

En la superficie del osteoblasto que mira hacia la sustancia osteoide emergen gran cantidad de prolongaciones citoplasmáticas, provistas de microfilamentos, las que se extienden dentro de esta sustancia aún no mineralizada, conectándose con las prolongaciones de los osteocitos por medio de nexos o uniones comunicantes. Los osteoblastos vecinos también establecen conexiones entre sí por medio de este tipo de uniones intercelulares. Entre las propiedades de los osteoblastos destaca la de poseer receptores para la parathormona y para la vitamina D_3 .

- Osteocitos: a medida que los osteoblastos van secretando la sustancia osteoide, la cual luego se

calcifica, algunos quedan encerrados dentro de la misma y se transforman en osteocitos. Las cavidades que los alojan se denominan osteoplastos, u osteoceles (fig. 34 y 36).

Los osteocitos más jóvenes conservan un desarrollo del complejo de Golgi y del retículo endoplásmico rugoso bastante importante, pero a medida que van quedando incluidos cada vez más profundamente en la matriz, estas organelas disminuyen y la cromatina nuclear se condensa (heterocromatina).

De los osteoplastos se desprenden radialmente gran número de conductillos calcóforos en cuyo interior se alojan las prolongaciones citoplasmáticas de los osteocitos. Estas prolongaciones contienen microfilamentos contráctiles de actina, y hacen contacto por medio de nexos con las prolongaciones de los osteocitos vecinos, así como con los osteoblastos de la superficie. En consecuencia, todas estas células quedan intercomunicadas por medio de un sistema de lagunas y conductos que forman una red funcional tridimensional, conocida como sistema canaliculolacunar, o sistema de microcirculación ósea.

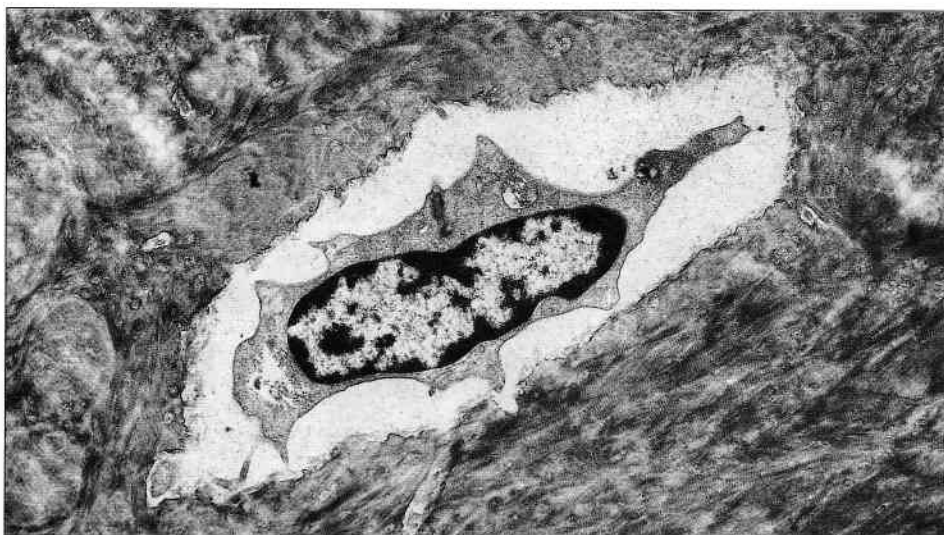


Figura 36. Osteocito. MET, x 6.000 (Cortesía de los Dres. Peydro y Carda).

Entre la membrana plasmática del osteocito y la pared ósea del conductillo o laguna queda un espacio, el espacio periostiocítico, el cual contiene un líquido extracelular con una elevada concentración de potasio. El líquido de los espacios periostiocíticos se continúa con el líquido extracelular general. A través del mismo se producen los intercambios metabólicos; esto explica el por qué las células situadas en la profundidad de la matriz ósea pueden responder a estímulos hormonales.

Puede haber cierta cantidad de sustancia osteoide adosada a la pared calcificada de las lagunas y aún de los conductillos; esto dependería del grado de actividad funcional de los osteocitos.

La cara lacunar de la matriz calcificada es una zona de gran densidad cálcica, por lo que se le denomina lámina densa; se le considera equivalente a la dentina peritubular. Se piensa que esta lámina densa está bajo el control del osteocito en procesos, tales como la osteólisis osteocítica. Ésta es un tipo de osteólisis o resorción ósea causada por los osteocitos y mediada por la hormona paratiroidea, que acontecería en situaciones normales y participaría en los mecanismos homeostáticos de regulación rápida de la calcemia.

- **Osteoclastos:** son las células encargadas de degradar la matriz, o sea, de producir la resorción ósea. Pueden encontrarse en cualquier área superficial del tejido óseo alveolar: en la superficie periodontal, perióstica o de las trabéculas. Siempre se encuentran adosados a la matriz calcificada por lo que se cree que, de haber osteoide, éste es removido previamente, por acción de los osteoblastos estimulados por la parathormona. Aparente-

mente las moléculas que son liberadas al deteriorarse la matriz por actividad de los osteoblastos atraen a los monocitos. Estos dan lugar a los preosteoclastos que al fusionarse dan a su vez origen a los osteoclastos que son las células responsables de la resorción ósea.

Debido a su origen y características morfofuncionales, los osteoclastos se consideran integrantes del sistema fagocítico mononuclear, formado por todos los macrófagos de nuestro organismo más los monocitos y células precursoras que les dan origen.

Los osteoclastos son células grandes, multinucleadas, que contienen numerosas mitocondrias con gránulos electrodensos de fosfato de calcio. La abundancia de mitocondrias es responsable de la acidofilia citoplasmática.

En su superficie de resorción los osteoclastos presentan un «borde rugoso o vellos» formado por abundantes microvellosidades irregulares provistas de microfilamentos de actina. Entre las microvellosidades se originan invaginaciones de membrana tubulares muy tortuosas que se introducen profundamente en el citoplasma. En el citoplasma adyacente existen también pequeñas vesículas que son fosfatasa ácida positivas (lisosomas). En el borde externo de la superficie de reabsorción se encuentra una zona perimetral denominada zona de sellado del osteoclasto. Contiene microfilamentos y se fija al hueso permitiendo que debajo del borde rugoso, se cree un microambiente cerrado en donde se producen los fenómenos de la reabsorción (fig. 37). Entre las propiedades más características de los osteoclastos destacan la existencia de receptores de calcito-

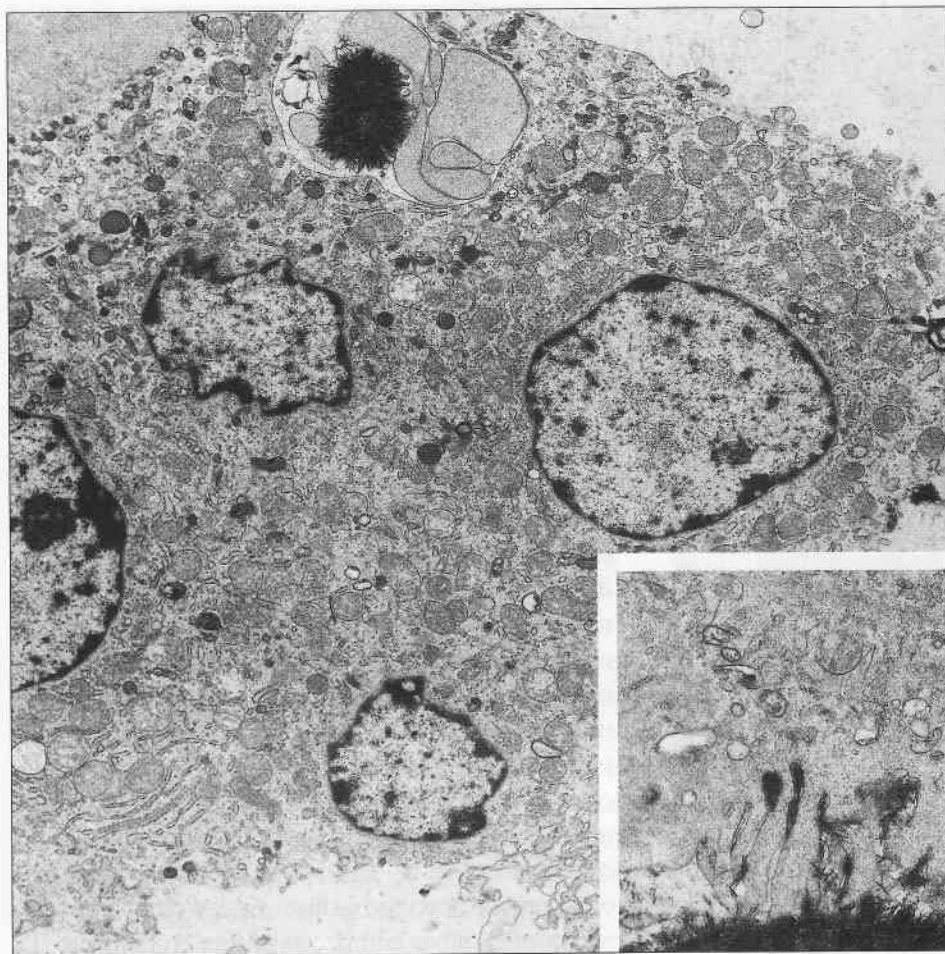


Figura 37. Osteoclasto. MET, x 4.000. Recuadro: borde rugoso, x 25.000 (Cortesía de los Dres. Peydro y Carda).

nina y la presencia significativa de anhidrasa carbónica en las microvellosidades del ribete.

Los osteoclastos liberan ácidos orgánicos y enzimas hidrolíticas lisosomales hacia el espacio extracelular, lo que causa la degradación, tanto de la parte mineral, como de los componentes orgánicos de la matriz ósea. A medida que se produce la resorción u osteólisis, los osteoclastos van excavando la superficie del tejido óseo, formando unas cavidades que se conocen como lagunas de Howship (fig. 34). Cuando los osteoclastos se retiran, esas lagunas son invadidas por osteoblastos, que forman nuevo tejido óseo. Se completa así el **proceso de recambio o remodelado** (resorción-neoformación), proceso que posibilita la permanente renovación del tejido óseo y la adaptación a las fuerzas que se ejercen sobre él, modificando su estructura interna y aún la forma de toda la pieza anatómica. El proceso de recambio está influenciado por factores generales, como la parathormona, la calcitonina y la vitamina D₃ y por factores locales, como la IL-1, la IL-6, el TNF- α (factor de necrosis tumoral), el IFN- γ (interferón),

la PGE₂ (prostaglandina) y la PDGF (factor de crecimiento derivado de las plaquetas).

- **Célula bordeante ósea:** son células fusiformes y aplanadas que revisten la matriz ósea en aquellos lugares en los que ésta ni se forma por los osteoblastos ni se destruye por los osteoclastos. Las células bordeantes se unen unas a otras así como a las prolongaciones de los osteocitos por medio de uniones comunicantes. El núcleo celular es homogéneo y los organelas muy escasas (fig. 38). La actividad funcional está relacionada con el establecimiento de un límite o barrera en el tejido óseo que hace posible que en el seno del mismo, en un determinado micromedioambiente, tengan lugar actividades y reacciones específicas del metabolismo fosfocálcico. Las células bordeantes óseas se originan al igual que el osteocito a partir del osteoblasto cuando éste finaliza su actividad funcional. Para algunos autores la célula bordeante sería un tipo celular detenido en G₀, que podría, en determinadas circunstancias, volver al ciclo y diferenciarse hacia osteoblasto.

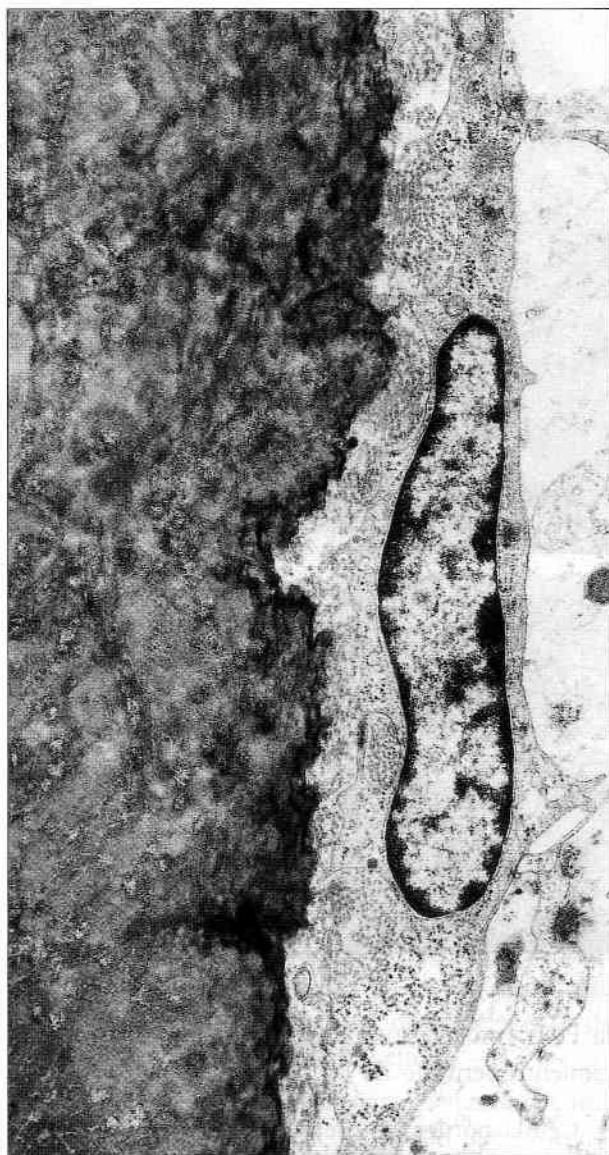


Figura 38. Célula bordeante ósea. MET x 6.000 (Cortesía de los Dres. Peydro y Carda).

4.3. Estructura anatómica del hueso alveolar

Los bordes alveolares, al ser una extensión del cuerpo óseo de los maxilares, siguen la curvatura de los respectivos arcos dentarios, formando las paredes de una serie de cavidades cónicas, abiertas por sus bases: los alveolos dentarios, que alojan las raíces de los dientes. Estos alveolos pueden ser cavidades simples o compuestas, con dos o tres tabiques internos, según los ocupen dientes uni, bi o trirradiculares.

En cada alveolo podemos distinguir dos tipos de paredes o bordes alveolares:

a) Las tablas alveolares libres (vestibular, palatina o lingual), cada una de las cuales presenta una

cara alveolar y otra libre, como puede observarse en un corte vestibulolingual (fig. 39 A, B y C).

b) Los tabiques alveolares, que pueden apreciarse en un corte mesiodistal. Cuando separan los alveolos de dos dientes vecinos se denominan **tabiques interdentarios**, en cambio, si separan dos divertículos de un mismo alveolo se les llama **tabiques interradiculares**. También se les denomina, respectivamente, **septum** o **hueso interdentario** e **interseptum** o **hueso interradicular**.

En un corte vestibulolingual o palatino, las tablas alveolares presentan una forma triangular cuya base se continúa con el cuerpo del maxilar respectivo. El vértice superior corresponde a la cresta alveolar, la cual está ubicada próxima al cuello anatómico del diente (1 o 2 mm por debajo del mismo). La vertiente que corresponde a la cara libre, denominada **compacta perióstica**, o **cortical perióstica**, está constituida por tejido óseo compacto y revestida por periostio. La vertiente alveolar también está formada por tejido óseo compacto, y se denomina **cortical o compacta periodóntica**, ya que está directamente relacionada con el ligamento periodontal. En el centro suele haber **tejido óseo medular**, **trabecular** o **esponjoso**, excepto a nivel de las crestas alveolares, donde ambas compactas entran en contacto. La cresta alveolar y la compacta perióstica están tapizadas por **encía** y la unión dentogingival.

En el maxilar superior las tablas vestibulares son mucho más delgadas que las palatinas, en especial a nivel de los incisivos y caninos, donde las paredes vestibulares están constituidas sólo por hueso compacto.

En el maxilar inferior las tablas vestibulares son bastante más delgadas que las linguales en la zona de incisivos y premolares, mientras que en la región molar el hueso alveolar es más grueso por la región vestibular. En las paredes más angostas no aparece tejido esponjoso. En general, los rebordes alveolares son más potentes que los del maxilar superior. Estas características anatómicas tienen su importancia clínica en relación con las maniobras de exodoncia.

Los **tabiques interdentarios** e **interradiculares** siempre presentan una abundante cantidad de tejido óseo esponjoso, revestido por dos corticales compactas, ambas periodónticas, que se unen en la cresta del tabique. La zona crestal interdientaria está tapizada por **encía**.

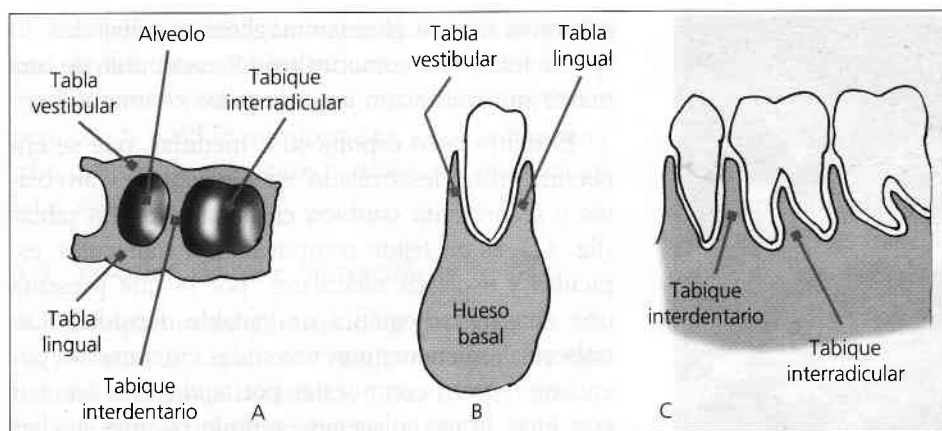


Figura 39. Alveolos dentarios. A: Vistos desde arriba. B: En corte vestibulolingual. C: En corte mesiodistal.

4.4. Estructura histológica del hueso alveolar

El tejido óseo que forma las láminas compactas o corticales de los procesos alveolares tiene un doble origen: la capa más periférica de la compacta periodontica es de origen periodontico, es decir, crece por aposición a partir de las regiones osteogénicas del ligamento periodontal. La zona más interna, por su parte, es de origen medular, se forma a expensas de los osteoblastos del tejido medular adyacente. La compacta perióstica también está formada por una capa externa de origen perióstico y una más profunda de origen medular (fig. 40 A, B y C).

La compacta de origen periodontico aparece en las radiografías como una fina lámina más radioopaca que el resto del hueso alveolar, debido a ello se le

suele llamar **lámina dura**. Sin embargo, la radioopacidad no se debería a un mayor contenido mineral, sino al hecho de estar constituida por un tejido compacto, que contrasta con el tejido esponjoso vecino, de variable radiolucidez debido a sus espacios medulares.

Esta lámina dura o compacta de origen periodontico, desde el punto de vista histológico está constituida por un tejido óseo laminar, cuyas laminillas corren paralelas a la superficie alveolar. Está atravesada por numerosos haces de fibras provenientes del ligamento periodontal, llamadas **fibras de Sharpey** (fig. 41), que se encuentran densamente empaquetadas y considerablemente calcificadas. Debido a la abundancia de haces fibrilares esta lámina ósea recibe también la denominación de **hueso fasciculado**.

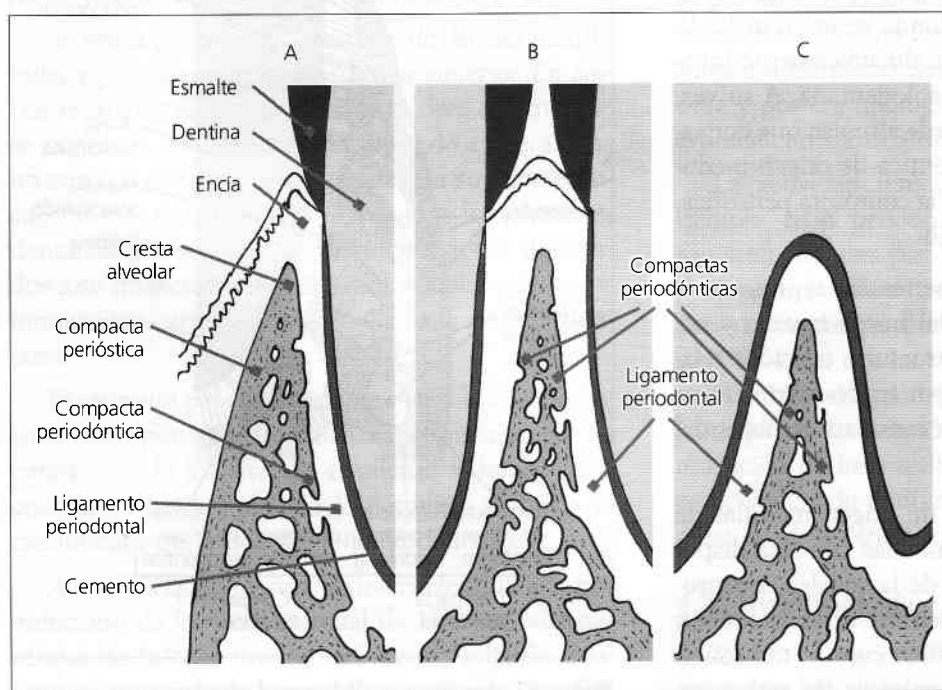


Figura 40. Estructura anatómica de los procesos alveolares. A: Tabla vestibular o lingual. B: Tabique interdentario. C: Tabique interradicular.

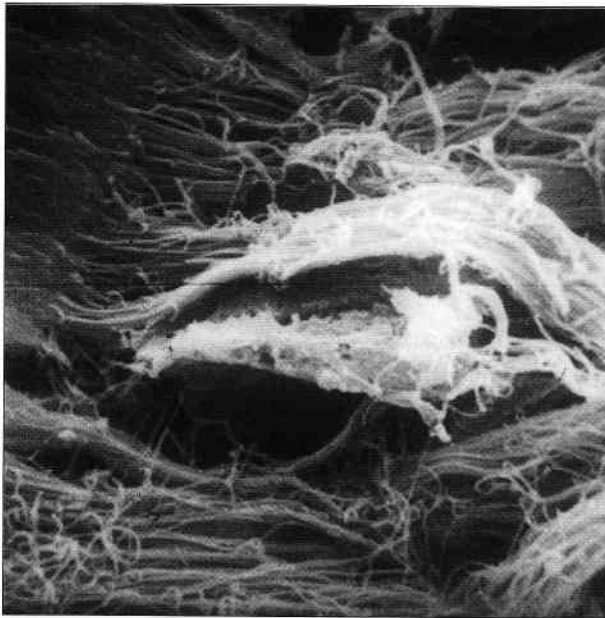


Figura 41. Zona de inserción de las fibras periodontales en el hueso. Nótese su disposición en haces. MEB. (Cortesía de la Dra. Ubios).

Es llamada igualmente lámina cribosa o placa cribiforme; ello se debe a que se encuentra perforada por múltiples foraminas (que pueden ser consideradas conductos de Volkmann) por las que pasan vasos y nervios hacia y desde el ligamento periodontal.

Desde el punto de vista funcional, esta lámina dura o lámina cribosa de la compacta periodóntica se denomina **hueso de inserción**, ya que por ser la región del proceso alveolar donde se insertan las fibras periodontales es la parte dinámicamente involucrada en la articulación alveolodentaria. A su vez, el resto del tejido óseo del borde alveolar, que corresponde a la compacta periodóntica de origen medular, a la porción esponjosa y a la compacta perióstica, se denomina **hueso de sostén**.

La compacta de origen perióstico representa la continuación de la cortical del hueso maxilar y tiene, por tanto, su misma estructura, función, relación y origen; está formada por tejido óseo laminar penetrado por una moderada cantidad de fibras del periostio.

El tejido óseo compacto de origen medular de ambas corticales presenta laminillas con una disposición más irregular, algunas de las cuales constituyen sistemas de Havers, mientras otras describen amplias curvas que se continúan con las trabéculas medulares. El tejido óseo compacto de ambas re-

giones es rico en glicosaminoglicanos sulfatados, lo que se interpreta como un tejido susceptible de una mayor mineralización ante distintos estímulos.

El tejido óseo esponjoso o medular, que se encuentra muy desarrollado en los tabiques alveolares y se presenta también en algunas de las tablas (fig. 42), es un tejido compuesto por trabéculas, espículas y espacios medulares, por lo que presenta una imagen radiográfica de variable densidad. Las trabéculas se encuentran revestidas enteramente por endostio; están compuestas por tejido óseo laminar con finas fibras colágenas, aunque las más anchas pueden contener sistemas de Havers.

El tamaño y la forma de las trabéculas, si bien están determinados genéticamente, son en parte el resultado de la actividad de los procesos alveolares. Las trabéculas están orientadas de manera que puedan resistir apropiadamente las fuerzas que soporta el hueso maxilar. Suelen discriminarse, de acuerdo a las imágenes radiográficas, dos tipos de trabéculas:

- Trabéculas de tipo I: regulares, gruesas y horizontales, semejantes a gradas; son típicas del maxilar inferior.
- Trabéculas de tipo II: finas, delicadas y dispuestas irregularmente; son comunes en el maxilar superior.

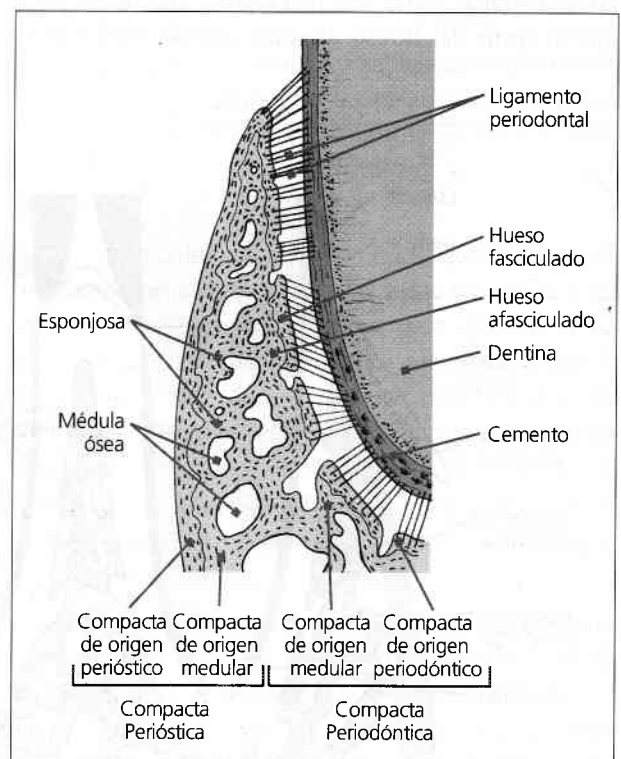


Figura 42. Arquitectura de la pared alveolar.

Los espacios entre las trabéculas están ocupados por médula ósea. En individuos jóvenes se trata de médula ósea roja (formada por tejido hemopoyético), pero con la edad se transforma en médula ósea amarilla, cargada de adipocitos e incapaz de producir células sanguíneas.

4.5. Vascularización e innervación

La irrigación sanguínea de los procesos alveolares proviene de las arterias maxilares superior e inferior. Éstas originan las arterias intratabicales, que corren de forma prácticamente recta por los tabiques alveolares interdentarios e interradiculares. Sus ramas terminales, denominadas arterias perforantes, atraviesan por numerosos forámenes la lámina compacta cribiforme y pasan al ligamento periodontal. Por los forámenes penetran venas, linfáticos y nervios desde el ligamento. Estos vasos y nervios están íntimamente relacionados con los que se originan en la región periapical desde el paquete vasculonervioso destinado a la pulpa dental. Por otra parte, las arterias intratabicales dan ramas que atraviesan la cortical perióstica y se anastomosan con el plexo vascular suprapariostico, de tal manera que se establecen profusas conexiones con los elementos vasculonerviosos de la encía y de la mucosa bucal (fig. 30).

4.6. Origen y desarrollo

Los maxilares, tanto superior, como inferior, comienzan su desarrollo alrededor de la séptima semana de vida intrauterina (ver: Embriología de la cara).

Se inicia primero el desarrollo del hueso mandibular y poco después el del maxilar superior. En ambos maxilares se forma una lámina ósea externa que se continúa con una interna, dejando entre ambas un surco o canal que se abre hacia la superficie bucal. En este surco quedan contenidos los gérmenes dentarios y los paquetes vasculonerviosos destinados a su irrigación e innervación. Las trabéculas óseas forman una canastilla que aloja a cada germen dentario.

El estímulo para la formación de los bordes alveolares lo proporcionan los dientes en crecimiento. La pared ósea de los alveolos comienza a desarrollarse cuando se ha completado la corona y se inicia el crecimiento de la raíz del folículo dentario.

A medida que progresa el desarrollo radicular por inducción de la vaina epitelial de Hertwig, algunas células de la capa interna del saco o folículo dentario se aproximan a la superficie radicular, transfor-

mándose en cementoblastos; otras, que se diferencian en fibroblastos, forman la membrana periodontal, mientras las más externas adquieren capacidad osteogénica, diferenciándose en osteoblastos. Éstos, por un proceso de osificación intramembranosa, originan trabéculas osteoides que paulatinamente se calcifican. Estas trabéculas están constituidas por un tejido óseo inmaduro que más adelante es remodelado y sustituido por tejido óseo secundario o laminar. Las áreas mesenquimatosas que permanecen entre las trabéculas óseas se diferencian posteriormente en médula ósea.

Este tejido óseo formado a partir del saco dentario se integra a las trabéculas de las canastillas óseas y así al cuerpo del maxilar en desarrollo.

Una vez que las trabéculas alveolares se disponen en una red elaborada y alcanzan un cierto espesor, la aposición periférica hace que se produzca la formación de capas superficiales de tejido óseo cortical compacto. Se forman, así, dos placas de tejido óseo compacto con un díploe intermedio de tejido esponjoso, estructura típica de los procesos alveolares.

Como en toda formación ósea, en el hueso alveolar en desarrollo están presentes células osteoprogenitoras, osteoblastos que depositan matriz ósea e inducen a su posterior calcificación, osteoclastos que participan en la resorción ósea y osteocitos que quedan incluidos en la matriz mineralizada. Todos estos tipos celulares tienen una influencia decisiva en el hueso alveolar, ya que permiten el crecimiento por aposición, la resorción y la neoformación de tejido óseo. De esta forma los procesos alveolares se ajustan a las piezas dentarias que están desarrollándose y posteriormente a la erupción de las mismas, evolucionan hasta alcanzar su estructura definitiva.

La actividad remodeladora es importante, por ejemplo, en el período en que los dientes primarios son reemplazados por los secundarios. Durante este proceso se produce la resorción de los bordes alveolares de los dientes deciduos y se originan otros nuevos para alojar la o las raíces de los dientes permanentes. También el remodelado de los procesos alveolares participa de las actividades de crecimiento y acomodación de los maxilares a lo largo de la vida, en especial cuando adquieren su tamaño definitivo durante la adolescencia.

4.7. Histofisiología

La función primordial del hueso alveolar es proporcionar los alveolos para que el diente se aloje y

se fije a ellos por medio de las fibras periodontales. De esta forma se constituye una verdadera articulación (articulación alveolodentaria), que permite resistir las fuerzas que se generan por el contacto intermitente de los elementos dentarios durante la masticación, fonación y deglución. También protege a los vasos y nervios que corren por el hueso para el ligamento periodontal.

El hueso alveolar participa de otras actividades propias del tejido óseo: es un reservorio de Ca y está implicado en los mecanismos de regulación de la calcemia, a través de los intercambios en el sistema canaliculolacunar. El hueso fisiológicamente se diferencia del cemento porque las sales calcicas de este tejido dentario no se modifican al disminuir la calcemia. Otras diferencias entre hueso y cemento, es que el cemento una vez formado, normalmente no se reabsorbe como el hueso, el cual está en continuo recambio. El hueso al incorporar el ion fluor no lo mantiene por mucho tiempo debido a dicho recambio, mientras que el cemento lo concentra en la superficie, volviéndolo más resistente a la acción de los ácidos microbianos cariogénicos cuando queda expuesto al medio bucal.

El recambio o remodelación ósea ordinaria, que consiste en reemplazar el tejido óseo formado por tejido nuevo, se caracteriza porque la actividad de los osteoblastos y osteoclastos está acoplada de modo que trabajen en conjunto como una unidad. Dicha unidad se denomina "unidad remodeladora ósea" y en ella la cantidad de tejido óseo que se reabsorbe es reemplazada por una cantidad equivalente de tejido óseo recién formado. El hueso alveolar, al igual que otros tejidos del organismo frente a un estrés mecánico o después de un microdaño reacciona con una remodelación que sigue las características anteriormente indicadas. En el apartado 4.8. consideramos la significación clínica de la remodelación en el hueso alveolar en relación con las fuerzas de presión y de tensión a las que dicho hueso puede estar sometido.

Por otra parte, durante la infancia la médula ósea de la esponjosa alveolar participa de la actividad hemopoyética del organismo, fundamental para la formación de los elementos de la sangre.

Con la edad las paredes alveolares se hacen irregulares y disminuye el número de células. La densidad mineral aumenta con la edad sin que existan diferencias entre ambos sexos.

4.8. Biopatología y consideraciones clínicas

En este apartado se considerará, en primer lugar, la patología del periodonto que afecta al hueso alveolar así como la patología, mas significativa, que afecta propiamente a dicho hueso y que puede incidir en la patología de la región. En segundo lugar, se considerarán también en este apartado, las bases histológicas del remodelamiento continuo del tejido óseo alveolar y su significación clínica, así como los mecanismos histológicos de reparación tras la extracción dentaria y el sustrato histológico de las nuevas terapéuticas utilizadas en la patología del periodonto de inserción.

- En la biopatología del periodonto es importante destacar la enfermedad periodontal que puede afectar seriamente al hueso alveolar, ya que produce grandes áreas de resorción ósea, de forma vertical u horizontal (fig. 43). Esta resorción está en íntima relación con la presencia de la placa

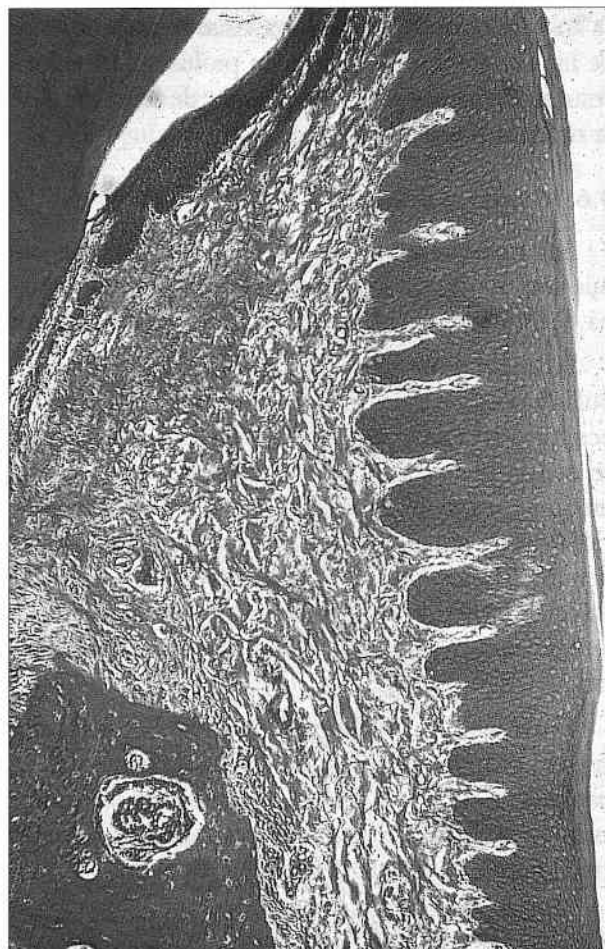


Figura 43. Resorción horizontal de la cresta ósea en la enfermedad periodontal. HE, x 100.

bacteriana (agente etiológico) y la formación de bolsas periodontales (agrandamiento y aumento de profundidad del surco gingival por alteración inflamatoria y migración apical del epitelio de unión). La placa bacteriana produce endotoxinas que por diferentes mecanismos estimulan la actividad de los osteoclastos.

Por la dificultad de poder controlar la pérdida ósea debido a los múltiples factores que actúan en dicho mecanismo, se pone de relieve la importancia de la acción profesional preventiva tendente a preservar la salud de los tejidos periodontales.

La pérdida de la radioopacidad típica de la lámina dura en alguna región del reborde alveolar de los dientes, se interpreta como una respuesta ante trastornos inflamatorios.

Una técnica de ingeniería tisular que ha sido desarrollada recientemente en la terapéutica de la enfermedad periodontal, y que se aplica también en los implantes intraóseos, es la denominada Regeneración Tisular Guiada (RTG) o Regeneración Ósea Guiada (ROG). Se trata de la formación de tejido óseo a partir de células osteogénicas con el objeto de sustituir el hueso destruido y sustentar la pieza dentaria (véase más adelante).

En el hueso alveolar pueden originarse neoplasias a partir de los elementos celulares existentes en los dos principales componentes tisulares que encontramos en este lugar: el tejido óseo y el tejido hematopoyético de la médula ósea. Ejemplos de estas neoplasias son: el osteoma, el osteosarcoma y algunas leucemias.

La osteoporosis es una enfermedad multifactorial que afecta el metabolismo óseo esquelético y, por tanto, al tejido óseo alveolar. Clínicamente se traduce por una reducción en la cantidad de la masa ósea con deterioro de la microarquitectura tisular (detectado por rayos X o por densitometría ósea) pero sin variación en su composición química. En la osteoporosis la actividad osteoblástica está notablemente disminuida y por ende el depósito de osteoide es inferior a lo normal.

Entre los múltiples factores etiológicos de la osteoporosis podemos mencionar:

- La disminución de actividad física (estrés físico necesario para el mantenimiento del tejido óseo)
- El déficit de vitamina C (indispensable para la formación de osteoide a cargo de los osteoblastos)

- La disminución de estrógenos (los estrógenos tienen actividad estimulante sobre los osteoclastos)
- El envejecimiento (que disminuye el metabolismo óseo y ausencia de los factores estimulantes del crecimiento óseo)

Las alteraciones endócrinas rompen el equilibrio que existe entre los procesos de formación y resorción, que ocurren normalmente durante la remodelación ósea. También la edad avanzada contribuye a incrementar la osteoporosis, denominada osteoporosis senil.

Las mujeres se ven más afectadas que los hombres (por la disminución de estrógenos en la menopausia) ya que poseen una menor masa ósea y su pérdida incrementa el riesgo de fracturas.

La osteoporosis afecta también al hueso trabecular especialmente de la mandíbula. Se ha demostrado que la disminución del tejido óseo en los maxilares conlleva a la reducción del reborde alveolar.

La osteoporosis postmenopáusica incrementa la resorción de los procesos alveolares. Existe también en la etapa senil una disminución del espesor de la cortical, sobre todo a nivel del gonion o ángulo mandibular; ello refleja lo que está ocurriendo en los huesos esqueléticos en general. La gran variabilidad interindividual en la densidad ósea que presenta la mandíbula hace que, para Kingsmill y Boyde, esta estructura ósea no sea útil para evaluar la osteoporosis.

- La remodelación continua del tejido óseo alveolar es consecuencia de su gran actividad metabólica. Se trata de un tejido óseo *muy sensible a las fuerzas que generan presión, las cuales provocan resorción de la matriz y a las fuerzas que generan tensión las cuales, en cambio, estimulan la producción de nuevo tejido óseo.*

Los pequeños movimientos que experimentan continuamente los dientes son las principales causas locales de remodelamiento del hueso alveolar. Cuando un diente soporta un trabajo intenso (por ejemplo cuando existe un trauma oclusal), se produce ensanchamiento de las corticales, condensación del tejido óseo esponjoso y reorientación de las trabéculas, para adaptarse a las modificaciones de las fuerzas a las que están sometidas. Además hay un ensanchamiento generalizado del ligamento periodontal.

Si el diente no recibe trabajo (por ejemplo dientes incluidos o que han perdido su antagonista), el

efecto que se produce es un adelgazamiento de las corticales con disminución de la extensión y el espesor de las trabéculas. El espacio periodontal, en este caso, sufre un adelgazamiento.

Además de sufrir modificaciones producidas por factores locales, también pueden incidir causas de origen general. Es así que desequilibrios hormonales, nutricionales o sistémicos, pueden determinar alteraciones a nivel del hueso alveolar.

Para los tratamientos ortodóncicos, los ortodontistas aprovechan la importante plasticidad que ofrece el hueso alveolar. Los movimientos ortodóncicos generan, en este sentido, presiones que repercuten en el tejido óseo causando resorción, mientras que se produce aposición ósea en el lado opuesto, donde actúa la tensión. Esta remodelación involucra, tanto a las trabéculas, como a las compactas alveolares. De esta forma se logra que el alveolo que contiene al elemento dentario lo acompañe en su desplazamiento, es decir, que el ortodontista mueve los dientes sin alterar su relación con el hueso alveolar. Este fenómeno ocurre también durante el desplazamiento fisiológico hacia mesial que experimentan los dientes a medida que se desgastan las superficies de contacto.

Debido a la permanente remodelación, tanto del hueso alveolar, como de las fibras periodontales para adaptarse a los requerimientos funcionales, el hueso fasciculado presenta un alto ritmo de recambio. La superficie alveolar, que es relativamente lisa alrededor de los dientes primarios, se vuelve muy irregular con la edad, especialmente en la edad avanzada, presentando zonas de actividad osteogénica, zonas en reposo y zonas en resorción.

Algunos de los procesos más significativos que tienen lugar en el periodonto de inserción en relación con las fuerzas ortodóncicas se esquematiza en el Cuadro 1. La fase inicial del tratamiento, en especial cuando la fuerza mecánica aplicada es continua da lugar a movimientos y desplazamientos de los fluidos tisulares en el ligamento periodontal. Ello da origen en primer lugar a una distorsión gradual de la matriz extracelular y de las células, lo que altera la actividad de los canales iónicos y la polaridad de las membranas de las distintas células de la región. Como consecuencia de ello las terminaciones nerviosas del ligamento periodontal liberan sustancia P y VIP (polipéptido intestinal vasoactivo) que incrementan la permeabilidad capilar y favorecen la extravasación de leucocitos y la secreción de

citoquinas y factores de crecimiento que como la IL-1, IL-6, TNF- α o INF- β , estimulan la remodelación ósea. Las fuerzas ortodóncicas originan también un daño tisular que consiste en alteraciones vasculares con ruptura y extravasación de células sanguíneas y plaquetas que liberan citoquinas y, sobre todo el factor PDGF (factor de crecimiento derivado de las plaquetas), que activa la proliferación celular y también la remodelación ósea. Las consecuencias de la aplicación de las fuerzas ortodóncicas conducen, en tercer lugar, al estímulo de las células de la médula ósea del hueso alveolar y a la producción de osteoclastos a partir de las células progenitoras de los monocitos. Estas células pueden migrar hasta el ligamento periodontal a través de canales que comunican éste con los espacios medulares del hueso alveolar.

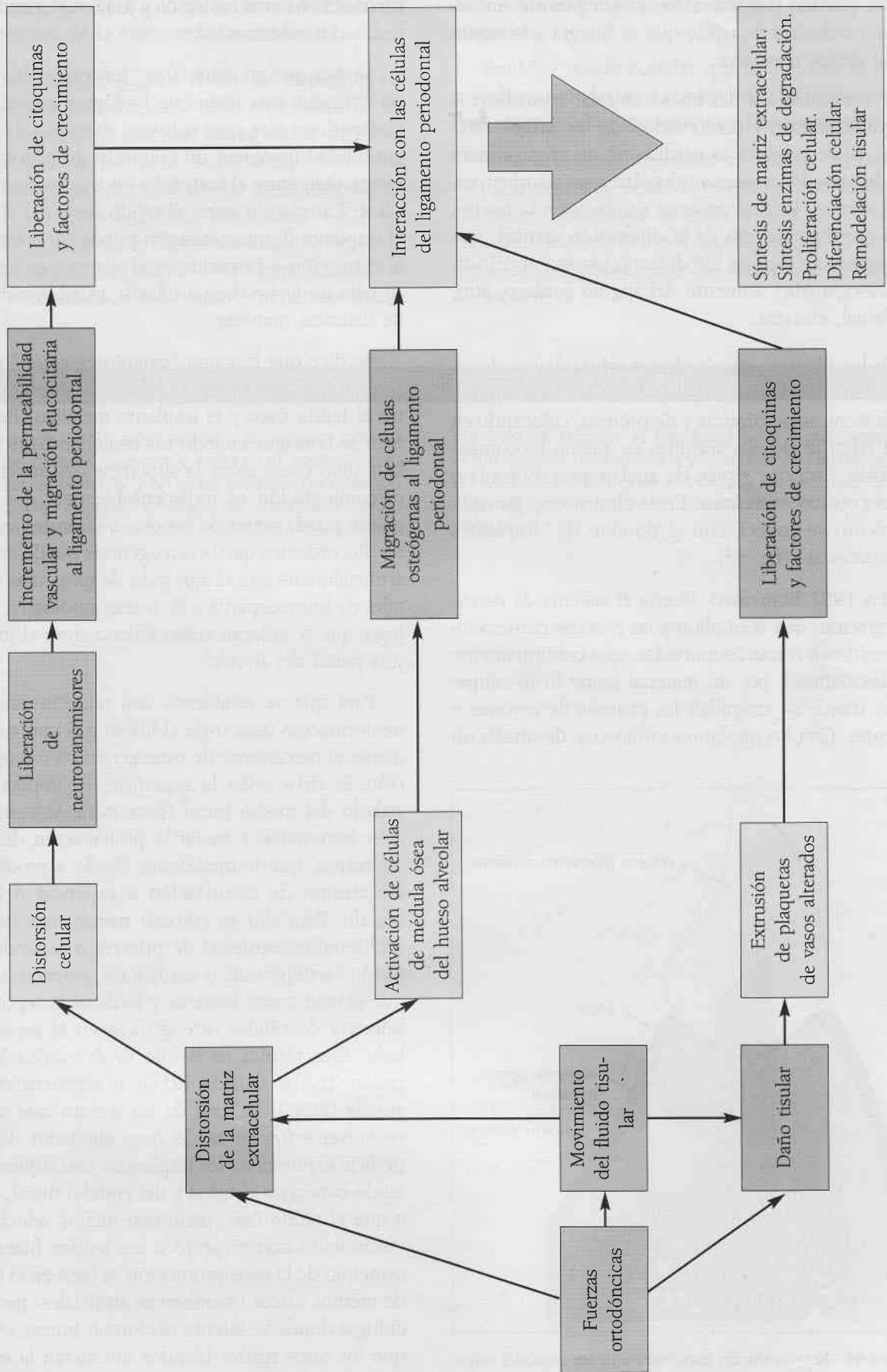
Dada la duración de los tratamientos ortodóncicos se cree que en los sucesivos períodos de distorsiones y remodelaciones las poblaciones celulares existentes en el periodonto de inserción participan en distinto grado y que el papel y las concentraciones de citoquinas y de factores de crecimiento varían en cada una de las fases del tratamiento.

- Por otro lado, con posterioridad a una **extracción dentaria**, se produce la reparación o cicatrización de los tejidos. Las células osteoprogenitoras que migran hacia el coágulo que ocupa el alveolo, forman un tejido osteoide que paulatinamente se mineraliza. Con RX se puede observar esa zona más radiolúcida que el tejido circundante. Ello se debe a que el tejido óseo formado es de tipo inmaduro, caracterizado desde el punto de vista histológico por contar con una mayor cantidad de células y menor volumen de matriz intercelular poco mineralizada.

Tiene importancia clínica recordar que se puede evaluar radiográficamente la formación de nuevo tejido óseo después de los cuarenta y cinco días, cuando ya se ha reemplazado por tejido óseo maduro que presenta la radioopacidad característica. Igual mecanismo sucede en el caso de una fractura, o cuando se forma tejido óseo alrededor de un perno para un implante dental.

Se debe destacar que la cicatrización alveolar postextracción no conserva la integridad anatómica del hueso. Cuando los elementos dentarios se extraen por cualquier causa, el hueso alveolar involucrado tiende a desaparecer: los rebordes alveola-

Cuadro 1. Acción de las fuerzas ortodóncicas en los tejidos del periodonto de inserción



res se pierden por resorción, y sólo persiste un volumen reducido de tejido que se integra a la región basal de los maxilares.

La arquitectura del hueso alveolar contribuye a la conformación y preservación de los rasgos estéticos. Si se produce la pérdida de un gran número de dientes, los procesos alveolares se resorben extensamente, lo cual provoca cambios en la fisonomía por disminución de la dimensión vertical, que se traduce en mejillas hundidas, acentuación del surco nasogeniano, aumento del ángulo goníaco, atrofia labial, etcétera.

- En los últimos años la clínica odontológica de rehabilitación, viene empleando en forma combinada técnicas quirúrgicas y de prótesis, colocando en el reborde alveolar tornillos de titanio biocompatibles, para que sirvan de anclaje posterior a la o las coronas artificiales. En la clínica este procedimiento se conoce con el nombre de "Implantes Intraóseos" (fig. 44).

En 1981 Branemark diseña el sistema de osteointegración, que reemplaza a las prótesis convencionales (dento o mucosoportadas, que continuamente se desadaptan), por un material inerte histocompatible, donde se atornillan las prótesis de coronas o puentes. Con los implantes intraóseos, desarrolla un

verdadero sistema biológico y funcional, con buenos resultados estéticos.

Se dice que un material es "biocompatible" cuando consigue una respuesta biológica apropiada del huésped, en este caso el hueso alveolar. La biocompatibilidad involucra un conjunto de procesos que interactúan entre el material y los tejidos comprometidos. La relación entre el tejido óseo del alveolo y el implante (cuya colocación puede ser inmediata a la extracción o posterior en el tiempo, en este caso se talla un lecho óseo artificial), puede establecerse de distintas maneras.

Se dice que hay una "osteointegración" cuando se establece una relación estructural y funcional entre el tejido óseo y el implante metálico. Esta relación se consigue cuando los osteoblastos depositan laminillas óseas sobre la superficie del implante. La osteointegración es indispensable para que el implante pueda servir de soporte a la prótesis coronaria. Recordemos que la osteogénesis puede inducirse artificialmente con el agregado de partículas de cristales de hidroxiapatita o de hueso autólogo o heterólogo, que se colocan como relleno entre el implante y la pared del alveolo.

Para que se establezca una relación exitosa de neoformación ósea entre el hueso y el implante, mediante el mecanismo de osteogénesis u osteopromoción, se debe sellar la superficie del implante para aislarlo del medio bucal (para evitar la contaminación bacteriana) y frenar la proliferación del tejido conectivo, que normalmente tiende a producir un mecanismo de cicatrización a expensas del tejido blando. Para ello se colocan membranas de PTFE (politetrafluoroetileno) de primera o segunda generación (semiporosas o compactas, respectivamente) que actúan como barreras y facilitan la repoblación selectiva de células osteogénicas en el espacio aislado. Esta técnica es la que se denomina Regeneración Tisular Guiada (RTG) o regeneración ósea guiada (ROG). Se trata de una técnica que consiste en volver a formar tejido óseo alrededor de la superficie expuesta de los implantes, con supresión del tejido conectivo gingival y del epitelio bucal, debido a que el tejido óseo tiene una menor velocidad de crecimiento con respecto a los tejidos blandos. El principio de la osteopromoción se basa en el empleo de medios físicos (membranas artificiales) para aislar el lugar donde se intenta neoformar hueso, evitando que los otros tejidos blandos interfieran la osteogénesis. Tras la RTG o ROG se restablece la estructura

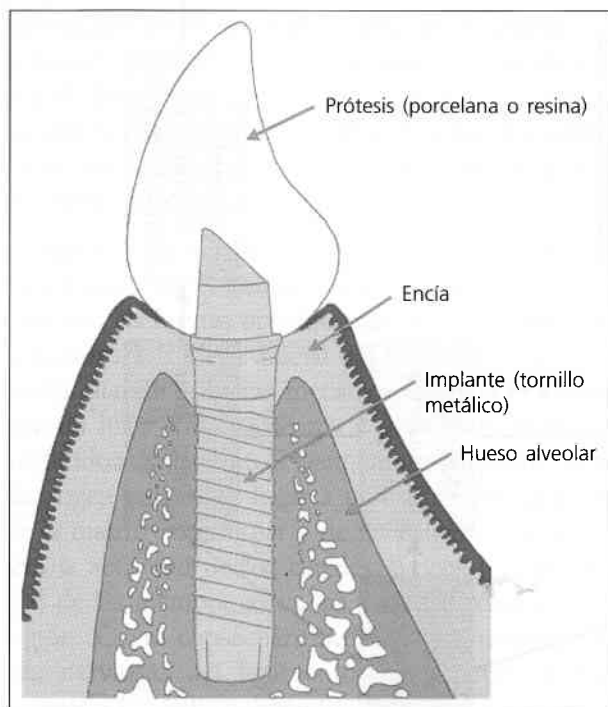


Figura 44. Representación esquemática de un implante osteointegrado.

y la función. La RTG o ROG se utiliza también en la terapéutica de la enfermedad periodontal.

Actualmente se sugiere el uso de implantes recubiertos con hidroxiapatita (HA) especialmente en huesos porosos, ya que este hueso ofrece una menor superficie de contacto. Se ha comprobado que la HA acelera la velocidad de la osteointegración. También se utiliza en forma combinada la HA no reabsorbible con hueso desmineralizado, congelado y deshidratado (contiene la BMP) para facilitar no sólo la neoformación ósea, sino obtener un hueso

de buena calidad y eficiente desde el punto de vista mecánico.

También puede suceder que la interfase implante-lecho quirúrgico esté constituida por fibras colágenas, en cuyo caso se denomina **fibrointegración**.

Si bien la fibrointegración es una de las formas de biointegración, desde el punto de vista estructural-clínico, constituye un fracaso para la rehabilitación protética implantosoportada, ya que la fibrointegración no cumple con los requisitos mecánicos de soporte.

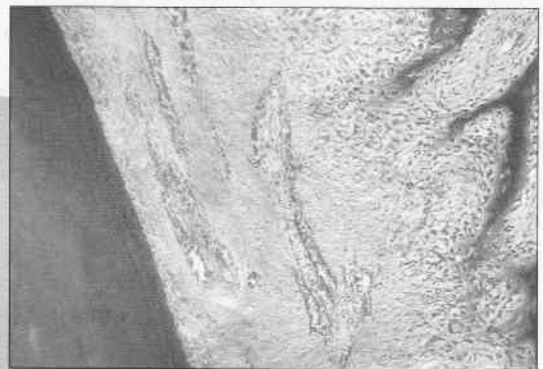SITUACIONES PROBLEMÁTICAS DE ORIENTACIÓN CLÍNICA

Una mujer de 50 años acude a la consulta odontológica por razones estéticas y solicita un implante para reemplazar un premolar y un molar perdidos hace tiempo. El profesional, después de hacer la observación radiográfica de la zona en cuestión, le solicita una densitome-

tría ósea. Al conocer el resultado, le propone posponer el tratamiento odontológico y le aconseja que consulte a un Médico. Fundamente el por qué de la conducta del Odontólogo, en razón del tratamiento solicitado por su paciente.

CAPÍTULO 13

ERUPCIÓN DENTARIA



1. GENERALIDADES
2. MECANISMO GENERAL DE LA ERUPCIÓN DENTARIA
3. ETAPAS DE LA ERUPCIÓN DENTARIA
 - 3.1. Etapa preeruptiva
 - 3.2. Etapa eruptiva prefuncional
 - 3.2.1. Formación de la raíz
 - 3.2.2. Formación del ligamento periodontal
 - 3.3. Etapa eruptiva funcional o posteruptiva
4. REEMPLAZO DE LA DENTICIÓN PRIMARIA
 - 4.1. Mecanismo de resorción
 - 4.2. Cronología de la erupción dentaria primaria y permanente
5. CARACTERÍSTICAS DIFERENCIALES ENTRE LOS DIENTES PRIMARIOS Y PERMANENTES. REPRESENTACIÓN DE LOS REGISTROS DENTARIOS
6. BIOPATOLOGÍA Y CONSIDERACIONES CLÍNICAS

ERUPCIÓN DENTARIA

1. GENERALIDADES

El ser humano se caracteriza por poseer dos tipos de dientes o denticiones, una primaria y otra permanente. La **dentición primaria**, que se desarrolla durante la primera infancia, está constituida por un total de 20 elementos dentarios, distribuidos, considerando una hemiarcada, de la siguiente manera: un incisivo central (IC), un incisivo lateral (IL), un canino (C), un primer molar y un segundo molar, o sea un total de cinco dientes que por ser simétricos suman 10 por arcada. Reciben el nombre de dientes primarios, temporales, deciduos (se exfolian) o de leche.

Los dientes primarios caen o se exfolian progresivamente y son sustituidos por los dientes **permanentes** que son más numerosos: 32 en total (16 para cada maxilar).

Los dientes no son iguales en tamaño, ni en forma, estando cada uno de ellos desde el punto de vista anatómico adaptado para cumplir distintas funciones durante el acto masticatorio. Tenemos así los incisivos (de *incidere* = cortar), caninos (de proyección cónica, para desgarrar) y los molares (para moler o triturar).

La serie de dientes primarios comienza su erupción alrededor de los seis a siete meses de edad y se completa a los tres años.

Estos elementos le sirven al niño durante los tres o cuatro años siguientes, pues a los seis años comienzan a exfoliarse y son reemplazados por los permanentes. El período de sustitución dura seis años aproximadamente (desde los seis a los doce años). Este período se denomina **dentición mixta**, ya que en las arcadas dentarias se observan, tanto elementos primarios, como permanentes.

La dentición permanente o secundaria posee además de los dientes mencionados anteriormente, los

premolares o bicúspides que se ubican en el lugar de los molares transitorios.

Al mismo tiempo, por detrás del segundo molar primario erupciona el primer molar permanente o «molar de los seis años» que por su ubicación, tamaño y potencia es considerado como un elemento clave o «pilar» para el desarrollo normal de la dentición y de la oclusión. Más tarde hace su aparición por detrás del segundo molar, el tercer molar o «muela del juicio» que hace su erupción entre los 17 y los 21 años de edad.

En síntesis existen tres etapas en la dentición humana:

1. **Dentición primaria**, que se mantiene en boca desde los seis meses de vida hasta los seis años. El recambio de los dientes primarios por los permanentes se produce por rizoclasia fisiológica o reabsorción de raíces (se describe más adelante) y el diente permanente generalmente se ubica en el lugar del caduco.

2. **Dentición mixta**, en la que están presentes tanto los elementos primarios como los permanentes. El período se extiende desde los 6 hasta los 12 años.

3. **Dentición permanente**, que existe desde los 12 años hasta aproximadamente los 70 años (promedio de la vida humana), si se mantienen en estado de salud y no se pierden con anterioridad por trauma, caries o enfermedad periodontal.

2. MECANISMO GENERAL DE LA ERUPCIÓN DENTARIA

La erupción dentaria comprende una serie de fenómenos mediante los cuales el diente en formación dentro del maxilar y aún incompleto migra hasta ponerse en contacto con el medio bucal, ocupando su lugar en la arcada dentaria.

La erupción no es sólo la aparición del diente en la luz de la cavidad bucal, sino que dicho proceso

En la elaboración de este capítulo ha colaborado la Jefa de trabajos prácticos de la Facultad de Odontología de la Universidad Nacional de Córdoba, Od. Liliana Bregains (Argentina).

involucra una serie de movimientos complejos, cambios histológicos y formación de nuevas estructuras.

Si bien existen varias teorías que tratan de explicar la erupción dentaria, el mecanismo exacto se desconoce aún. Se han propuesto cuatro mecanismos como posibles responsables directos de la erupción de la pieza dentaria:

1. La formación y crecimiento de la raíz que va acompañado del modelado del hueso y asociado al crecimiento de las arcadas dentarias. La raíz completa su longitud dos o tres años después que ha erupcionado. El crecimiento radicular y el depósito de cemento en apical provoca presiones en la canastilla ósea produciendo un remodelado que facilita el proceso eruptivo.

2. El crecimiento del hueso alveolar por resorción y aposición selectiva de tejido óseo que desplazaría el diente hacia oclusal.

3. La presión vascular e hidrostática del conectivo periodontal que produciría un aumento local de la presión vascular y del líquido tisular en los tejidos periapicales, que empujarían al diente en dirección oclusal.

4. La tracción del componente colágeno del ligamento periodontal que originaría la erupción del diente, como consecuencia del desarrollo y de los cambios de orientación que tienen lugar en las fibras colágenas y de la actividad contráctil de los fibroblastos del periodonto.

En el momento presente la formación y el crecimiento de la raíz y la extensión hacia apical por proliferación de las células de la papila, considerada como una de las causas desencadenantes de la erupción, y también, la reabsorción y la aposición selectiva de hueso en la cripta alveolar, que convierten las fuerzas de dirección apical en movimiento hacia oclusal, han perdido vigencia, entre otras razones porque no es explicable en el caso de los dientes incluidos.

Por otra parte la erupción experimental de dientes, en los que se ha impedido por cirugía o irradiación el crecimiento radicular, indica la escasa importancia de este factor. Asimismo el predominio de la resorción en la cripta alveolar durante la erupción y la heterogénea distribución de la aposición que se desarrolla en la misma hace que este mecanismo no parezca tampoco el más relevante en el proceso de erupción, aunque las modificaciones óseas sean previas al mecanismo de elongación radicular.

Basados en numerosos trabajos experimentales *in vitro* e *in vivo* cada día es mayor la importancia que se adjudica al tejido conectivo periodontal y a la presión vascular e hidrostática del conectivo periapical en el mecanismo eruptivo. La importancia del folículo dental, precursor del ligamento periodontal, es tal que cuando se extirpa la corona, y se sustituye por una réplica de metal o silicona, esta erupciona como si se tratara de una pieza dentaria. Gorski ha descrito una proteína dentro del folículo dental, la DF-95, que selectivamente se degrada al comienzo de la erupción. No está clara la naturaleza de esta proteína ni su exacto mecanismo de influencia en el proceso de erupción.

El aumento local de la presión vascular e hidrostática de los líquidos tisulares en la región periapical del diente en erupción, contribuiría esencialmente al movimiento vertical. La expresión histológica de la importancia de este factor vascular es el incremento significativo de fenestraciones en el endotelio de los vasos periapicales de los dientes en erupción. A este proceso contribuyen asimismo, de forma muy significativa, los proteoglicanos de la región que son los constituyentes del tejido conectivo que retienen mayor cantidad de agua. Las propiedades biomecánicas de los mismos se atribuyen a su naturaleza polianiónica y a que pueden, por tanto, expandirse hasta casi un 50% y ejercer presión sobre cualquier barrera física que intente prevenir su expansión. Se ha demostrado experimentalmente que la composición de la sustancia fundamental amorfa varía en los tejidos periapicales en distintos estadios de la erupción dental. Al parecer es el proteoglicano-1, localizado en las regiones interfibrilares, el que controlaría la presión osmótica interna en dichos tejidos durante el proceso de erupción.

En relación con la participación de las fibras de colágeno en el proceso de erupción parece descartarse la hipótesis de la contracción de las mismas al no existir, hasta el presente, un soporte ni bioquímico, ni histológico, ni experimental que permita una explicación razonable. Sobre la hipótesis de tracción originada por los fibroblastos (miofibroblastos) no está claro si las fuerzas generadas por la motilidad y contracción de estas células se transmiten directamente al diente a través de las propias células o indirectamente a través de las fibras de colágeno. Experimentalmente no existe evidencia de que los fibroblastos periodontales generen una significativa tracción *in vivo*, aunque si es conocido que los fibro-

blastos *in vitro* pueden dar origen a fuerzas de tensión en relación con el sustrato sobre el que se cultiva. Algunos autores indican que la expresión en los fibroblastos, junto a la vimentina, de las citoqueratinas I y II, en el momento de máxima erupción (momento en el que el diente emerge en la boca) y su falta de expresión una vez que el diente ha alcanzado la oclusión, constituyen marcadores que justifican el importante papel de los fibroblastos en este proceso.

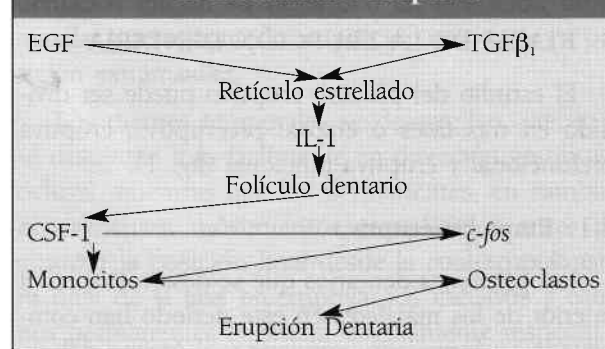
Por todo lo indicado más arriba, la erupción debe considerarse como el resultado de un fenómeno multifactorial, en el que cualquiera de los factores podría compensar con mayor o menor éxito la pérdida de los otros. Algunos autores consideran que el desarrollo radicular, el crecimiento del hueso alveolar y la erupción dentaria son mecanismos interdependientes.

Experiencias recientes *in vivo* e *in vitro* revelan que en los mecanismos de erupción dentaria intervienen distintas hormonas y factores de crecimiento. Entre las hormonas destacan la tiroxina y la hidrocortisona que aceleran la erupción. Entre los factores de crecimiento destaca el factor de crecimiento epidérmico (EGF) que directamente o a través del factor transformador del crecimiento (TGF- β 1) inicia la cascada de señales moleculares, que estimulan el comienzo de la erupción dentaria. Estos compuestos estimulan concretamente la expresión y secreción de IL-1 en las células del retículo estrellado y esta IL-1 originaria, con posterioridad, en las células del folículo dental la expresión de CSF-1 (factor estimulante de colonias), que, por una parte, se segrega y estimula la presencia de monocitos en el folículo dentario, y por otra parte, aumenta la expresión del protooncogén *c-fos*. Este último, por mecanismos aún poco conocidos, estimula la fusión y transformación de monocitos en osteoclastos, necesarios para la resorción ósea alveolar y la erupción dentaria (cuadro 1).

Durante la erupción el diente se traslada mediante movimientos desde el lugar, en el que se desarrolla a través del hueso y de los tejidos blandos hacia la cavidad bucal. Se pueden distinguir cuatro movimientos esenciales:

- a) De traslación: cuando el diente pasa de un lugar a otro en sentido básicamente horizontal.
- b) Axial o vertical: cuando el diente se dirige hacia el plano oclusal.

Cuadro 1. Factores que desencadenan el mecanismo eruptivo.



c) De rotación: cuando el diente gira alrededor de su eje mayor.

d) De inclinación: cuando el diente gira alrededor del *fulcrum* (eje transversal).

Estos movimientos se producen a veces de forma combinada o predomina alguno de ellos de manera que siempre están presentes hasta que el diente ocupa su posición final en el maxilar y alcanza el plano de oclusión, aunque los movimientos dentarios fisiológicos se mantienen durante toda la vida funcional del diente. Se ha demostrado que durante la oclusión, es decir cuando los elementos dentarios se ponen en contacto con su antagonista, se producen fuerzas que actúan como guías mutuas para producir las relaciones intercuspidéas adecuadas. Cuando hay un desequilibrio entre las fuerzas por una mala posición de los elementos dentarios en la arcada o una oclusión inadecuada, se produce una mala oclusión. La morfología de los dientes y su ubicación en las arcadas delimitan un perfil de continuidad, de manera que se pasa de una forma dentaria a otra estableciendo una relación armónica entre los dientes y la curvatura de los arcos dentarios.

También los movimientos fisiológicos de los dientes de acuerdo al momento en que actúan pueden clasificarse en:

- a) Movimientos dentarios preeruptivos: son los movimientos que realizan, tanto los gérmenes dentarios de los dientes primarios, como permanentes dentro del maxilar antes de su erupción en la cavidad bucal (fig. 1 A).
- b) Movimientos dentarios eruptivos: son los que llevan al diente a su erupción propiamente dicha hasta alcanzar su posición funcional en la oclusión (fig. 1 B y C).
- c) Movimientos dentarios posteruptivos: son los encargados de mantener al diente en oclusión y com-

pensar el desgaste oclusal y proximal de los elementos dentarios.

3. ETAPAS DE LA ERUPCIÓN DENTARIA

El estudio del proceso eruptivo puede ser dividido en tres fases o etapas: preeruptiva, eruptiva prefuncional y eruptiva funcional (fig. 1).

3.1. Etapa preeruptiva

Los gérmenes dentarios que se desarrollan en el interior de los maxilares en este período han completado su formación coronaria y el órgano del esmalte se ha transformado en el epitelio dentario reducido. Exteriormente están rodeados por el saco dentario y su presencia favorece el crecimiento simultáneo del tejido óseo que forma los alveolos primitivos, que, en forma de canastillas o criptas, rodean a cada uno de los gérmenes en crecimiento (fig. 2).

Las canastillas óseas se forman primero en los dientes anteriores (que por lo general están abiertos hacia la cavidad bucal en dirección incisal) y luego

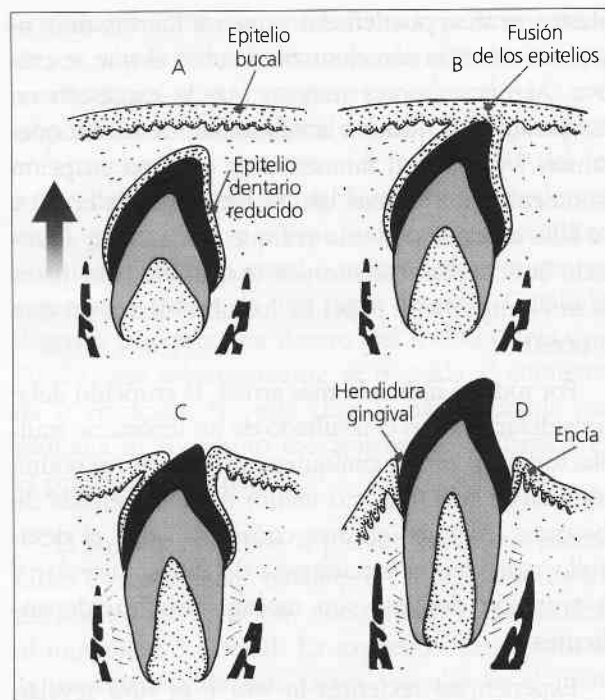



Figura 1. Etapas de la erupción dentaria. A. movimientos preeruptivos. B. movimientos eruptivos prefuncionales. C. diente en erupción. D. diente erupcionado.



- Esmalte
- Espacios producidos por artificio de técnica
- Ameloblastos
- Dentina
- Predentina
- Hueso alveolar
- Papila
- Saco dentario

Figura 2. Sector de un folículo dentario en desarrollo y erupción. Se identifican la predentina, dentina y esmalte. Tricromico de Masson, x 40.

en los dientes posteriores. Esta etapa se extiende hasta el comienzo de la formación radicular.

Los dientes primarios están separados del epitelio de la mucosa bucal solamente por los tejidos blandos, pero no así los permanentes los cuales están totalmente rodeados por las criptas óseas, excepto en la región oclusal y en dirección lingual, en donde existe un orificio llamado canal gubernacular o *gubernaculum dentis*, que comunica el diente permanente en desarrollo con el corion gingival (fig. 3).

Se sugiere que el canal gubernacular y su contenido representado por restos de la lámina dental y tejido conectivo, podrían tener la función de guía del diente permanente en su trayectoria eruptiva. Durante la erupción del diente secundario, el conducto gubernacular se ensancha por la actividad osteoclástica, favoreciendo su movimiento ascensional.

El desarrollo de los dientes y el crecimiento del maxilar son procesos simultáneos e interdependientes que están relacionados topográficamente. El hueso, sin embargo, se desarrolla a una velocidad mayor que los tejidos dentarios y con el tiempo se

establece un cambio real en la posición de ambos órganos (maxilar y diente). Es así que los órganos dentarios inician su desarrollo en ubicación intramaxilar y terminan con su porción coronaria en posición extramaxilar.

Los dientes temporales se desarrollan, crecen y se desplazan más fácilmente en dirección vestibulo-oclusal, mientras que los permanentes, en cambio, experimentan movimientos complicados antes de alcanzar la posición final desde la cual erupcionan. Al final de la fase preeruptiva, los incisivos y caninos permanentes se sitúan lingualmente respecto a la región apical de los primarios. Los premolares se sitúan a nivel oclusal, donde la porción coronaria se ubica entre las raíces divergentes de los molares primarios. Aún los molares secundarios, que no tienen predecesores deciduos, experimentan movimientos excéntricos desde el sitio de su diferenciación inicial.

Desde el punto de vista histológico esta etapa se caracteriza por el remodelado óseo de la pared de la cripta. Con el movimiento global del diente se produce una resorción ósea de la pared situada por delante, mientras que se observa aposición de hueso en la pared de la cripta ubicada por detrás del diente en movimiento.

En cambio, hay resorción en la superficie del alveolo que se halla frente al germen en crecimiento durante el movimiento excéntrico. La resorción ósea está a cargo de los osteoclastos, células especializadas encargadas de la eliminación del hueso.

3.2. Etapa eruptiva prefuncional

La fase eruptiva prefuncional se inicia con la formación radicular y termina cuando el elemento dentario hace contacto con el antagonista.

Desde el punto de vista estructural incluye no sólo la formación de la raíz, sino el desarrollo del ligamento periodontal y la diferenciación del periodoncio de protección: encía y unión dentogingival (fig. 4).

El desarrollo radicular va asociado al desplazamiento gradual de la corona que se aproxima al epitelio bucal. La porción coronaria cubierta por el epitelio dentario reducido se mueve hacia la superficie. El tejido conectivo comprendido entre ambos epitelios, experimenta modificaciones que se traducen por alteraciones circulatorias que lo llevan más tarde a su destrucción. Se produce la fusión de los dos tipos de epitelio: bucal y dentario reducido.

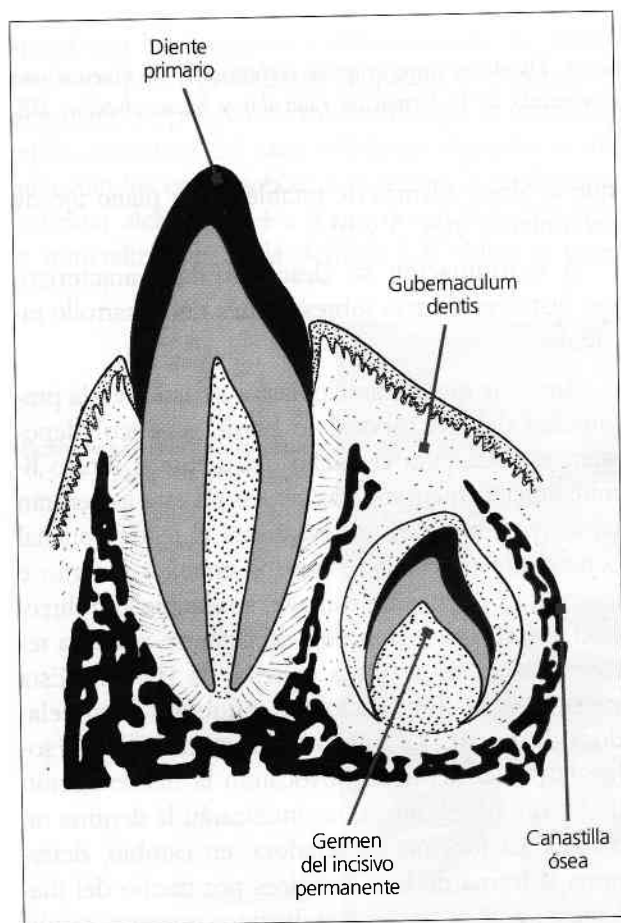


Figura 3. El gubernaculum dirige la erupción del diente permanente.

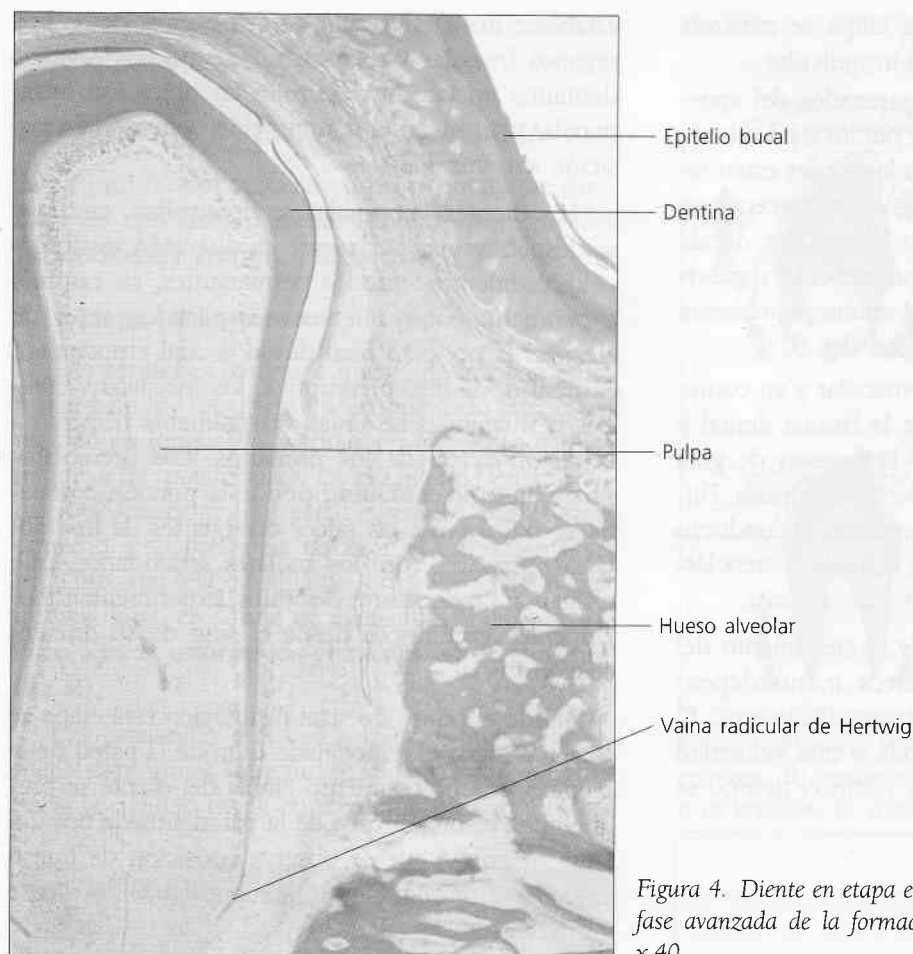


Figura 4. Diente en etapa eruptiva prefuncional. Se muestra una fase avanzada de la formación radicular y hueso alveolar. HE, x 40.

Las células centrales de esta masa epitelial degeneran y se necrosan por falta de irrigación, esto va precedido por isquemia que superficialmente en la mucosa se traduce por un cambio de color rosado a blanquecino. La necrosis celular y la presión que ejerce el elemento dentario, facilita su salida hacia la cavidad bucal, a través de una abertura u ojal por donde emerge el borde dentario, sin que se produzca hemorragia. Con la erupción real del diente se establece la diferenciación de la encía y de la unión dentogingival.

3.2.1. Formación de la raíz

El desarrollo de la raíz se inicia con la proliferación de la vaina de Hertwig, que lo hace primero en sentido horizontal, para estrechar el gran espacio cervical que presenta el borde inferior de la corona. Este crecimiento epitelial toma el aspecto de un diafragma llamado «diafragma epitelial» que juega un papel importante, porque determina la separación entre la papila y el tejido conectivo subyacente, que se interpone entre el borde inferior del germen dentario en desarrollo y el fondo de la canastilla ósea

que lo aloja, además de establecer un plano fijo de crecimiento (figs. 5 y 6).

A continuación se describen las características histológicas más sobresalientes del desarrollo radicular.

Antes de que los ameloblastos situados en la proximidad del asa cervical (o borde genético) depositen esmalte para el cuello del diente o futuro límite amelocementario, las células de esta asa entran en activa mitosis. Esto lleva a que el tejido epitelial constituido únicamente por los epitelios externo e interno del órgano del esmalte, se alarguen en dirección apical. Esa región deja de llamarse asa para recibir el nombre de vaina epitelial de Hertwig. Esta vaina cumple dos funciones: inductora y modeladora de la raíz. La función inductora la ejerce sobre la papila dentaria provocando la diferenciación de los odontoblastos, que sintetizarán la dentina radicular. La función modeladora, en cambio, determina la forma de la o las raíces por medio del diafragma epitelial que adopta distintos aspectos, según el diente en desarrollo sea uni, bi o trirradicular. Más tarde el epitelio de la vaina prolifera en dirección

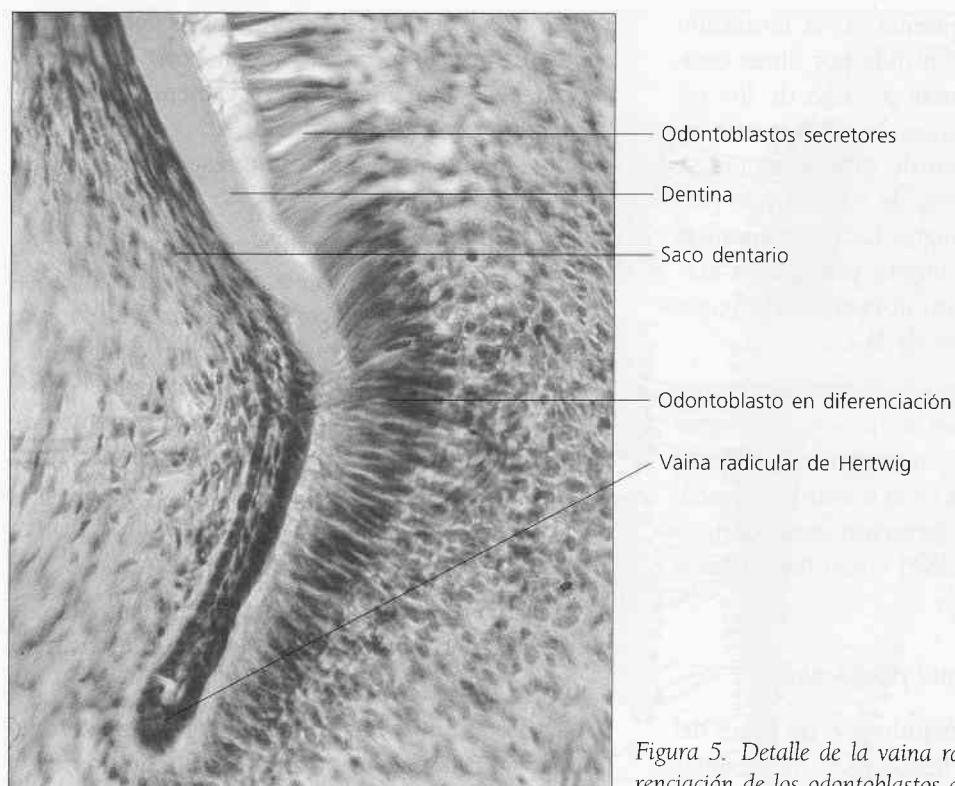


Figura 5. Detalle de la vaina radicular de Hertwig y de la diferenciación de los odontoblastos adyacentes. HE, x 250.

apical con la consiguiente diferenciación de odontoblastos en la periferia de la papila y el depósito dentinario respectivo. Al mismo tiempo, a partir del tejido conectivo del saco o folículo dentario se diferencian los cementoblastos. Cuando la predentina radicular alcanza de 4 a 5 μm de ancho comienza la mineralización de la dentina y la vaina se frag-

menta. Por los espacios que se originan al fragmentarse la vaina penetran los cementoblastos, los cuales depositan una capa de cemento sobre la superficie de la dentina. Los restos de la vaina epitelial se desplazan hacia la periferia, quedando alojados en el periodonto, donde constituyen los denominados restos epiteliales de Malassez.

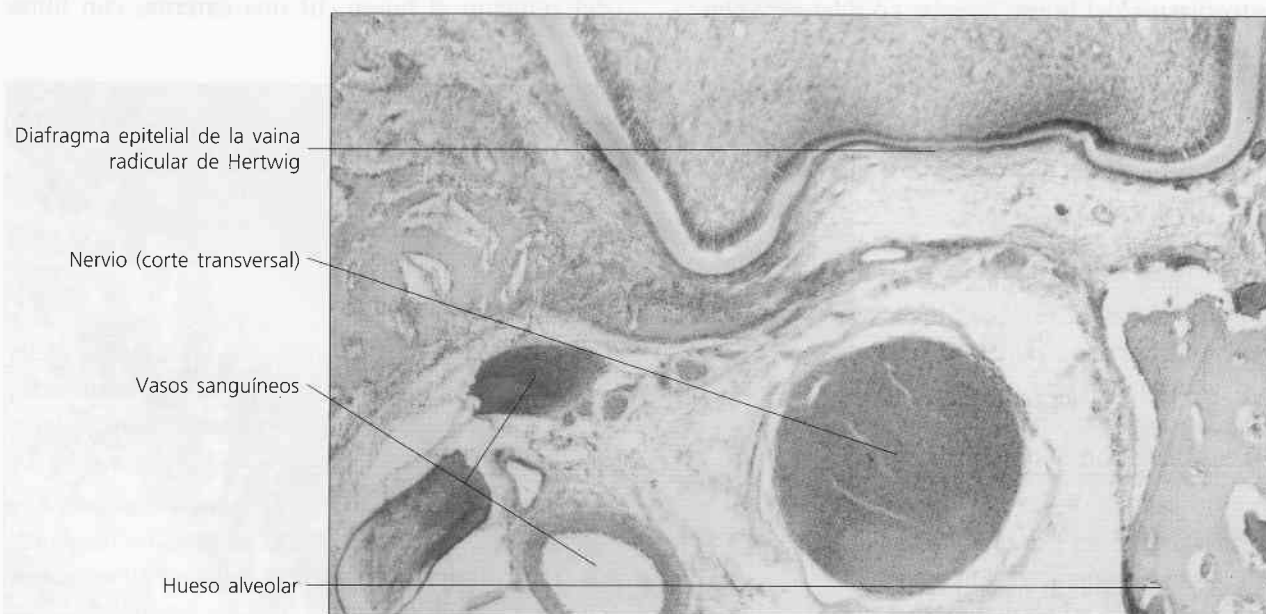

Figura 6. Detalle del paquete vasculonervioso de la región radicular en desarrollo (futuro espacio indiferenciado de Black). Se destaca el diafragma epitelial en formación. HE, x 100.

La cementogénesis comprende: a) la formación de una matriz orgánica, constituida por fibras colágenas y sustancia fundamental, a cargo de los cementoblastos, y b) la mineralización de la matriz orgánica (fig. 7). El mecanismo de mineralización se realiza de forma lenta primero, de manera que permite a los cementoblastos migrar hacia la superficie externa y se forma así el **cemento primario** o **acelular**, de localización próximo al cuello del diente, es decir, en el tercio superior de la raíz.

Al continuar el crecimiento de la raíz, como consecuencia de los movimientos eruptivos, la mineralización del cemento se vuelve más rápida, quedando los cementoblastos incluidos en la matriz calcificada. Este tipo de cemento es el **cemento secundario** o **celular**, que predomina desde el tercio medio hacia apical de la porción radicular.

3.2.2. Formación del ligamento periodontal

A medida que se van formando la o las raíces del diente se producen cambios histológicos importantes en el folículo dentario, relacionado con el desarrollo del aparato de sostén. Mientras continúa el depósito de cemento sobre la dentina radicular recientemente formada, se inicia el desarrollo y organización del ligamento periodontal a partir del saco dentario.

Las células mesenquimáticas indiferenciadas del saco que dan origen a los cementoblastos encargados de sintetizar el cemento, también originan los **fibroblastos** del ligamento periodontal en desarrollo y los **osteoblastos** del hueso alveolar en diferenciación.

Los fibroblastos (células principales del tejido conectivo), son los encargados de elaborar las fibras y la sustancia fundamental del ligamento periodontal. Éste se desarrolla a partir de un centro de crecimiento situado lateralmente con respecto al extremo distal de la raíz.

Estructuralmente se ha observado primero una red de finísimas fibrillas colágenas sin una disposición determinada, luego sobre esta malla se forman las fibras periodontales que se orientan desde el cemento hacia el hueso. Simultáneamente con el depósito de cemento quedan atrapados los extremos de las fibras, que reciben el nombre de **fibras perforantes**. Las fibras colágenas que parten del cemento tienen una dirección coronal y gradualmente se van alargando hacia la pared alveolar (fig. 8).

Las fibras del saco dentario ubicadas lateralmente con respecto a la corona dan origen a las fibras transeptales.

Las fibras colágenas del tejido periodontal en desarrollo en esta fase eruptiva prefuncional, no tienen aún una orientación definida, por lo que suele denominársele **membrana periodontal**, reservándose el nombre de **ligamento** cuando las fibras principales presentan una disposición característica en haces o grupos fibrilares típicos del periodonto funcional (figs. 9 y 10).

Con el MO se pueden identificar tres zonas en el periodonto: a) una **interna**, donde las fibras colágenas contiguas a la superficie del diente se dirigen del cemento al hueso; b) una **externa**, con fibras

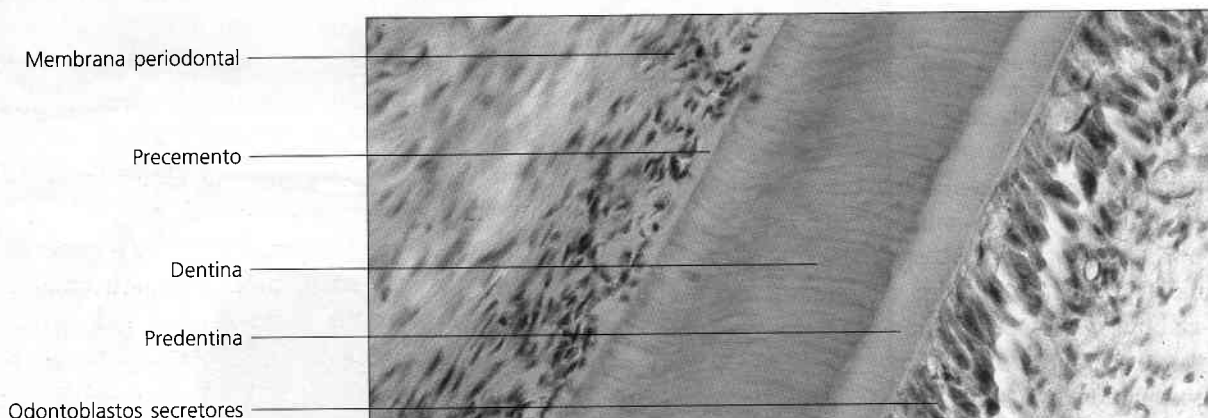


Figura 7. Detalle de la región radicular en desarrollo. Se aprecia la formación del cemento a partir de los cementoblastos originados del saco dentario. HE, x 400.

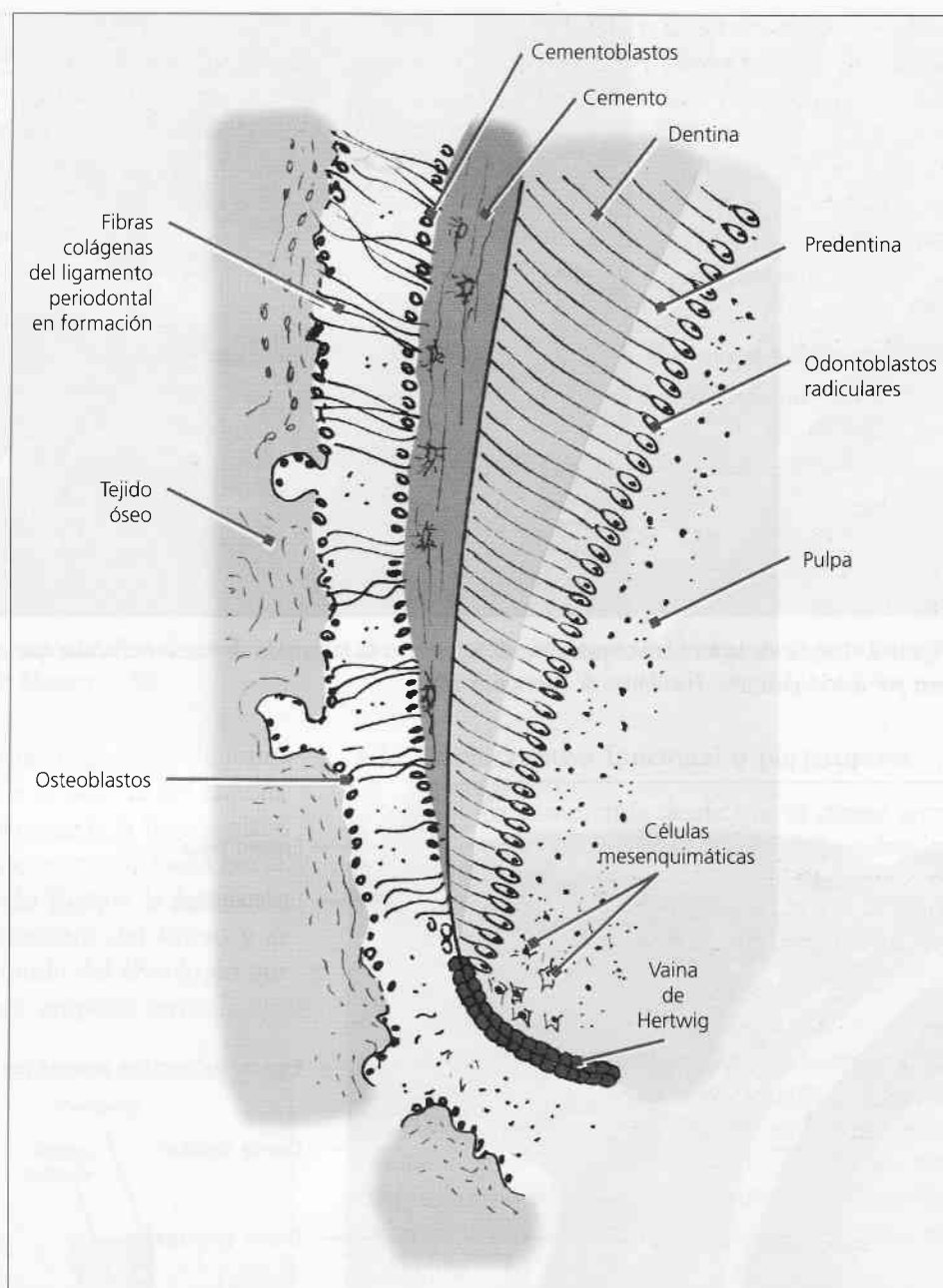


Figura 8. Estructura del periodonto de inserción en desarrollo.

unidas al hueso sin dirección determinada y c) una **media**, constituida por fibras que sirven de empalme a las dos zonas anteriores con una orientación paralela al eje largo del diente en erupción, llamado **plexo intermedio** (región clásicamente considerada zona de remodelado o reajuste de los haces fibrosos por acción de los fibroblastos).

Los fibroblastos periodontales, al mismo tiempo, sintetizan y degradan las fibras de acuerdo a las necesidades funcionales. Se ha verificado que el recambio de colágeno no sólo se realiza en la parte media, sino en todo el ancho del periodonto, pues para permitir la erupción de los dientes, el ligamento ex-

perimenta modificaciones o remodelaciones, las cuales están a cargo de los fibroblastos. Además se ha mencionado que algunas de estas células (miofibroblastos) contienen proteínas contráctiles y que, en conjunto, podrían formar una red celular, que generaría una fuerza, que participaría en el proceso de erupción (ver capítulo Periodoncio de Inserción).

En el extremo apical de la raíz en crecimiento se ha observado el **ligamento en hamaca**, estructura que resulta del entremezclado de las fibras próximas a la papila, con las del saco y del periodonto en formación (figs. 11 y 12).

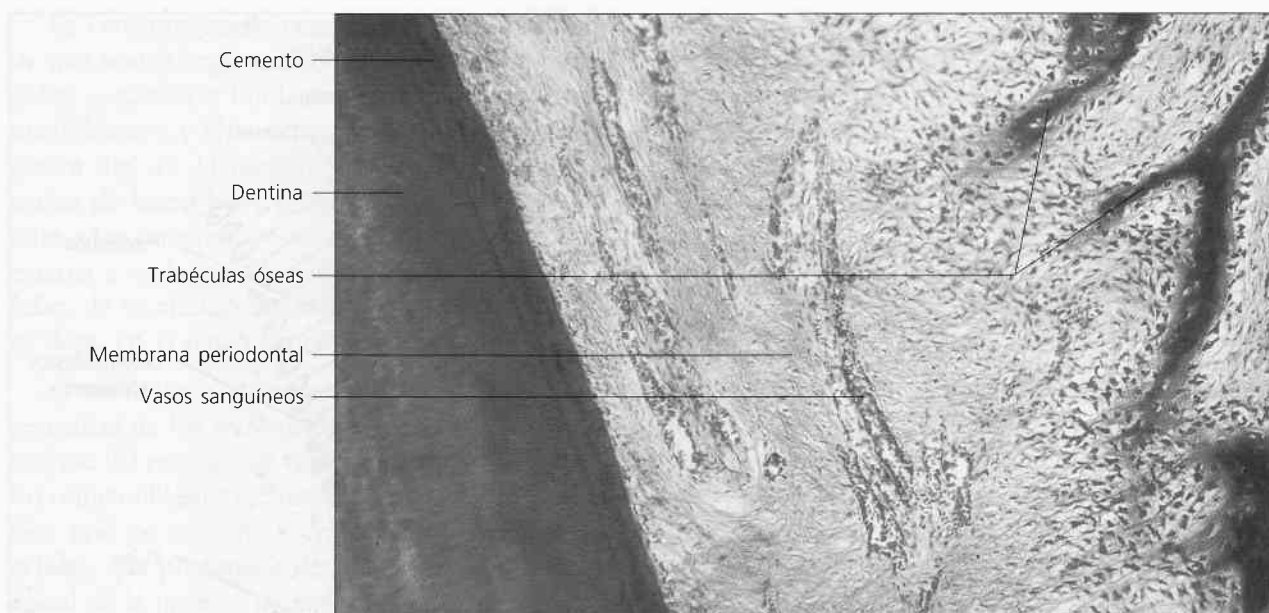


Figura 9. Detalle de la membrana periodontal. Se observa la formación de hueso trabecular que constituye la canastilla ósea. Técnica por descalcificación. Tricrómico de Masson, x 100.

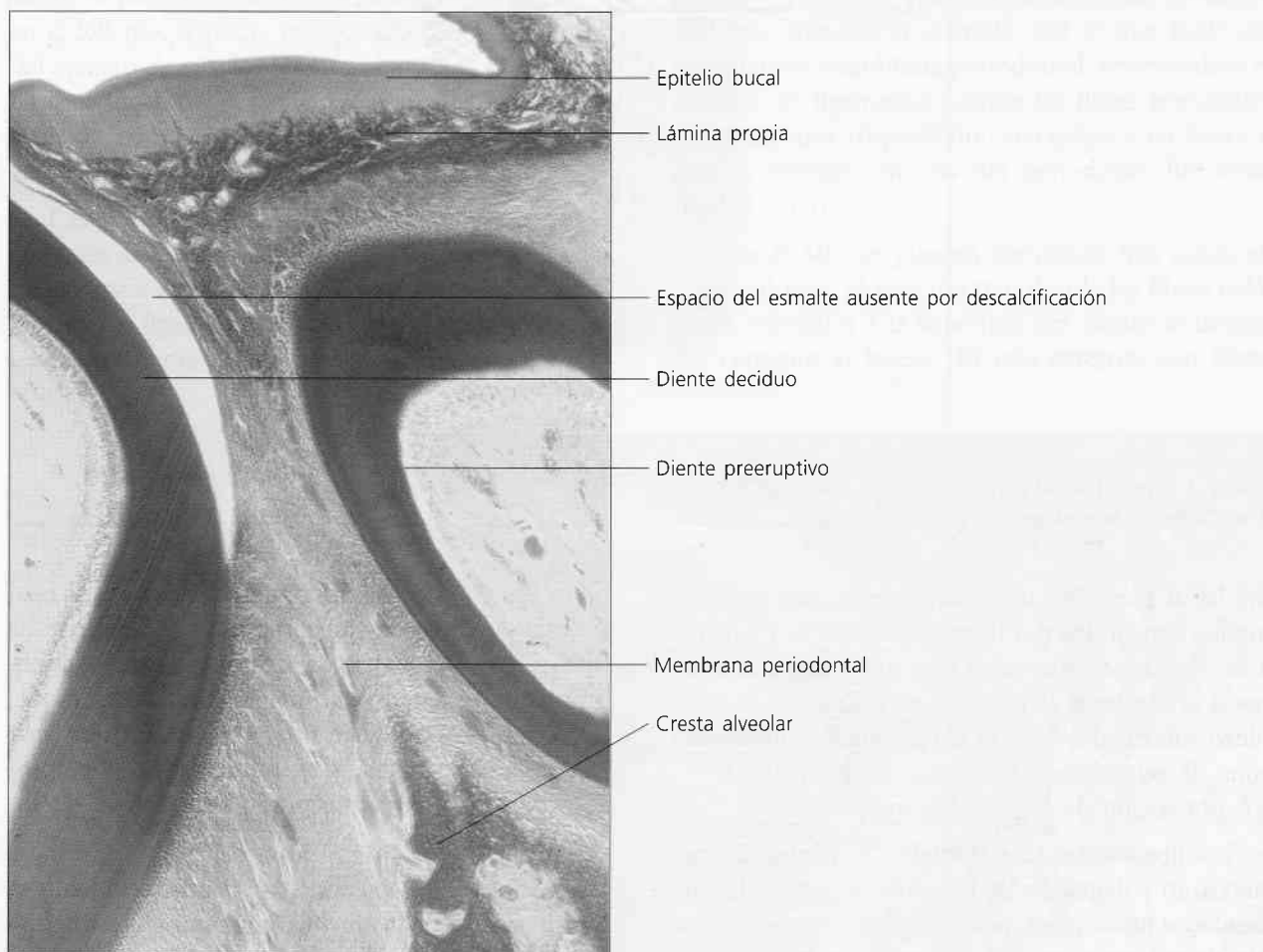


Figura 10. Detalle de un diente primario en erupción. En posición adyacente se observa otro elemento preeruptivo. Técnica por descalcificación. Tricrómico de Mallory, x 60.




Figura 11. Detalle de la región radicular. Período eruptivo prefuncional. Se aprecia la disposición del ligamento periodontal en forma de hamaca. Tricrómico de Masson, x 50.

Se trata de fibras colágenas dispuestas de forma curva alrededor del borde de la raíz, de ahí el nombre de hamaca. Este ligamento sería la base o plano fijo a partir del cual el diente se mueve hacia bucal. Esto se vería complementado porque la formación de la raíz estimula el crecimiento del hueso y se depositan trabéculas en el fondo del alveolo, lo que podría ayudar al movimiento eruptivo vertical.

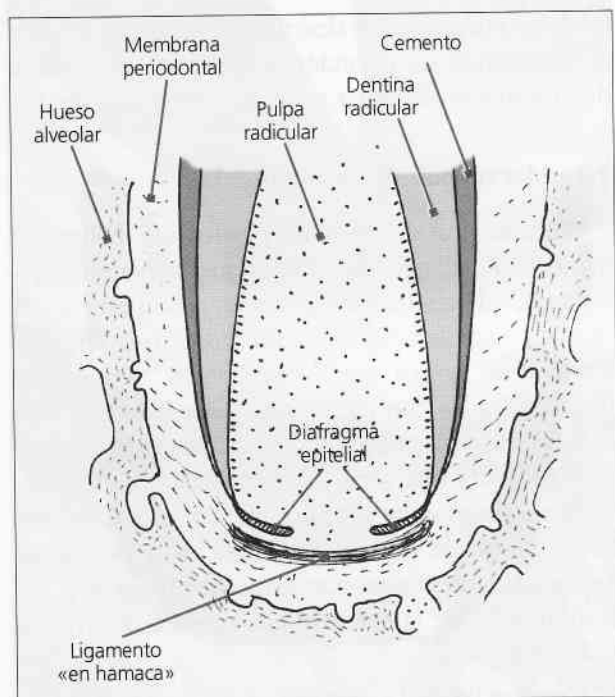


Figura 12. Localización del «ligamento en hamaca».

3.3. Etapa eruptiva funcional o posteruptiva

Esta etapa comprende desde que el diente entra en contacto con su antagonista (plano de oclusión) hasta la pérdida del mismo por causas diversas.

Los movimientos posteruptivos si bien continúan durante toda la vida del diente, se vuelven ahora muy lentos y pueden distinguirse tres tipos:

a) Movimientos de acomodación para adaptarse al crecimiento de los maxilares. Estos movimientos dentarios son más activos entre los catorce y los dieciocho años de edad y se traducen por un reajuste en la posición alveolodentaria, que histológicamente se caracteriza por aposición ósea en la cresta alveolar y en el piso o fondo del alveolo.

b) Movimientos para compensar el desgaste oclusal y proximal del diente. Desde el punto de vista estructural se observa el depósito continuo de cemento secundario o celular especialmente en la zona del ápice dentario.

La aposición de cemento sería suficiente para equilibrar el desgaste oclusal fisiológico.

c) Movimientos para compensar el desgaste en los puntos de contacto. Para mantener el contacto interproximal tiene lugar un desplazamiento en sentido mesial del elemento. Estaría provocado, quizá, por fuerzas oclusales, aunque también podrían influir otras fuerzas, como la presión ejercida por la lengua y las mejillas. Por último, la contracción de las fibras

transeptales acercaría los dientes entre sí. Es decir, que el desplazamiento se produce por varios factores.

Desde el punto de vista microscópico hay modificaciones selectivas en la pared del alveolo con depósito óseo en distal y reabsorción en mesial.

Los cambios alveolares y la orientación definitiva de las fibras principales del ligamento periodontal son respuesta a los requerimientos funcionales a que está sujeto el órgano dentario.

En caso de pérdida del elemento antagonista, el movimiento eruptivo continúa aunque lentamente, produciéndose, en algunas circunstancias, la exposición de la raíz; esto demuestra que la erupción activa se mantiene durante toda la vida del diente. En cambio, se designa con el nombre de **erupción pasiva** al descenso o migración del epitelio de unión dento-gingival en dirección apical, que da como resultado una corona clínica mayor. Este concepto en la actualidad ha perdido vigencia, pues el odontólogo periodoncista trata por todos los medios de evitar la migración de la adherencia epitelial y, por ende, de todas las estructuras asociadas, manteniendo la salud del contorno gingival y componentes periodonciales.

4. REEMPLAZO DE LA DENTICIÓN PRIMARIA

Para que se produzca el recambio de los dientes primarios por los permanentes, es necesaria la resorción fisiológica de la raíz o raíces de los elementos deciduos. Este proceso suele denominarse **rizoclasia** y es provocado por la presión que ejerce el diente permanente en erupción (fig. 13). El lugar que ocupan los dientes permanentes en ambas arcadas, con respecto a los elementos de la serie primaria se representan en el diagrama de una ficha odontológica (fig. 14).

La rizoclasia no es un proceso continuo, pues hay períodos de resorción activa (más cortos) que alternan con otros de descanso, en los que puede existir depósito de cemento cicatricial. La resorción predomina finalmente y conduce a pérdida o exfoliación del diente temporal (figs. 15 y 16).

La resorción de la raíz de los incisivos y caninos comienza por el lado lingual, por la ubicación de los permanentes; el diente a veces cae con la porción de raíz bucal intacta. En el caso de los premolares las raíces divergentes de los molares primarios, entre los que se ubican (fig. 17), se eliminan frecuentemente en su totalidad mediante la resorción.

El patrón de exfoliación es simétrico en cada hemiarcada y en el maxilar superior e inferior. Los pri-

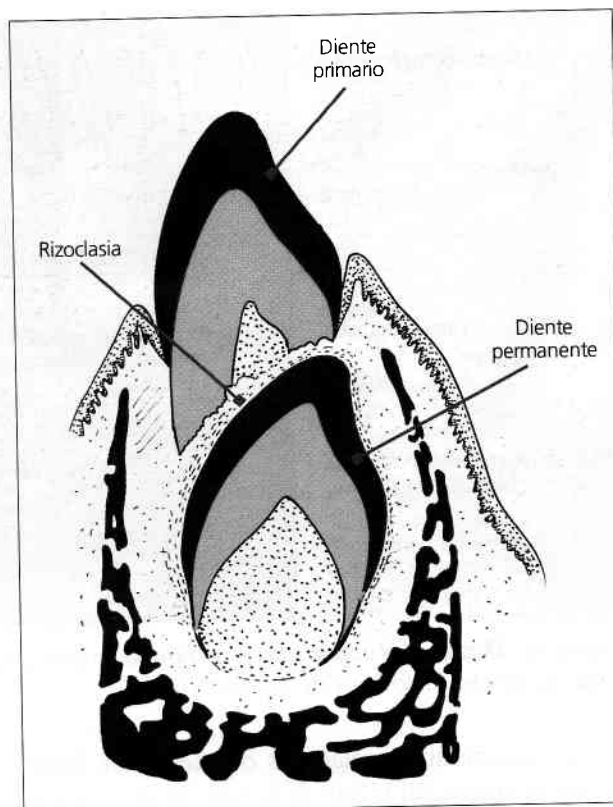


Figura 13. Reabsorción radicular del diente primario.

meros molares «de leche» se exfolian prácticamente en forma simultánea, no así los segundos molares, pues los molares inferiores se pierden antes que los superiores. Se ha observado estadísticamente que las mujeres exfolian sus dientes antes que los varones.

A continuación se describen esquemáticamente el mecanismo de resorción y la cronología general de la erupción dentaria primaria y permanente.

4.1. Mecanismo de resorción

La resorción de los tejidos duros del diente primario está a cargo de células que tienen una estructura, ultraestructura y función similares a los osteoclastos, llamados aquí **odontoclastos**. Tendrían también su origen en los monocitos. Son células multinucleadas con citoplasma vacuolado. Al MET la membrana plasmática próxima a la superficie dentaria presenta una serie de invaginaciones con cristales minerales entre los pliegues, que al MO le confiere un «borde rugoso o en cepillo» a este nivel. Los abundantes lisosomas citoplasmáticos son los responsables de la reacción citoquímica positiva de la fosfatasa ácida.

Por otro lado, el tejido periodontal se desorganiza por completo, los fibroblastos cesan la síntesis de

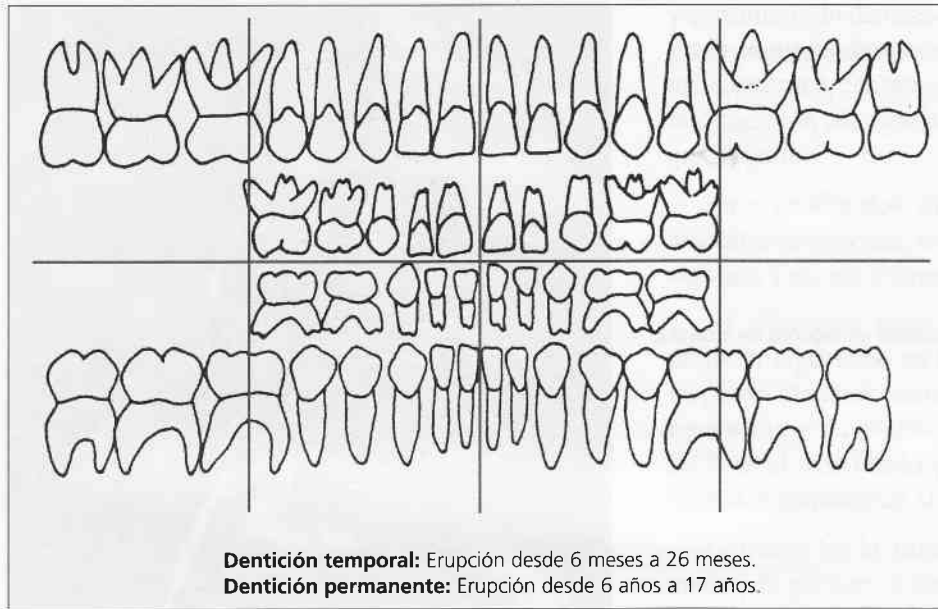


Figura 14. Dientes temporales y permanentes representados en una ficha de consulta odontológica.

colágeno y hay degradación del mismo; las fibras se liberan del hueso y del cemento. Los vasos sanguíneos se comprimen localmente, lo que se acelera el mecanismo de resorción.

Se observa un marcado descenso del epitelio de unión, por pérdida del aparato de sostén, lo que conlleva a la movilidad del elemento dentario.

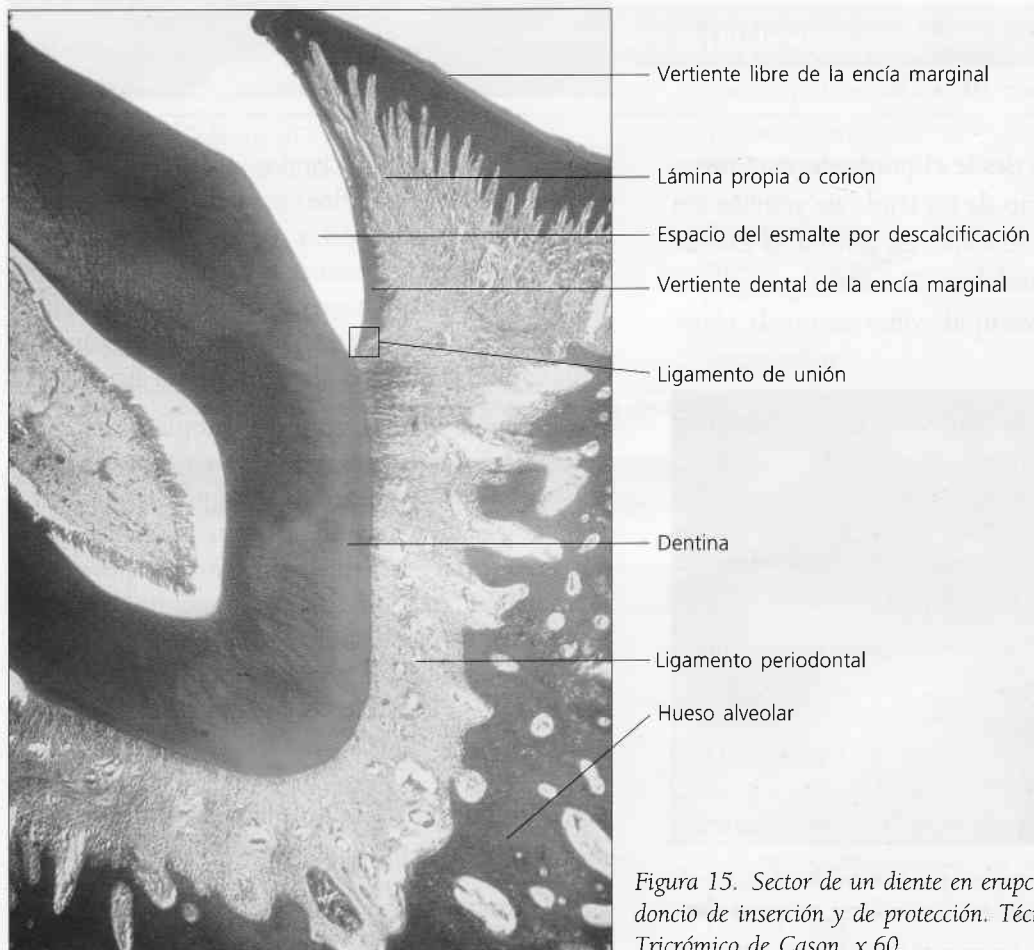


Figura 15. Sector de un diente en erupción. Se muestra el periodoncio de inserción y de protección. Técnica por descalcificación. Tricrómico de Cason, x 60.

Osteoclastos en lagunas de Howship

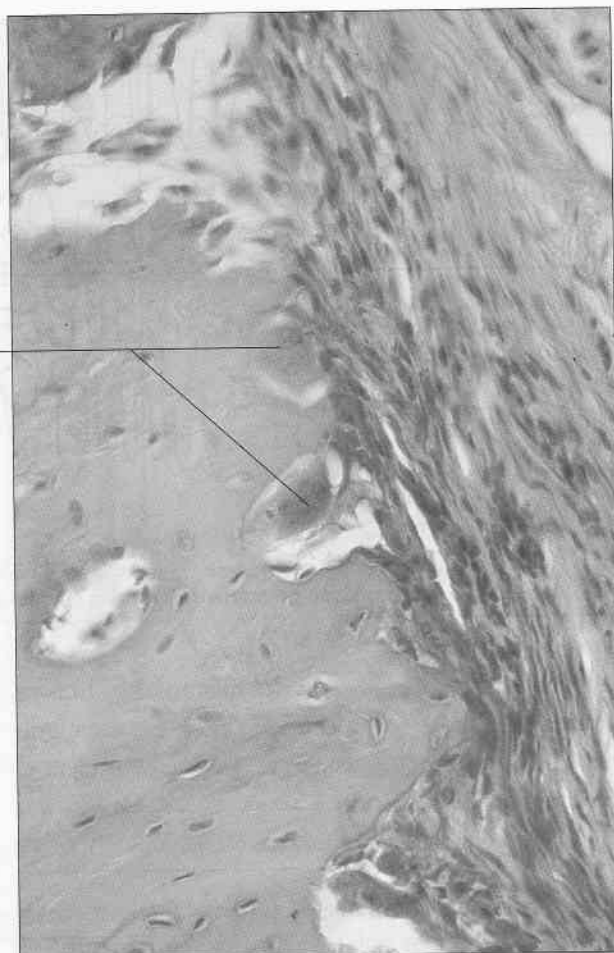


Figura 16. Sector del hueso alveolar en proceso de remodelación. Se aprecia la presencia de osteoclastos en relación al tejido óseo. Técnica por descalcificación. HE, x 250.

La pulpa dentaria desde el punto de vista histológico ofrece el aspecto de un tejido de granulación o atrofia pulpar, debido a ello, en general, la exfoliación es un proceso indoloro. Sin embargo, todavía no se conoce con exactitud cómo ocurre la elimi-

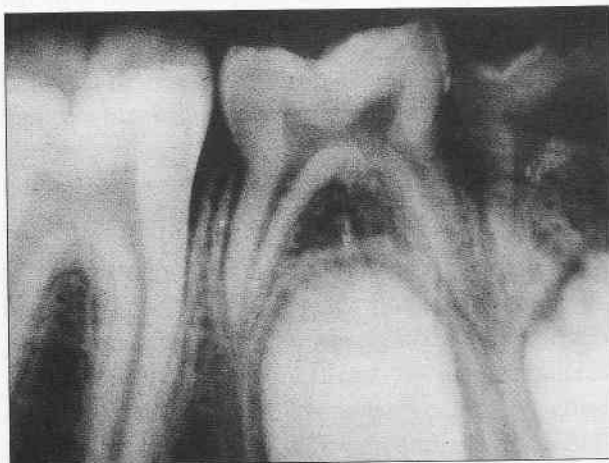

Figura 17. Imagen radiográfica que muestra la ubicación de los premolares entre las raíces de los molares primarios (dentición mixta).

nación de los tejidos blandos. Llegar un momento en que el diente está flojo o suelto por la falta del periodoncio de inserción, y por la acción de las fuerzas masticatorias se produce la pérdida o exfoliación. La erupción del permanente es relativamente fácil, ya que el camino está casi totalmente preparado y dirigido por el *gubernaculum dentis* (ver fig. 3).

Se admite que la erupción propiamente dicha del diente permanente, coincide en el tiempo con el desarrollo y calcificación de su porción radicular. Simultáneamente cuando el diente permanente realiza los movimientos preeruptivos y eruptivos prefuncionales, el temporal se encuentra en pleno proceso de resorción radicular. Lo que permite crear el espacio que facilita no sólo el movimiento ascensional, sino el crecimiento de la raíz del diente permanente.

4.2. Cronología de la erupción dentaria primaria y permanente

La cronología de la erupción dentaria en ambas denticiones se detalla en el cuadro 2.

En el cuadro 3 se indica cuándo se inicia la mineralización en los dientes permanentes, y cuándo finaliza dicho proceso (dato que señala la formación definitiva del ápice radicular). En los temporales el proceso finaliza alrededor de los seis meses después de la erupción, en cambio, en los permanentes se produce entre los dos y los tres años posteriores de la misma. Clínicamente es muy importante recordarlo, sobre todo, cuando por caídas o golpes se fractura la porción coronaria (especialmente en los dientes anteriores) comprometiéndose la vitalidad del elemento. En este caso, el tratamiento endodónico se pospone hasta el cierre apical correspondiente.

5. CARACTERÍSTICAS DIFERENCIALES ENTRE LOS DIENTES PRIMARIOS Y PERMANENTES. REPRESENTACIÓN DE LOS REGISTROS DENTARIOS

La necesidad de que el ser humano posea dos tipos de denticiones, se debe a que en el niño los maxilares son pequeños y, por lo tanto, el tamaño

y el número de dientes que puede alojar es limitado. En la segunda dentición el tamaño y el número de los elementos dentarios es mayor y está acorde con la dimensión alcanzada por los maxilares durante el crecimiento.

En el cuadro 4 se mencionan algunas diferencias anatomohistológicas entre ambas denticiones (ver capítulo Dientes Primarios).

La diferencia entre ambas denticiones pueden también registrarse en las fichas clínicas. Existen al respecto distintas maneras de representar los diferentes tipos de piezas dentarias. El método Dígito DOS es el más usado y aceptado por la Federación Dental Internacional (FDI).

Consiste en la utilización de dos cifras, de las cuales, la primera indica el cuadrante y la segunda el orden del diente dentro del cuadrante. Estos dos dígitos deben enumerarse por separado. Se debe tener en cuenta que el orden de los cuadrantes se inicia en el sector superior derecho y progresa en el sentido de las agujas del reloj, mirando de frente. Se utilizan los dígitos uno al cuatro para los dien-

Cuadro 2. Cronología de la erupción primaria y permanente.

<i>Dentición primaria</i>	<i>Meses</i>	<i>Dentición permanente</i>	<i>Años</i>
Incisivo central inferior (ICI)	7	Incisivos centrales	7
Incisivo central superior (ICS)	9	Incisivos laterales	8
Incisivo lateral superior (ILS)	10	Caninos	10 a 13
Primer molar (1M)	12	Primer premolar	9 a 10
Caninos (C)	18	Segundo premolar	10 a 11
Segundo molar (2M)	26	Primer molar	6*
		Segundo molar	12
		Tercer molar	17 a 21

* La erupción y mantenimiento del primer molar controlan la correcta ubicación de los demás dientes, evitando malposiciones.

Cuadro 3. Cronología de la mineralización dentaria.

<i>Elemento</i>	<i>Calcificación</i>		
	<i>Comienza</i>	<i>Erupciona</i>	<i>Termina</i>
ICS	12 meses	7 años	10 años
ILS	12 meses	8 años	11 años
ICI	12 meses	7 años	10 años
ILI	12 meses	8 años	11 años
CS e I.	26 meses	10 a 13 años	13 a 16 años
1 ^{er} Pr.S e I	36 meses	9 a 10 años	12 años
2 ^o Pr.S e I	4 años	10 a 11 años	13 años
1 ^{er} MS e I	25 semanas (vida intrauterina)	6 años	9 años
2 ^o MS e I	4 años	12 años	14 años
3 ^{er} MS e I	9 años	17 a 21 años	20 a 23 años

tes permanentes y del cinco al ocho para los temporales. El segundo dígito va del uno al ocho para los dientes permanentes y del uno al cinco para los temporales. Esto indica la posición del diente a partir del incisivo central.

Fórmula de la serie permanente:

8-7-6-5-4-3-2-1 1-2-3-4-5-6-7-8

8-7-6-5-4-3-2-1 1-2-3-4-5-6-7-8

Ejemplo: primer molar superior derecho = 16

Fórmula serie temporal:

5-4-3-2-1 1-2-3-4-5

5-4-3-2-1 1-2-3-4-5

Ejemplo: canino superior derecho = 53

6. BIOPATOLOGÍA Y CONSIDERACIONES CLÍNICAS

La cronología de la erupción dentaria puede verse alterada por numerosos factores, tanto locales, como sistémicos. A continuación se exponen los más significativos:

• Factores sistémicos o generales:

- a) Deficiencias nutricionales.
- b) Deficiencias endocrinas, como el hipertiroidismo o la diabetes (los recién nacidos de madres diabéticas, presentan con frecuencia un incisivo central llamado diente natal, que debe extraerse para una correcta succión).
- c) Alteraciones genéticas, como el síndrome de Down.

• Factores locales:

- a) La pérdida prematura del diente primario, con la consiguiente pérdida del espacio que bloquea o detiene la erupción (fig. 18).
- b) Los traumatismos (golpes) graves en los dientes primarios que impactan o fragmentan el o los gérmenes de los dientes permanentes. El quiste de erupción o hematoma de erupción, producido, generalmente, por un trauma suelen presentarse clínicamente como un abultamiento lleno de sangre de color azulado o púrpura, que puede abrirse de forma espontánea.
- c) La presencia de quistes dentígeros que se desarrollan a expensas de restos del órgano del esmalte y que se asocian a los dientes en erupción.
- d) La longitud inadecuada del arco dentario suele originar que el o los dientes erupcionen en

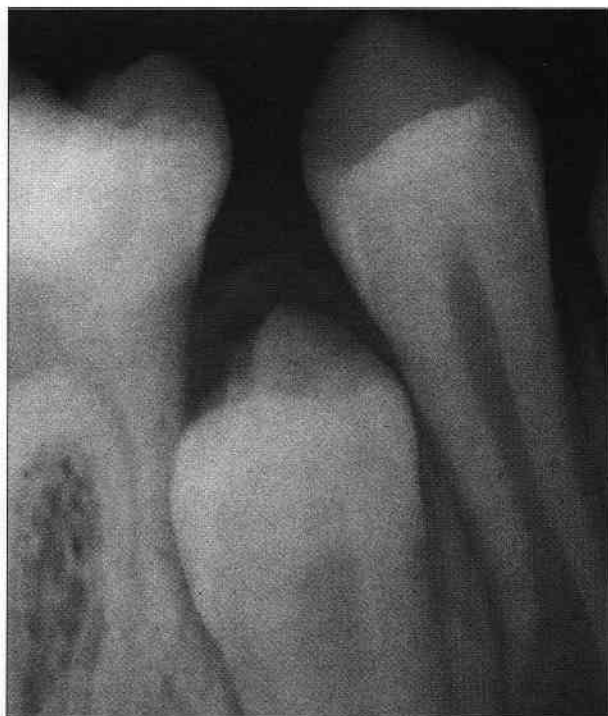

Figura 18. Erupción bloqueada por pérdida de espacio.

una posición anormal, ello suele producir un apiñamiento de las piezas dentarias.

e) En general, los terceros molares superiores e inferiores son dientes que quedan comúnmente incluidos, dado que son los últimos en erupcionar, porque es cuando queda menos espacio disponible en el maxilar. Lo mismo ocurre con los caninos superiores que debido a su largo período de desarrollo y, a su relativa distancia respecto del punto de erupción, deben realizar un gran movimiento migratorio preeruptivo para completar la oclusión. Estos dientes son vulnerables a varias influencias ambientales, que pueden iniciar desplazamientos que tienen como resultado su inclusión en el maxilar y en consecuencia su no erupción. Los caninos superiores son también los últimos dientes anteriores (unirradiculares) que hacen erupción en el arco dentario. Por ello, es común que estén afectados por la falta de espacio en la región anterior de la boca.

f) La fibromatosis gingival hereditaria que mecánicamente obstruye la erupción dentaria.

g) La respiración bucal y los trastornos en la masticación, deglución y fonación, son también otros factores locales que pueden incidir en la erupción normal de los elementos dentarios.

Entre otras consideraciones clínicas podemos mencionar la permanencia en la boca de los dien-

tes deciduos, que puede deberse a la no formación de los gérmenes permanentes o al hecho de que los dientes primarios permanezcan incluidos en el hueso alveolar. En este último caso se denominan **dientes retenidos o anquilosados**.

La anquilosis se produce por una mayor actividad celular osteogénica (en el mecanismo de la rizoclasia fisiológica) y se establece una unión íntima entre el cemento y el tejido óseo alveolar, con ausencia del ligamento periodontal. La etiología o factores causales pueden ser de tres tipos: genéticos, agenesia (ausencia) de los permanentes o la hiperactividad ósea, predominando el tejido neoformado

sobre la reabsorción tisular típica del período eruptivo. Los más afectados son los molares inferiores primarios.

Los permanentes también pueden anquilosarse como consecuencia de una irritación de los tejidos del folículo dentario, por la presencia de una infección o trauma del elemento deciduo.

En cambio, cuando los dientes permanentes no completan su erupción por una pequeña anquilosis radicular o por falta de espacio provocado por una inclinación de los dientes vecinos por extracción prematura de los primarios, estando cubiertos solamente por la mucosa bucal.

SITUACIONES PROBLEMÁTICAS DE ORIENTACIÓN CLÍNICA

Una adolescente de 15 años asiste al Odontólogo por razones estéticas, ya que presenta un pequeño espacio entre el incisivo lateral y el primer premolar superior derecho, con ausencia en boca del canino correspondiente. El profesional, luego de realizar el análisis clínico y ra-

diográfico, le propone un tratamiento quirúrgico conservador y ortodóncico corrector. Fundamente cuál podría ser la causa del problema de la paciente, y en qué se habrá basado el Odontólogo para aconsejar este tipo de tratamiento.

CAPÍTULO 14

DIENTES PRIMARIOS

1. GENERALIDADES

2. PROPIEDADES FÍSICAS

3. COMPOSICIÓN QUÍMICA

4. ESMALTE

4.1. Unidad estructural básica del esmalte

4.1.1. *Esmalte prismático*

4.1.2. *Esmalte aprismático*

4.2. Unidades estructurales secundarias

4.2.1. *Estrías de Retzius*

4.2.2. *Laminillas o microfisuras del esmalte*

4.2.3. *Husos adamantinos y túbulos dentarios remanentes*

4.2.4. *Bandas de Hunter-Schreger*


5. DENTINA

6. PULPA DENTAL

7. CEMENTO

8. HISTOFISIOLOGÍA

9. BIOPATOLOGÍA Y CONSIDERACIONES CLÍNICAS



DIENTES PRIMARIOS

1. GENERALIDADES

Los seres humanos, al igual que la mayoría de los mamíferos, se caracterizan por poseer dos tipos de dientes, primarios y permanentes, que surgen como consecuencia de dos denticiones.

La primera dentición está constituida por 20 elementos dentarios que reciben la denominación de dientes primarios o deciduos. El término de diente deciduo procede de la palabra latina *deciduus*, que significa caer, denominándose también a estos dientes, dientes temporales, dientes caducos y dientes de leche.

Los primeros elementos deciduos erupcionan en la cavidad bucal entre el primero y segundo años de vida completándose dicha dentición hacia los tres años de edad. Los incisivos centrales inferiores hacen su aparición en la cavidad bucal alrededor de los seis meses de edad. Los dientes primarios son reemplazados con posterioridad de forma progresiva por la dentición permanente a partir de los seis años aproximadamente. Este proceso de cambio de una dentición en favor de una nueva, se realiza mediante un fenómeno fisiológico denominado exfoliación de los dientes de leche o caducos (ver Erupción dentaria). El número de dientes que conforma la dentición permanente es de 32, dado que en esta segunda dentición aparecen 12 nuevas piezas dentarias (1 y 2 premolares, 3 molares) que no tienen predecesores en la primera dentición.

La presencia de las dos denticiones en el hombre responde a la necesidad de acomodarse al crecimiento de la cara y de los maxilares. Las arcadas dentarias del niño sólo pueden albergar un determinado número de piezas dentarias, cuyo tamaño es

menor a las piezas de la dentición permanente o definitiva. Con el crecimiento, se produce gradualmente un aumento en el tamaño de los maxilares, necesitándose no sólo más elementos dentarios, sino piezas más grandes.

Los dientes primarios se diferencian de los permanentes por su forma, tamaño y también porque los primeros presentan ciertas particularidades en su estructura histológica que deben ser tenidas en cuenta para la prevención, el diagnóstico y el tratamiento de la patología dentaria en la infancia.

Los elementos deciduos son de menor tamaño que los permanentes, especialmente en lo que a su dimensión vertical se refiere y se ubican perpendicularmente respecto al plano oclusal. Las coronas son más bajas y más redondeadas, con evidentes cúngulos palatinos o linguales que les confieren un aspecto globoso. La región cervical es más voluminosa y la unión amelocementaria muy marcada (fig. 1). Clínicamente el cemento nunca queda expuesto al medio bucal. La raíz de los dientes unirradiculares se caracteriza por presentar una morfología acintada, pero las raíces de los molares son, sin embargo, divergentes y ligeramente curvadas para poder alojar los gérmenes de los molares en desarrollo.

Las raíces de los dientes primarios son más cortas que la de los dientes permanentes. Las cámaras pulpaes de los dientes primarios son grandes y existen amplios conductos radiculares. Los dientes primarios presentan de tres a cinco cuernos pulpaes muy prominentes (fig. 2). Estas características, sumadas al menor espesor de la dentina y esmalte, explicarían el porqué de las exposiciones pulpaes por caries o por accidentes de maniobras operatorias.

El desarrollo de los dientes primarios y permanentes es similar, pero los primarios se desarrollan en un tiempo considerablemente más corto que los segundos. El ciclo completo de los dientes primarios dura alrededor de ocho años y puede dividirse en tres períodos: período de crecimiento de la co-

En la elaboración de este capítulo han colaborado la Profesora Titular de la Facultad de Medicina y Odontología de la Universidad de Granada, M. Carmen Sánchez Quevedo (España) y el Jefe de trabajos prácticos de la Facultad de Odontología de la Universidad Nacional de Córdoba, O.H. Nieto (Argentina).

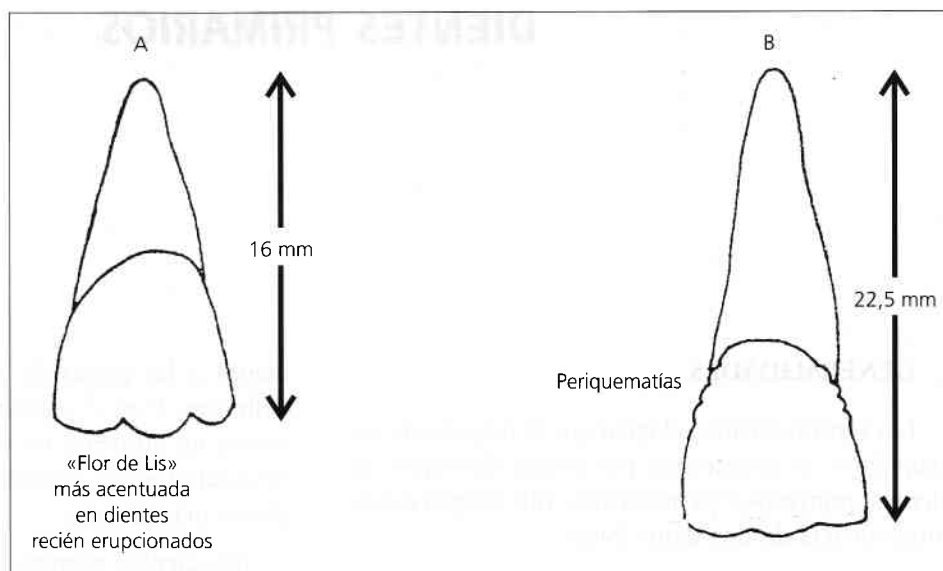


Figura 1. A. Incisivo temporal. B. Incisivo permanente. Se denomina Flor de lis al borde incisal ondulado típico de los dientes en erupción.

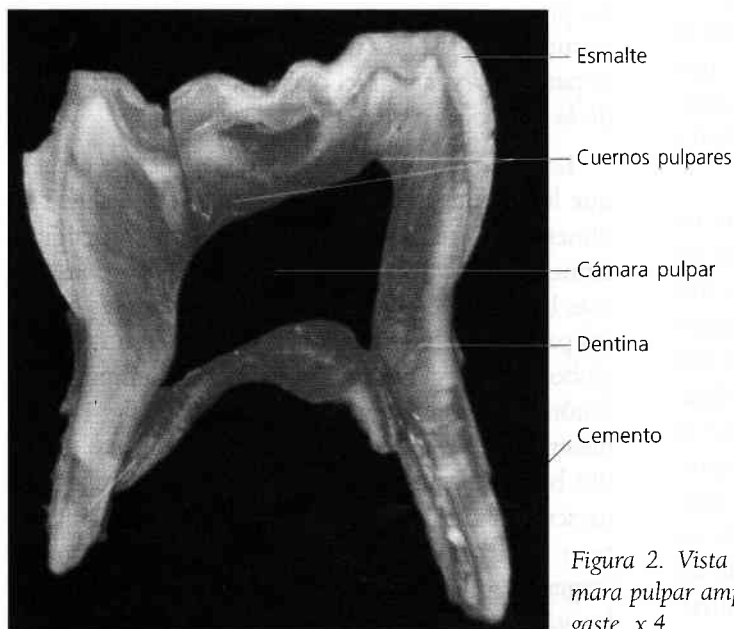


Figura 2. Vista panorámica de un molar primario. Se observa la cámara pulpar amplia y los cuernos pulpares acentuados. Técnica por desgaste, x 4.

rona y la raíz que dura aproximadamente un año, período de maduración de la raíz que dura aproximadamente tres años y medio y período de resorción de la raíz y exfoliación que dura también tres años y medio.

Los procesos de desarrollo en ambos tipos de dientes pueden ser sucesivos como ocurre, por ejemplo, en la mineralización de la corona que en los dientes primarios comienza intrauterinamente y se completa poco después del nacimiento. En los permanentes la mineralización comienza en el momento del nacimiento (excepto los primeros molares que inician la mineralización «in utero») o con posterioridad, según el tipo de diente. Este hecho tiene una

importante significación clínica, pues la mineralización de la corona de los dientes primarios suele afectarse por alteraciones sistémicas prenatales, mientras que la mineralización de los permanentes por trastornos sistémicos postnatales. Por otra parte, en determinadas localizaciones en ambos tipos de dientes y en un espacio muy reducido se dan de forma simultánea procesos biológicos opuestos, como por ejemplo la resorción de la raíz de un diente primario, para favorecer su exfoliación y la formación de la raíz del diente permanente que ha de sustituirlo.

El espesor del esmalte de los dientes deciduos es la mitad del que existe en los permanentes y varía de acuerdo con las distintas zonas de la corona.

En las cúspides o bordes incisales el espesor es de aproximadamente 1,5 mm, reduciéndose progresivamente en las caras libres y proximales hasta llegar a 0 o 0,5 mm en la unión amelocementaria.

El espesor del tejido adamantino en los surcos y fosas es mínimo y ocasionalmente puede faltar, lo que hace a estas áreas susceptibles o proclives a sufrir la caries.

El espesor de la dentina es, también, menor en los dientes primarios que en los permanentes debido a la amplitud de las cámaras pulpares que hemos comentado previamente.

Para completar la información sobre las diferencias anatómicas, clínicas y estructurales entre ambas denticiones deben consultarse los cuadros 2 y 3 y la figura 14 del capítulo de «Erupción dentaria».

2. PROPIEDADES FÍSICAS

Las propiedades físicas de las distintas estructuras de los dientes primarios son semejantes a las que presentan las estructuras de los dientes permanentes, aunque existen algunas diferencias que merecen destacarse.

En relación a la **dureza** se admite que la del esmalte y la de la dentina de los dientes primarios es ligeramente inferior a la del esmalte y la dentina de los dientes permanentes. El menor grado de mineralización, podría relacionarse con el menor tiempo disponible para la calcificación de estos tejidos respecto a los permanentes.

En relación con la dentina se señala que las zonas centrales de la corona y de la raíz son más duras en el diente permanente que en el diente primario, mientras que en el resto de la dentina, en ambos tipos de dientes, no existirían diferencias en cuanto a la dureza. Las diferencias de dureza se relacionan con diferencias en la mineralización, aunque estudios microanalíticos recientes parecen indicar que en ambos tipos de dientes pueden alcanzarse unos niveles de mineralización semejantes. Los estudios realizados con técnicas de nanoindentación asociados a la microscopia de fuerza atómica avalan estos datos al comprobarse que no existen diferencias significativas entre los valores de dureza que existen en el esmalte y dentina de los dientes primarios y los que existen en el esmalte y dentina de los dientes permanentes. Los valores medios del módulo elástico de Young (capacidad elástica de un material) no

difieren tampoco significativamente entre ambos tipos de dientes, aunque con la edad tenga lugar un paulatino aumento de calcio, fosfato y flúor.

En relación con la **permeabilidad** se acepta que ésta es mayor en el esmalte del diente primario que en el permanente debido, fundamentalmente, a su menor espesor. Esta particularidad se aprovecha para incorporar, mediante topificaciones, el ion flúor al cristal de hidroxiapatita, dando lugar a la fluorapatita que vuelve más resistente al esmalte a la acción de los ácidos generados por los microorganismos de la caries. La incorporación de flúor produce cambios favorables en los cristales del esmalte: los hace más pequeños, menos solubles a los ácidos y aumenta su velocidad de remineralización. Se dice que la sustitución es óptima cuando el flúor reemplaza uno de cada 40 iones OH. La permeabilidad de la dentina de los dientes primarios es también mayor que en los dientes permanentes debido a su menor grosor, pero en algunos casos, como ocurre en los molares primarios, la permeabilidad es menor y ello se debe a que existe una menor densidad de túbulos dentinarios.

La **radioopacidad** del diente primario es ligeramente inferior a la del diente permanente, posiblemente en virtud de variaciones en la distribución del componente mineral.

El color del diente primario es blanco-azulado o blanco-grisáceo, estando dicha tonalidad en relación con el menor espesor de las estructuras y el grado de mineralización. El carácter más blanquecino y opaco (por su mayor porosidad) del esmalte primario respecto del permanente se debe a que la mayor parte del esmalte primario se forma en la etapa prenatal y no está sometido a los factores locales o ambientales del medio bucal.

3. COMPOSICIÓN QUÍMICA

La composición química del esmalte, la dentina y el cemento de los dientes primarios no difiere significativamente de la composición de las mismas estructuras en los dientes permanentes. Sin embargo, las diferencias esenciales están en el grado de mineralización pues existen datos contradictorios. Algunos estudios indican menores concentraciones de calcio y fósforo en los dientes primarios y otros señalan valores básicamente semejantes. Los valores encontrados dependerían de las distintas técnicas utilizadas: análisis bioquímicos, difracción de ra-

yos X, etc. Estudios bioquímicos indican que las diferencias en el contenido de calcio y fósforo entre el esmalte de dientes primarios y permanentes, expresados en g/100 g de tejido seco, son: 35,0 para el calcio y 18,5 para el fósforo en los primarios y 36,4 para el calcio y 17,4 para el fósforo en los permanentes. Nuestros estudios con microscopia electrónica analítica cuantitativa ponen de relieve en fracción de peso y en incisivos primarios las siguientes concentraciones de calcio y fósforo: 32,02 en esmalte y 28,09 en dentina para el calcio y 18,90 en esmalte y 16,73 en dentina para el fósforo, lo que indica la presencia de un patrón apatítico y mayor presencia de carbonatos. En el esmalte superficial, en los dientes primarios, se han identificado dos componentes esenciales pero de función antagónica: el flúor que incrementa su resistencia a los ácidos y los carbonatos —más abundantes en los dientes primarios— que disminuyen dicha resistencia y hacen al esmalte más susceptible a la caries.

En relación con la presencia de otros elementos en las estructuras dentarias existen estudios que demuestran que en el esmalte de los dientes primarios existe Be, Li y Sr en concentraciones significativamente inferiores a los dientes permanentes, mientras que se detecta Cu, V y Cd en concentraciones superiores. Los oligoelementos como el F, Au, Cu y Mb le proporcionan estabilidad y resistencia a los cristales, mientras que el Ca, Pb, Si y Mg tienen un efecto antagónico. El agua se localiza en la periferia del cristal constituyendo la capa de solvatación o de hidratación, que tiene por función facilitar el transporte de iones desde y hacia el cristal de hidroxiapatita.

Algunos elementos trazas, como el Pb, As, etc., están unidos al componente mineral o a la matriz orgánica desde la formación de éstos, pero otros son absorbidos por la superficie del esmalte a lo largo de la vida por el mecanismo de remineralización y deben relacionarse con el medio ambiente en el que se desarrolla el individuo. La determinación de plomo en la dentina de los dientes primarios exfoliados se puede utilizar como marcador retrospectivo de la acumulación de dicho elemento.

4. ESMALTE

El esmalte de la dentición primaria está constituido estructuralmente por las mismas entidades histológicas que caracterizan al diente permanente. Sin embargo, existen algunas diferencias y particulari-

dades microscópicas que deben destacarse y que se detallan a continuación.

4.1. Unidad estructural básica del esmalte

Al igual que en el Capítulo 10 se considerarán el esmalte prismático y el esmalte aprismático.

4.1.1. Esmalte prismático

- Los prismas, unidades estructurales y funcionales del esmalte, presentan caracteres microscópicos semejantes a los del esmalte de los dientes permanentes, pero en ningún caso alcanzan la superficie externa, pues en esta zona, y rodeando toda la corona, se encuentra el esmalte aprismático (fig. 3).

Al MET los prismas en cortes transversales se asemejan a una «gota de agua», debido a que a nivel de la cola exhiben una forma alargada y fina, a diferencia de los permanentes que ofrecen el aspecto de un «ojo de cerradura» de llave antigua (fig. 4).

Con respecto a la orientación de los prismas en los elementos deciduos, existen varias descripciones según las distintas escuelas:

De acuerdo con criterios clásicos los prismas se disponen, en general, perpendicularmente a la superficie externa del esmalte formando ángulos rectos en los bordes incisales o zonas de cúspides. En la porción cervical y central de la corona los prismas se alinean en una disposición casi horizontal.

Ten Cate y Davis, describen que los prismas del esmalte cervical presentan una ligera inclinación hacia apical y destacan que la importancia clínica de este hecho radica en conocer no sólo dicha orientación de los prismas para el tallado cavitario, sino en recordar también que el esmalte tiende a fracturarse por las zonas de interfase situadas entre los grupos de prismas adyacentes.

Los estudios realizados, en dientes primarios por Uribe Echevarría en relación con la orientación de los prismas han demostrado: 1) que en la profundidad de fosas y fisuras de las caras oclusales, los prismas terminan formando ángulos agudos, entre 67° y 70°, a diferencia de los molares permanentes, donde el ángulo es 60°; 2) que en las cúspides los prismas forman ángulos rectos de 90° con la superficie externa y 3) que en las zona correspon-




Figura 3. Esmalte prismático y aprismático de un diente primario. MEB, $\times 1,200$.

dientes al tercio gingival, los prismas se orientan con la superficie externa formando ángulos obtusos hacia oclusal de aproximadamente 120° , mientras que en los dientes permanentes es de alrededor de 106° (fig. 5).

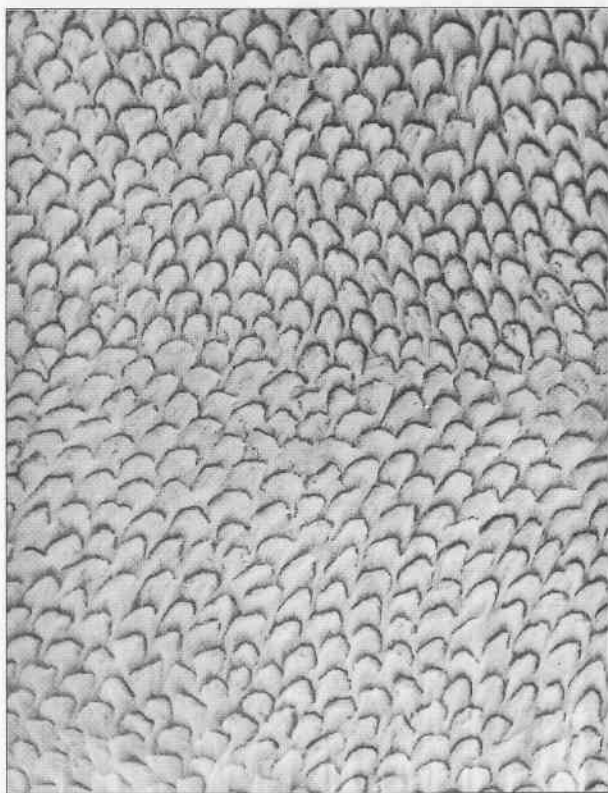


Figura 4. Prisma del esmalte. Corte transversal en gota de agua. Cambio de orientación de los prismas a nivel de la estría de Retzius.

La distribución y el ordenamiento de los prismas en los dientes primarios se torna a veces difícil de observar por la existencia en la superficie externa del esmalte aprismático. La disposición de cristales de hidroxiapatita en el seno de los prismas es semejante en ambos tipos de dientes.

4.1.2. Esmalte aprismático

Es una banda de esmalte que carece de prismas y que en el diente primario rodea toda la corona (fig. 3). Su espesor es aproximadamente de $30 \mu\text{m}$ y en el mismo los cristales de hidroxiapatita densamente agrupados se disponen perpendiculares a la superficie y paralelos unos a otros. Se han sugerido dos mecanismos de formación del esmalte aprismático relacionados con la ausencia o poco desarrollo de los procesos de Tomes.

La consecuencia clínica que se deriva de la existencia del esmalte aprismático es importante, pues, como ya se indicó en el capítulo del esmalte, dificulta el grabado ácido al exigir la eliminación previa de este esmalte periférico o el aumento en el tiempo de grabado. El grabado ácido en el esmalte aprismático origina, cuando se observa con MEB, un patrón microscópico coraliforme.

4.2. Unidades estructurales secundarias

En el esmalte de los dientes primarios, también se observan diferentes unidades estructurales secundarias, como resultado de los cambios de recorrido

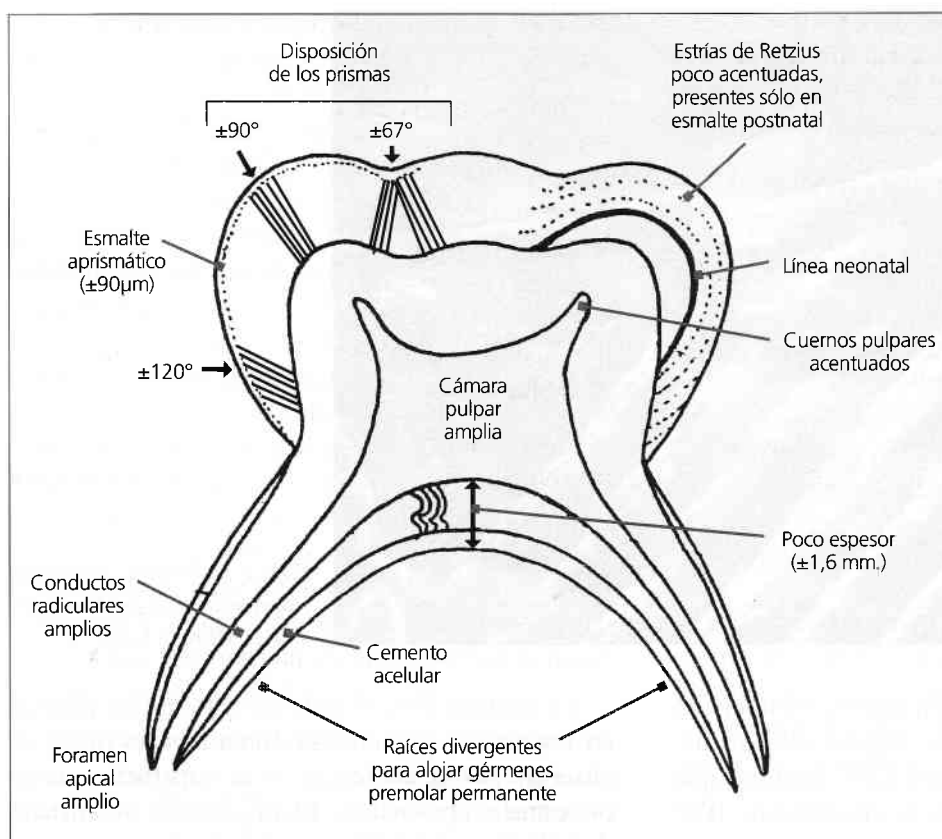


Figura 5. Características histológicas más sobresalientes de los molares primarios.

de los prismas, de los diferentes grados de mineralización y de defectos en la formación del esmalte.

A continuación se comentarán aquéllos que presentan algunas particularidades en relación con los dientes permanentes. Es importante destacar que, a diferencia de lo que ocurre en los dientes permanentes, la superficie externa del esmalte en los dientes primarios es lisa y brillante y no se observan clínicamente las denominadas periquimáticas.

4.2.1. Estrías de Retzius

Son líneas o bandas de color pardo oscuro (de ancho variable) que marcan la sucesiva aposición de capas de tejido adamantino durante la formación de la corona, por lo que reciben la denominación de líneas incrementales. El color oscuro de las estrías de Retzius están en relación con su naturaleza hipocalcificada (figs. 5 y 6).

En las caras laterales de la corona se dirigen oblicuamente a la superficie externa, sin manifestarse en ella por los surcos o líneas de imbricación, como ocurre en los dientes permanentes. Su ausencia puede relacionarse y explicarse desde el punto de vista histológico, ya que las estrías de Retzius no llegan a la superficie coronaria, debido a la existencia en

la periferia de la corona de una zona externa libre de prismas.

Como se ha comentado previamente, la mineralización de los dientes caducos se desarrolla en parte antes y en parte después del nacimiento. El esmalte prenatal de mineralización homogénea, probablemente debido a que la placenta hace de barrera a todas las agresiones, está separado del esmalte postnatal por una línea oscura o marrón denominada estría gigante o línea neonatal (figs. 7 y 10). Dicha línea representa la huella entre ambas fases y corresponde a una estría de Retzius gigante, producto del cambio repentino en las condiciones nutritivas y ambientales del recién nacido y su adaptación a la vida extrauterina. Con el MEB se observa que los prismas del esmalte cambian de recorrido a nivel de la línea neonatal (fig. 4). Existe asimismo a dicho nivel una disposición desordenada de los cristales. La ubicación de la línea neonatal depende del grado de desarrollo o formación de los tejidos dentarios en el momento del nacimiento y varía según los distintos grupos de dientes. Se presenta en el esmalte de todos los dientes deciduos y en los primeros molares permanentes. La línea neonatal es detectable sólo histológicamente. Cuando la misma se hace muy

evidente en forma macroscópica es porque, probablemente, haya ocurrido un trauma durante el nacimiento (sufrimiento fetal) y/o algún tipo de alteración metabólica durante su adaptación extrauterina.

Nuestros estudios en molares primarios ponen de relieve que las estrías de Retzius son escasas y poco acentuadas en el esmalte postnatal y están ausentes en el esmalte prenatal (figs. 7 y 8).

4.2.2. Laminillas o microfisuras del esmalte

Son microdefectos estructurales que tienen lugar entre los prismas del esmalte. Su recorrido puede ser tortuoso o rectilíneo y su extensión es

variable, pudiendo llegar y/o atravesar la CAD (fig. 9).

Su importancia clínica radica en que estos microdefectos estructurales constituyen verdaderas brechas, por donde pueden introducirse bacterias que contribuyen a la formación de caries. En el esmalte primario existen numerosos, microdefectos especialmente a nivel de fosas o fisuras de los molares, que pueden llegar a comunicar el complejo dentinopulpar con la superficie externa y, por ende, con el medio bucal.

En la clínica deben tenerse en cuenta estos microdefectos cuando se realiza la técnica del gra-




Figura 6. Detalle de los penachos adamantinos o de Linde-rer en corte transversal. Se observan, en el esmalte, estrías de Retzius poco acentuadas. Técnica por desgaste, x 100.




Figura 7. Detalle de la región coronaria lateral. Se destaca en el esmalte la línea neonatal. Técnica por desgaste, x 40.




Figura 8. Sector de la región cervical. Nótese la ausencia de estrías de Retzius en el esmalte. Técnica por desgaste, x 40.

bado ácido (para selladores de fosas o fisuras o restauraciones con resinas compuestas), para evitar lesionar el tejido pulpar cuando se expone demasiado

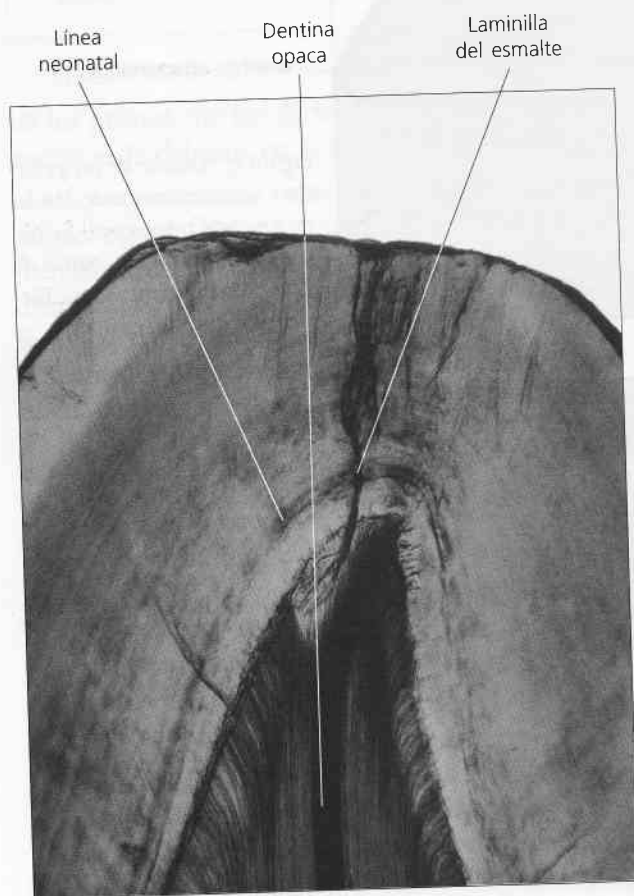


Figura 9. Detalle del borde cuspídeo. Se destaca en el esmalte una laminilla tipo C. Nótese su relación con la presencia de dentina opaca. Corte longitudinal. Técnica por desgaste, x 100.

tiempo a la acción del ácido grabador. El profesional de la odontología deberá equilibrar el método empleado, teniendo en cuenta por una parte la presencia de estas estructuras, el menor espesor del esmalte, la amplitud de la cámara pulpar con cuernos pulpares acentuados, y por otra parte la existencia de la capa aprismática que requiere un mayor tiempo de grabado.

4.2.3. Husos adamantinos y túbulos dentinarios remanentes

En los dientes primarios los husos adamantinos y los túbulos remanentes (o penetrantes) existen en una proporción mayor por densidad de área en el tercio interno del esmalte cuspídeo (fig. 10). La presencia de los mismos está relacionada con la histofisiología pulpar en su función sensorial o sensitiva, no obstante clínicamente se considera que tienen menor sensibilidad que los permanentes, por su menor grado de maduración nerviosa.

4.2.4. Bandas de Hunter-Schreger

Se presentan como bandas alternas oscuras y claras de ancho variable que se observan en cortes longitudinales por desgaste y con luz reflejada o incidente. Estas bandas se localizan en los dientes anteriores primarios cerca de las superficies incisales, mientras que en los molares predominan en el tercio medio y cervical. Se visualizan desde la CAD hasta la unión del tercio interno con el tercio me-

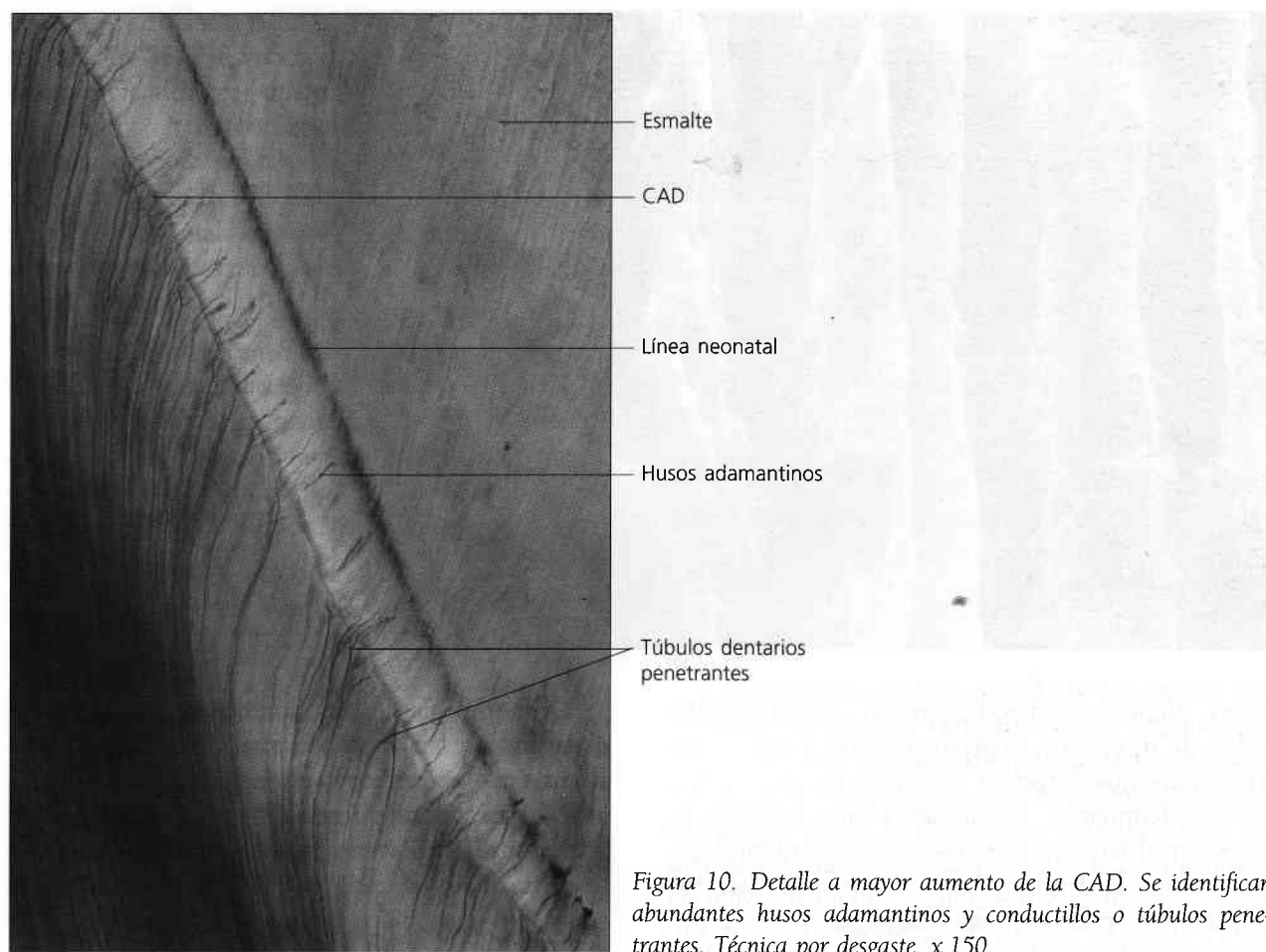


Figura 10. Detalle a mayor aumento de la CAD. Se identifican abundantes husos adamantinos y conductillos o túbulos penetrantes. Técnica por desgaste, x 150.

dio del esmalte y su origen está en la distinta orientación que presentan los prismas.

5. DENTINA

Los estudios histológicos realizados sobre piezas primarias han revelado que no existen diferencias significativas en relación con la dentina de los dientes permanentes, en cuanto a la dimensión (diámetro) y al número de conductos dentinarios. Existen, sin embargo, estudios que indican que la densidad de túbulos dentinarios es menor en los molares primarios y que los túbulos en las piezas primarias presentan abundantes ramificaciones dicotómicas terminales en la proximidad de la CAD (figs. 8, 10 y 11). Por otra parte, en los dientes primarios humanos se han descrito túbulos dentinarios gigantes muy desarrollados que contienen fibras de colágeno tipo I y tipo III, pero no procesos odontoblásticos. Algunos autores creen que las fibras de colágeno tipo III presentes en estos túbulos proceden de las fibras de Von Korff (ver capítulo 9).

Otro dato histológico que caracteriza a los dientes primarios es la escasa o nula presencia de espacios interglobulares de Czermak en la dentina prenatal. Estos se localizan preferentemente en la dentina de manto, la cual se mineraliza por un mecanismo de tipo lineal, a diferencia de la dentina circumpulpar que, como se indicó en el capítulo correspondiente, lo hace en forma globular o a partir de la fusión de los calcosferitos. En la dentina de las piezas primarias es frecuente encontrar espacios granulares en la dentina superficial próxima a la porción cervical. A este nivel los túbulos dentinarios son rectilíneos, a diferencia del recorrido ondulado que ofrecen en la dentina de los dientes permanentes.

En piezas multirradiculares de los dientes primarios es, también, frecuente detectar defectos estructurales, a manera de fisuras u oquedades incompletas, que se originan a partir del piso de la cámara pulpar, en un porcentaje significativo. Se ha sugerido que estos defectos se deben a la falta de fusión de las lengüetas epiteliales que emite la vaina de Hertwig al modelar y guiar el número y la forma de las




Figura 11. Túbulo dentinario de dientes primarios. MEB, x 2.300.

raíces. Algunos autores denominan a estos defectos líneas de recesión y sugieren que son trayectos sin mineralizar que surgen al fusionarse de tres a cinco túbulo dentinario. Dichas alteraciones tendrían su origen en el trayecto de retroceso de los odontoblastos durante la dentinogénesis. Estos microdefectos estructurales podrían estar relacionados con la frecuente patología interradicular que presentan los molares temporarios.

6. PULPA DENTAL

La pulpa dental de los dientes primarios se caracteriza por tener un período de vida más corto que la pulpa de los dientes permanentes. Como consecuencia de ello, las estructuras histológicas de la misma no alcanzan el mismo grado de desarrollo que en los dientes permanentes, aunque sí muestran algunas características particulares que deben destacarse. En la pulpa de los dientes primarios se distinguen idénticas zonas topográficas a las que se observan en la pulpa de los dientes permanentes, pero no están tan claramente diferenciadas como en la pulpa de estos últimos. En la capa odontoblástica los núcleos de los odontoblastos se encuentran dispersos, conformando una apariencia pseudoestratificada, que es particularmente evidente en la región coronaria, en la cual se observa un espesor de cinco a siete células. En la región radicular (apical), este espesor es sólo de una a dos células odontoblásticas.

La morfología de los odontoblastos es cuboidea observándose en el área coronaria, una morfología columnar o cilíndrica, a excepción de las zonas de atrición oclusal y de dentina reparativa. La zona oligocelular de Weil es muy poco evidente en los dientes primarios y la zona rica en células, que se observa sólo en la pulpa coronaria, no constituye una capa continua, como suele ocurrir en la pulpa de los dientes permanentes. Estas zonas están ausentes o muy modificadas cuando existe atrición oclusal y/o dentina reparativa. La zona de pulpa central ofrece en la pulpa de los dientes primarios el aspecto de un tejido conectivo muy laxo con abundantes células, vasos y nervios.

El dato más característico de la vascularización de la pulpa de los dientes primarios es la frecuencia de anastomosis arteriovenosas que se observan en la pulpa radicular. En relación con la innervación, lo más sobresaliente del diente primario es la rica innervación existente a nivel cervical que, sin embargo, no alcanza el grado de desarrollo observado en los permanentes. Las terminaciones nerviosas son, también, en el diente primario, más frecuentes en la corona que en la raíz.

Los cambios que experimenta el tejido pulpar en el proceso de exfoliación o caída del diente deciduo son muy acelerados. Existe, en primer lugar, una marcada disminución del aporte sanguíneo, lo que origina una progresiva atrofia pulpar. Con posterioridad, los monocitos de la sangre circulante dan origen a las células resortivas, denominadas odonto-

clastos y osteoclastos (fig. 12). Los primeros son los encargados de la resorción de todos los tejidos dentarios mineralizados, mientras que los fibroblastos pulpares comienzan a actuar como fibroclastos y a eliminar progresivamente la matriz extracelular del tejido pulpar y de las fibras (fibrinólisis) del ligamento periodontal. Los osteoclastos y, en parte, los osteocitos son los responsables de la destrucción del hueso alveolar.

Todos estos mecanismos de resorción, sumados a las fuerzas generadas por el desarrollo de los gérmenes dentarios permanentes, producen la caída del diente primario (ver Erupción dentaria). La función de la pulpa no se halla comprometida mientras no se encuentre en comunicación directa con el medio externo o bucal aún cuando el piso de la cámara pulpar estuviese en proceso de resorción fisiológica.

7. CEMENTO

En los dientes primarios (y en los dientes jóvenes), el cemento tapiza únicamente la superficie externa de la porción radicular, ya que al no completarse la apexificación, no se invagina el cemento por el foramen.

Desde el punto de vista histológico, se identifican en los elementos caducos los dos tipos de cemento, acelular y celular, aunque existe un neto predominio del tipo acelular en los dos tercios superiores de la raíz. Un dato, también, característico de los dientes primarios es que en la unión amelocementaria el esmalte y el cemento siempre contactan y nunca queda

dentina al descubierto. En dicha relación el cemento suele cubrir casi siempre al esmalte.

8. HISTOFISIOLOGÍA

La histofisiología de los dientes primarios es el resultado de las actividades funcionales que se desprenden de sus distintos componentes estructurales y que, en su momento, ya consideramos en los capítulos correspondientes. En relación con el esmalte, la actividad funcional es la de ser el soporte mecánico en el que se ejercen las fuerzas de la masticación y en relación con el complejo dentinopulpar, la de contribuir a dicha actividad mecánica y la de responder mediante distintos mecanismos defensivos y sensitivos a las agresiones que pudiera recibir la pieza dentaria.

Las características estructurales de los dientes primarios, especialmente el menor espesor de su esmalte y su dentina, el grado de mineralización, la existencia de esmalte aprismático y de microdefectos en diversas zonas, la distribución heterogénea de su innervación y la reactividad de la pulpa, condicionan, en mayor o menor medida, en este tipo de piezas dentarias, el soporte de las fuerzas de masticación, así como, su mayor vulnerabilidad por un lado y su mayor capacidad de respuesta por otro. Sabido es a este respecto que las pulpas primarias que han quedado expuestas accidentalmente y luego han tenido contacto con protectores pulpares han sido capaces de formar una barrera cálcica.

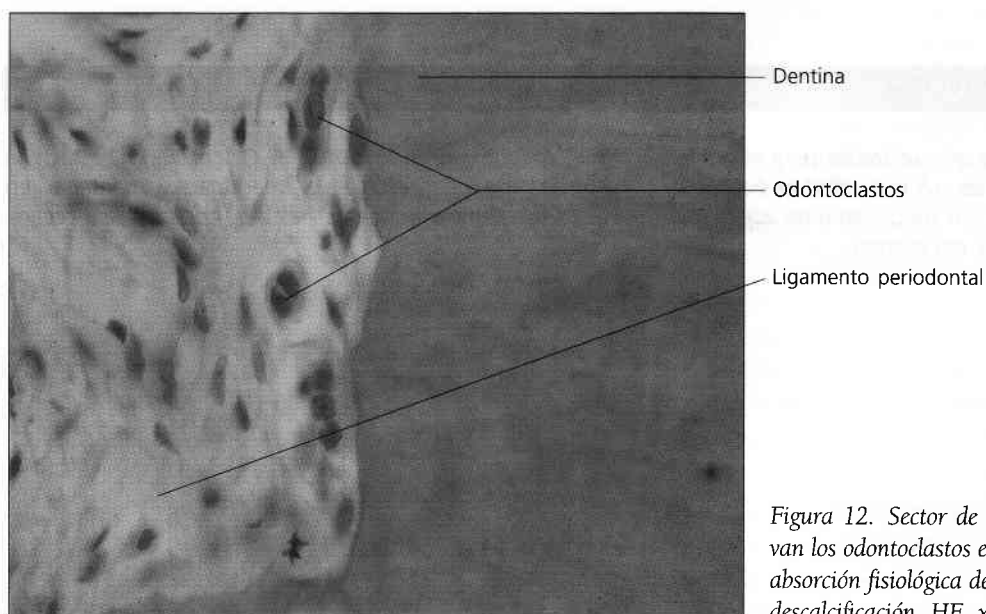


Figura 12. Sector de la región radicular. Se observan los odontoclastos en relación con las zonas de reabsorción fisiológica de los tejidos duros. Técnica por descalcificación. HE, x 100.

9. BIOPATOLOGÍA Y CONSIDERACIONES CLÍNICAS

La odontología actual considera que las medidas preventivas constituyen el mecanismo más eficaz de disminuir las principales enfermedades que afectan la cavidad bucal. El nivel primario de la prevención en salud, corresponde especialmente a la primera infancia. Para lograr este cometido, resulta imprescindible poseer un conocimiento detallado de la estructura e histofisiología de los tejidos dentarios. En este sentido, aprovechando la mayor permeabilidad del esmalte en la dentición primaria, se realiza el primer nivel de prevención mediante la incorporación del flúor con topificaciones y buches fluorados. El segundo nivel de prevención se cumple con el diagnóstico precoz de lesiones cariosas.

De lo expuesto se deduce la necesidad de preservar la salud de los dientes primarios, no sólo por el papel que dichas piezas cumplen en la masticación, sino porque la integridad de sus tejidos y su permanencia hasta la exfoliación, resultado de la rizoclasia fisiológica, asegura, además, el mantenimiento del espacio necesario, para la normal erupción de los elementos permanentes y para el crecimiento armónico de los procesos alveolares.

Los dientes primarios participan en este sentido de todo lo expuesto en su momento en relación con la biopatología y las consideraciones clínicas que realizamos a propósito de la estructura histológica del esmalte, la dentina, la pulpa y el cemento. Sin embargo, como se ha ido comentando al exponer los caracteres estructurales que presentan los dientes pri-

marios, la naturaleza de algunos de esos caracteres permite explicar con más claridad, en este tipo de piezas dentarias, la difusión de la caries, la patología interradicular, la aplicación del grabado ácido o el tallado de cavidades.

Los dientes primarios, por sus características estructurales son susceptibles de otras alteraciones que en ellos se pueden desarrollar con más facilidad que en los dientes permanentes.

Los traumas que se producen en las primeras etapas de la vida, como, por ejemplo, en una intubación prolongada, pueden dar origen a la hipoplasia, hipomineralización o porosidad del esmalte. Asimismo, durante la infancia, son frecuentes las fracturas de los dientes anteriores (especialmente incisivos superiores) a causa de golpes o caídas. En el caso de avulsión (extracción accidental) de un diente temporario por un golpe, actualmente se practica su recolocación inmediata en su lecho alveolar, ya que la reinserción radicular suele cursar con éxito.

Por otra parte, ciertas bebidas no alcohólicas ejercen un efecto erosivo sobre el esmalte aprismático. También, por la frecuente presencia de defectos y microdefectos, estos dientes están predispuestos más fácilmente a la instalación de caries a nivel oclusal. Es por ello que, además de enseñar a los niños a cepillarse (higiene bucal) y recomendar la reducción de dulces (carbohidratos), el profesional aplicará topificaciones de fluoruros y selladores. Estas medidas previenen la caries, que es la causa principal de la pérdida precoz de los dientes primarios.

SITUACIONES PROBLEMÁTICAS DE ORIENTACIÓN CLÍNICA

Las topificaciones de flúor son utilizadas para el primer nivel de prevención anticaries. ¿A qué edad es aconsejable llevarlas a cabo? ¿Cuál es el mecanismo de acción del flúor sobre los tejidos duros del diente?

Explique por qué razón el Odontólogo destaca la importancia de preservar la integridad y mantener en boca los dientes primarios hasta la época de su recambio.

RESPUESTAS

1. En primer lugar, es importante tener en cuenta que el problema se plantea en un contexto de...

2. El primer paso a seguir es...

3. A continuación, se debe considerar...

4. Por último, se debe tener en cuenta...

En segundo lugar, es importante tener en cuenta que el problema se plantea en un contexto de...

5. El segundo paso a seguir es...

6. A continuación, se debe considerar...

7. Por último, se debe tener en cuenta...

En tercer lugar, es importante tener en cuenta que el problema se plantea en un contexto de...

8. El tercer paso a seguir es...

9. A continuación, se debe considerar...

10. Por último, se debe tener en cuenta...

En cuarto lugar, es importante tener en cuenta que el problema se plantea en un contexto de...

11. El cuarto paso a seguir es...

12. A continuación, se debe considerar...

13. Por último, se debe tener en cuenta...

En quinto lugar, es importante tener en cuenta que el problema se plantea en un contexto de...

14. El quinto paso a seguir es...

15. A continuación, se debe considerar...

16. Por último, se debe tener en cuenta...

En sexto lugar, es importante tener en cuenta que el problema se plantea en un contexto de...

17. El sexto paso a seguir es...

18. A continuación, se debe considerar...

19. Por último, se debe tener en cuenta...

RESPUESTAS A LAS SITUACIONES PROBLEMÁTICAS

Capítulo 2: El período crítico más susceptible a la acción de agentes teratógenos que pueden provocar malformaciones bucofaciales, está comprendido entre las 4 y 12 semanas del desarrollo (etapa de histodiferenciación y organogénesis). El Odontólogo podría **prevenirlas** tomando la precaución de no recetar ciertos medicamentos (como antiinflamatorios o antibióticos que no están debidamente considerados como inocuos por la farmacopea mundial. En el prospecto suele figurar la advertencia de no administrar en los tres primeros meses del embarazo debido al posible riesgo teratogénico). Asimismo al tomar radiografías en mujeres jóvenes presuntamente embarazadas, hay que colocar un delantal protector (de plomo) para evitar los efectos de las radiaciones secundarias.

Capítulo 3: Las malformaciones más comunes y en orden de frecuencia son: a) labio hendido, 1:1000 nacimientos; se produce por falta de fusión entre el proceso nasal medio y el proceso maxilar del lado afectado; esto tiene lugar alrededor de la 6 ó 7 semanas. b) paladar hendido, 1:2500; se produce por falla en la fusión de los procesos palatinos laterales entre sí o entre el paladar primario y secundario, que se fusionan aproximadamente a las 12 semanas. c) LAP (fisura labio alvéolo palatina) resulta de una combinación de las anteriores cuando el agente actúa desde las 6 hasta las 12 semanas inclusive. El tratamiento de estas anomalías lo realiza un equipo interdisciplinario constituido por: Médico especialista en cirugía plástica, Odontólogos odontopediatras y ortodoncistas, Fonoaudiólogos y Psicólogos.

Capítulo 4: El odontólogo se encuentra frente a un caso de oligodoncia clínicamente no sindrómica (ya que no hay otra manifestación o signos de otras alteraciones), aunque es hereditaria, la evidencia es que su primo también presenta ausencia de los incisivos laterales (es autosómica dominante). La es-

trategia del profesional posiblemente será tomar una radiografía panorámica para observar si sólo está afectada la dentición primaria; luego explicará a la madre la conducta a seguir.

Capítulo 5: La leucoplasia es una enfermedad adquirida, considerada como precancerígena, ya que puede evolucionar a una neoplasia maligna, de ahí surge la importancia de su detección temprana y su pronto tratamiento. Clínicamente se observa en la mucosa bucal como una placa blanca, opaca, de difícil remoción, de localización más frecuente en la zona retrocomisural. Aparece en la segunda mitad de la vida en los fumadores crónicos y el alcohol potenciaría su aparición. Histopatológicamente hay un cuadro de hiperqueratosis (aumento del espesor del estrato córneo), acantosis (engrosamiento del estrato espinoso), disqueratosis (alteración del proceso de diferenciación queratinocítica) con o sin infiltrado inflamatorio subepitelial.

Capítulo 6: Entre las funciones de la saliva se encuentran el lavado mecánico y la acción antibacteriana directa, ambas constituyen un verdadero mecanismo anticariogénico. Por ello la disminución salival nocturna favorece la instalación de la placa bacteriana, agente multifactorial y causal de la caries dental. Las medidas preventivas recomendadas son: eliminar la placa con un correcto cepillado (especialmente antes de dormir) y disminuir la ingesta de dulces sobre todo antes de acostarse.

Capítulo 7: La paciente presenta un síndrome (conjunto de síntomas y signos patológicos que se presentan simultáneamente) del complejo articular-temporomandibular, posiblemente de origen dentooclusal (ocasionado quizás por la prótesis mal adaptada). Por este motivo el Médico la envió a la consulta con un Odontólogo especialista, quien por medio del examen clínico y del estudio por imágenes, llegará a un correcto diagnóstico de la disfunción articular. Probablemente indicará como primera

medida una nueva prótesis, acompañada de ejercicios que la paciente deberá realizar para que el disco articular vuelva a su posición normal (de acuerdo a la gravedad del caso podrían ser necesarias otras medidas).

Capítulo 8: El profesional tendrá en cuenta el elemento afectado (que aún no ha completado la formación del tercio apical) y la edad del paciente (por su capacidad de respuesta biológica reparativa). Por el primer aspecto no realizará un tratamiento endodóntico y optará por un tratamiento conservador: la protección pulpar directa.

Los protectores pulpares (ej.: hidróxido de calcio) favorecen la formación de una dentina cicatrizal a partir de la diferenciación de las células mesenquimáticas próximas a la zona afectada. Además, en general los pacientes a esa edad presentan un buen estado bucal, lo que favorece el éxito del tratamiento al no existir contaminación séptica (ausencia de infección).

Capítulo 9: Es importante conocer la microestructura y la histofisiología de los tejidos dentarios al tallar una cavidad, no sólo para tomar precauciones y evitar posibles daños al complejo dentino-pulpar, sino también para aprovechar sus propiedades y realizar con éxito la restauración. Por ello al utilizar sistemas adhesivos como material restaurador, se deberá tener presente la permeabilidad dentinaria, que está en relación directa con el diámetro de los túbulos (que varían desde la superficie a la profundidad) y con la edad del paciente. Cuando la permeabilidad es mayor, es más difícil conseguir una adhesividad estable y duradera en la interfase entre el material y la pared cavitaria. El profesional deberá considerar el tipo de grabado ácido a aplicar para evitar iatrogenia, y también el material adhesivo a emplear, considerando en primer lugar la biocompatibilidad del mismo, que permita sellar apropiadamente y mantener la homeostasis dentinaria

Capítulo 10: La amelogenénesis imperfecta es una anomalía estructural del esmalte de origen genético, que generalmente afecta ambas denticiones; su variedad hipocalcificada suele expresarse como manchas amarillentas o pardo claras opacas de textura cretácea. La fluorosis o diente veteado, que se caracteriza por un aumento en la permeabilidad subcortical del esmalte, es una afección endémica adquirida (ya que todos los pobladores de ciertas regiones la padecen), producida por el exceso de

flúor en el agua de bebida (2 mg o más por litro). El grado de fluorosis varía entre: leve (esmalte con manchas blanco cretáceas en forma de estrías), moderada (con vetas amarillo parduscas) o grave (estrías marrón oscuro y excavaciones). Las manchas son simétricas y horizontales; en las variedades leve y moderada por alterarse el factor de cristalización se producen prismas permeables e hipocalcificados. Dadas las características etiológicas de estas afecciones, en ambos casos pueden estar afectados ambos hermanos. El profesional descarta que se trate de un caso de fluorosis ya que la región en donde viven no posee alto contenido de flúor en el agua. Por lo tanto diagnostica clínicamente una AI de la variedad hipocalcificada, que se confirma con un estudio genético que también informa sobre el patrón hereditario autosómico dominante o recesivo. El tratamiento será diferente en cada caso. En la AI hipocalcificada (no hay alteración de la matriz orgánica, sólo un trastorno en la mineralización) se suelen realizar topicaciones trimestrales de flúor para aumentar la resistencia del esmalte, ya que contiene una mayor cantidad de carbonatos y menor proporción de hidroxiapatita; posteriormente se hará el tratamiento estético. En la fluorosis, en cambio, se emplean agentes blanqueadores ya que no es necesario reforzar la resistencia del esmalte.

Capítulo 11: Los signos iniciales de la inflamación de la encía o gingivitis, aparecen a nivel de las papilas interdentarias, que generalmente se presentan con un color rojo intenso (por la proliferación vascular del corion y la disminución de la queratinización del epitelio), con superficie lisa y edema (aumento de volumen por la salida del plasma sanguíneo al espacio tisular por acción de mediadores vasoactivos como la histamina, serotonina, etc.) y sangran fácilmente con el cepillado (si no hay tratamiento oportuno, llegan a sangrar espontáneamente). Los factores causantes pueden ser de orden general (sistémicos) o local (agentes irritantes: obturaciones o coronas maladaptadas, restos alimenticios retenidos, etc.). Existen diferentes tipos de gingivitis, desde la catarral (por cambios en la flora bucal), hasta la hormonal (ej., durante el embarazo) y las producidas por distintos tipos de fármacos. La más común es la marginal crónica, producida por los microorganismos de la placa o sus toxinas. Si el profesional no la trata, al persistir la placa se desencadena la enfermedad periodontal, con formación de la bolsa periodontal, migración del epitelio de unión y pérdida progresiva del periodoncio de in-

serción, pudiendo llegar a la pérdida del elemento dentario por movilidad.

Capítulo 12: El implante intraóseo consiste en colocar en el lecho óseo (natural postextracción o en el alvéolo artificial fabricado por el profesional) un perno metálico que posteriormente se estabiliza por osteointegración (por el agregado previo de sustancias osteoinductoras que favorecen la neoformación ósea). Este perno servirá de base para la colocación de una prótesis fija. El principal requisito es un buen estado general del paciente y del hueso receptor. En este caso el Odontólogo, al observar la radiografía y teniendo en cuenta la edad de la paciente, sospecha de una osteoporosis (disminución en la densidad ósea, que generalmente se produce en edades avanzadas, que en la mujer se acentúa por la deprivación estrogénica), presunción que se confirma con la densitometría ósea. Por este motivo le aconseja esperar para el implante y le recomienda que consulte con un médico especialista para su tratamiento.

Capítulo 13: Probablemente en la radiografía de la zona del elemento ausente, se observa el canino formado, pero en mala posición y retenido parcial-

mente en el hueso por la falta de espacio (tal vez por la extracción prematura del temporario o por un menor desarrollo de la arcada del maxilar). Considerando la gran plasticidad ósea por la edad de la paciente, el Odontólogo le realizará una cirugía para liberarlo (cuidando la cantidad de hueso remanente para su estabilidad futura) y posteriormente un tratamiento de ortodoncia de ubicación y tracción para llevarlo al plano de oclusión.

Capítulo 14: Las topicaciones de flúor sobre el esmalte para prevenir la instalación de la caries dental, se realizan al terminar la erupción de toda la dentición primaria. Generalmente se hacen a los cuatro años de edad, para tratar de mantener en boca por más tiempo todos los elementos hasta su recambio fisiológico. Esta medida preventiva también evita las futuras malposiciones dentarias, ya que conserva el espacio para la normal erupción de los permanentes. El mecanismo de acción del flúor se basa en reemplazar el hidroxilo periférico del cristal de apatita del esmalte superficial, por el ion flúor. La fluorapatita formada vuelve al esmalte más resistente y menos soluble a la acción de los ácidos de los microorganismos de la placa bacteriana.

ÍNDICE ANALÍTICO

1. INTRODUCCIÓN	1.1. OBJETIVO DEL ÍNDICE
2. ESTRUCTURA DEL ÍNDICE	2.1. ORGANIZACIÓN DE LA INFORMACIÓN
3. METODOLOGÍA DE LA ELABORACIÓN	3.1. FUENTES DE INFORMACIÓN
4. RESULTADOS Y CONCLUSIONES	4.1. ANÁLISIS DE LOS DATOS
5. BIBLIOGRAFÍA	5.1. FUENTES CONSULTADAS
6. ANEXOS	6.1. DATOS COMPLEMENTARIOS
7. GLOSARIO	7.1. TÉRMINOS CLAVES
8. ÍNDICE ALFABÉTICO	8.1. TEMAS RELACIONADOS
9. ÍNDICE ALFABÉTICO INVERSO	9.1. AUTORES Y EDITORES
10. ÍNDICE ALFABÉTICO DE MATERIAS	10.1. ASPECTOS TÉCNICOS
11. ÍNDICE ALFABÉTICO DE PERSONAS	11.1. FIGURAS DESTACADAS
12. ÍNDICE ALFABÉTICO DE LUGARES	12.1. CONTEXTOS GEOGRÁFICOS
13. ÍNDICE ALFABÉTICO DE FECHAS	13.1. CRONOLOGÍA DE LOS HECHOS
14. ÍNDICE ALFABÉTICO DE TÍTULOS	14.1. OBRAS DESTACADAS
15. ÍNDICE ALFABÉTICO DE TEMAS	15.1. ÁREAS DE INTERÉS
16. ÍNDICE ALFABÉTICO DE PALABRAS CLAVE	16.1. CONCEPTOS FUNDAMENTALES
17. ÍNDICE ALFABÉTICO DE SÍMBOLOS	17.1. REPRESENTACIONES GRÁFICAS
18. ÍNDICE ALFABÉTICO DE ABREVIATURAS	18.1. SIGLAS Y ACRÓNIMOS
19. ÍNDICE ALFABÉTICO DE CÍRCULOS	19.1. ORGANIZACIONES Y ENTIDADES
20. ÍNDICE ALFABÉTICO DE OTROS	20.1. DATOS ADICIONALES

ÍNDICE ANALÍTICO

A

abrasión, 334
acantólisis, 147
acantosis, 147, 148
acción inductora, 328
ácido hialurónico, 48, 88, 219, 325
acinos, 153, 181
acinos
 mixtos, 158, 169
 mucoserosos, 156
 mucosos, 156
 serosos, 153, 169
acrosoma, 27
actividad
 defensiva, 264
 mecánica, 264
 sensitiva, 265
activina, 33
adelomorfias, 321
adenómero/s, 153, 165
adherencia epitelial, 329
adipocitos, 169
agujas cálcicas, 230
agujero
 ciego, 64
 incisivo o palatino anterior, 63
alantoides, 39
alvéolo/s dentario/s, 6, 74, 374
ameloblastina/s, 306, 307
ameloblasto/s, 87, 91, 92, 93, 95, 96, 97, 99, 104, 257, 292, 302, 307
 joven/es, 93, 96, 298
 secretor/es, 96, 105, 298, 301, 306
amelogénesis, 93, 101, 109, 227
amelogénesis imperfecta, 310, 311
amelogeninas, 300, 306
amígdala/s, 133, 142
 lingual, 142, 143
 palatinas, tubáricas y faríngeas, 143

amilasa, 156, 169
 ptialina, 156
 salival, 133, 156
amnioblastos, 31
anastomosis arteriovenosas, 167, 416
anhidrasa carbónica, 373
anillo linfático de Waldeyer, 133, 143
anodoncia, 107
anquilosis, 208
apófisis alveolares, 368
apolipoproteína, 121
apoptosis, 24, 92, 182, 261
aposisión, 30
 de cemento, 397
 ósea, 397
arco/s
 hioideo, 51
 branquiales o faríngeos, 40, 42, 49, 50
área cardiogénica, 38
arteria maxilar
 inferior, 377
 superior, 377
arterias
 intratabicales, 377
 perforantes, 377
articulación alveolodentaria, 319, 341, 353, 376, 378
artritis, 208
asa/s cervical/es, 102, 105, 298, 392
ATPasa dependiente del calcio, 300, 307
atrición, 353
atrofia, 148, 334
 pulpal, 400

B

Bandas de Hunter-Schreger, 290, 414
biofilm (película dental microbiana), 7
biopsia, 185
blastocisto, 29

- blastómeras, 28
- BMP-4, 35, 38, 47
- BMP-7, 47
- boca, 3, 113
 - primitiva, 40
- bolo alimenticio, 136
- bolsa/s
 - de Rathke, 58
 - faríngeas, 49, 50, 51
- borde
 - gingival libre, 319
 - rugoso, 372, 398
 - veloso, 372
- botones gustativos, 64, 124, 131, 138, 140, 175
- bóveda palatina, 113
- bruxismo, 208
- C**
 - cabeza de los prismas, 302
 - CAD, 298, 301, 413, 415
 - calcificación/es, 252
 - difusas, 230
 - lineales, 230
 - calcitonina, 372, 373
 - cálculos pulpaes, 230
 - calprotectina, 118, 126, 127, 133
 - cámara pulpar, 211, 237, 260
 - canal/es
 - gubernacular, 391
 - neural, 48
 - neuroentérico, 35
 - accesorios, 211
 - canalículos intercelulares, 159
 - canastilla/s ósea/s, 390, 392
 - capa
 - basal, 126
 - de hidratación, 280
 - intermedia, 126
 - odontoblástica, 224
 - superficial, 126
 - capacitación, 26
 - cápsula, 153, 165, 169
 - cápsula articular, 207
 - cara
 - dorsal de la lengua, 131
 - interna de las mejillas, 133
 - ventral de la lengua, 131
 - caries, 227, 266, 276, 307, 334, 354, 409
 - carrillo/s, 86, 113, 135
 - cartilago de
 - Meckel, 51, 52, 55, 70, 71
 - Reichert, 52
 - casos de Choquet, 274
 - cavidad
 - amniótica o amnios, 31
 - bucal primitiva, 85
 - coriónica, 32
 - del blastocisto, 29
 - exocelómica, 32
 - glenoidea, 193
 - pulpar, 5
 - cavitación, 29
 - celoma
 - extraembrionario, 32, 38
 - intraembrionario, 38
 - célula/s,
 - basal, 140
 - bordeante ósea, 373
 - cebadas, 358
 - caliciformes, 165
 - cebadas, 129, 324
 - claras, 115, 163, 169
 - de la granulosa, 118
 - de la papila, 300
 - de Langerhans, 116, 117, 121, 124, 125, 323, 325
 - de Merkel, 116, 117, 124, 129, 141, 324
 - de sostén, 140
 - dendríticas, 115
 - queratinizada, 118
 - acidófilas, 126
 - epiteliales de Malassez, 355
 - foliculares, 26
 - gustativas, 140
 - madres, 116, 121, 169
 - madres ectomesenquimáticas, 63, 89, 97, 253, 347, 355
 - mioepiteliales, 159, 169, 183
 - mucosas, 157, 170
 - neuroepiteliales, 140
 - oscuras, 163, 169
 - osteoprogenitoras, 369, 377
 - permanentes o residentes, 115
 - plasmáticas, 149
 - preameloblásticas, 88
 - serosas, 153, 157
 - sinoviales, 195

- tipo
 - A, 195
 - I (oscuras), 141
 - II (claras), 141
 - III, 141
 - IV, 141
 - V, 141
- cementículo, 354
- Cemento, 41, 85, 99, 103, 105, 248, 250, 319, 341, 403
 - acelular o primario, 250, 349
 - afibrilar, 351
 - celular o secundario, 349, 362, 394, 397
 - fibrilar, 351
 - intermedio, 351
- cemento-dentinaria, 250
- cementoblastos, 102, 347, 351, 355, 358, 393
- Cementocitos, 344, 351
- cementoclastos, 346, 355, 358
- cementogénesis, 109, 346, 394
- cementoplastos, 344, 345
- centro
 - de osificación
 - premaxilar, 73
 - postmaxilar, 73
 - chalonas, 121
- ciclo
 - menstrual, 29
 - vital de
 - ameloblastos, 298
 - odontoblastos, 253
- cigoto, 28
- circulación
 - linfática, 224
 - sanguínea, 221
 - útero-placentaria primitiva, 32
- circumpulpar, 260
- cisura de Glaser, 193
- citología exfoliativa, 149
- citoqueratinas, 116, 124, 134, 144, 169, 325
- citoquina/s, 332, 380
- citotrofoblasto, 30
- clasificación histotopográfica de la dentina, 251
- col, 320, 324
- cola del prisma, 302
- colagenasa, 332
- colágeno
 - tipo/s
 - I, 63, 94, 128, 219
 - III, 98, 128, 216, 219
 - IV, 63, 94, 98, 128, 219
 - VII, 128
 - VI, 94, 98, 219
- color, 320, 343, 409
- coloración, 10
- compacta
 - periodóntica del hueso alveolar, 354
 - perióstica, 374
- compactación, 28
- complejo
 - articular temporomandibular (CATM), 191
 - de Merkel, 129
 - dentino pulpar, 5, 6, 41, 85, 87, 89, 105, 211, 227
- cóndilo
 - del temporal, 193
 - mandibular, 191, 193
- condroitin
 - 4-sulfato, 239
 - 6-sulfato, 239
- conductillos calcóforos, 345, 371
- conducto/s
 - de Stenon, 136, 171
 - Wharton, 169
 - Volkman, 376
- dentinarios remanentes, 414
- estriado/s, 161, 163, 183
- o canal notocordal, 35
- onfalomesentérico, 39
- excretos, 153
 - terminales o colectores, 161
- excretosecretos, 163
- intercalares, 161
- interlobulares, 165
- interlobulillares, 165
- intra y extralobulillares, 161
- intralobulillares, 163, 167, 169
- conexión
 - amelo-cementaria, 276
 - amelo-dentinaria, 89, 94, 99, 250
 - cementodentinaria, 351
- contenido de los túbulos dentinarios, 246
- cordón nefrógeno, 38
- corion, 32, 131
 - gingival, 354
- corneocitos, 118
 - claros, 118
 - densos, 118

cornificación, 119
corona, 99, 298, 306
 clínica, 4
corpúsculo/s
 de Meissner, 129
 de Ruffini, 365
 gustativos (ver botones gustativos)
corte, 10
cortical
 o compacta periodóntica, 374
 perióstica, 374
cresta/s
 alveolar, 6, 360, 374, 397
 epiteliales, 114, 126, 322, 323
 neural/es, 35, 36, 37, 41, 47, 51, 85, 107, 123, 328
criptas, 142
cristales
 de hidroxiapatita, 99, 273, 346, 347, 369
 iniciales, 307
cromosomas, 28
cuello dentario, 4, 274
cuerda
 del esmalte, 89
 del tímpano, 144
cuerpo o zona bucal de la lengua, 137
cuerpos
 adamantinos, 301
 ameloblásticos, 301
 de Odland, 117
curvaturas
 primarias, 239
 secundarias, 240
cutícula primaria, 304

D

decidualización, 31
defensinas, 332
delomorfias, 321
delta apical, 211
dentición
 mixta, 22, 387
 permanente, 22, 387
 primaria, 387
denticúlos, 230
dentina, 91, 95, 96, 98, 99, 103, 105, 212, 227, 237, 238, 264, 265
 adventicia, 260

 circumpulpar, 6, 252, 259, 415
 coronaria, 239
 del manto, 6, 252, 256, 260, 415
 o palial, 251
 intertubular, 242, 246
 opaca, 265
 peritubular, 242, 259, 372
 primaria, 260
 radicular, 105, 248
 reparativa, 261, 265
 secundaria, 211, 260
 terciaria, 211, 261
 traslúcida, 265
 o esclerótica, 264
dentininas de remineralización, 265
dentinogénesis, 98, 101, 109, 239, 253
denudación cervical, 354
dermatán sulfato, 219
dermatoma, 38
dermomiótoma, 38
desarrollo embrionario humano, 24
 de la cabeza, 47
 de la capa germinal
 ectodérmica, 35
 endodérmica, 39
 mesodérmica, 36
 del cartílago condilar, 198
 del corion y del trofoblasto, 39
 del disco articular, 200
descamación epitelial, 121
desgaste oclusal, 397
desmólisis, 305
desmosomas, 30, 88, 92, 96, 116, 119, 127, 163
diafragma epitelial, 392
diazonas, 290
diente/s
 natal, 402
 veteado, 108
 caducos, 407
 de leche, 407
 deciduos, 86, 407
 primarios, 85, 101, 377, 380, 389, 391, 398, 401, 402, 407
 temporarios, 351, 358, 391, 407
 permanentes, 4, 99, 296, 351, 387, 391, 398, 402, 407
 retenidos, 403
 supernumerarios, 107

- disco
 - articular, 193, 206
 - bilaminar, 31
 - plano bilaminar, 31
- displasia, 148
- disqueratosis, 147, 148
- divertículo alantoideo, 39
- DPP (fosfoforina dentinaria), 252
- DSP, 306
- Dureza, 343, 409
- E
- E-cadherina/s, 28, 33, 35
- eclosión, 29
- ectodermo, 36, 42, 89, 105, 319
 - embrionario o definitivo, 34
 - primitivo o primario, 31
- ectomesénquima, 41, 51, 85, 87, 89, 94, 103, 105, 182, 237, 319, 328
- edema, 149
- EGF (factor de crecimiento epidérmico), 105, 121
- embriología general, 21
- embrioblasto, 29
- embriología, 21
 - especial, 21
- embrión trilaminar, 39
- eminencia articular del temporal, 191
- enamelinas, 306
- enanismo coronario o radicular, 107
- encia, 7, 101, 131, 170, 319, 333, 337, 354, 374, 377, 391, 392
 - fija o adherida, 319, 320, 326
 - interdental, 320, 324
 - libre o marginal, 319, 322
- endocondral, 68
- endodermo, 42
 - embrionario o definitivo, 34
 - primitivo, 31
 - o primario, 31
- enfermedad
 - de Addison, 123, 147
 - periodontal, 329, 334, 354, 360, 367
- entactina, 94, 128
- eosina, 10
- eosinófilos, 355
- epiblasto, 31, 34
- epitelio/s, 114, 146, 147, 325, 328
 - bucal, 153
 - de fijación, 329
 - de unión, 323, 327, 329, 332, 359, 399
 - del surco, 319, 323, 327
 - dental interno, 87, 92, 93, 97, 346
 - dentario reducido, 101, 304, 332, 391
 - ectodérmico, 85
 - externo, 87, 89, 91, 105, 259, 392
 - glandulares, 41
 - gingival, 359
 - interno o preameloblástico, 87, 89, 91, 93, 95, 102, 105, 259, 392
 - odontogénico, 41
 - plano estratificado
 - no queratinizado, 126, 329
 - paraqueratinizado, 126
 - queratinizado, 115
- erosión, 149
- erupción, 101, 304, 305, 392, 400, 402
 - activa, 398
 - dentaria, 332
 - pasiva, 398
- esclerotoma, 38
- esfínteres precapilares, 167
- esmalte, 5, 85, 87, 99, 105, 410
- esmalte
 - apismático, 286, 302, 410, 411
 - prismático, 280, 410
- espacio/s
 - interameloblásticos, 301
 - interdentarios, 113
 - interglobulares de Czermak, 415
 - periodontal, 354
 - retromolar, 113
 - subzonal, 26
- espermatozoide, 24, 26
- esplacnopleura, 32, 38
- estadio/s, 107
 - campana, 91, 92, 95
 - casquete, 87, 88
 - de brote o yema dentaria, 86, 107
 - terminal o de folículo dentario, 99
- estomesénquima, 250
- estomodeo, 40, 54, 85, 182
- estrato
 - basal o germinativo, 115, 127, 323
 - córneo, 118, 323
 - espinoso, 116, 127, 323
 - granular o granuloso, 117, 127, 323

intermedio, 91, 92, 93, 96, 98, 300, 303, 304, 307
lúcido, 134
superficial, 127
estría primitiva, 33
estrías de Retzius, 412
estrógenos, 29
estroma, 153
estroma glandular, 165
etapa

de campana avanzada, 95
eruptiva
funcional o posteruptiva, 397
prefuncional, 391
postnatal, 21
preeruptiva, 390
prenatal, 21
etapas del desarrollo, 21
evolución del macizo craneofacial, 74
exfoliación, 398, 400, 407, 416

F

factor de crecimiento
derivado de las plaquetas (PDGF), 105
epidérmico (EGF), 105
nervioso (NGF), 98
neurotrófico derivado
de la glia (GDNF), 98
del cerebro (BDNF), 98
transformador del crecimiento (TGFB), 105
factores de
de crecimiento, 380
fibroblásticos (FGFs), 104
de transcripción, 25
que regulan el desarrollo, 22
faringe primitiva, 40
fascia lingual, 138
fase
lacunar, 33
proliferativa, 29
secretora, 29
FDI, 401
fecundación, 24
fertilización, 24
FGFb (factor de crecimiento fibroblástico básico), 124
fibras, 359
colágenas, 219, 252, 258, 331, 415

de anclaje, 128
oxitalán, 98, 219
Sharpey, 354, 362, 375
Von Korff, 98, 252, 415
elásticas, 134
extrínsecas del cemento, 348, 362
intrínsecas del cemento, 348
musculares
esqueléticas, 143
estriadas, 131
nerviosas, 266
perforantes, 348, 362, 394
periodontales, 341
precolágenas, 98
principales, 360
reticulares, 128, 216, 219
secundarias, 360
transeptales, 394, 397
Fibroblasto/s, 129, 147, 215, 324, 331, 348, 355, 356, 367, 394, 398
jóvenes, 98
fibroclasto, 356
fibronectina, 30, 34, 94, 97, 101, 128, 182, 216, 219
filagrina, 119
filtrum, 57, 67
fisura palatina, 60
fisuras linguales, 78
fluido
gingival, 331
o crevicular, 331
fluorosis dental, 108
folículo/s, 347
dental, 89, 341, 393, 394, 403
pilosos, 134
foramen
apical, 224
caecum, 64
formación, 256
de la dentina
circumpulpar, 258
radicular, 259
lengua, 63
nariz y fosas nasales, 53
raíz, 391, 392
de los huesos, 67
labios y mejillas, 67
ojos y oídos, 49

del hueso alveolar, 74
ligamento periodontal, 394
macizo facial, 54
paladar, 58
patrón
 coronario, 85
 radicular, 101
techo y piso de boca, 58
tubo neural, 47
fosa mandibular, 191, 193
fosfatasa
 ácida, 117, 118, 217, 372, 398
 alcalina, 87, 93, 96, 97, 98, 307, 369
fosita o fovea primitiva, 33
fositas olfatorias, 59
fulcrum, 355, 389
fusión
 aparente, 54
 real, 54

G

G-CSF, 331
gelatina del esmalte, 88
germen dentario, 89, 99, 105, 237, 341, 392
gérmenes
 de la dentición permanente, 86
 dentarios, 86, 253
gigantismo, 107
glándula/s
 de Bladin y Nuhn, 143, 184, 185
 von Ebner, 138, 156, 171, 175, 183
 Weber, 143, 184
genianas, 171
labial/es, 171, 184
submaxilar, 183
linguales, 66
 posteriores, 183
menores, 177
palatinas, 172, 183, 184
parótidas, 156, 169, 177, 183
salivales, 4, 113, 153
 mayores, 4, 153, 169
 menores, 131, 170, 171
 accesorias, 153
sebáceas, 134, 149
sublinguales, 144, 169, 170
submandibulares, 169
sudoríparas, 134
tubuloacinares seromucosas, 169

glicosaminoglicanos, 88, 89, 94, 98, 128, 129, 325
glossofaríngeo, 64, 144
glucógeno, 97, 98
GM-CSF, 331
GM-CSF (factor estimulante de colonias de granulocitos y monocitos), 125
gonadotrofina coriónica humana (hCG), 31
grabado ácido, 411, 413
granulocitos, 125, 331
granuloma/s, 149, 367
 apical, 367
gránulos de
 Birbeck, 125
 cimógeno, 154, 156
 Fordyce, 149
 queratohialina, 117
granulosa, 26
grupo
 apical, 361
 circular, 327
 crestoalveolar, 360
 dentodental, 327
 gingivo-alvéolar, 327
 gingivo-dental, 327
 horizontal o de transición, 360
 interradicular, 362
 oblicuo descendente, 361
 periostio-dental, 327
 transeptal, 327
gubernaculum dentis, 391, 400

H

hematoxilina, 10
hemorragia, 149
heparansulfato, 128
heparina, 324
hialuronidasa, 332
hibridación in situ, 11
hipercementosis, 354
hiperplasia, 148
hiperqueratosis, 147, 148
hipertrofia, 148
hipoblasto, 31, 34
hipocalcificación, 310
hipodoncia, 107
hipoplasia, 108, 148, 310
hipotrofia, 149
histamina, 324

histiocitos, 217

histogénesis, 85

hueso

alveolar, 41, 85, 99, 105, 319, 354, 362, 368

de inserción, 376

sostén, 376

fasciculado, 375, 380

hioides, 52

interdentario, 374

interradicular, 374

husos adamantinos, 99, 414

I

ICAM-1, 121, 124, 125

IFNg, 373

Ig A, 331

IL-1, 120, 124, 129, 331, 332, 336, 367, 373, 380

IL-6, 373, 380

implantación, 29

completa, 31

inclusión, 8

inducción, 23, 85, 103

inducción

epitelio-mesénquima, 85

recíproca, 96

inervación, 224, 364

inervación cervical, 416

INFb, 380

información posicional, 22

integrinas, 116, 129

interacción/es

epitelio-mesénquima, 85, 104, 182

interdigitaciones, 119, 127

interrelación epitelio-mesénquima, 89, 107, 183

intestino

anterior, 39

medio, 39

posterior, 39

invasión del endometrio, 30

involucrinas, 119

istmo de las fauces, 113

L

labio/s, 113, 131, 133, 134

hendido, 77

inferior, 67

superior, 67

lagunas trofoblásticas, 33

lámina

basal, 127, 128, 182, 329

ameloblástica (LBA), 93, 94, 253

del epitelio bucal, 332

externa, 329

interna, 329

interna del epitelio reducido del esmalte, 332

cribosa, 376

densa, 128, 372

dental o dentaria, 58, 85, 86, 87, 99, 107, 391

lúcida, 128

procordal, 31

propia o

corion, 114, 129

reticular, 127, 128

vestibular, 86

laminillas, 347

o fisuras del esmalte, 413

laminina, 1, 5, 30, 94, 128

lecitocela primaria, 32

lengua, 113, 136

bífida, 79

lengüetas epiteliales, 103

leucoplasia, 147

leucotrienos, 332

licor dentinario, 227, 267

ligamento, 394

capsular, 194

circular de Kölliker, 327

en hamaca, 395

esfenomandibular, 194

estilomandibular, 194

gingival, 327, 360

periodontal, 7, 41, 85, 99, 102, 319, 327, 333, 348, 354, 365,

ptergomandibular, 194

temporodiscal, 194

temporomandibular, 194

ligamentos colaterales, 194

límite

amelocementario, 392

cemento-adamantino, 319

dentinocementario, 103

línea/s

de oclusión, 136

imbricación, 347

recesión, 416

incrementales, 247, 287, 412

o bandas de Schreger dentinarias, 250
 primitiva, 33
 linfáticos colectores, 167
 linfocitos, 125, 129, 142, 146, 149, 324, 331, 332, 367
 líquido sinovial, 195
 lisozima, 331, 332
 listón dentario, 58, 85
 lobulillo/s, 153, 161, 165, 167, 169
 lóbulos, 153, 165, 169

M

M-CSF, 331
 macrófagos, 129, 147, 149, 217, 324, 355, 367
 macroglosia, 79
 manguito epitelial, 329
 masa celular
 externa (MCE), 28
 interna (MCI), 29
 masticación, 131, 136, 366
 mastocitos, 355, 358
 materia
 inorgánica, 238, 346
 orgánica, 238, 346
 matriz
 del esmalte, 92
 extracelular, 346
 extracelular
 (MEC), 212
 amorfa, 219
 pulpar, 219
 inorgánica, 239, 278
 intertubular, 246
 orgánica, 238, 278
 ósea, 377
 mecanismo de resorción, 398
 mecanorreceptores, 124, 129, 365
 mejillas, 67, 113, 131, 135, 136
 melanocitos, 116, 123, 147, 321, 323, 325
 melanosomas, 123
 membrana/s
 amniótica, 31
 basal, 31, 63, 87, 89, 94, 95, 99, 105, 127, 159, 302,
 externa del epitelio dentario reducido, 332
 (MB), 85
 bucofaríngea, 34, 38, 40
 de Heuser, 32
 Nasmyth, 304

exocelómica, 32
 periodontal, 365, 394
 preformativa, 93, 253
 sinoviales, 207
 mesencefálica, 47
 mesénquima, 89, 97, 125
 cefálico, 85, 319
 dental condensado, 107
 extraembrionario, 32
 primitivo, 32
 odontogénico, 107
 mesodermo, 40, 42
 extraembrionario, 32
 intermedio, 36, 38
 intraembrionario, 33
 lateral, 36, 38
 paraxial, 36
 metaloproteasas, 307
 metencefalina, 124
 microanálisis por energía dispersiva de Rayos X, 15
 microcirculación, 167
 microglosia, 79
 microplicas, 120
 microrradiografías, 12
 microscopía
 electrónica, 12
 analítica, 15
 de barrido, 13
 transmisión, 12
 óptica, 8
 microscopio
 confocal, 7
 de fuerza atómica, 8
 microvillis, 120, 373
 migración
 apical de la unión dentogingival, 334
 del epitelio de unión, 354
 dentogingival, 398
 mineralización, 93, 98, 99, 101, 237, 242, 259, 310, 311, 408, 409, 412
 mioblastos, 66
 miotoma, 38
 modelo de descamación
 por parejas, 121
 tríos, 121
 moléculas de
 activación, 25
 adhesión, 48
 celular, 26

- quimioattractivas, 26
- quimiorepulsivas, 26
- monocitos, 125, 331, 367, 398
- monocitos-macrófagos, 332
- montaje, 10
- morfogénesis, 85
 - del órgano dentario, 85
- morfología de la corona, 94
- mórula, 28
- movimientos dentarios
 - eruptivos, 389
 - posteruptivos, 389
 - preeruptivos, 389
- mucosa/s, 137, 171
 - alveolar, 321
 - bucal, 3, 114, 130, 131, 377
 - masticatoria, 319
 - de revestimiento, 3, 131
 - del labio, 134
 - especializada, 4, 131
 - especializada o sensitiva, 3
 - labial, 135
 - masticatoria, 3, 131
 - yugal, 136
- músculo/s
 - buccinador, 136
 - masticadores, 207
 - orbicular, 135

N

- N-cadherina/s, 35, 38
- N-CAM, 35
- necrosis, 182, 367, 392
 - pulpar, 232
- nefrotomas, 38
- neoplasias, 149
- nervio/s, 144
 - dentario inferior, 365
 - hipogloso, 64
 - maxilar superior, 365
 - sensitivos, 227
 - trigémico, 333
- neurocráneo, 69
- neuroectodermo, 35, 41
- neuroporo
 - anterior o craneal, 36
 - posterior o caudal, 36

- neurulación
 - primaria, 36
 - secundaria, 36
- neutrófilos, 146, 332
- nociceptores, 365
- nocirreceptores, 129
- nódulo/s
 - de Hensen, 33
 - linfáticos, 142
 - primitivo, 33
- notocorda, 35, 38
- nudo/s, 89
 - de esmalte, 107
 - secundarios, 89

O

- oclusión, 208
- odontoblasto/s, 95, 97, 98, 99, 102, 104, 105, 211, 212, 227, 252, 253, 302
 - jóvenes, 97
 - maduros o secretores, 97
 - radiculares, 102
- odontoclastos, 253, 346, 358, 398, 416
- ombligo del esmalte, 89
- oncitos, 163
- órgano/s del esmalte, 86, 87, 89, 91, 92, 93, 101, 102, 105, 298, 300, 304,
- organogénesis, 21
- osificación, 67
 - del maxilar inferior, 70
 - superior, 73
 - endocondral, 70
 - intramenbranosa, 70
- osteoblastos, 355, 370, 377, 394
- osteocitos, 371
- osteoclastos, 355, 358, 372, 377, 391, 398, 417
- osteoplastos, 371
- ovocito II, 24
- óvulo, 24
- óxido nítrico, 125

P

- paladar, 113
- paladar
 - blando o velo del paladar, 131, 145
 - duro, 131, 144, 170
 - hendido, 77

- primario, 58, 59
- secundario, 60
- papila/s, 103, 138, 237, 324, 392, 395
 - adelomorfias, 325
 - caliciformes o circunvaladas, 138
 - caliciformes, 64, 175
 - coriales, 114, 126, 321
 - delomorfias, 130, 325
 - dental, 41, 107
 - dentaria, 51, 86, 87, 89, 91, 93, 95, 97, 105, 212, 300,
 - filiformes, 64, 138
 - foliada, 175
 - foliadas, 140
 - fungiformes, 138
 - linguales, 138
 - palatina o incisiva, 144
 - primaria, 138, 140
- paratohormona, 371, 372, 373
- paraxis, 38
- parazonas, 290
- parénquima, 153
 - glandular, 153
- pares craneales, 130
- parótida/s, 153, 163, 165, 169
- PAS+, 116
- Patrón celular
 - tipo I, 120, 283, 328
 - II, 120
 - III, 120, 134
 - IV, 120
 - V, 120, 144
 - coronario, 95, 101
 - radicular, 103
- PDGF, 380
- pedículo de fijación, 32
- película dental adquirida, 7
- periapical, 367
- periodoncio o periodonto, 6, 105, 341, 395
 - de inserción, 7, 99, 105, 319, 341
 - protección, 7, 113, 319, 391
- periquimatis, 412
- perlacán, 128
- perlas
 - adamantinas, 311
 - de Serres, 99
- permeabilidad, 264, 277, 343
 - dentinaria, 242
- petequias, 149
- PGE2, 129, 324, 367, 373
- piel del labio, 134
- piezas intercalares de Boll, 161
- pigmentación, 147
- pigmentos, 123, 238
- pinopodo, 30
- piso o suelo de la boca, 113, 131, 133, 134, 144
- placa
 - bacteriana, 7
 - cribiforme, 376
 - cribosa, 354
 - dental, 334
 - neural, 35
 - notocordal, 35
 - precordial, 31
 - trofoblástica, 30
- placenta, 29
- placodas olfatorias, 53, 54
- plano, 114
- plano
 - de oclusión, 397
 - estratificado no queratinizado, 328
- plasmocitos, 129, 367
- plexo,
 - de Raschkow, 266, 267
 - Von Korff, 219
 - intermedio, 395
 - nervioso
 - profundo, 130
 - superficial, 130
 - subepitelial, 333
 - vascular suprapariosteal, 377
- pliegue
 - caudal, 39
 - cefálico, 39
- población
 - extrínseca, 115, 329
 - extrínseca
 - permanente, 123
 - transitoria, 115, 125
 - intrínseca, 115, 329
- polipéptido intestinal vasoactivo, 124
- polo embrionario, 29
- porción
 - coronaria, 211
 - neurocraneana, 47
 - radicular, 211
 - visceral, 47, 49
- porciones ductales, 165

- poro gustativo, 140
 - postfijación, 13
 - preameloblasto/s, 93, 253, 298
 - secretores, 94
 - predentina, 91, 94, 105, 237, 239, 252, 259, 305
 - premelanosomas, 123
 - preodontoblastos, 97
 - preosteoblastos, 369
 - preosteoclastos, 369, 372
 - presión, 379
 - primer/a/os
 - arco, 51
 - corpúsculo polar, 26
 - dentición, 407
 - infancia, 22
 - molar permanente, 86
 - molares, 101
 - semana del desarrollo, 24
 - prismas del esmalte, 280, 302, 307, 410
 - proceso
 - de Tomes, 96, 302, 304
 - frontonasal, 54
 - mandibular, 51, 54, 55
 - maxilar, 51, 54, 55
 - nasal
 - lateral, 54
 - medio, 54
 - notocordal, 35
 - odontoblástico, 6, 98, 211
 - odontoblástico, 267
 - procesos
 - alveolares, 368, 418
 - de Tomes, 411
 - nasomedianos, 57
 - odontoblásticos remanentes, 294
 - progesterona, 29
 - proliferación celular, 22
 - prolongación/es
 - odontoblástica/s, 6, 98, 227
 - pronúcleo
 - femenino, 28
 - masculino, 28
 - propiedades físicas, 343
 - propioceptores, 365
 - prosencefálica, 47
 - prostaglandinas, 332, 336
 - proteasas de serina, 307
 - proteína/s
 - G, 142
 - Hedgehog (Shh), 104
 - Shh, 105
 - Wnt, 104, 105
 - morfogenéticas óseas (BMPs), 104
 - proteoglicanos, 239
 - protooncogén c-fos, 118
 - pulpa/s, 105
 - coronaria, 211, 224
 - dental o dentaria, 5, 6, 98, 103, 211, 237, 400
 - 416
 - envejecidas, 227
 - joven, 227
 - puntos de anclaje, 116
 - púrpuras, 149
- ## Q
- queratinas, 116
 - queratinización, 116, 117, 118, 119
 - queratinocito activado, 120, 129, 331
 - queratinocitos, 115, 146, 147
 - queratinocitos basales, 116
 - queratinosomas, 117
 - quiste/s, 367
 - de erupción, 402
 - dentígeros, 402
 - periapical, 367
 - tiroglosos, 79
- ## R
- radiopacidad, 343, 409
 - rafe
 - medio, 144
 - palatino, 63
 - raíz, 4
 - del diente, 101
 - o zona bucofaríngea de la lengua, 142
 - faríngea de la lengua, 137
 - transversa del cigoma), 193
 - ránula, 185
 - reacción
 - acrosómica, 27
 - cortical, 28
 - decidual, 31
 - inflamatoria
 - aguda, 149
 - crónica, 149
 - zonal, 28
 - reaccional, 261
 - recesión, 334

- red de clavijas, 323
 - redes lacunares, 33
 - reepitelización, 63
 - región intervarillar, 281
 - regresión o involución, 24
 - regulación
 - epigenética, 22
 - genética, 22
 - regular, 260
 - remineralización, 278, 307
 - remodelamiento del hueso alveolar, 379
 - resorción ósea, 332, 391
 - restos epiteliales de Malassez, 102, 346, 347, 359, 393
 - retículo
 - estrellado, 87, 88, 89, 91, 105
 - extraembrionario, 32
 - retracción gingival, 334
 - rizoclasia fisiológica, 358, 398, 418
 - rugos palatinas, 145
- S**
- sabor
 - ácido, 142
 - agradable, 142
 - amargo, 142
 - dulce, 142
 - salado, 142
 - saco dentario, 41, 86, 89, 91, 93, 99, 102, 105, 300, 341, 347, 393, 395
 - primitivo, 32, 89
 - secundario o definitivo, 32
 - vitelino
 - saliva, 153, 177
 - primaria, 163
 - secundaria, 163
 - secreción de la matriz orgánica, 305
 - segmentación, 28
 - segunda/o
 - arco, 51
 - corpúsculo polar, 28
 - infancia, 22
 - semana del desarrollo: embrión bilaminar, 31
 - semiluna
 - de Gianuzzi, 159
 - serosa, 159
 - sensibilidad
 - cervical, 354
 - de la mucosa bucal, 133
 - sexo cromosómico, 28
 - sialofosfoproteína dentinaria, 300
 - sialona, 165, 167
 - sincitiotrofoblasto, 30, 39
 - sindecán 1, 105
 - síndromes del primer arco branquial, 80
 - sistema/s
 - bucal, 113
 - de Havers, 376
 - ductal, 161
 - estomatognático, 113
 - fagocítico mononuclear, 125, 372
 - MALT, 125
 - somatopleura, 32, 38
 - somitómeros, 36
 - somitos, 36
 - squamosomas, 119
 - surco/s
 - branquiales, 50, 51
 - circunvalado, 138, 175
 - gingival, 101, 328
 - gingival libre, 319, 320
 - marginal, 319
 - neural, 35
 - primitivo, 33
 - vestibular, 86, 96
 - sustancia
 - fundamental, 219
 - osteoide, 370, 371
 - P, 124, 380
- T**
- tabiques
 - alveolares, 374
 - interdentarios, 374
 - interradiculares, 374
 - tablas alveolares libres, 374
 - técnica/s de
 - desgaste, 12
 - réplica, 12
 - del punto crítico, 13
 - histológica básica, 8
 - histoquímicas, 10
 - tejido
 - adiposo, 131
 - conectivo, 114, 129, 130
 - de granulación, 149, 400
 - epitelial, 114

óseo
 alveolar, 403
 compacto, 376
 esponjoso, 376
tenascina, 105
tensión, 379
teoría hidrodinámica, 267
tercera semana del desarrollo: embrión trilaminar, 33
termorreceptores, 129
TGF- α
 (factor transformador del crecimiento), 120, 121
 (factor de necrosis tumoral), 120, 124, 125, 332, 336, 373, 380
TGF β , 120, 121, 331
tonofibrillas, 116
tonofilamentos, 116, 117
trabéculas, 376
tratamientos ortodóncicos, 380
trismo, 113
trofoblasto, 29, 30
trofoectodermo, 29, 30
trofouteronectina, 39
trompa uterina, 24
tubo neural, 36, 37, 38, 41, 48
túbulos
 dentinarios, 211, 239, 250, 252, 351, 415
 gigantes, 415
 remanentes, 99
 penetrantes, 294
tuftelina, 300, 306

U

úlceras, 149
umani, 142
unidad
 epitelial de melanina, 123
 histofisiológica glandular, 165
unidades
 epiteliales proliferativas, 121
 estructurales
 básicas, 239, 280, 410
 secundarias, 247, 280, 411
 secretorias, 181
unión
 amelo-dentinaria, 306
 amelocementaria, 407, 417
 cemento-adamantina, 329, 360
 cemento-dentinaria, 248

 dentogingival, 7, 319, 320, 323, 327, 336, 354, 374, 391, 392
 mucogingival, 321
 pulpa-predentina, 212
unión, línea o surco mucogingival, 320

V

V lingual, 64, 138, 175
vaina de/l/los
 Hertwig, 101, 102, 105, 107, 211, 253, 259, 306, 346, 359, 377, 392, 415
 Neumann, 245
 prisma/s, 281, 307
varilla, 281
vascularización, 221, 364
vellosidades
 primarias, 33
 secundarias, 39
 terciarias o definitivas, 39
vertiente
 dental de la encía libre o marginal, 327
 externa o bucal de la encía, 319
 interna o dental, 319
Vesícula/s, 47, 147
 intraepitelial, 147
 matriciales, 347
 umbilical/es
 primaria, 32
 secundaria, 32
vestíbulo bucal, 3, 113
viscerocráneo, 70
vitalidad pulpar, 237
vitamina D3, 371, 373

Y

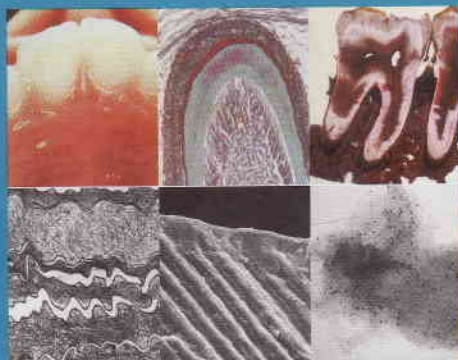yugales, 171

Z

zona/s
 apical, 331
 central de la pulpa, 220
 coronal, 331
 de manto, 48
 transición, 134
 ependimaria, 48
 granulosa de Tomes, 248, 250, 351
 grasa o adiposa, 144

- hialina de
 - Hopewell Smit, 250, 351
- hipermineralizada media, 246
- hipomineralizada
 - externa, 244
 - interna, 246
- marginal, 48
- media, 331
- odontoblástica, 220
- pelúcida, 26
- rica en células, 220, 416
- subodontoblástica u oligocelular de Weil, 220, 224, 266, 416
- topográficas de la pulpa, 220

M.^a E. Gómez de Ferraris • A. Campos Muñoz



Histología y embriología bucodental

2^a EDICIÓN

El conocimiento histológico y embriológico es esencial en la formación de los odontólogos para explicar, por un lado, el origen y la estructura de las lesiones y para fundamentar y sustentar, por otro, la terapéutica y la prevención de las mismas. El libro de Histología y Embriología Bucodental de Ferraris y Campos, que alcanza su segunda edición tras el éxito de la primera y de sus sucesivas reimpresiones, constituye un ejemplo de libro integrador en el que la ciencia básica se conecta y enlaza inmediatamente con la clínica. Tras la exposición sistemática y actualizada de los conocimientos histológicos y embriológicos el libro incorpora los diferentes mecanismos histofisiológicos y biopatológicos que contribuyen a explicar tanto las actividades funcionales más importantes como las principales patologías que asientan y se originan en las distintas estructuras bucodentales. Los cuadros sinópticos, al final de la mayor parte de los capítulos, en los que se correlaciona la patología y la clínica, por un lado, y el sustrato histológico y embriológico, por otro, deben servir para transitar con más facilidad entre la Odontología básica, que se estudia en el aula y en el laboratorio y la Odontología Clínica y aplicada a la que se enfrenta cada día, en la consulta o en el quirófano, el profesional de la Odontología. La información actualizada de los conocimientos y los interrogantes que éstos plantean hacen también de este libro un instrumento muy útil para todos los investigadores interesados en las ciencias odontológicas.

ISBN: 84-7903-716-4



9 788479 037161

EDITORIAL MEDICA
panamericana